This is a digital copy of a book that was preserved for generations on library shelves before it was carefully scanned by Google as part of a project to make the world's books discoverable online.

It has survived long enough for the copyright to expire and the book to enter the public domain. A public domain book is one that was never subject to copyright or whose legal copyright term has expired. Whether a book is in the public domain may vary country to country. Public domain books are our gateways to the past, representing a wealth of history, culture and knowledge that's often difficult to discover.

Marks, notations and other marginalia present in the original volume will appear in this file - a reminder of this book's long journey from the publisher to a library and finally to you.

Usage guidelines

Google is proud to partner with libraries to digitize public domain materials and make them widely accessible. Public domain books belong to the public and we are merely their custodians. Nevertheless, this work is expensive, so in order to keep providing this resource, we have taken steps to prevent abuse by commercial parties, including placing technical restrictions on automated querying.

We also ask that you:

+ *Make non-commercial use of the files* We designed Google Book Search for use by individuals, and we request that you use these files for personal, non-commercial purposes.
+ *Refrain from automated querying* Do not send automated queries of any sort to Google's system: If you are conducting research on machine translation, optical character recognition or other areas where access to a large amount of text is helpful, please contact us. We encourage the use of public domain materials for these purposes and may be able to help.
+ *Maintain attribution* The Google "watermark" you see on each file is essential for informing people about this project and helping them find additional materials through Google Book Search. Please do not remove it.
+ *Keep it legal* Whatever your use, remember that you are responsible for ensuring that what you are doing is legal. Do not assume that just because we believe a book is in the public domain for users in the United States, that the work is also in the public domain for users in other countries. Whether a book is still in copyright varies from country to country, and we can't offer guidance on whether any specific use of any specific book is allowed. Please do not assume that a book's appearance in Google Book Search means it can be used in any manner anywhere in the world. Copyright infringement liability can be quite severe.

About Google Book Search

Google's mission is to organize the world's information and to make it universally accessible and useful. Google Book Search helps readers discover the world's books while helping authors and publishers reach new audiences. You can search through the full text of this book on the web at `http://books.google.com/`

A propos de ce livre

Ceci est une copie numérique d'un ouvrage conservé depuis des générations dans les rayonnages d'une bibliothèque avant d'être numérisé avec précaution par Google dans le cadre d'un projet visant à permettre aux internautes de découvrir l'ensemble du patrimoine littéraire mondial en ligne.

Ce livre étant relativement ancien, il n'est plus protégé par la loi sur les droits d'auteur et appartient à présent au domaine public. L'expression "appartenir au domaine public" signifie que le livre en question n'a jamais été soumis aux droits d'auteur ou que ses droits légaux sont arrivés à expiration. Les conditions requises pour qu'un livre tombe dans le domaine public peuvent varier d'un pays à l'autre. Les livres libres de droit sont autant de liens avec le passé. Ils sont les témoins de la richesse de notre histoire, de notre patrimoine culturel et de la connaissance humaine et sont trop souvent difficilement accessibles au public.

Les notes de bas de page et autres annotations en marge du texte présentes dans le volume original sont reprises dans ce fichier, comme un souvenir du long chemin parcouru par l'ouvrage depuis la maison d'édition en passant par la bibliothèque pour finalement se retrouver entre vos mains.

Consignes d'utilisation

Google est fier de travailler en partenariat avec des bibliothèques à la numérisation des ouvrages appartenant au domaine public et de les rendre ainsi accessibles à tous. Ces livres sont en effet la propriété de tous et de toutes et nous sommes tout simplement les gardiens de ce patrimoine. Il s'agit toutefois d'un projet coûteux. Par conséquent et en vue de poursuivre la diffusion de ces ressources inépuisables, nous avons pris les dispositions nécessaires afin de prévenir les éventuels abus auxquels pourraient se livrer des sites marchands tiers, notamment en instaurant des contraintes techniques relatives aux requêtes automatisées.

Nous vous demandons également de:

+ *Ne pas utiliser les fichiers à des fins commerciales* Nous avons conçu le programme Google Recherche de Livres à l'usage des particuliers. Nous vous demandons donc d'utiliser uniquement ces fichiers à des fins personnelles. Ils ne sauraient en effet être employés dans un quelconque but commercial.

+ *Ne pas procéder à des requêtes automatisées* N'envoyez aucune requête automatisée quelle qu'elle soit au système Google. Si vous effectuez des recherches concernant les logiciels de traduction, la reconnaissance optique de caractères ou tout autre domaine nécessitant de disposer d'importantes quantités de texte, n'hésitez pas à nous contacter. Nous encourageons pour la réalisation de ce type de travaux l'utilisation des ouvrages et documents appartenant au domaine public et serions heureux de vous être utile.

+ *Ne pas supprimer l'attribution* Le filigrane Google contenu dans chaque fichier est indispensable pour informer les internautes de notre projet et leur permettre d'accéder à davantage de documents par l'intermédiaire du Programme Google Recherche de Livres. Ne le supprimez en aucun cas.

+ *Rester dans la légalité* Quelle que soit l'utilisation que vous comptez faire des fichiers, n'oubliez pas qu'il est de votre responsabilité de veiller à respecter la loi. Si un ouvrage appartient au domaine public américain, n'en déduisez pas pour autant qu'il en va de même dans les autres pays. La durée légale des droits d'auteur d'un livre varie d'un pays à l'autre. Nous ne sommes donc pas en mesure de répertorier les ouvrages dont l'utilisation est autorisée et ceux dont elle ne l'est pas. Ne croyez pas que le simple fait d'afficher un livre sur Google Recherche de Livres signifie que celui-ci peut être utilisé de quelque façon que ce soit dans le monde entier. La condamnation à laquelle vous vous exposeriez en cas de violation des droits d'auteur peut être sévère.

À propos du service Google Recherche de Livres

En favorisant la recherche et l'accès à un nombre croissant de livres disponibles dans de nombreuses langues, dont le français, Google souhaite contribuer à promouvoir la diversité culturelle grâce à Google Recherche de Livres. En effet, le Programme Google Recherche de Livres permet aux internautes de découvrir le patrimoine littéraire mondial, tout en aidant les auteurs et les éditeurs à élargir leur public. Vous pouvez effectuer des recherches en ligne dans le texte intégral de cet ouvrage à l'adresse `http://books.google.com`

LANE MEDICAL LIBRARY STANFORD
E551 .F93 1873 STOR
Traite elementaire d'histologie : con
24503443642

LANE

MEDICAL LIBRARY

GIFT
of
Mrs. G. Y. de RIVAS

TRAITÉ

ÉLÉMENTAIRE

D'HISTOLOGIE

OUVRAGES DU MÊME AUTEUR

SE TROUVANT A LA MÊME LIBRAIRIE.

Anatomie descriptive et dissection, contenant la structure des organes et des tissus, avec un précis d'embryologie, deuxième édition, 3 vol. in-12 avec 662 figures intercalées dans le texte.

1er *volume* : Anatomie générale, ostéologie.
2e *volume* ou Manuel de l'amphithéâtre : myologie, arthrologie, angéiologie, névrologie.
3e *volume* : Splanchnologie, embryologie, organes des sens ;

Prix des troix volumes. . . . . 25 fr.

Résumé d'Anatomie, 1 petit volume de 500 pages avec figures. 5 fr.

Pathologie et Clinique chirugicales, deuxième édition, corrigée et augmentée.

Cette édition renferme : un examen du malade avant la description de la maladie ; un manuel de médecine opératoire, de bandages et d'embaumement, avec 100 figures.

Deux beaux volumes in-8o, avec 542 figures intercalées dans le texte. . . . . 25 fr.

Résumé de Pathologie et de Clinique chirurgicales, 1 petit volume avec fig., de 500 pages. . . . . 5 fr.

Anatomia descrittiva e dissezione, contenente un compendio d'embriologia, la struttura microscopica degli organi e quella dei tessuti, traduzione italiana, 3 vol. in-12, 662 fig. . . . . 20 fr.

Anatomia descriptiva y diseccion, con un resumen de embriologia y generacion, y la estructura microscopica de los tejidos y de los organos, traduccion española, 2 vol. in-12. 662 fig. . . . . 16 fr.

Manuel de Physiologie, 1 vol. in-12 avec figures, *sous presse*. 11 fr.

Difformités congénitales et acquises **des doigts** et des moyens d'y remédier, mémoire de 250 pages avec 40 figures dans le texte. 3 50

Anatomie et Physiologie du poumon considéré comme organe de sécrétion, mémoire de 106 pages avec 40 figures dans le texte. 2 50

POITIERS. — TYPOGRAPHIE DE HENRI OUDIN.

TRAITÉ

ÉLÉMENTAIRE

D'HISTOLOGIE

CONTENANT

L'HISTOLOGIE DES ÉLÉMENTS ANATOMIQUES, DES TISSUS,
ET DE TOUS LES ORGANES DU CORPS HUMAIN,
D'APRÈS LES TRAVAUX LES PLUS RÉCENTS PUBLIÉS EN FRANCE
ET A L'ÉTRANGER

PAR LE Dr J.-A. FORT

ANCIEN INTERNE DES HOPITAUX, PROFESSEUR LIBRE D'ANATOMIE
A L'ÉCOLE PRATIQUE

AVEC 522 FIGURES INTERCALÉES DANS LE TEXTE

—

Deuxième édition, entièrement refondue

—

PARIS

ADRIEN DELAHAYE, LIBRAIRE-ÉDITEUR,

PLACE DE L'ÉCOLE DE MÉDECINE

1873

Ka

=551
F73
1873

PRÉFACE

Cette seconde édition du *Traité élémentaire d'Histologie* est tellement différente de la première que nous n'hésitons pas à la présenter comme un livre entièrement nouveau.

Lorsque notre Traité d'Histologie parut pour la première fois, nous eûmes soin d'expliquer au lecteur que ce n'était point une œuvre originale, mais au contraire une sorte de compendium où les médecins et les élèves pourraient apprendre les éléments de l'histologie. Ce livre était *français*, et notre intention était de vulgariser les opinions du savant professeur d'Histologie de la Faculté de Médecine de Paris, Mais aujourd'hui notre but n'est plus le même.

Nous avons écrit ce livre avec impartialité, donné notre opinion lorsque nous avons cru devoir le faire, et n'avons jamais flatté personne. Nous n'ignorons pas que cette impartialité est souvent mal appréciée et que, peut-être pour cette raison, quelques auteurs se dispensent de nous citer.

Dans les descriptions, nous avons recherché la méthode et la clarté. Nos articles, complets, représentent l'état de la science sur le sujet, et nous avons eu soin, toutes les fois que cela était nécessaire, de mettre en regard l'opinion des micrographes français et celle des principaux savants allemands.

45364

Nous avons été constamment préoccupé de la pensée d'éviter un écueil, celui de nous laisser entraîner dans les détails d'anatomie; nous espérons y être parvenu. Ceci nous conduit à donner un conseil à ceux qui veulent apprendre l'histologie. L'histologie est une science qui complète l'anatomie, et on ne peut l'étudier si on n'a préalablement une connaissance plus ou moins approfondie de l'anatomie descriptive et de l'anatomie générale. Nous prions donc les élèves qui ne savent pas l'anatomie de ne point lire cet ouvrage : ils ne sauraient profiter de ce qu'ils ne comprendraient pas, et ils se croiraient autorisés à dire que l'histologie est une science inaccessible. Au contraire, lorsque l'élève aura étudié un sujet d'anatomie, il complétera avantageusement son instruction par la lecture du même sujet dans un ouvrage d'histologie.

Nous avons intercalé dans le texte un nombre considérable de figures; nous nous sommes attaché à ne produire que des dessins parfaitement nets, sachant combien il est difficile d'étudier avec profit une figure trop complexe.

L'ouvrage est imprimé en caractères entièrement neufs, et tiré sur beau papier collé pouvant recevoir des annotations à l'encre. L'exécution typographique ne laisse rien à désirer.

Tel est notre livre; telles sont les idées qui nous ont guidé dans sa rédaction.

Nous n'avons pas la prétention d'avoir fait un travail unique dans son genre, car plusieurs Traités d'histologie ont été publiés par des hommes du plus grand mérite, à la tête desquels il faut citer M. Kölliker. Son livre, traduit avec une grande fidélité par un habile chirurgien et savant anatomiste, M. Marc Sée, honore autant le traducteur que l'auteur; il est très-complet, et nous le considérons comme indispensable à tout homme d'étude. Mais, à notre avis, cet ouvrage a le tort de venir de l'Allemagne, et de ne nous faire connaître que les doctrines de ce pays. Les auteurs allemands sont constitués en *Société d'admiration mutuelle*, ils ignorent les travaux français; de plus,

comme tous les ouvrages tudesques, leurs Traités d'histologie manquent de clarté ; on s'assimile difficilement la pensée qu'ils expriment. Aussi, malgré les qualités éminentes du traducteur de l'ouvrage de M. Kölliker, nous ne craignons pas d'avancer que les descriptions sont pour la plupart diffuses.

En terminant, nous prions le lecteur de signaler à l'éditeur toute omission, toute lacune qu'il rencontrera dans cet ouvrage. Nous tenons à vulgariser l'histologie et, pour cela, la rendre aussi simple que possible. Une figure serait-elle nécessaire en tel point, qu'on nous le dise; un sujet est-il mal exposé aux yeux du lecteur, que celui-ci ne se fasse aucun scrupule de nous en avertir : nous tiendrons compte de l'observation pour une autre édition. Qu'on nous signale aussi les travaux dont nous n'aurions pas parlé, nous nous empresserons de réparer les omissions.

Paris, 15 octobre 1872.

TRAITÉ

ÉLÉMENTAIRE

D'HISTOLOGIE

Parmi les diverses parties qui constituent la science anatomique, se trouve l'*histologie*, de ἵστος tissu et λόγος discours, dans laquelle on étudie les tissus du corps. Une autre partie de l'anatomie, qu'on pourrait appeler *élémentologie*, rentre dans l'histologie proprement dite, attendu qu'il est impossible d'étudier les tissus sans comprendre dans cette étude celle des éléments anatomiques qui les constituent.

Quelques auteurs divisent l'histologie en deux parties : l'histologie générale et l'histologie spéciale. Dans la première, ils décrivent les éléments anatomiques et les tissus, et ils font rentrer dans l'histologie spéciale l'étude des appareils et des organes.

A notre avis, il est une division plus simple qui se présente à l'esprit, la voici :

1° *Histologie générale :* elle comprend la description des éléments anatomiques, leur évolution, leurs transformations et tout ce qui se rapporte à l'étude de l'élémentologie ;

2° *Histologie des systèmes anatomiques :* ici nous décrirons les tissus ; c'est ainsi que le *système osseux* renfermera les descriptions du tissu du périoste, du tissu de la moelle et de la substance osseuse. De même le *système conjonctif* comprendra la substance conjonctive et le tissu conjonctif proprement dit ;

3° *Histologie des appareils et des organes en particulier.*

Nous adopterons cette division, dont les trois parties formeront autant de sections.

SECTION PREMIÈRE

HISTOLOGIE GÉNÉRALE

Sous le nom d'histologie générale, nous étudierons les *parties élémentaires*, et les *tissus* considérés d'une manière générale.

CHAPITRE PREMIER.

PARTIES ÉLÉMENTAIRES. ÉLÉMENTS ANATOMIQUES.

Les *éléments anatomiques*, ou parties élémentaires qui entrent dans la constitution des tissus et des liquides de l'organisme, sont de petits corps microscopiques, en général de forme déterminée, et constitués par de la matière organisée. Ils sont plongés, en presque tous les points, au milieu d'une substance intermédiaire décrite communément sous le nom de *matière amorphe*. Parmi ces parties élémentaires, les unes affectent la forme de *cellules*, ce sont les plus nombreuses; les autres celle de *granulations*, de *fibres*, de *tubes*, de *cristaux* et de corpuscules particuliers décrits par Robin sous le nom de *sympexions*.

Les parties élémentaires sont divisées en deux groupes par Robin, qui décrit toutes les matières amorphes sous le nom d'*éléments anatomiques non figurés*, réservant celui d'*éléments anatomiques figurés* [1] aux parties élémentaires qui possèdent une forme : cellules, fibres, etc. Les cellules nous occuperont surtout; nous dirons quelques mots seulement des autres éléments que nous venons de nommer.

1. Robin admet dans la constitution des tissus deux espèces d'éléments anatomiques figurés : les éléments fondamentaux et les éléments accessoires. L'*élément fondamental* caractérise le tissu et lui donne ses propriétés; il prédomine dans le tissu; ex. : la fibre musculaire pour le muscle, le tube nerveux pour le nerf, etc. Les *éléments accessoires* servent à protéger, à réunir, à nourrir les éléments fondamentaux.

Granulations. — On désigne sous ce nom en histologie des granules extrêmement fins, sans forme déterminée, échappant le plus souvent à nos moyens de mensuration; les plus gros ne dépassent pas trois millièmes de millimètre. On les rencontre partout, en suspension dans les liquides libres ou intracellulaires, et même dans le protoplasma qui forme certaines cellules. Dans quelques cas elles infiltrent un tissu au point de masquer sa structure.

La nature des granulations varie : il y a des granulations azotées, graisseuses et pigmentaires. Les *granulations azotées* ou protéiques, grisâtres, peu réfringentes, se dissolvent dans l'ammoniaque et l'acide acétique. Les *granulations graisseuses* sont très-réfringentes, de sorte que le centre paraît brillant et le contour foncé. Elles se distinguent de toutes les autres par leur solubilité dans l'éther et le chloroforme. Les *granulations pigmentaires* sont brunes et quelquefois rousses. L'eau bouillante finit par les dissoudre; si l'on jette un acide dans la dissolution, il se forme un précipité noir de mélanine, substance soluble dans la potasse à chaud et dans l'ammoniaque.

Lorsque la densité de la substance dans laquelle elles sont plongées le permet, les granulations sont agitées d'un mouvement particulier, sorte de tremblement sans déplacement notable, *mouvement brownien*, du nom du savant qui l'a observé le premier, Brown. Ce mouvement existe dans les cellules remplies de liquide, surtout lorsqu'on les met en contact avec l'eau; il existe aussi dans le protoplasma visqueux, comme on peut le voir au niveau des prolongements amiboïdes qui naissent de la surface de certaines cellules.

Fibres et tubes. — Les fibres et les tubes sont des filaments, les uns pleins, les autres creux, résultant de certaines modifications des cellules. Nous les décrirons avec chaque tissu en particulier, leur étude isolée n'offrant aucun intérêt. Ces éléments ne sont pas très-nombreux : on connaît les fibres musculaires, les fibres élastiques, celles du tissu cellulaire, du cristallin et de l'émail; les tubes se rencontrent dans le tissu nerveux, le système capillaire et les glandes; le myolemme et le périnèvre sont aussi des tubes.

Cristaux. — On les rencontre quelquefois dans l'économie. En dehors des cristaux de poudre auditive que l'on trouve dans le labyrinthe membraneux, les cristaux ont une origine pathologique. Ils sont formés de *cholestérine* ou d'*hématoïdine*. Les premiers constituent des lamelles rhomboïdales ou rectangulaires, minces et régulières, souvent imbriquées; on les observe dans les kystes sébacés, dans certaines tumeurs malignes, dans les kystes séreux, dans le liquide de l'hydrocèle et dans celui de l'hydarthrose. Lorsque les cristaux sont accolés, ils sont visibles à l'œil nu et forment de petites paillettes brillantes en suspension dans le liquide. Les cristaux d'hématoïdine se rencontrent aux environs des anciens épanchements sanguins. Ce sont

de petits prismes obliques à base rhomboïdale, reconnaissables à leur couleur orange ou carminée. Ils sont gonflés par la potasse et dissous par l'acide azotique; la plupart des autres réactifs sont sans action sur eux. L'hématoïdine n'est que l'hématosine modifiée et devenue cristallisable après avoir perdu un équivalent de fer remplacé par un équivalent d'eau. (Robin.)

Sympexions. — Robin a donné ce nom à une sorte de concrétion sans structure et formant de petits corps solides, incolores, pouvant quelquefois être aperçus à l'œil nu. A l'état normal on les trouve dans le corps thyroïde et les vésicules séminales; à l'état pathologique on peut les rencontrer encore dans les ganglions lymphatiques et la rate, où ils présentent quelquefois des facettes. Ces corps, parfaitement homogènes, se laissent facilement briser lorsqu'on les comprime.

ARTICLE PREMIER

MATIÈRE AMORPHE [1].

On appelle *matière amorphe* une substance liquide, demi-liquide ou solide, interposée aux parties élémentaires et n'offrant aucune confor mation appréciable au microscope.

La matière amorphe, substance fondamentale, se rencontre à l'éta solide dans un grand nombre de tissus : médullaire, nerveux, etc Lorsqu'elle se présente à l'état liquide, elle prend les noms particulier de blastème et de plasma.

On appelle *blastème* tout liquide homogène ou granuleux contenu dans les tissus vivants, en dehors des vaisseaux, et baignant les élé ments anatomiques. On le trouve décrit quelquefois sous le nom d *cytoblastème* ou de *substance embryonnaire*. Le liquide qui se montre la surface d'une plaie et que les chirurgiens nomment lymphe plasti que est un blastème accidentel.

Le *plasma* est la matière amorphe, liquide, homogène, contenue dan les vaisseaux et tenant en suspension de petits corps microscopique ou globules. Il ne diffère du blastème que par sa situation intra-vasc laire. On comprend qu'on doive distinguer deux espèces de plasma celui du sang et celui de la lymphe.

1. Les dénominations les plus variées ont été appliquées aux matières amorphe *cytoblastème*, *liquide formateur*, *liquide nutritif*, *substance fondamentale*, etc.

ARTICLE DEUXIÈME.

CELLULES [1].

Les *cellules* constituent la partie élémentaire, l'élément anatomique le plus important, le plus répandu dans l'organisme des animaux et des végétaux. C'est de la cellule que dérivent les autres éléments par des transformations variées, et l'on peut dire que toute production organique normale ou morbide est d'abord constituée par des cellules.

On comprendra que nous apportions tous nos soins dans l'étude des cellules qui représentent, à vrai dire, de petits organes vivants. L'élève doit savoir qu'il ne pourra étudier avec fruit l'histologie s'il n'a une connaissance approfondie de la cellule.

La *définition de la cellule* ne saurait être brève et précise; aussi les auteurs qui ont voulu rechercher ces deux qualités dans leur définition se sont-ils fourvoyés. Le plus grand nombre dit que la cellule est un *organe plus ou moins arrondi, formé par une membrane extérieure, renfermant un contenu liquide et un noyau.* Quelques-uns, exagérant l'étendue de découvertes récentes, définissent la cellule : *une masse de protoplasma renfermant un noyau.*

La première de ces deux propositions est fausse, car peu de cellules se présentent dans ces conditions, la plupart étant dépourvues de membrane et de liquide. La seconde, plus conforme à la vérité, surtout en ce qui concerne les cellules naissantes, est trop absolue, car, en définissant ainsi les cellules, on rejette les *cellules graisseuses* qui sont formées par une membrane renfermant un liquide, et d'autres cellules encore ayant une constitution moins simple.

Pour nous, les cellules sont de *petites masses microscopiques de forme variée, presque toujours pourvues d'un noyau* [2], *et constituant la plus grande partie de nos tissus, surtout à leur période embryonnaire.*

Nous procéderons à l'étude des cellules dans l'ordre suivant : 1° anatomie des cellules; 2° physiologie; 3° composition chimique; 4° formation et développement; 5° modifications; 6° pathologie.

§ 1. — Anatomie des cellules.

Forme. — La forme des cellules varie. Dans la période embryonnaire, au moment de leur formation, les cellules sont en général sphé-

1. On les a appelées *cellules élémentaires, cellules primitives, vésicules organiques.*

2. On considère généralement la disparition du noyau comme un signe de décrépitude de la cellule, au point que toute cellule privée de noyau est regardée comme devant périr. Il y aurait évidemment exagération à ériger cette proposition en loi, car les globules sanguins, qui n'ont de noyau que dans la période embryonnaire, persistent et vivent parfaitement, quoiqu'ils en soient dépourvus.

riques ou lenticulaires; plus tard elles se modifient et deviennen anguleuses en se comprimant réciproquement.



FIG. 1.— Plusieurs jeunes cellules; en haut et à droite, elles se déforment en se comprimant.

FIG. 2. — Trois cellules devenues *vésicules graisseuses*. Grossissement 250.

Les globules blancs du sang et les cellules adipeuses ayant pris un forme définitive sont arrondis, les globules rouges deviennent lentic laires, les cellules épithéliales polygonales, coniques, etc., les cellul



FIG. 3. — Trois cellules devenues *cellules cartilagineuses*.

3. Jeune cellule à gros noyau, entourée d'une membrane dite *capsule cartilagineuse*. — 2. Cellule plus âgée, entourée de plusieurs capsules et présentant un commencement de ratatinement du protoplasma. — 1. Cellule plus ancienne avec un plus grand nombre de capsules et une déformation plus avancée du protoplasma. Grossissement 300.

FIG. 4.— Trois cellules devenues *cellules épithéliales*; on les voit entourées d'une mince pellicule. Grossissement 350.

du tissu conjonctif et les cellules nerveuses étoilées [1]. Il résulte de c transformations ultérieures que ces éléments, semblables au débu prennent des caractères distinctifs à mesure qu'ils avancent en âg

Qu'il s'agisse d'un tissu normal ou pathologique, si l'on étudie c jeunes cellules, il est impossible de constater un caractère quelconq

1. Le changement de forme des cellules peut dépendre d'une influence mécaniqu mais souvent aussi de leur propre évolution. L'influence mécanique se manifeste s les cellules épithéliales (*voy.* Épithélium); on la constate aussi sur les cellules du foie q sont sphériques ou polyédriques à l'état normal, et qui s'aplatissent lorsqu'elles so comprimées par une tumeur. Il en est de même des corpuscules du tissu conjonc de la tunique externe des artères, qui s'aplatissent de manière à simuler des cellu épithéliales lorsque la tunique externe des artères, devenue sac anévrysmal, reç l'impulsion de l'ondée sanguine. Comme exemple de cellules qui prennent une for caractéristique sans influence mécanique, nous citerons les globules blancs (arrond et les globules rouges (discoïdes) du sang qui vivent dans un milieu liquide où toutes l pressions sont égales.

indiquant ce que deviendra telle ou telle cellule, puisqu'elles ont entre elles la plus grande analogie.

FIG. 5. — Trois cellules devenues *corpuscules fusiformes*, 2, 3, et *étoilé*, 1, du tissu conjonctif.

FIG. 6. (Schématique.) — Quatre cellules devenues *cellules plasmatiques*.

1, 1. Espaces stellaires plasmatiques contenant une cellule à noyau. — 2. Espace contenant deux cellules. — 3, 3. Tubes plasmatiques formant l'anastomose entre deux cellules.

Volume. — Quoique leur volume soit des plus variables, on peut dire qu'elles ont en général un diamètre de quelques millièmes de millimètres. Les cellules visibles à l'œil nu sont extrêmement rares ; on trouve cependant de grosses cellules nerveuses ; certains animaux (grégarines) sont formés par une seule cellule dont le diamètre dépasse souvent un millimètre.

Structure. — Au point de vue de la structure, on peut distinguer deux sortes de cellules : les unes, dépourvues de membrane d'enveloppe, sont plus particulièrement désignées sous le nom de *cytoblastes* ou *protoblastes ;* les autres, entourées d'une enveloppe, constituent les *cellules parfaites*, les *vraies cellules* [1].

1. Rien n'est difficile comme de décider, avec le microscope, si une cellule possède une membrane d'enveloppe. Aussi est-il téméraire, dans l'état actuel de la science, de définir la cellule : *une masse de protoplasma renfermant un noyau.* La facilité avec laquelle certains prolongements amiboïdes se fusionnent et la pénétration de particules colorées dans l'épaisseur des cellules ont porté quelques personnes à voir dans ces phénomènes des preuves contre l'existence d'une membrane d'enveloppe. Cependant ne peut-on pas expliquer la fusion de plusieurs prolongements amiboïdes et la pénétration de particules colorées dans les cellules par la consistance visqueuse du protoplasma et de la membrane de cellule? Nous irons plus loin, et nous dirons que la pénétration d'un globule rouge du sang dans un corpuscule lymphatique ne prouve pas que celui-ci est dépourvu d'enveloppe. De même, la déchirure d'une cellule sans qu'il y ait trace de division d'une membrane ne prouve pas l'absence d'enveloppe.

Nous verrons plus loin que la membrane enveloppante ne se montre qu'après la masse de la cellule, et que, par conséquent, lorsqu'elles sont jeunes, toutes les cellules en sont dépourvues et constituent alors des *protoblastes*.

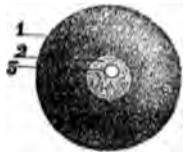

FIG. 7.— Protoblaste (cellule dépourvue de membrane d'enveloppe).

1. Protoplasma. — 2. Noyau. — 3. Nucléole.

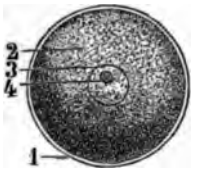

FIG. 8. — Cellule parfaite (entourée d'une membrane).

1. Membrane d'enveloppe. — 2. Protoplasma de la cellule. — 3. Noyau. — 4. Nucléole. Fort grossissement.

Supposons, pour faciliter l'étude de la structure des cellules, qu nous avons sous les yeux un de ces éléments arrivé à son apogé Cet élément, nous prenons une cellule parfaite, sera formé d'un *paroi* ou enveloppe, d'une masse centrale ou *protoplasma*, d'un *noya* et d'un *nucléole*.

Paroi de la cellule. — Lorsque la membrane de cellule existe, el est plus ou moins mince.

Elle est accusée au microscope par un simple contour, c'est-à-di par une simple ligne entourant l'élément celluleux. Si la ligne e double, s'il y a, comme on dit, un double contour, cela indique u paroi de cellule épaisse, pouvant être formée de couches concen triques (fig. 9).

Souvent on prend pour une membrane de cellule la surface pl

L'action de certains réactifs peut, en effet, induire en erreur et faire croire à l'ex tence d'une membrane qui n'existe pas, et Kühne a établi que la membrane qui forme est le résultat d'une coagulation déterminée par le réactif à la surface du pro plasma albumineux.

Quoi qu'on ait dit, les mouvements moléculaires, *mouvement brownien*, qui se p duisent au centre des cellules, ne prouvent pas l'existence d'une membrane et d' contenu liquide, car ces mouvements se montrent également dans un protoplas visqueux.

Pour nous résumer, nous admettrons : 1° que, dans la plupart des cas, on ne saur se prononcer sur l'existence d'une membrane ; 2° qu'on peut y croire lorsqu'une p tion de la cellule se gonfle sous l'influence d'un réactif et qu'elle soulève au mê niveau la ligne de contour, ou lorsque la cellule est limitée par une ligne à dou contour qui indique les deux faces de la membrane ; 3° qu'on n'est tout à fait cert de la présence d'une membrane d'enveloppe que dans le cas où une cellule reste vi affaissée, après avoir laissé échapper son contenu ; 4° enfin qu'on ne saurait adop pour définition de la cellule *une masse de protoplasma renfermant un noyau*.

ou moins durcie du protoplasma, il peut même arriver qu'une cellule dont la surface est durcie laisse échapper le centre du *protoplasma* liquide. Ce phénomène est une sorte de cornification du protoplasma; il ne s'observe que sur les cellules d'un certain âge; la substance ainsi durcie présente des caractères qui rappellent ceux de la substance élastique.

FIG. 9. — Cellule dont la membrane a un double contour.

1. Limite extérieure de la membrane d'enveloppe. — 2. Limite intérieure. — 3. Protoplasma granuleux. — 4. Nucléole. — 5. Noyau. Fort grossissement.

FIG. 10. — *a*. Ovule de taupe.

1. Limite extérieure de la membrane vitelline. — 2. Limite intérieure. — 3. Canaux déterminant les porosités de cette membrane.

b. Cellule épithéliale de l'intestin grêle de la taupe.

1. Corps de la cellule. — 2. Plateau rempli de canalicules poreux. Fort grossissement.

Cette membrane est toujours lisse et polie; sa substance est homogène. Ordinairement, elle est régulière, uniforme[1]; mais il n'est pas rare d'y rencontrer des solutions de continuité naturelles : c'est ainsi que Kölliker a constaté l'existence de canalicules à la base des cellules épithéliales de l'intestin. Nous savons, du reste, que dans certaines espèces animales la paroi de l'ovule est percée d'un trou, *micropyle*, et qu'il existe des glandes unicellulaires pourvues d'un orifice par lequel s'échappe le produit de sécrétion (fig. 10).

Leydig regarde comme vraisemblable l'existence de canalicules poreux dans l'épaisseur de la membrane d'enveloppe des cellules; il croit avoir vu sur plusieurs cellules épithéliales un pointillé caractéristique qui autorise une telle supposition. Les courants endosmotiques ne pourraient-ils se produire à travers ces canaux?

1. Lorsqu'une cellule à surface lisse perd de l'eau, elle devient rugueuse et présente de petites aspérités : c'est là ce que quelques auteurs appellent *cellules grenues;* elles reprennent leur aspect lisse et poli au contact de l'eau.

Les cellules engrenées sont des cellules dont la surface n'est point lisse : telles sont les jeunes cellules de l'épiderme et des autres épithéliums pavimenteux stratifiés; leur surface dentelée, presque velue, est pourvue de prolongements qui s'engrènent avec ceux des cellules voisines.

FIG. 11. — Cellules dentelées de la couche profonde de l'épiderme.

La plupart des cellules sont dépourvues de membrane. Celle-ci es manifeste cependant sur les cellules graisseuses, les cellules cartila gineuses, etc.

Nous verrons bientôt que le rôle de la membrane est insignifiant Nous savons déjà qu'elle n'existe pas sur les cellules qui viennent d naître : aussi Schultze considère-t-il la formation d'une membran à la surface d'une cellule comme un signe de décrépitude.

Protoplasma [1]. — Le protoplasma constitue la plus grande partie d contenu de la cellule; il forme la surface même de la cellule lorsqu celle-ci est dépourvue d'enveloppe, ce qui est constant pour toutes le cellules à leur origine. Il est constitué par une masse homogène e visqueuse, souvent parsemée de granulations. C'est le protoplasma qu donne à la cellule sa consistance ; le plus souvent il est mou, ni com plétement liquide ni solide. Nous verrons plus loin qu'il varie ave chaque cellule, qu'il en constitue la partie active, et que les diverse cellules, semblables quant à l'enveloppe et au noyau, diffèrent essen tiellement par le protoplasma. Cette substance est contractile; c'es elle qui est le siége des mouvements celluleux dits *amiboïdes*.

Certaines cellules conservent toujours leur protoplasma primiti sans transformation ; mais le plus souvent il est modifié. Les change ments qu'il subit consistent en productions de stries, fibrilles, etc. ou de substances liquides variées : le mucus des cellules épithéliales l'eau contenue dans les cellules de cartilage, la partie colorée de globules de sang, les gouttelettes graisseuses que l'on trouve souven dans les vieilles cellules, sont des transformations du protoplasma Des granulations pigmentaires peuvent se montrer aussi dans le proto plasma des cellules. On n'y a pas encore trouvé de cristaux, du moin chez l'homme, si ce n'est des cristaux pathologiques de matière colo rante de bile dans les cellules hépatiques. Pour parler d'un cas d transformation spéciale, nous dirons que les spermatozoïdes sont de filaments qui se développent aux dépens du protoplasma des cellule spermatiques.

Noyau [2]. — Toute cellule est pourvue d'un ou de plusieurs noyaux Lorsque celui-ci n'existe pas, on peut affirmer qu'il a disparu, l noyau étant la partie fondamentale de la cellule, son centre de forma tion ; c'est par lui que commence le phénomène de la multiplicatio cellulaire.

Ordinairement une cellule ne possède qu'un noyau, quelquefois o en trouve deux ou trois; certaines cellules en présentent de dix à vingt, comme on le voit dans les cellules de l'épendyme et dans celle de la moelle fœtale des os.

1. On l'appelle aussi *plasma cellulaire, cytoplasme, protoplasme, sarcode.*
2. Aussi appelé *vésicule nucléaire.*

Le noyau est sphérique ou un peu aplati. Ordinairement transparent, il présente quelquefois une teinte jaunâtre. Ses dimensions varient de 3 μ à 10 μ; il peut atteindre jusqu'à un millimètre [1].

Il est démontré que tous les noyaux sont des vésicules. Leur structure rappelle celle d'une cellule complète. Le noyau est, en effet, pourvu d'une paroi mince indiquée au microscope par un simple contour; rarement le contour est double; le contenu limpide, visqueux, est de nature albuminoïde : c'est le plasma nucléaire au milieu duquel on trouve un ou plusieurs nucléoles. Il n'existe pas de noyaux libres dans les tissus; Robin, toutefois, continue à les admettre [2].

Nucléole. — Le nucléole, ou corpuscule de noyau, est arrondi et mesure de 2 μ à 4 μ. Dans les corpuscules ganglionnaires, il peut atteindre des dimensions considérables. Ordinairement il est unique, quelquefois on en trouve deux ou trois. Tantôt accolé à la paroi du noyau, tantôt libre dans sa cavité, le nucléole est vésiculeux comme le noyau. Sa paroi est extrêmement mince, le contenu est liquide et transparent.

Si nous résumons la structure d'une cellule parfaite, d'une vraie cellule, nous voyons que la cellule se compose de trois vésicules concentriques renfermant chacune une masse de protoplasma plus ou moins visqueux.

Nous ne pouvons nous empêcher de faire remarquer l'analogie frappante qui existe entre une cellule et l'ovule contenu dans la vésicule de de Graaf. L'ovule, ou œuf, n'est au début qu'une cellule parfaite, cellule à double contour; la paroi de la cellule est représentée par la membrane vitelline ou zone transparente; le

FIG. 13. — Ovule.

1. Membrane vitelline (représentant l'enveloppe d'une cellule).— 2. Vitellus (représentant le protoplasma granuleux d'une cellule).— 3. Vésicule germinative (représentant le noyau).— 4. Tache germinative (représentant le nucléole).

1. Nous imiterons un certain nombre d'auteurs qui, d'après la méthode de Listing et J. Vogel, indiquent par la lettre grecque μ les millièmes de millimètres : 1 μ équivaut à 0mm001; 1,5 μ représente 0mm0015, c'est-à-dire un millième de millimètre, plus cinq dixièmes de millième, ou, en d'autres termes, 15 dix-millièmes de millimètre.

2. Le noyau peut se modifier en même temps que la cellule grandit : c'est ce qu'on observe dans les fibres musculaires lisses qui offrent un noyau caractéristique en ce qu'il est allongé comme un bâtonnet, et qu'il devient homogène en perdant toute trace d'enveloppe et même de nucléole.

FIG. 12. — Deux fibres musculaires lisses avec leur noyau homogène en forme de bâtonnet.

protoplasma granuleux prend le nom de vitellus ou jaune de l'œu le noyau n'est autre que la vésicule germinative, le germe; enfin nucléole a son analogue dans la tache germinative.

§ 2. — Physiologie des cellules.

On peut considérer les cellules comme de petits êtres qui naissen vivent et meurent. La naissance et la mort de ces organites sero étudiées plus loin; occupons-nous ici des phénomènes qui se produ sent dans leur épaisseur, lorsqu'ils sont en pleine activité.

Les cellules sont douées de mouvements, elles absorbent des mat riaux qu'elles élaborent et dont elles excrètent une partie.

Mouvements. — Les cellules exécutent des mouvements propr dans lesquels la membrane d'enveloppe joue un rôle tout à fait pass Ces mouvements sont dus à une propriété singulière du protoplasm la *contractilité*, propriété qui se rencontre dans toutes les cellules viva tes, animales ou végétales. Ces mouvements, presque toujours partie se montrent de préférence dans les jeunes cellules constituées par protoplasma sans enveloppe membraneuse. Si l'on observe une jeu cellule vivante avec attention, on voit des prolongements plus moins considérables naître d'un point quelconque de sa surface, s'a longer et revenir ensuite sur eux-mêmes. Ce sont ces mouvemei spontanés qu'on décrit sous le nom de *mouvements amiboïdes* (expa sions sarcodiques de Robin). Le mot amiboïde vient de ce que mouvements sont fréquents et faciles à observer chez les anima unicellulaires connus sous le nom d'*amibes*, animaux sans forme déte minée, presque diffluents et susceptibles de revêtir les formes les pl bizarres. Au moment où leur protoplasma granuleux va émettre prolongement, on voit un certain nombre de granulations se port vers le point où l'expansion pre naissance. Lorsque les prolongemei du protoplasma rencontrent des pa ticules colorées placées dans le voisinage, celles-ci s'accolent à le surface et pénètrent dans la ma de la cellule où elles sont incorporé Des grains de cinabre, des globu de lait ont pénétré dans les corpu cules blancs du sang, comme l'a observé Recklinghausen. Frey Kölliker admettent la pénétration de globules rouges du sang da l'épaisseur des cellules lymphatiques.



FIG. 14. — Deux amibes. Au niveau de leurs prolongements, *expansions sarcodiques*, on voit l'ombre formée par les granulations qui s'y accumulent.

Les mouvements amiboïdes ont été observés sur toutes les cellul excepté sur les cellules nerveuses et les globules rouges du sang.

mouvement vital n'a pas toujours été vu sur des cellules placées dans des conditions naturelles : ainsi jusqu'à présent personne n'a constaté les mouvements amiboïdes sur les globules blancs dans l'intérieur des vaisseaux, de sorte qu'on est en droit de se demander s'ils existent réellement à l'état normal dans ces cellules [1]. Dans les corpuscules de la substance conjonctive, il est manifeste qu'on a observé les mouvements du protoplasma contractile chez l'animal vivant.

En outre de ces mouvements amiboïdes partiels, certaines cellules présentent des mouvements de totalité, de déplacement [2]. Quelques cellules sont douées du mouvement moléculaire ou mouvement brownien.

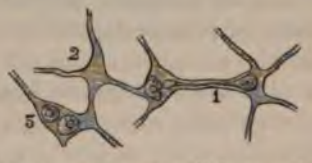

FIG. 15. — Espaces stellaires ou plasmatiques du tissu conjonctif.

1. Tube plasmatique dans lequel on voit une cellule passer d'un espace dans un autre. — 2. Espace stellaire vide dont la cellule s'est transportée en 3. — 3. Espace contenant deux cellules.

Les *mouvements de totalité*, la migration des cellules, ont été observés par Kölliker sur les corpuscules de la substance conjonctive. Recklinghausen, en particulier, a fait la même observation, et il a constaté aussi chez l'animal vivant le déplacement du protoplasma quittant la cavité d'un corpuscule de la cornée pour s'introduire dans celle d'un corpuscule voisin par l'intermédiaire d'une anastomose canaliculée.

Le *mouvement brownien* des cellules consiste en un tremblement des granulations contenues dans le protoplasma. Ce mouvement, plus ou moins rapide, est augmenté lorsqu'on met la cellule en contact avec de l'eau. Le mouvement brownien existe aussi pour les granulations situées en dehors des cellules.

Absorption. — Nous ne possédons que des notions assez vagues sur l'absorption des cellules ; néanmoins cette fonction ne saurait être mise en doute. Une solution ammoniacale de carmin traverse rapidement le protoplasma de ces éléments. Dans l'absorption, le noyau de la cellule doit jouer un rôle important, car la solution colorée se porte d'abord sur le noyau qui se colore le premier.

Les jeunes cellules, ou protoblastes, absorbent plus facilement que

1. Pour observer sans difficulté ces mouvements, il suffit d'examiner au microscope une goutte de sang de salamandre ou de grenouille ; il est toujours préférable d'avoir recours à un animal à sang froid, parce qu'il n'est pas nécessaire de tenir compte des conditions de température dans lesquelles on opère.

2. His a constaté le passage du protoplasma des cellules de tissu conjonctif à travers les anastomoses des corpuscules de la cornée ; de même dans le tissu conjonctif ordinaire, le protoplasma d'une cellule peut passer en totalité d'un espace stellaire dans un autre espace à travers une anastomose des cellules plasmatiques. (*Voyez* fig. 15.)

les cellules parfaites, dont la membrane d'enveloppe, devenue un pe élastique, apporte un certain obstacle à la pénétration du liquide.

L'imbibition préalable, l'augmentation de la tension sanguine quelques autres conditions de pression extérieure donnent de l'activi à l'absorption des cellules.

Elaboration. — Les substances absorbées sont élaborées très-pro bablement par le protoplasma, qui forme la partie essentielleme vivante de la cellule. Kölliker admet comme démontré que l'oxygèi porté par le sang dans les diverses parties du corps est le principe e: citateur des phénomènes physiques et chimiques qui s'accomplisse au sein des cellules. On peut admettre dans ces organites une sor de respiration consistant en absorption d'oxygène et exhalation d'aci carbonique. Du reste, on trouve ces deux gaz en dissolution dans l liquides interposés aux éléments des divers tissus. La respiration d éléments anatomiques et des tissus n'est-elle pas démontrée depu longtemps pour le tissu musculaire ?

Les phénomènes chimiques des cellules paraissent régis par le sy tème nerveux.

Excrétion. — Les matériaux absorbés sont rejetés par la cellul tantôt après avoir été modifiés, tantôt sans altération : ainsi les ce lules des culs-de-sac de la plupart des glandes absorbent du plasn et rejettent un liquide complétement différent ; d'autre part, les ce lules des culs-de-sac de la glande lacrymale, du poumon, etc., rest tuent les matériaux tels qu'ils ont été absorbés.

La matière amorphe intercellulaire est-elle une sécrétion des ce lules ou un produit du sang ? Il semble que la cellule n'est p étrangère à la formation de cette substance ; il nous paraît raiso nable de considérer, avec la plupart des auteurs, comme des produ de sécrétion des cellules les substances environnantes, de qualité ch mique variable, chondrine, gélatine, chitine. Quoiqu'il n'y ait auc lien de formation bien déterminé entre les cellules et la matière q les sépare, il faut néanmoins reconnaître que les premières ont u influence très-marquée sur la substance intercellulaire. Nous avo déjà fait observer qu'au début les jeunes cellules des divers organes peuvent être différenciées et que la substance intermédiaire est au la même ; à mesure que la forme des éléments figurés s'accuse, détermine, elle indique à la matière amorphe la voie qu'elle de suivre dans son évolution pour la constitution de tel ou tel tissu.

Activité cellulaire. — Quelle est la cause fondamentale de tout les actions vitales des cellules ? On ne peut nier la part qui revient : système nerveux relativement aux actes chimiques, mais il ne faut p perdre de vue que la cellule possède en elle même une propriété sp ciale, l'*excitabilité*. C'est l'excitabilité de la cellule qui préside a fonctions végétatives et animales de sa propre substance. Le siége

cette propriété ne réside pas dans la membrane d'enveloppe, qui manque souvent et qui joue, comme nous le verrons, un rôle tout à fait passif; elle ne siége pas dans le noyau, car le noyau est toujours en rapport avec le phénomène de division et de reproduction de la cellule. Il semble ressortir de l'observation que le contenu de la cellule, le protoplasma, est la partie excitable : il est en effet contractile : c'est lui qui donne aux cellules leurs propriétés, c'est encore lui qui se modifie avec la nature et avec l'âge de la cellule, tandis que le noyau et la membrane d'enveloppe paraissent être les mêmes dans les diverses cellules.

L'excitabilité du protoplasma se communique ordinairement au noyau, de sorte que les cellules se multiplient lorsqu'elles sont irritées par une cause quelconque. Plus la nutrition est active, plus les cellules sont excitables et se multiplient, comme on l'observe dans les tissus au moment de leur formation. L'inflammation agit de même sur les cellules : c'est ainsi que naissent les globules de pus. Dans l'évolution d'une tumeur, le même phénomène se produit; mais dans ce cas la cause de l'excitation échappe complétement aux investigations les

FIG. 16. — Première période de l'inflammation dans les cellules épithéliales de l'épiploon. Dans cette figure on voit des filaments de tissu conjonctif en forme de travées fibreuses, recouverts de cellules épithéliales dont le protoplasma commence à se tuméfier. Sur l'une d'elles le noyau est déjà divisé.

FIG. 17. — Deuxième période de l'inflammation des cellules épithéliales de l'épiploon. Les unes renferment plusieurs noyaux, d'autres se détachent pour donner naissance aux globules purulents. Vers la partie inférieure de la figure, on en voit une petite soutenue par un petit pédicule.

plus minutieuses [1]. On peut se rendre compte de l'excitabilité cellulaire en irritant directement les tissus. Pour cela on plante un clou dans un os, on introduit un corps étranger dans le tissu cellulaire sous-cutané, on injecte un liquide irritant dans la cavité d'une

1. Lorsque l'ovule gonfle et que son protoplasma se segmente pour donner naissance à des cellules qui formeront plus tard les tissus embryonnaires, la cause de l'excitation est ici le contact de l'élément fécondant, le spermatozoïde.

séreuse. Prenons ce dernier exemple : si l'on irrite la surface du péri toine d'un animal adulte avec une solution légère de nitrate d'arger ou un liquide iodé, on peut constater au bout de douze à dix-hu heures une modification des cellules épithéliales qui étaient primiti vement aplaties. Leur protoplasma devient mou, se remplit de gran lations et présente des mouvements amiboïdes; en même temps l noyaux se segmentent et les cellules se multiplient d'après le phéno mène que nous étudierons lorsque nous nous occuperons de la mu tiplication des cellules. Les cellules épithéliales tuméfiées et celles q viennent de prendre naissance sont toutes dépourvues de membran Si l'irritation du péritoine a été légère, le gonflement des cellul diminue insensiblement, il finit même par disparaître; le protoplasn reprend sa consistance, les granulations disparaissent en partie, et cellule reprend sa forme primitive en s'aplatissant sur le tissu sou jacent (au bout de huit jours). Mais si l'excitation a été portée à u degré plus élevé, le gonflement des cellules devient considérable; l unes restent attachées au péritoine par une petite surface, d'autres détachent, tombent dans la cavité du péritoine et troublent le liqui péritonéal produit par exhalation des vaisseaux : ces derniers sont vrais *globules purulents*.

Le protoplasma de la cellule communique ses propriétés à une ce taine portion de la substance intercellulaire environnante; elle ré une partie du terrain qui l'entoure, et son influence est telle que l'alt ration morbide d'une cellule s'étend à la substance intercellulai voisine. Voilà ce qui a fait dire à Wirchow que l'organisme est div en un certain nombre de *territoires cellulaires*.

§ 3. — Composition chimique des cellules.

Le *protoplasma*, masse contractile des cellules, est considéré com une combinaison de matières protéiques dont l'analyse n'a pu enc être faite avec précision. Cette substance se laisse gonfler mais non d soudre par l'eau.

La *membrane d'enveloppe* est formée aussi d'une matière azotée représente évidemment une combinaison protéique. Cette membra est dissoute par l'acide acétique, surtout à chaud, lorsqu'elle est formation récente. Dans les vieilles cellules, la membrane s'épais elle prend l'aspect et la consistance d'une membrane élastique, laquelle l'acide est sans action.

Le *noyau* est pourvu d'une membrane qui est aussi de nature azot Le contenu du noyau paraît analogue à celui de la cellule : les div réactifs, qui ne le dissolvent pas, le rendent granuleux : acide acétiq eau, alcool, etc. D'une manière générale les alcalis dissolvent noyaux, les acides les rapetissent

On ne connaît pas la composition chimique du *nucléole* ; on croit que sa membrane d'enveloppe est de même nature que celle des noyaux et des cellules lorsque ces dernières en sont pourvues. Quant au contenu du nucléole, il est insoluble dans l'acide acétique, soluble au contraire dans les alcalis caustiques : il est donc probablement formé de matière grasse.

§ 4. — Formation et développement des cellules.

Pour expliquer le mode de formation des cellules, deux théories sont en présence, celle des blastèmes et celle de la cellule par la cellule.

1° Théorie des blastèmes. — Dans cette théorie qu'on désigne encore sous le nom de *théorie de la libre formation des cellules*, et à laquelle on donne quelquefois le nom de *théorie cellulaire*, on suppose que les cellules naissent de toutes pièces au milieu de la matière amorphe et des blastèmes de la manière suivante : des granulations se fusionnent et constituent un petit corpuscule qui sera le nucléole; autour de celui-ci, agissant comme centre d'attraction, vient se grouper une nouvelle quantité de granules qui s'entourent d'une membrane mince; le noyau est constitué. Le noyau attire à son tour les granulations voisines qui l'entourent, puis le tout se recouvre d'une membrane. Dès lors la cellule est complète.



FIG. 18.

1. Amas de granulations devant former le nucléole. — 2. Nucléole formé, accumulation de granulations qui vont donner naissance au noyau. — 3. Noyau constitué. — 4. Granulation se groupant autour du noyau pour compléter la cellule. — 5. Cellule complète.

La théorie des blastèmes est presque entièrement abandonnée aujourd'hui; il n'existe aucun fait pour en démontrer la justesse et la vérité (Virchow). C'était la doctrine de Schleiden pour expliquer la formation des cellules dans les végétaux. Schwann chercha vainement à démontrer l'identité de la cellule animale avec la cellule végétale, et il appliqua à la première la théorie de la libre formation au milieu des blastèmes. Sa théorie a joui d'une grande vogue, mais l'observation des faits l'a ruinée insensiblement. Enfin, elle n'a pu résister aux coups mortels que lui ont porté dans ces derniers temps les travaux d'un grand nombre de micrographes parmi lesquels il faut citer au premier rang Kölliker, Remak et Virchow.

Disons toutefois que certains observateurs se sont faits les défenseurs de la théorie des blastèmes. Robin la soutient encore. Nous verrons plus loin que là est le pivot des dissidences qui existent entre ce professeur et l'École allemande.

2° Théorie de la cellule par la cellule. — Cette théorie s'es faite lentement. Les observations de Virchow ont été si multipliées et s concluantes qu'on regarde à juste titre ce savant comme le fondateu de la doctrine. *Omnis cellula cellulâ* : toute cellule vient d'une cel lule. a dit Virchow. Il n'existe pas un seul élément de nos tissu qui n'ait eu pour origine une cellule. soit que celle-ci ait conserv sa forme primitive. soit qu'elle ait subi des transformations.

L'origine de notre corps est une cellule. c'est-à-dire l'œuf. Rappelons en quelques mots son développement. L'œuf, l'ovule, est une cellule contenue dans la vésicule de de Graaf; nous savons que cett cellule. cellule parfaite (puisqu'elle est entourée d'une membrane). es composée. de la périphérie au centre : 1° par une membrane d'enve loppe. *membrane vitelline :* 2° par une substance granuleuse. *vitellus* 3° par un noyau, *vésicule germinative ;* 4° par un ou plusieurs nucléo les, *taches germinatives.* (Voy. fig. 13.) Dès que la fécondation a e lieu, il se passe au centre de l'ovule une série de phénomènes qui von nous faire comprendre la formation et le développement des cellules Dans le vitellus, on voit un noyau qui condense autour de lui toute l masse granuleuse pendant que la vésicule germinative disparaît. (Voy fig. 19.) Ce noyau. noyau vitellin. s'allonge, s'étrangle au milieu: il s sépare en deux moitiés qui s'écartent et qui exercent chacune un sorte d'attraction sur une moitié de la masse granuleuse. (Au niveau d la division se montrent un ou plusieurs globules polaires sans signifi cation).

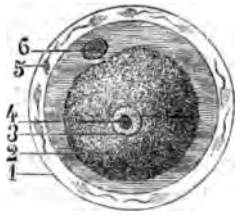

FIG. 19.

1. Membrane vitelline. — 2. Vitellus rétracté baignant dans un liquide transparent. — 3. Noyau vitellin. — 4. Son nucléole.— 5. Spermatozoïdes dans l'épaisseur de la membrane vitelline. — 6. Globule polaire.

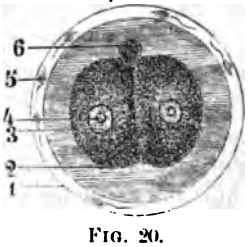

FIG. 20.

1. Membrane vitelline. — 2. Les deux masses vitellines. — 3. Noyau. — 4. Nucléole. — 5. Spermatozoïdes. — 6. Globule polaire.

Chaque moitié du noyau subit la même division. Or, comme to noyau nouvellement formé a une action directe sur une certaine qua

1. C'est à dessein que nous n'employons pas l'expression de *théorie cellulaire* q tend à jeter de la confusion dans l'esprit. La vraie théorie cellulaire est celle d blastèmes, c'est la doctrine de Schwann, et pourtant nous voyons des auteurs donn improprement le nom de théorie cellulaire à celle qui explique la formation de la c lule par la cellule.

tité de masse granuleuse, il résulte de la division et de la subdivision des noyaux que le contenu de l'œuf n'est plus une masse granuleuse homogène, mais bien un certain nombre de masses de cellules sans membranes, de protoblastes, qui deviennent rapidement cellules parfaites, en se recouvrant d'une mince pellicule. La membrane vitelline persiste pour former l'enveloppe de l'œuf. (Voy. fig. 21 à 25.)

FIG. 21. — On voit les spermatozoïdes déjà plus rares dans la membrane vitelline. Au centre, on aperçoit un liquide transparent et un nouveau stade de segmentation représenté par 4 masses vitellines. A droite, le globule polaire.

FIG. 22. — Stade plus avancé de la segmentation du vitellus. Les spermatozoïdes sont plus rares, il existe 8 masses vitellines, l'œuf a grossi. On aperçoit toujours le globule polaire.

Les cellules dont nous venons de voir la formation se portent à la face interne de la membrane vitelline, se juxtaposent et constituent une membrane régulière, le *blastoderme*. Elles se multiplient dans cette

FIG. 23. — Stade encore plus avancé. Il y a 16 masses vitellines, moins de spermatozoïdes ; le globule polaire s'efface, l'œuf grossit.

FIG. 24. — Fin de la segmentation. On voit la membrane vitelline, le liquide transparent et une masse de cellules dont l'ensemble constitue le *corps muriforme*.

membrane qui augmente d'épaisseur; enfin celle-ci se dédouble pour donner naissance au feuillet interne et au feuillet externe du blastoderme.

En un point quelconque situé entre les deux feuillets du blastoderme, on voit une ombre, petite tache produite par la prolifération

des cellules embryonnaires blastodermiques, cellules qui indiquent les premiers linéaments de l'embryon [1].

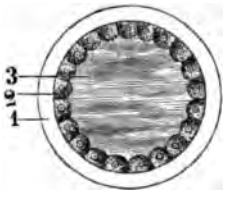

FIG. 25.— Formation du blastoderme.

Les cellules du corps muriforme se sont portées à la face interne de la membrane vitelline 1, pour y former le blastoderme 2. — La cavité est remplie par un liquide transparent 3.

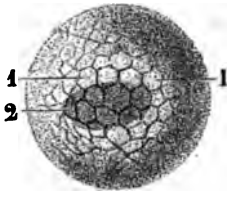

FIG. 26. — Formation des premiers rudiments de l'embryon.

1, 1. Cellules du blastoderme. — 2. Tache embryonnaire. Dans cette figure le blastoderme est supposé entier, on voit sa surface externe dépouillée de la membrane vitelline.

La prolifération cellulaire fait des progrès. la tache embryonnair grossit; bientôt. les cellules se transformeront. il se formera des fibres

1. On ne saurait trop insister pour la clarté du langage sur les différences d'opinio qui existent relativement à l'origine des éléments anatomiques. Pour tous les auteur les *cellules embryonnaires* sont celles qui forment l'embryon au début de la vie et qu résultent de la segmentation du vitellus. Il y en a deux espèces. Les unes forment l vésicule blastodermique en se juxtaposant, les autres constituent la tache embryon naire, et plus tard, par leur multiplication, l'embryon. Quand on parle de cellul embryonnaires, ce nom s'applique surtout à celles de la tache embryonnaire.

Les cellules embryonnaires sont sphériques ou à peu près (10 μ à 12 μ de di mètre); l'eau les gonfle et n'y détermine pas de mouvement brownien. L'acide acétiqu les dissout lentement. Elles renferment un ou deux noyaux de 4 μ à 6 μ; pas de n cléole. Pour la grande majorité des micrographes, ces cellules, en se multipliant en se métamorphosant, donnent naissance à nos divers tissus, de telle sorte qu'on pe dire que tous nos éléments ont été primitivement embryonnaires. Par extension, c appelle cellules embryonnaires toutes les cellules au moment de leur formation, tissu embryonnaire, tout tissu formé par ces cellules.

Robin n'entend pas la chose de la même façon : lorsque l'embryon a acquis u longueur de 16 millimètres, toutes les cellules embryonnaires se liquéfieraient et s raient remplacées par un blastème au sein duquel naîtraient ensuite les élémen anatomiques dits *embryoplastiques*.

Robin soutient ici, comme nous l'avons dit plus haut, la théorie des blastèmes, théorie de la libre formation des cellules; il fait intervenir un élément particulier do il donne la description et que n'admettent pas les micrographes. Cet élément, *noy embryoplastique*, serait l'intermédiaire entre le blastème résultant de la dissolut des cellules embryonnaires et les éléments anatomiques. Les noyaux embryopl tiques seraient, en un mot, le centre de formation des éléments anatomiques d finitifs.

Les noyaux embryoplastiques se développeraient de la manière suivante : lorsq les cellules embryonnaires se sont liquéfiées, quelques jours après l'apparition l'embryon, il résulte de cette liquéfaction un blastème. Au centre de ce blastèm on voit apparaître une quantité considérable de noyaux de 4 μ à 6 μ, qui se fonce

des tubes, etc. Pendant ce temps, la face dorsale de l'embryon s'arrondira en se confondant avec le feuillet externe du blastoderme qui formera la peau, tandis que sa face ventrale s'excavera et emprisonnera une portion du feuillet interne destiné à former la muqueuse intestinale, etc.

L'œuf est donc une cellule, il donne naissance à des cellules, et tous les éléments dont nos tissus sont constitués dérivent des cellules.

Nous admettrons que *les éléments anatomiques naissent de cellules et qu'aucun élément ne se développe de toutes pièces dans les blastèmes*[1].

Examinons maintenant comment les cellules se multiplient pour amener l'accroissement des tissus.

Multiplication des cellules. — Les cellules se multiplient de deux manières : par scission et par formation endogène; très-rarement par bourgeonnement.

et doublent de volume en quelques heures. Ce sont là les noyaux embryoplastiques, qui forment presque uniquement alors le corps de l'embryon. Leur volume ainsi augmenté varie depuis 10 μ jusqu'à 60 μ. Ils sont ovoïdes, à contour net, à centre transparent; ils renferment rarement un nucléole. Ces noyaux se déforment un peu, et se rétractent au contact de l'acide acétique.

Ils ne deviennent pas tous le centre de formation d'éléments définitifs, quelques-uns persistent à l'état de noyau jusqu'à l'âge adulte. Chez l'adulte ils sont répandus dans les tissus comme élément anatomique accessoire; on les trouve dans tous les tissus, les os et les cartilages exceptés, selon Robin.

Il y aurait aussi des cellules embryoplastiques. Ces cellules seraient peu abondantes, ovoïdes, à noyau central. La masse de l'élément serait grisâtre et granuleuse. C'est à l'ensemble des cellules et des noyaux embryoplastiques réunis par de la matière amorphe que Robin donne le nom de *tissu embryoplastique*, dans lequel se développeraient les divers éléments anatomiques qui doivent définitivement constituer l'organisme.

Les cellules se modifiant, les noyaux embryoplastiques persisteraient après la naissance et dans l'âge adulte.

Ces éléments sont décrits seulement par Robin puisqu'ils sont une conséquence de la dissolution des cellules embryonnaires et qu'il admet seul cette dissolution. Nous n'en parlerons plus.

1. Nous n'avons pas voulu dire que les partisans de la libre formation des cellules aient la théorie de la cellule par la cellule, qu'on ne peut méconnaître sans nier l'évidence. Ainsi, pour Robin, l'ovule présente bien le phénomène de la segmentation du jaune; le blastoderme étant constitué, le tissu de l'embryon est uniquement formé de cellules embryonnaires qui se sont multipliées par scission ; mais lorsque l'embryon atteint une longueur de seize millimètres environ, et voici où les dissidences commencent, les cellules se liquéfieraient et se transformeraient en un blastème au sein duquel apparaîtraient spontanément un nombre considérable de noyaux, *noyaux embryoplastiques*. C'est autour de chaque noyau que se grouperait la matière amorphe pour former un élément anatomique définitif, cellule, fibre, etc.

Voilà précisément ce que l'on n'admet pas d'une manière générale; les partisans de la théorie de la cellule par la cellule veulent que la multiplication se continue au lieu d'être interrompue à une certaine période par la dissolution des éléments embryonnaires.

1° *Par scission.* — Ce sont surtout les cellules sans membrane, les protoblastes, qui se multiplient par scission. On peut observer le phénomène sur les globules des embryons de mammifères et d'oiseaux. On voit la cellule devenir oblongue et s'allonger de plus en plus pendant que le noyau s'allonge de son côté. Celui-ci s'étrangle vers son milieu, le point rétréci se brise les deux moitiés s'écartent de manière à représenter deux noyaux. Le protoplasma de la cellule s'étrangle alors, de sorte qu'une cellule a donné naissance à deux éléments semblables. Dès que la segmentation a eu lieu, les deux moitiés sont aptes à produire, à leur tour et de la même manière, de nouvelles cellules et ainsi de suite, de sorte que la prolifération cellulaire présente quelquefois une extrême rapidité.

FIG. 27. — Phases de la scission dans un globule du sang d'un embryon de poulet.

1. Premier degré de l'étranglement. — 2. Degré plus avancé. — 3. L'étranglement est prêt à se rompre.

FIG. 28. — Segmentation d'une cellule sans enveloppe (protoblaste) qui se divise sans allongement sensible. Entre les deux moitiés, on voit encore un petit pont ; dans la moitié droite on commence à apercevoir une scission du noyau, plus avancée à gauche où le protoplasma commence à se diviser également

La multiplication des cellules par scission est très-fréquente. C'est la seule qui existe pendant la période embryonnaire des tissus, attendu que les cellules des premières périodes sont toutes des protoblastes.

2° *Par formation endogène.* — On appelle ainsi la formation de nouvelles cellules au centre de la cellule primitive de telle sorte que les cellules formées sont enfermées dans la membrane primitive, au lieu d'être libres, comme dans le cas de scission simple des protoblastes. On peut donc prévoir que les cellules parfaites, les cellules à membrane, présentent seules ce mode de multiplication.

FIG. 29. — Multiplication endogène des cellules cartilagineuses.

1. Une cellule cartilagineuse entourée de plusieurs capsules. — 2. Division du noyau. — 3. Division consécutive du protoplasma de la cellule. — 4. Il existe deux nouvelles cellules, chacune s'est entourée d'une capsule. — 5. Segmentation plus avancée, il y a 4 cellules pourvues chacune d'une capsule. — 6. La prolifération marche si rapidement que les capsules n'ont pas le temps de se former.

Nous avons vu que les cellules embryonnaires qui constituent le blastoderme naissent par formation endogène. I

membrane vitelline représente la *cellule-mère* par rapport aux petites cellules nouvellement formées, *cellules-filles*. Les cellules de cartilage se multiplient selon le même mode.

S'il est démontré que les cellules se multiplient par scission et par formation endogène, la chose n'est pas aussi certaine pour les noyaux et les nucléoles. Cependant lorsque l'observation rigoureuse a été possible, on a constaté une scission du nucléole en deux parties qui s'écartent l'une de l'autre. On a vu aussi, dans quelques cas, les noyaux se multiplier par scission, de la même manière que le nucléole (Kölliker, Remak).

3° Nous ferons remarquer, avant de terminer, que quelques auteurs admettent un mode de formation des cellules *par bourgeonnement*. Une saillie, un bourgeon naîtrait de la cellule pour constituer une nouvelle cellule. Chaque bourgeon renferme un jeune noyau.

FIG. 30. — Multiplication des cellules par bourgeonnement (d'après Leydig). Ovulation de la *cenus decussata*.

Tous les noyaux ne se multiplient pas par scission : Kölliker et Virchow ont vu des noyaux se multiplier par une sorte de bourgeonnement du noyau primitif, chaque bourgeon présentant un pédicule qui s'étrangle de plus en plus[1].

Agents de la multiplication des cellules. — Schwann, croyant à la formation libre des cellules dans les blastèmes, expliquait cette forma-

1. Les cellules de la moelle des os paraissent se développer par bourgeonnement, de sorte que la plaque à noyau multiple, *myéloplaxe* de Robin, ne serait qu'une large

FIG. 31. — Deux masses de protoplasma contenant des noyaux multiples (myéloplaxes de Robin).

1. Cellule en voie de séparation de la masse de protoplasma. — 2. Séparation plus avancée. — 3, 4, 5. Cellules prêtes à se détacher et n'étant plus retenues que par un pédicule étroit.

cellule composée de protoplasma et de nombreux noyaux. En vieillissant, les noyaux se détacheraient de la plaque principale, emportant avec eux une portion de protoplasma.

tion par une sorte de cristallisation. On a beaucoup exagéré l'action de la membrane de cellule dans la division de ces éléments: la membrane ne joue qu'un rôle passif. Les vrais agents incitateurs sont le noyau et le nucléole. Nous avons vu que la division du nucléole précède ordinairement celle du noyau: chaque moitié agit par attraction sur la moitié du contenu, probablement contractile, du noyau. Celui-ci se segmente à son tour, et chaque moitié de noyau attire à lui la moitié du protoplasma de la cellule.

Il est probable, mais non démontré, que l'attraction exercée par le nucléole sur la masse nucléaire, et par celle-ci sur le protoplasma, est une action moléculaire analogue à celles qui sont soumises aux lois physiques et chimiques. Toutes les jeunes cellules possédant un noyau et un protoplasma contractile, leur multiplication étant très-rapide, on est en droit de se demander si la division des cellules ne se fait pas (dans le cas d'évolution normale) sous l'influence des contractions du protoplasma excitées par la présence du noyau.

Quant à la cause intime qui détermine la segmentation du nucléole et du noyau, nous ne pouvons la pénétrer, et nous devons nous contenter de la rapporter à la force vitale. C'est une aberration de cette force vitale, aberration inconnue, qui change la direction de la formation des cellules et qui donne naissance aux nombreuses néoplasies pathologiques que l'on constate sous forme de tumeurs, de liquides inflammatoires, etc.

§ 5. — Modifications des cellules.

Nous avons vu qu'il n'existe que des cellules au début de la vie. Que deviennent ces éléments à mesure que l'organisme se perfectionne? Ils prennent l'une des directions suivantes : les uns restent à l'état de *cellules simples*, les autres constituent les *cellules métamorphosées*. Les cellules simples s'écartent peu ou point de la forme embryonnaire, les unes persistant à l'état de protoblastes, les autres se revêtant d'une mince membrane. Les cellules métamorphosées s'éloignent du type primitif, comme on peut le voir pour les fibres-cellules, les cellules étoilées, les diverses fibres, etc. (Fig. 1 à 5.)

Une modification importante des cellules consiste dans l'élaboration de substances nouvelles au sein du protoplasma : c'est ainsi que des granulations graisseuses apparaissent dans le protoplasma des cellules qui doivent devenir cellules adipeuses; de même la matière colorante se montre dans les globules blancs du sang lorsqu'ils vont passer à l'état de globules rouges[1].

1. L'histoire de la cellule telle que nous venons de la donner résume l'état actuel de la science. Schwann, en 1838, formula le premier cette proposition que le corps des

§ 6. — Pathologie des cellules.

Sous l'influence de causes variées, dont il est le plus souvent impossible de soupçonner l'origine, il survient une surexcitation dans la nutrition des éléments anatomiques : ceux-ci se multiplient avec une

animaux se développe par des cellules comme les végétaux. Il voulait que la cellule animale fût identique à la cellule végétale et qu'elle se formât librement au milieu d'un blastème.

Il ne fut pas difficile de montrer que les cellules, à leur origine, n'ont pas de membrane d'enveloppe. Une première tentative appuyée sur des preuves insuffisantes fut faite par Fr. Arnold, qui considéra les cellules comme des globules sans enveloppe. De 1841 à 1844, Bergmann, Bischoff et Kölliker firent des observations successives qui prouvèrent que chez tous les animaux dont le vitellus se segmente, le résultat de la segmentation se traduit par la production de corpuscules d'apparence celluleuse, mais sans enveloppe. Il est vrai que l'enveloppe se montre un peu plus tard; mais Kölliker fit voir, vers 1844, que ces corpuscules peuvent persister sans enveloppe bien au delà de la vie embryonnaire et passer même à l'état d'éléments définitifs, fibres musculaires, etc., sans être devenus de véritables cellules. Plus tard, Max-Schultze et Kölliker constatèrent que certains animaux unicellulaires, rhizopodes et actinophrys, sont formés par une masse homogène complétement dépourvue de membrane enveloppante. Les travaux se multiplièrent dans la même voie, et, en 1861, Max-Schultze, Brücke et L. Beale ressuscitèrent la doctrine d'Arnold en la développant. Kölliker, s'appuyant sur ses propres travaux et sur ceux des savants que nous venons de nommer, admit avec juste raison que la cellule a son développement et son histoire comme un organisme entier. Partant de ce point de vue, il décrit quatre phases dans la vie des cellules :

1° La période des *protoblastes sans noyau*, représentée par le vitellus après la disparition de la vésicule germinative;

2° La période des *protoblastes à noyau*, ce sont les sphères de segmentation avec formation intérieure du noyau;

3° La période des *vraies cellules* avec enveloppe, protoplasma et noyau ;

4° La période des *cellules transformées*, dans lesquelles une ou plusieurs des parties constitutantes de la cellule ont subi de notables modifications.

Schwann, comme nous l'avons dit, pensait que les cellules se formaient, pour la plupart, spontanément dans un liquide par une sorte de cristallisation. Reichert, en 1840, et Bergmann, en 1841, attaquèrent cette théorie pour montrer l'importance de la segmentation dans la production des cellules. En 1844, Kölliker nia absolument la formation libre des cellules, même chez l'adulte, et *soutint que toutes les cellules qu'on trouve dans le corps de l'homme*, de même que les autres éléments anatomiques, *sont des descendants des sphères de segmentation*. Kölliker n'avait pas encore saisi que les éléments organiques naissent les uns des autres, et, considérant la formation pathologique de cellules dans les liquides inflammatoires, il admit une formation libre de cellules pour certains cas. Mais, en 1852, les travaux de Remak et surtout les observations ultérieures de Virchow vinrent porter le dernier coup à la théorie de la formation libre des cellules. Virchow montra en même temps la part importante que prennent les corpuscules de tissu conjonctif dans la formation pathologique des cellules. Malgré des observations douteuses de Weismann, on ne comprend pas que Robin soutienne encore la doctrine de la libre formation des cellules dans un blastème.

rapidité excessive, de telle sorte que la partie malade augmente de volume[1]. Tous les éléments anatomiques ne prolifèrent pas, ne se multiplient pas avec la même facilité; les éléments parfaits, nobles, tels que les éléments nerveux et musculaires, les globules sanguins, ne prolifèrent pas: mais ceux d'un ordre moins élevé, au premier rang desquels il faut placer les épithéliums et surtout les corpuscules du tissu conjonctif, se multiplient à l'infini. Voyez une plaie : le sang est étanché, il reste deux surfaces humides qui se recouvrent de ce liquide glutineux appelé par les chirurgiens *lymphe plastique;* cette lymphe vient des vaisseaux, c'est le plasma du sang qui a été exhalé. Aussitôt les corpuscules du tissu conjonctif situés sur les parois de la solution de continuité et irrités par l'action de l'agent vulnérant, de l'air, etc., se divisent, se multiplient au sein de la lymphe plastique par le mécanisme qui a été indiqué plus haut (multiplication des cellules par scission), de sorte qu'une goutte de lymphe plastique vue au microscope, montre une quantité innombrable de jeunes cellules arrondies et pourvues de noyau.

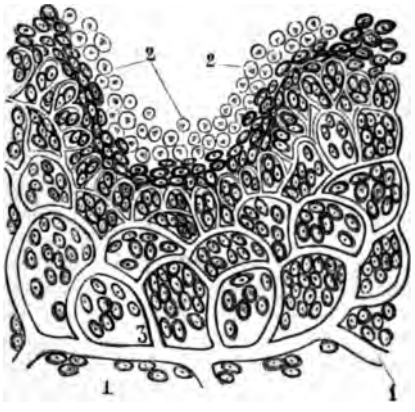

FIG. 32. — Coupe de la surface d'une plaie bourgeonnante avec suppuration.

1, 1. Vaisseaux ramifiés et disposés en anses. — 2, 2. Globules purulents. On voit, au-dessous des globules et entre les vaisseaux, des cellules résultant de la division des corpuscules du tissu conjonctif.

Que se passe-t-il dans l'inflammation? Sous l'influence du processus

Les mouvements amiboïdes furent observés d'abord par Dujardin sur les œufs de limax; les premières observations parurent extraordinaires; mais peu à peu, les moyens d'observation s'étant perfectionnés et les savants se familiarisant de plus en plus avec le microscope, on en est arrivé à cette conclusion, qu'il n'existe chez l'adulte que deux éléments dans lesquels on n'a pas encore observé les mouvements amiboïdes : ce sont les cellules nerveuses et les globules rouges du sang. Ces mouvements ont été décrits : par Ecker, Leydig, etc., dans le contenu des œufs; par Kölliker et Wagner, dans les cellules du tissu musculaire; par Bizzozero, dans les cellules de la jeune moelle osseuse de la grenouille; par Max-Schultze, dans les globules rouges du sang chez les très-jeunes embryons de poulet; par Kölliker et Brücke, dans les corpuscules de tissu conjonctif; par Recklinghausen, dans les cellules de la cornée; par Warthon Jones, dans les globules blancs du sang; par Huxley, dans les cellules épithéliales et glandulaires; par Lieberkuhn, dans les corpuscules du pus; par Ochl, dans les corpuscules de la salive, etc., etc.

1. Cette prolifération des éléments est désignée par quelques micrographes sous le nom d'hypergenèse (Robin); l'École allemande emploie les expressions de *néoplasie*, *hyperplasie*, qui sont généralement adoptées.

morbide, la nutrition des éléments est excitée, un liquide transsude à travers les parois des capillaires, les corpuscules du tissu conjonctif se multiplient, et cette prolifération est tellement active qu'une goutte de liquide inflammatoire examinée au microscope laisse voir un nombre infini de cellules arrondies comme dans le cas précédent. Ces cellules formeront les globules purulents. (Voy. fig. 32 et 33.)

FIG. 33. — Prolifération des corpuscules du tissu conjonctif sous l'influence de l'inflammation ; formation des globules du pus.

1. Corpuscules étoilés du tissu conjonctif au milieu des fibres. — 2. Scision des noyaux et atrophie du protoplasma. — 3. Cellules arrondies résultant de la prolifération — 4. Couche des globules purulents.

Dans quelques circonstances, la cause agissant d'une manière différente, il se forme une tumeur solide, c'est-à-dire que la prolifération a lieu pour ainsi dire à sec, et que les éléments nouveaux persistent dans les tissus où ils forment une production morbide plus ou moins consistante. Au moment où une tumeur se forme, il se développe d'abord une petite masse que Virchow appelle la *nodosité-mère* de la tumeur. Si l'on examine cette nodosité, on la trouve constituée par des cellules qui n'ont pas encore de caractère déterminé, elles sont trop jeunes; ce sont des cellules à la période embryonnaire. Autour de la nodosité-mère se groupent de petites masses semblables qui, sous le nom de *nodosités accessoires*, déterminent l'accroissement de la tumeur qui fait des progrès insensibles. (Voy. fig. 34.)

FIG. 34. — Prolifération des corpuscules du tissu conjonctif dans la production d'une tumeur.

1. Corpuscules étoilés du tissu conjonctif au milieu des fibres. — 2. Scision des noyaux et atrophie du protoplasma. — 3. Amas de cellules arrondies formant les nodosités primitives de la tumeur.

Par ce qui précède, on doit s'attendre à nous entendre dire ici que les éléments anatomiques qui entrent dans la constitution des tumeurs sont des éléments normaux. Une cellule donne naissance à des cellules; celles-ci peuvent conserver leur forme ou subir des modifications; tous ces éléments sont normaux, qu'il s'agisse de l'état physiologique ou pathologique. Il paraît invraisemblable qu'un élément, dit *hétéromorphe*, puisse se développer au milieu de nos tissus; les éléments hétéromorphes n'ont été admis qu'après une observation incomplète des faits. On s'est laissé tromper par les différences de forme et de

volume que présentent les cellules ainsi que leurs noyaux. Aussi faut-il être prévenu de ce fait, que des cellules en voie de prolifération active donnent naissance à d'autres cellules qui s'hypertrophient et se déforment à mesure que la multiplication s'effectue. (Fig. 35, 36, 37 et 38.)

FIG. 35. — Diverses cellules extraites du suc cancéreux (250 diam.).

1. Cellule déformée en forme de triangle. — 2. Cellule arrondie, noyau volumineux. — 3. Cellule arrondie avec quatre petits noyaux. — 4. Cellule fusiforme. — 5. Cellule prismatique. — 6. Cellule excavée. Cette excavation, espace générateur de Virchow, devient souvent l'origine de nouvelles cellules. — 7. Grande cellule contenant de jeunes cellules et un espace générateur.

Ce qui est bien établi dans l'histoire des tumeurs, c'est que les unes, désignées sous le nom de *tumeurs bénignes*, ne déterminent, pour ainsi dire, aucun trouble dans l'organisme; leur tissu, en se développant, refoule les tissus voisins sans les détruire; elles ne récidivent pas lorsqu'on les a enlevées. Dans la formation de ces tumeurs les premiers éléments sont de jeunes cellules arrondies, elles se modifient plus tard et prennent les caractères de tel ou tel élément définitif. Il est une autre classe de tumeurs, *tumeurs malignes*, dont la cause est aussi inconnue que celle des précédentes. Souvent héréditaires, ces tumeurs présentent les mêmes caractères d'évolution et de structure. Elles diffèrent des tumeurs bénignes par la prolifération beaucoup plus active de leurs éléments, par la destruction des tissus sains qui sont remplacés par les éléments morbides, par le développement d'une cachexie fatale enfin par leur récidive lorsque le chirurgien en a fait l'ablation.

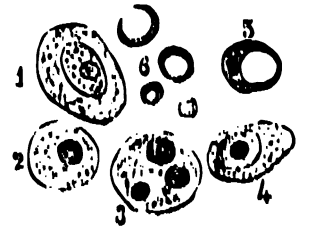

FIG. 36. — Cellules d'une tumeur maligne dite cancer colloïde.

1, 4. Énormes cellules vésiculeuses renfermant une cellule plus petite. — 2. Cellule arrondie avec un gros noyau sphérique. — 3. Cellule contenant trois cellules plus petites. — 5, 6. Cellules excavées.

On conçoit que des tumeurs puissent être intermédiaires aux unes et aux autres, de sorte qu'il est difficile, dans quelques cas, de décider si la tumeur est bénigne ou maligne.

Quelle que soit la tumeur qui se forme, on peut, à l'exemple de Virchow, lui considérer quatre périodes ou stades : 1° de granulation, 2° de différenciation ; 3° de floraison ; 4° de régression.

Le stade de *granulation*, ou indifférent, correspond à l'origine de la tumeur, à ce moment où les éléments sont des cellules arrondies, comme toutes les jeunes cellules.

Le stade de *différenciation* commence au moment où ces éléments celluleux prennent une forme déterminée qui permet de les distinguer et de dire à quel type d'élément normal ils appartiendront.

Le stade de *floraison* correspond au moment où la tumeur est formée d'éléments bien caractérisés, arrivés à leur summum de perfection.

Dans le stade de *régression*, le dernier, la vie des éléments est terminée; ceux-ci s'altèrent et rétrogradent, pour ainsi dire; ils se ramollissent, deviennent graisseux, ou s'infiltrent de sels calcaires. Cette régression se montre plus rapidement peut-être dans les tumeurs malignes qui présentent, plus fréquemment que les autres, des foyers puriformes, kystiques et hématiques.

FIG. 37. — Éléments cancéreux en suspension dans le suc extrait par pression d'un cancer de l'utérus (250 diamètres). On voit que ces éléments ne sont que des cellules épithéliales altérées.

Les expressions *cancer* et *tumeurs cancéreuses* sont synonymes de *tumeurs malignes*. On s'étonnera peut-être de voir que nous ne parlons pas des éléments cancéreux : c'est que ces éléments, dont l'existence n'est admise aujourd'hui que par un petit nombre de chirurgiens auxquels il coûte d'abandonner leur ancienne doctrine, n'existent pas. Il faut toutefois reconnaître que les tumeurs malignes, les cancers, renferment dans leur trame un liquide qu'on peut recueillir en râclant avec la lame d'un couteau la surface d'une tumeur que l'on vient d'inciser; ce liquide lactescent, formant avec l'eau une émulsion caractéristique, contient en suspension des éléments celluleux qui ont été séparés de la tumeur maligne par le râclage. C'est là le *suc cancéreux* décrit en 1827 par Cruveilhier. Les cellules des tumeurs malignes, que l'on rencontre toujours dans le suc cancéreux, furent étudiées en 1845 par Lebert qui les considéra comme sans analogues dans l'économie et les mit au rang des *éléments hétéromorphes*, ainsi désignés pour les distinguer

FIG. 38. — Autres éléments cancéreux en suspension dans le suc extrait, par pression, d'un cancer de l'utérus. On voit que ces éléments ne sont que des cellules épithéliales déformées (250 diamètres).

rapidité excessive, de telle sorte que la partie malade augmente de volume[1]. Tous les éléments anatomiques ne prolifèrent pas, ne se multiplient pas avec la même facilité; les éléments parfaits, nobles, tels que les éléments nerveux et musculaires, les globules sanguins, ne prolifèrent pas: mais ceux d'un ordre moins élevé, au premier rang desquels il faut placer les épithéliums et surtout les corpuscules du tissu conjonctif, se multiplient à l'infini. Voyez une plaie : le sang est étanché, il reste deux surfaces humides qui se recouvrent de ce liquide glutineux appelé par les chirurgiens *lymphe plastique;* cette lymphe vient des vaisseaux, c'est le plasma du sang qui a été exhalé. Aussitôt les corpuscules du tissu conjonctif situés sur les parois de la solution de continuité et irrités par l'action de l'agent vulnérant, de l'air, etc., se divisent, se multiplient au sein de la lymphe plastique par le mécanisme qui a été indiqué plus haut (multiplication des cellules par scission), de sorte qu'une goutte de lymphe plastique, vue au microscope, montre une quantité innombrable de jeunes cellules arrondies et pourvues de noyau.

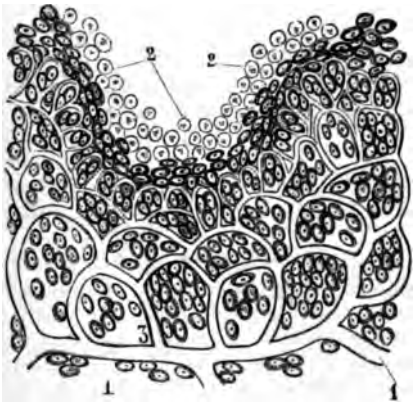

FIG. 32. — Coupe de la surface d'une plaie bourgeonnante avec suppuration.

1, 1. Vaisseaux ramifiés et disposés en anses. — 2, 2. Globules purulents. On voit, au-dessous des globules et entre les vaisseaux, des cellules résultant de la division des corpuscules du tissu conjonctif.

Que se passe-t-il dans l'inflammation? Sous l'influence du processus

Les mouvements amiboïdes furent observés d'abord par Dujardin sur les œufs du limax; les premières observations parurent extraordinaires: mais peu à peu, les moyens d'observation s'étant perfectionnés et les savants se familiarisant de plus en plus avec le microscope, on en est arrivé à cette conclusion, qu'il n'existe chez l'adulte que deux éléments dans lesquels on n'a pas encore observé les mouvements amiboïdes : ce sont les cellules nerveuses et les globules rouges du sang. Ces mouvements ont été décrits : par Ecker, Leydig, etc., dans le contenu des œufs; par Kölliker et Wagner, dans les cellules du tissu musculaire; par Bizzozero, dans les cellules de la jeune moelle osseuse de la grenouille; par Max-Schultze, dans les globules rouges du sang chez les très-jeunes embryons de poulet; par Kölliker et Brücke, dans les corpuscules de tissu conjonctif; par Recklinghausen, dans les cellules de la cornée; par Warthon Jones, dans les globules blancs du sang; par Huxley, dans les cellules épithéliales et glandulaires; par Lieberkuhn, dans les corpuscules du pus; par Oehl, dans les corpuscules de la salive, etc., etc.

1. Cette prolifération des éléments est désignée par quelques micrographes sous le nom d'hypergenèse (Robin); l'École allemande emploie les expressions de *néoplasie*, *hyperplasie*, qui sont généralement adoptées.

On conçoit que nous ne puissions nous étendre plus longuement sur ce sujet, nous avons dû nous borner à des données générales.

Nous ferons remarquer, en terminant, qu'il ne faut pas accorder au microscope une confiance à laquelle il ne saurait encore prétendre, et croire d'une manière absolue à ses affirmations. Ne savons-nous pas, aujourd'hui, que des tumeurs bénignes ont été réputées cancéreuses par les hommes les plus versés dans l'étude du microscope, et *vice versâ*? Du reste, n'est-il pas admis que deux tumeurs de structure identique peuvent être, l'une bénigne, l'autre maligne? Songez au cancroïde : il y a des cancroïdes bénins, il y en a de malins; voyez une tumeur fibro-plastique, elle est bénigne chez celui-ci, maligne chez celui-là. Une tumeur fibro-plastique est bénigne à la première apparition, on l'enlève, elle récidive; on l'enlève encore, elle récidive de nouveau sur place, et cependant elle a conservé les caractères des tumeurs bénignes; mais une quatrième récidive, une cinquième surviennent (ceci peut se produire quelquefois à la troisième et même à la seconde) la tumeur revêt le caractère malin, il semble qu'on ait affaire à une tumeur cancéreuse des plus actives, et cependant la structure de la tumeur est la même dans tous ces cas.

CHAPITRE SECOND.

TISSUS EN GÉNÉRAL.

On appelle *tissus* des parties solides du corps formées par le groupement régulier d'éléments anatomiques qui se reproduisent constamment de la même manière dans les parties semblables.

Nous savons que l'embryon est primitivement constitué par des cellules; nous savons aussi que ces cellules se transforment de mille manières et que le but de ces métamorphoses est la formation de tissus ayant chacun des fonctions déterminées.

Envisagés dans leur ensemble, les tissus sont divisés par Robin en deux groupes : les *tissus constituants* et les *tissus produits*. Les constituants sont sensibles et vasculaires pour la plupart, quelquefois contractiles; ils sont directement actifs dans l'accomplissement des fonctions et fournissent les matériaux propres au développement des produits. Les tissus constituants sont, pour Robin : le musculaire, le nerveux, l'osseux, etc., etc. Les produits sont des tissus dépourvus de vaisseaux et de nerfs, ne servant qu'à perfectionner les actes des tissus constituants. Ils sont pour la plupart déposés sur des surfaces cutanées

ou muqueuses, avec lesquelles ils sont seulement contigus. Les produits ont presque tous forme de cellules. Ces éléments possèdent plus que tous les autres la propriété de se nourrir, de se développer et de se reproduire. Aussi voit-on un grand nombre de tumeurs être constituées par l'hypergenèse [1] de ces éléments, ou par leur naissance hétérotopique [2]. On comprend d'après ces caractères la rapidité du développement des tumeurs qu'ils constituent, l'érosion [3] des tissus normaux voisins et l'envahissement [4] toujours trop prompt du produit pathologique. Les tumeurs qui dérivent des éléments constituants possèdent ces propriétés à un degré beaucoup plus faible. Les produits sont : les épithéliums, les poils, les ongles, les dents, le cristallin, l'ovule, le spermatozoïde.

Selon Robin, une erreur des plus souvent commises et qu'il importe le plus d'éviter est celle qui consiste à employer le mot *parenchyme* comme synonyme de *tissu*. Le premier sert à distinguer un certain groupe d'espèces de tissus, mais non tous les tissus. Les parenchymes sont, dit Robin, des tissus constituants, différant des tissus proprement dits par des caractères anatomiques et physiologiques. 1° On ne trouve pas dans ces tissus un élément anatomique fondamental qui prédomine sur les autres et qui donne au tissu ses propriétés, comme le tissu musculaire pour le muscle, le tube nerveux pour le nerf. Les parenchymes sont généralement composés de tubes ou de vésicules closes tapissés d'épithélium. 2° Quand on enlève une portion de leur masse, ils ne se régénèrent pas comme les muscles, les nerfs, etc. Ils produisent des liquides caractérisés par la présence de quelque principe spécial. Les uns rejettent au dehors des éléments préexistants dans le sang, les autres sont le siége de la production d'éléments anatomiques spéciaux.

Le même auteur admet deux espèces de parenchymes : les parenchymes non glandulaires, et les parenchymes glandulaires.

Les *parenchymes non glandulaires* se distinguent des autres par une disposition spéciale de leurs capillaires ou par quelque particularité de structure. Ils s'en distinguent surtout au point de vue de leur rôle physiologique, car ces tissus ne fabriquent aucun principe immédiat : ils prennent dans le sang ceux qui s'y trouvent pour les rejeter au dehors. Quelques uns sont le siége de la production d'éléments anatomiques particuliers, et ces éléments anatomiques naissent au centre du liquide qui a déjà été séparé du sang. Ce n'est donc pas une sécré-

1. *Hypergenèse*, excès dans la production des éléments anatomiques.
2. *Naissance hétérotopique*, naissance d'éléments dans une région où ils n'existent pas à l'état normal.
3. *Érosion*, compression et atrophie des tissus normaux par un tissu morbide.
4. *Envahissement*, substitution du produit morbide aux tissus normaux.

tion, car dans la sécrétion les principes que l'on trouve au sein du liquide sont formés par la paroi propre de l'élément glandulaire et ne naissent pas dans ce liquide après qu'il a été formé.

Les parenchymes non glandulaires sont : le testicule, l'ovaire, le poumon, le rein, le placenta (Robin, Dict. de Nysten).

Les *parenchymes glandulaires* ou *glandes* sont caractérisés physiologiquement par la propriété de fabriquer de toutes pièces des principes immédiats qui n'existaient pas dans le sang. Ces principes sont spécialement formés dans l'épaisseur de leur paroi propre et dans celle de l'épithélium qui la tapisse.

Les parenchymes glandulaires sont disséminés dans l'économie, à la face profonde de la peau et des muqueuses ; ce sont des organes complémentaires d'appareils principaux, tandis que les parenchymes non glandulaires constituent l'organe fondamental d'un certain nombre d'appareils.

Division des tissus. — La plupart des micrographes, ne perdant pas de vue l'évolution et les transformations des cellules, divisent les tissus en plusieurs groupes. C'est à peu de chose près la division adoptée par Kölliker, Leydig et Virchow, à laquelle nous nous rattachons.

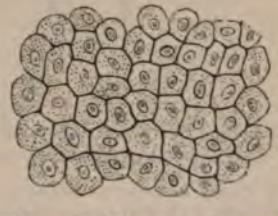

FIG. 40. — Cellules épithéliales juxtaposées formant une membrane épithéliale.

1° Un premier groupe comprend les tissus dans lesquels les cellules sont abondantes, peu modifiées et séparées par une petite portion de substance intermédiaire : ce sont les *tissus celluleux* [1] qui comprennent le tissu épidermique, le tissu épithélial et le tissu des glandes. (Fig. 40).



FIG. 41. — Tissu muqueux ; les cellules sont disséminées au milieu d'une substance intercellulaire très-abondante.

2° Dans le second groupe, les cellules sont séparées par une quantité plus ou moins considérable de substance intermédiaire, de densité variable. Les tissus appartenant à ce groupe sont désignés sous le nom de *tissus de la substance conjonctive*, et comprennent le tissu conjonctif, le tissu cartilagineux, le tissu élastique, le tissu osseux et l'ivoire. (Fig. 41.)

1. Quelques auteurs emploient l'expression de *tissus cellulaires*. Il ne faut pas confondre ces tissus avec le tissu cellulaire des anatomistes, désigné aujourd'hui sous le nom de tissu conjonctif.

3° Enfin, les cellules se sont complétement métamorphosées pour donner lieu à des tissus d'un ordre plus élevé, aux tissus les plus importants : le tissu musculaire et le tissu nerveux.

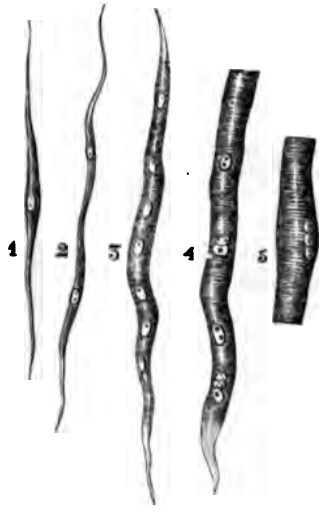

FIG. 42. — Éléments musculaires striés, développés aux dépens des cellules.

1. Cellule fusiforme se transformant en fibre musculaire. 2. Deux cellules fusiformes se réunissant par une extrémité pour donner naissance à une fibre musculaire. 3. Fibre plus âgée avec de nombreux noyaux, offrant une plus grande épaisseur. 4. Fibre encore plus âgée avec des noyaux 5. Portion de fibre plus développée avec noyaux groupés au-dessous du sarcolemme. Les noyaux sont le vestige des cellules primitives.

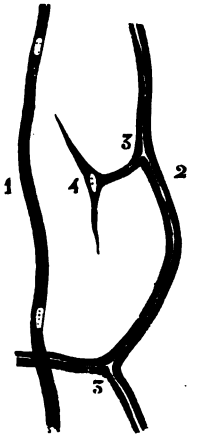

FIG. 43. — Éléments nerveux formés aux dépens des cellules.

1. Tube pâle avec deux noyaux; il n'y a pas encore de substance médullaire. — 2. Tube nerveux plus développé ayant un cylinder-axis et un peu de moelle. — 3, 3. Bifurcation du tube nerveux. — 4. Cellule plasmatique non encore transformée, se confondant avec l'extrémité d'un tube nerveux.

Nous étudierons les tissus selon le plan que nous venons d'indiquer. Leur arrangement montre qu'à mesure qu'on se rapproche du troisième groupe, les tissus prennent une configuration spéciale dans laquelle les cellules finissent par disparaître. Si l'on remonte, au contraire, vers le premier groupe, les cellules deviennent de plus en plus distinctes jusqu'aux tissus celluleux, uniquement composés de cellules. La présence, le nombre et l'arrangement des cellules jouent donc un rôle important dans cette classification, qui repose aussi sur des caractères chimiques et physiologiques.

La plupart des auteurs décrivent séparément les *tissus* et les *systèmes*. Cette distinction entraîne des répétitions inévitables et nuit à la clarté du sujet. Nous procéderons différemment et nous ferons rentrer dans l'étude d'un système celle du tissu du même nom. De cette manière

chaque chapitre présentera plus d'ensemble, et l'élève ne sera pas embarrassé lorsqu'il consultera l'ouvrage.

Tableau des tissus.

1° Système des tissus celluleux ;	Système épithélial. — glandulaire.
2° Système des tissus de la substance conjonctive :	Système conjonctif. — adipeux. — fibreux. — séreux. — tendineux. — élastique. — cartilagineux. — osseux.
3° Système des tissus à cellules métamorphosées.	Système musculaire. — nerveux.

SECTION DEUXIÈME

HISTOLOGIE DES SYSTÈMES ANATOMIQUES

CHAPITRE PREMIER

SYSTÈME ÉPITHÉLIAL

Ce système est constitué par un ensemble de cellules ou *épithéliums* [1] disposées en couches plus ou moins régulières qui limitent des surfaces. Quelquefois, les épithéliums sont agglomérés sous forme de petites masses, comme on l'observe dans certaines glandes [2].

Le tissu épithélial, dont l'épiderme fait partie, appartient au groupe des *tissus celluleux*, presque uniquement composés de cellules, avec peu de substance intercellulaire. Le plus souvent, en effet, cette substance est réduite à son minimum : il n'en existe qu'une mince lamelle interstitielle, presque imperceptible, destinée à coller les cellules les unes aux autres.

A ce qui précède, nous ajouterons les caractères suivants : les tissus épithéliaux ne sont *jamais vasculaires*, et il est probable qu'ils ne renferment pas de *nerfs* [3].

Caractères généraux.

Ces éléments anatomiques, les plus nombreux sans contredit dans l'économie animale, présentent une disposition qui varie avec la région qu'ils occupent. Malgré l'apparente différence qui existe entre eux, on

1. *Cellule épithéliale* est synonyme d'épithélium. L'ensemble des cellules épithéliales constitue le *tissu épithélial* qu'on appelle encore *système épithélial*. *Surface épithéliale*, qui veut dire surface revêtue d'épithélium, est synonyme de couche épithéliale.

2. Pour l'étude de l'épithélium des appareils et organes, *voyez* ces appareils et ce organes.

3. Des recherches récentes semblent faire croire que les épithéliums ne sont pa dépourvus de nerfs. En 1866, Colmheim et Hoyer, et plus tard Kölliker, ont décri les nerfs de l'épithélium qui recouvre la cornée; il existe un réseau nerveux sous-épi

peut néanmoins en former un seul groupe, auquel s'appliquent une foule de considérations générales.

Les épithéliums représentent une couche uniforme, régulière, à la surface libre de l'enveloppe cutanée, de toutes les membranes muqueuses sans exception, de toutes les membranes séreuses, parmi lesquelles nous comprenons la membrane interne du cœur, des artères, des veines et des lymphatiques, de tous les canaux sécréteurs et excréteurs des glandes, à la surface interne des ventricules du cerveau et du canal de la moelle (épendyme). On les trouvera tantôt à l'état de membranes, tantôt entassés et superposés au fond des culs-de-sac glandulaires.

La surface libre des membranes épithéliales ne présente aucune ouverture en dehors des orifices glandulaires; cependant Recklinghausen aurait constaté la présence d'ouvertures entre les cellules épithéliales des séreuses. Ces ouvertures mettraient en communication la cavité de la séreuse avec celle des capillaires lymphatiques.

Les couches épithéliales recouvrant les membranes peuvent être comparées à un vernis protecteur dont les usages seraient de favoriser les actes vitaux qui se produisent dans les couches sous-jacentes.

Le rôle de certains épithéliums est beaucoup plus important; ils président à des phénomènes considérables : sécrétion, absorption, etc.

L'activité des cellules épithéliales ne se manifeste pas seulement dans les phénomènes physiologiques; ces éléments sécrètent souvent une matière qui peut se concréter et former des couches plus ou moins régulières.

Bowmann a décrit, sous le nom de *basement membrane*, une mince couche située au-dessous de certaines membranes épithéliales, et formée de matière amorphe hyaline avec quelques noyaux. La *basement membrane* de Bowmann se rencontre au-dessous de l'épiderme, de l'épithélium des muqueuses et des glandes; c'est un produit de sécrétion des cellules mêmes : la capsule du cristallin, la membrane de Demours, la lame vitrée de la choroïde sont des membranes analogues.

Sous le nom de *cuticula, cuticule, formations cuticulaires*, dont on trouve de bonnes indications dans Leydig, on décrit une mince mem-

thelial, d'où partent de nombreux filaments pâles qui vont se terminer par des extrémités libres horizontales, à la surface même de l'épithélium ou au voisinage de cette surface. Key a démontré la connexion des filets nerveux avec les cellules épithéliales qui recouvrent les papilles de la langue de la grenouille. Hensen (*Virch. arch*, t. XXXI) croit avoir vu dans la queue des têtards des filaments nerveux traverser les cellules épithéliales de la peau et s'unir aux nucléoles de ces cellules. Pflüger (*Centralblatt*, 1865) a décrit des filaments nerveux très-déliés qui perforent la membrane propre des *acini* des glandes salivaires pour se terminer dans les cellules glandulaires. Enfin Kölliker a vu, entre les cellules profondes de l'épiderme, des cellules étoilées qui pourraient bien appartenir à des terminaisons nerveuses.

brane qui se forme, non pas au-dessous de cellules épithéliales comme la *basement membrane* de Bowmann, mais superficiellement, de sorte que la cuticule recouvrirait les cellules. Cette membrane homogène, sécrétée par les cellules elles-mêmes, se voit surtout sur la partie libre des cellules cylindriques ; lorsque celles-ci sont pourvues de cils vibratiles, la cuticule est placée entre les cellules et leurs cils. A la suite de l'action des réactifs, on voit quelquefois les cellules se séparer et emporter chacune une portion de la cuticule; on peut voir aussi cette portion se détacher de la cellule, comme un plateau, et observer les cils vibratiles.

FIG. 44. — Épithélium de l'intestin grêle du lapin.

1. Cellules. — 2. Cuticule traversée par des canalicules (Grossissement 350).

La cuticule est quelquefois assez épaisse; Leydig la considère comme poreuse et traversée par une quantité infinie de canalicules en communication avec les cellules épithéliales. Kölliker, de son côté, a décrit un petit plateau creusé de canalicules sur la base des cellules cylindriques de l'intestin grêle où la cuticule est désignée sous le nom de *tunica intima*. Chez les oiseaux, la cuticule de l'estomac est très-épaisse et décrite sous le nom de couche cornée.



FIG. 45. — Coupe de l'estomac musculaire du pigeon. On voit les cellules épithéliales à la surface des saillies mamelonnées. Toute la substance qui recouvre ces cellules constitue la cuticule, extrêmement épaisse dans cet organe où elle est désignée sous le nom de *couche cornée* de l'estomac.

La membrane cuticulaire se montre aussi à la surface de certaines cellules des organes glandulaires; elle est très-manifeste dans les glandes salivaires inférieures de l'abeille (Leydig).

Chez l'homme, on peut considérer comme un produit de sécrétion épithéliale la *paroi propre* des éléments glandulaires, celle, par exemple, des canalicules urinifères et sudoripares, ainsi que les parois de l'ovisac.

Dès maintenant, nous établirons une division importante dans les épithéliums, qui formeront deux groupes :

1° Les épithéliums *protecteurs* ou *de revêtement :* épithéliums de la peau, des muqueuses ;

2° Les épithéliums *formateurs* ou *glandulaires, cellules de sécrétion* de Leydig, épithéliums des glandes, etc.

Quelques épithéliums ont été distraits par certains auteurs sous le nom de *faux épithéliums*. Nous continuerons à les décrire parmi les épithéliums, attendu qu'il est impossible actuellement de leur donner une limite précise.

Faux épithéliums; membranes celluleuses de Kölliker; *endothéliums* de His; *cellules aplaties du tissu conjonctif* de Rindfleisch.

Rindfleisch (1862), His (1865), et plus tard Kölliker, ont remarqué qu'une certaine classe d'épithéliums présentait des caractères particuliers, ce sont les épithéliums des *séreuses*, des *vaisseaux*, des *bourses muqueuses* et *tendineuses*, de *la chambre antérieure de l'œil*. Kölliker les considère comme substance conjonctive simple celluleuse (*V.* ce mot).

Les faux épithéliums ou endothéliums se distinguent par les particularités suivantes : 1° ils se développeraient seuls aux dépens du feuillet moyen du blastoderme, dont les éléments sont les mêmes que ceux des faux épithéliums au moment de leur formation (His) ; 2° les cellules des faux épithéliums sont très-aplaties et contiennent peu ou point de protoplasma, de sorte que les phénomènes de nutrition y sont très-obscurs; 3° les couches qu'ils constituent présentent une conformation variable : tantôt c'est une couche uniforme et continue, comme dans les grandes séreuses, tantôt la couche manque par places comme dans les gaînes tendineuses et les bourses muqueuses; d'autres fois, elle fait complétement défaut, comme dans beaucoup de bourses muqueuses sous-cutanées et dans le labyrinthe osseux; 4° ils ne sont pas régulièrement disposés comme les véritables cellules épithéliales ; ils forment des masses compactes, comme dans les franges synoviales : ils peuvent se transformer, comme on le voit dans les capillaires dont les cellules pariétales deviennent quelquefois globules sanguins [1].

Variétés d'épithélium.

Lorsqu'on examine une cellule épithéliale, on peut dire à quel groupe elle appartient; mais très-souvent il est impossible de savoir dans quelle région elle était située. Cependant, quelques cellules épithéliales complétement développées sont pourvues de caractères objectifs qui permettent de les reconnaître; ainsi :

Les cellules polygonales à cils vibratiles appartiennent uniquement aux ventricules du cerveau (Kölliker) ;

Les cellules cylindriques à cils vibratiles viennent, la plupart, des voies aériennes ou génitales (femme) ;

Les cellules à surface dentelée existent surtout dans la couche moyenne du corps muqueux de Malpighi et dans le col vésical ;

1. Kölliker, 2e édit., traduction de Sée, p. 66.

brane qui se forme, non pas au-dessous de cellules épithéliales comme la *basement membrane* de Bowmann, mais superficiellement, de sorte que la cuticule recouvrirait les cellules. Cette membrane homogène, sécrétée par les cellules elles-mêmes, se voit surtout sur la partie libre des cellules cylindriques ; lorsque celles-ci sont pourvues de cils vibratiles, la cuticule est placée entre les cellules et leurs cils. A la suite de l'action des réactifs, on voit quelquefois les cellules se séparer et emporter chacune une portion de la cuticule; on peut voir aussi cette portion se détacher de la cellule, comme un plateau, et observer les cils vibratiles.

FIG. 44. — Épithélium de l'intestin grêle du lapin.

1. Cellules. — 2. Cuticule traversée par des canalicules (Grossissement 350).

La cuticule est quelquefois assez épaisse; Leydig la considère comme poreuse et traversée par une quantité infinie de canalicules en communication avec les cellules épithéliales. Kölliker, de son côté, a décrit un petit plateau creusé de canalicules sur la base des cellules cylindriques de l'intestin grêle où la cuticule est désignée sous le nom de *tunica intima*. Chez les oiseaux, la cuticule de l'estomac est très-épaisse et décrite sous le nom de couche cornée.

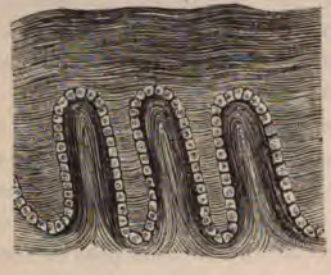

FIG. 45. — Coupe de l'estomac musculaire du pigeon. On voit les cellules épithéliales à la surface des saillies mamelonnées. Toute la substance qui recouvre ces cellules constitue la cuticule, extrêmement épaisse dans cet organe où elle est désignée sous le nom de *couche cornée* de l'estomac.

La membrane cuticulaire se montre aussi à la surface de certaines cellules des organes glandulaires; elle est très-manifeste dans les glandes salivaires inférieures de l'abeille (Leydig).

Chez l'homme, on peut considérer comme un produit de sécrétion épithéliale la *paroi propre* des éléments glandulaires, celle, par exemple, des canalicules urinifères et sudoripares, ainsi que les parois de l'ovisac.

Dès maintenant, nous établirons une division importante dans les épithéliums, qui formeront deux groupes :

1° Les épithéliums *protecteurs* ou *de revêtement :* épithéliums de la peau, des muqueuses ;

2° Les épithéliums *formateurs* ou *glandulaires, cellules de sécrétion* de Leydig, épithéliums des glandes, etc.

Quelques épithéliums ont été distraits par certains auteurs sous le nom de *faux épithéliums*. Nous continuerons à les décrire parmi les épithéliums, attendu qu'il est impossible actuellement de leur donner une limite précise.

Faux épithéliums; membranes celluleuses de Kölliker; *endothéliums* de His; *cellules aplaties du tissu conjonctif* de Rindfleisch.

Rindfleisch (1862), His (1865), et plus tard Kölliker, ont remarqué qu'une certaine classe d'épithéliums présentait des caractères particuliers, ce sont les épithéliums des *séreuses*, des *vaisseaux*, des *bourses muqueuses* et *tendineuses*, de *la chambre antérieure de l'œil*. Kölliker les considère comme substance conjonctive simple celluleuse (*V.* ce mot).

Les faux épithéliums ou endothéliums se distinguent par les particularités suivantes : 1° ils se développeraient seuls aux dépens du feuillet moyen du blastoderme, dont les éléments sont les mêmes que ceux des faux épithéliums au moment de leur formation (His) ; 2° les cellules des faux épithéliums sont très-aplaties et contiennent peu ou point de protoplasma, de sorte que les phénomènes de nutrition y sont très-obscurs; 3° les couches qu'ils constituent présentent une conformation variable : tantôt c'est une couche uniforme et continue, comme dans les grandes séreuses, tantôt la couche manque par places comme dans les gaînes tendineuses et les bourses muqueuses; d'autres fois, elle fait complétement défaut, comme dans beaucoup de bourses muqueuses sous-cutanées et dans le labyrinthe osseux; 4° ils ne sont pas régulièrement disposés comme les véritables cellules épithéliales ; ils forment des masses compactes, comme dans les franges synoviales : ils peuvent se transformer, comme on le voit dans les capillaires dont les cellules pariétales deviennent quelquefois globules sanguins [1].

Variétés d'épithélium.

Lorsqu'on examine une cellule épithéliale, on peut dire à quel groupe elle appartient; mais très-souvent il est impossible de savoir dans quelle région elle était située. Cependant, quelques cellules épithéliales complétement développées sont pourvues de caractères objectifs qui permettent de les reconnaître ; ainsi :

Les cellules polygonales à cils vibratiles appartiennent uniquement aux ventricules du cerveau (Kölliker) ;

Les cellules cylindriques à cils vibratiles viennent, la plupart, des voies aériennes ou génitales (femme) ;

Les cellules à surface dentelée existent surtout dans la couche moyenne du corps muqueux de Malpighi et dans le col vésical ;

1. Kölliker, 2e édit., traduction de Sée, p. 66.

Les cellules cylindriques portant un plateau strié sur leur base appartiennent à la muqueuse de l'intestin grêle :

Les cellules cylindriques à ramifications existent uniquement dans les organes des sens.

En dehors de ces cas particuliers, les cellules épithéliales ne présentent que des caractères généraux qui permettent de les grouper.

Une distinction générale des épithéliums, quant au nombre des couches, est la suivante : certaines surfaces sont recouvertes d'une couche unique, simple, de cellules épithéliales juxtaposées ; d'autres présentent plusieurs couches superposées de ces éléments. Dans le premier cas, on dit que l'épithélium est *simple* ; dans le second cas, on le nomme épithélium *stratifié*, quelle que soit la variété à laquelle cet élément appartienne.

L'épithélium affecte des formes variées qui ont fait diviser les cellules en plusieurs espèces. L'importance de cette division est fort secondaire, car elle ne porte que sur la forme de ces éléments, et nullement sur leurs propriétés.

1° Epithélium simple. — Il comprend quatre variétés : l'épithélium pavimenteux simple, l'épithélium cylindrique simple, l'épithélium pavimenteux vibratile simple, et l'épithélium cylindrique vibratile simple.

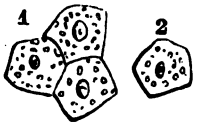

FIG. 46. — Cellules d'épithélium pavimenteux simple.

A. *Epithélium pavimenteux simple.* — Les cellules, polyédriques, souvent aplaties, présentent sur leur contour des bords et des angles. L'aspect de cet épithélium rappelle celui d'une mosaïque ou d'un pavé, d'où son nom. Type de cet épithélium : cellules de la face interne de la choroïde. (Fig. 46.)

B. *Epithélium cylindrique simple* [1]. — La forme des cellules rappelle celle d'un petit cylindre ou mieux celle d'un cône dont le sommet est adhérent et la base libre. Lorsqu'on les examine par groupe et par côté, elles ont l'aspect de petits cônes juxtaposés ; mais si on regarde leur base, qui est libre, elles rappellent l'épithélium pavimenteux, à cause de la pression que ces cellules exercent les unes sur les autres. Type : cellules de la muqueuse intestinale. (Fig. 44 et 47.)

FIG. 47. — Trois cellules d'épithélium cylindrique simple.

C. *Epithélium pavimenteux vibratile simple.* — Les cellules sont disposées comme dans la première variété, un peu moins anguleuses ;

1. Synonymes : *Épit. conique, prismatique, à cylindres.*

mais leur surface libre est pourvue de cils vibratiles. Type : cellules de la membrane des ventricules du cerveau.

D. *Epithélium cylindrique vibratile simple.* — Il y a une seule couche de cellules cylindriques ou coniques comme dans la deuxième variété, la base des cellules est surmontée de cils vibratiles. Type : cellules des fines ramifications bronchiques. (Fig. 48).

FIG. 48. — Cellules d'épithélium cylindrique vibratile simple.

2° Epithélium stratifié. — On trouve ici deux variétés : l'épithélium pavimenteux stratifié et l'épithélium cylindrique vibratile stratifié.

A. *Epithélium pavimenteux stratifié.* — Ce sont des cellules polygonales et aplaties, disposées par couches superposées qui peuvent être très-nombreuses. Type : cellules de la muqueuse buccale.

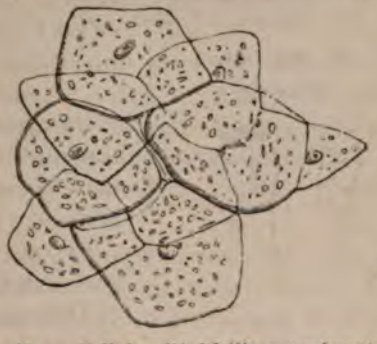

FIG. 49. — Cellules d'épithélium pavimenteux stratifié, prises sur la langue.

B. *Epithélium cylindrique vibratile stratifié.* — Les couches profondes sont formées de cellules arrondies qui commencent à s'allonger dans les couches moyennes et qui prennent l'aspect conique à la surface ; les cellules les plus superficielles sont pourvues de cils vibratiles. Type : cellules de la muqueuse trachéale.

FIG. 50. — Epithélium cylindrique à cils vibratiles stratifié de la trachée-artère.

1. Couche de cellules complétement développées et pourvues de cils vibratiles.— 2. Cellules profondes arrondies et devant prendre la forme conique ou cylindrique à la chute des cellules superficielles. — 3. Derme de la muqueuse (Grossissement 350 diam.).

On pourrait multiplier les variétés, il nous suffira d'indiquer les suivantes pour montrer combien il est difficile d'établir entre elles une ligne bien nette de démarcation. Robin décrit dans les canalicules sper-

FIG. 51. — Cellules d'épithélium sphérique.

matiques un *épithélium sphérique* formé de cellules arrondies; si les cellules sphériques se déforment un peu en se comprimant réciproquement, il donne à l'épithélium le nom de *polyédrique*.

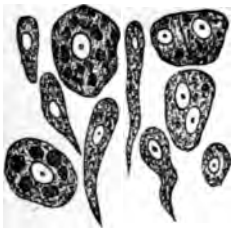

FIG. 52. — Épithélium mixte du bassinet.

Le même auteur admet l'existence d'un *épithélium nucléaire* uniquement formé de noyaux; il ajoute le mot *ovoïde* ou *sphérique* selon la forme arrondie ou ovoïde des noyaux [1].

On trouve des surfaces sur lesquelles il existe plusieurs espèces de cellules épithéliales sans prédominance d'aucune variété, comme on le voit dans le bassinet : dans ce cas l'épithélium est dit *mixte*. Il est fréquent de rencontrer au milieu d'un épithélium des cellules d'une variété différente.

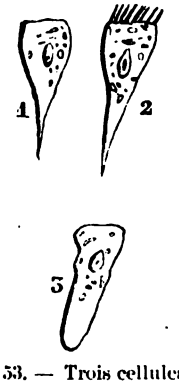

FIG. 53. — Trois cellules épithéliales isolées.

1. Cellule d'épithélium cylindrique. — 2. La même, surmontée de cils vibratiles. — 3. Cellule d'épithélium de transition.

Il existe des régions dans lesquelles l'épithélium ne présente pas une forme régulière, comme celle des espèces précédentes. Souvent cet élément est intermédiaire à deux variétés, sans qu'on puisse le rattacher exactement à l'une ou à l'autre. Cet épithélium, qui indique le passage d'une variété à une autre, a reçu le nom d'*épithélium de transition* (Henle).

L'épithélium de l'estomac et celui de la surface interne du système circulatoire [2] sont un exemple d'épithélium de transition entre le pavimenteux et le cylindrique.

L'existence de cet épithélium fait voir le peu d'importance qu'il faut attacher, au point de vue physiologique, à la forme de tel ou tel épithélium : on comprend en effet qu'entre deux variétés

1. Selon Robin, l'épithélium nucléaire se trouverait à la face interne de toutes les

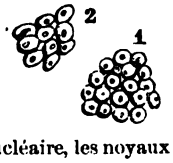

FIG. 54. — Épithélium nucléaire, les noyaux sont pourvus de nucléoles.

1. Épithélium nucléaire sphérique. — 2. Épithélium nucléaire ovoïde.

vésicules closes, des culs de sac de la mamelle, des glandes de l'utérus, des glandes sudoripares.

2. Cet épithélium est classé par Kölliker dans les endothéliums.

bien distinctes, il puisse en exister une foule d'intermédiaires qui embarrasseraient l'esprit si chacune d'elles recevait une dénomination spéciale.

Développement. — Les trois feuillets du blastoderme donnent naissance à des éléments épithéliaux : du feuillet externe viennent les cellules épithéliales qui constituent l'épiderme et qui recouvrent les parois des glandes de la peau ; du feuillet moyen naîtraient les épithéliums des vaisseaux et des séreuses (His) ; l'épithélium des muqueuses et des glandes intérieures prend son origine dans le feuillet interne ou muqueux du blastoderme.

Au début, les cellules épithéliales sont arrondies, et leur forme caractéristique ne se manifeste que plus tard ; elles peuvent être tout à fait vésiculaires.

Nutrition. Mue. — Dépourvues de vaisseaux et de nerfs, les cellules épithéliales se nourrissent par imbibition, à la manière des cartilages ; les phénomènes d'assimilation et de désassimilation sont plus marqués dans les jeunes cellules épithéliales et dans les épithéliums formateurs.

Un phénomène étrange et qui fait voir la différence qui existe entre l'épithélium formateur et l'épithélium de revêtement, c'est le renouvellement incessant des éléments de ce dernier. La mue de l'épithélium est évidente, personne ne doute de la mue de l'épiderme; quant à celle de l'épithélium des muqueuses, on la constatera en examinant avec le microscope les liquides qui sont en contact avec ces membranes. Il suffit, en effet, de placer sous le champ du microscope une portion de mucus bronchique pour y constater la présence de cellules épithéliales à cils vibratiles, une goutte d'urine, de salive, etc., pour apercevoir des éléments épithéliaux qui se sont détachés des surfaces parcourues par ces liquides.

Dans l'utérus, indépendamment du renouvellement incessant des cellules épithéliales, on remarque une desquamation périodique de la muqueuse utérine accompagnant l'écoulement menstruel.

La chute des cellules épithéliales est manifeste sur la peau de l'embryon. Ces cellules se détachent pendant que l'embryon est situé au milieu des eaux de l'amnios, elles se mélangent à la matière excrétée par les glandes sébacées et forment avec elle cet enduit abondant, *vernix caseosa*, qui est un obstacle à la macération de la peau du fœtus.

L'enduit que l'on constate sur la langue d'une personne à jeun n'est autre chose qu'un amas de cellules épithéliales de la langue, détachées et macérées dans la salive.

Les éléments épithéliaux sont transitoires; dans un temps donné et

variable. chaque cellule épithéliale naît, se développe, devient de plus en plus superficielle et meurt. Prenons l'épiderme pour exemple. Au niveau des papilles, les cellules sont cylindriques, plus superficiellement elles grossissent et deviennent globuleuses, puis elles se recouvrent de dentelures qui s'engrènent avec celles des cellules voisines; dans une couche plus superficielle elles sont encore plus volumineuses, puis elles se transforment en lamelles dont la superposition donne naissance à la lame cornée de l'épiderme; enfin elles tombent.

FIG. 55. — L'épiderme avec deux papilles.

1 et 2. Artère et veine de la papille. — 3, 3, 3, Jeunes cellules. — 4, 4, 5. Lamelles cornées de l'épiderme.

Dans la muqueuse du larynx et de la trachée, le même phénomène se produit; la couche la plus superficielle des cellules est seule recouverte de cils vibratiles se renouvelant sur les éléments celluleux qui succèdent à ceux qui se détachent.

Les épithéliums formateurs ont une terminaison différente, ils sont utilisés au moment où ils se détachent, et ils constituent une partie essentielle du produit de la sécrétion [1].

Structure des cellules épithéliales. — Les cellules épithéliales sont transparentes, et peuvent quelquefois passer inaperçues si on ne porte à leur examen une grande attention. Leurs dimensions varient avec chaque espèce.

Les cellules de l'épithélium cylindrique présentent 30 à 40 μ de longueur sur 8 à 10 μ de largeur. Le grand axe de leur noyau ovoïde est dirigé dans le sens du grand axe de la cellule.

Les cils vibratiles, inclinés sur la base des cellules cylindriques qui en sont pourvues, mesurent de 5 à 6 μ de longueur sur 1 μ de largeur.

Les cellules d'épithélium sphérique mesurent de 15 à 20 μ.

Le volume des cellules d'épithélium pavimenteux est fort variable; les plus petites se trouvent sur les séreuses, 10 μ, tandis que les plus larges sont celles de la langue, 50 μ.

Des cellules épithéliales réduites en cendre ont donné huit pour

1. Les épithéliums glandulaires offrent quelques caractères qui les distinguent des épithéliums de revêtement; nous en parlerons dans le chapitre suivant.

cent de cendres consistant en phosphate et en carbonate de chaux (Tiedemann et Gmelin). D'une manière générale, les réactifs n'attaquent pas les éléments épithéliaux.

Ces éléments, quelle que soit leur forme, peuvent être divisés en deux espèces : les uns, mous, ayant conservé la forme de véritables cellules (celles de la plupart des parenchymes et les jeunes cellules profondes des couches épithéliales en font partie); les autres, durs, superficiels et se trouvant principalement à la surface de la peau et des muqueuses à épithélium pavimenteux.

1° Les vieilles cellules, dures, auxquelles nous venons de faire allusion, sont aplaties et transformées en lamelles cornées; leur cavité a généralement disparu, et elles sont réduites à leur paroi adossée à elle-même, paroi qui présente quelque analogie avec le tissu élastique. Cette cornification se montre surtout dans l'épiderme où les cellules superficielles atteignent le plus haut degré de dureté et d'aplatissement; les mêmes cellules cornifiées forment les ongles, les griffes, les plumes et la corne.

2° Les cellules molles, jeunes pour la plupart, sont pourvues d'une paroi membraneuse, de nature albuminoïde, et renferment un contenu variable. Le contenu est en général un noyau, un liquide muqueux, albumineux, et des granulations salines, quelquefois même graisseuses.

Certaines cellules possèdent un contenu spécial, comme les cellules pigmentaires de la choroïde, de la peau, etc. Désignées quelquefois sous le nom de *cellules pigmentées*, elles ont la même paroi que les cellules épithéliales; mais le contenu est complétement formé par des granulations pigmentaires qui refoulent le noyau contre la paroi. Chez les albinos, les granulations pigmentaires manquent, et la paroi de la cellule représente exactement un épithélium pavimenteux.

Le cristallin représente un fragment d'épiderme transformé; chaque fibre tubulée est une modification d'une cellule épidermique.

Les *cils vibratiles* sont des filaments constitués par une substance homogène, de même nature que celle de la cellule. Ils sont généralement inclinés, et leur inclinaison a lieu du même côté pour tous les cils d'une même muqueuse. On en trouve de 6 à 12 par cellule [1].

Les cils, chez l'homme, ne se montrent que sur les épithéliums de revêtement, jamais sur les cellules épithéliales des glandes. Leydig n'en connaît que de rares exemples chez les animaux : glandes utérines du porc, canalicules urinifères des poissons et des reptiles.

Fonctions. — 1° *Épithéliums protecteurs ou de revêtement.* Sans aucun doute, l'épithélium protége les tissus sensibles et vasculaires situés au-dessous de lui. Il représente (pour l'épiderme ceci est incon-

1. Les cils paraissent implantés sur la base de la cellule épithéliale. Cependant Eberth et Marchi pensent que les cils sont des prolongements du protoplasma qui

testable) une sorte de vernis formant une limite aux éléments sous-jacents.

Le rôle protecteur de ces éléments est immense. Nous savons, en effet, que la peau et les membranes muqueuses n'absorbent pas certains principes, venin, virus, si l'épithélium est intact. S'il a été enlevé, au contraire, les vaisseaux sous-jacents sont mis à nu et l'absorption a lieu. C'est ainsi que le virus syphilitique est absorbé lorsqu'il y a une érosion de la partie qui subit le contact. Le même phénomène s'observe à la bouche, au mamelon, à l'anus. Il découle naturellement de ce qui précède qu'il est imprudent de pratiquer la succion d'une plaie envenimée si la muqueuse buccale n'est pas intacte.

Lorsque deux surfaces pourvues d'épithélium sont mises en contact, on ne voit jamais d'adhérences se produire ; mais l'épithélium vient-il à disparaître pour une cause quelconque sur les deux surfaces en même temps, on voit aussitôt ces deux surfaces adhérer et leurs vaisseaux se confondre. Il est important de se souvenir du rôle de l'épithélium en pareil cas : il nous explique, en effet, pourquoi, à la suite des brûlures, il se produit si souvent des adhérences. Ne voit-on pas le même phénomène dans l'inflammation des grandes séreuses qui se dépouillent tout d'abord de leur épithélium et qui contractent des adhérences avec ou sans interposition de fibrine ?

Quoi qu'il absorbe, on peut dire d'une manière générale que l'épithélium apporte un certain obstacle à l'absorption. N'est-ce pas pour cela qu'on soulève l'épiderme au moyen de la vésication, lorsqu'on veut faire absorber par la peau certains médicaments, la morphine par exemple ? Ne voit-on pas tous les jours des accidents consécutifs à des fomentations narcotiques ou autres, à la surface d'une plaie, tandis que les mêmes fomentations ne produisent aucun effet sur la peau saine ?

2° *Epithéliums formateurs.* — Ce rôle est surtout relatif aux sécrétions. Nous savons, en effet, que toutes les surfaces sécrétantes, si petites qu'elles soient, sont pourvues d'éléments épithéliaux. Il est également certain, pour beaucoup de glandes, que la sécrétion n'est que le développement, immédiatement suivi de sa dissolution, d'une cellule particulière qui n'est autre probablement qu'une cellule épithéliale. C'est ce que nous voyons dans les glandes sébacées, testiculaires, mammaires, salivaires. Dès à présent, on voit l'importance de la fonction de cet épithélium, et on peut déjà entrevoir que chaque espèce de sécrétion dépend de la nature de l'épithélium qui tapisse les culs-de-sac de la glande.

traversent des canalicules situés sur la paroi de la cellule. On peut dans certains cas enlever le plateau d'une cellule sans arracher les cils qui paraissent traverser les pores du plateau.

3° *Cils vibratiles.* — Nous avons vu que tous les animaux sont pourvus de ces filaments. On les rencontre à profusion chez beaucoup de mollusques, l'huître par exemple. Il semble que, chez ces animaux, les cils vibratiles, très-développés, aient pour fonction de renouveler le liquide qui les entoure et de rejeter au loin les excrétions. Chez l'homme, leur usage est, dit-on, inconnu, ce que nous ne pouvons admettre. (*Voy.* poumon et utérus.)

Les mouvements des cils vibratiles consistent dans une succession d'inclinaisons et d'élévations. Selon Valentin et Purkinje, il faut distinguer dans les cils plusieurs mouvements : 1° un *mouvement de flexion*, dans lequel le cil simule un doigt qui se fléchit et se relève, mouvement très-commun ; 2° un *mouvement en entonnoir*, dans lequel l'extrémité libre du cil décrit un cercle complet ; 3° un *mouvement de pendule*, dans lequel l'extrémité libre du cil décrit un mouvement de va et vient ; 4° un *mouvement d'ondulation*, dans lequel le cil ressemble à un ruban qui flotte au gré du vent. Le nombre de leurs mouvements varie entre 100 et 300 par minute. Ces mouvements, complétement indépendants du système nerveux, persistent pendant plusieurs heures après que les cils ont été séparés du corps. Chez les reptiles, ils persistent plus longtemps ; Günther nous apprend qu'il a observé le mouvement des cils pendant plusieurs semaines chez une tortue dont il avait empêché le desséchement après la mort.

Les mouvements des cils sont excités et même ranimés par les attouchements. Les narcotiques ne les empêchent pas. Ces mouvements sont prolongés par le contact du sérum du sang, de l'urine, du lait. La bile paralyse instantanément les mouvements des cils ; l'acide acétique, les autres acides concentrés, l'ammoniaque, agissent de la même manière.

Les cils vibratiles produisent, sur les substances qu'ils sont susceptibles d'agiter, un mouvement inverse de leur mouvement d'inclinaison. Ce n'est qu'en se redressant qu'ils impriment leur impulsion. On peut s'en assurer en plaçant sur une surface vibratile une goutte d'eau contenant des granulations pigmentaires en suspension.

Altérations. — Comme tous les éléments et tissus *produits* (Robin), les épithéliums se renouvellent rapidement, même lorsque la couche épithéliale a été détruite dans toute son épaisseur.

Tous les épithéliums peuvent devenir fréquemment le siége d'hypergenèse. Sous l'influence d'une cause inconnue on voit, en un point quelconque, une activité prodigieuse dans la formation de l'élément épithélial : là où dix cellules seraient nécessaires, il s'en développe des centaines, des milliers, et en définitive il survient une tumeur. Si cette tumeur siége à la surface d'une muqueuse ou de la peau, ce qui est plus rare, on dit qu'elle est de nature *épithéliale*. C'est l'*épithélioma* ou *cancroïde* (il est reconnu que la tumeur peut prendre son point de

départ dans l'épithélium des petites glandes situées dans l'épaisseur de la peau ou de la muqueuse). Lorsque cette *prolifération* des cellules épithéliales se montre profondément, comme cela se voit trop souvent dans l'épaisseur des organes glandulaires, ganglions lymphatiques, mamelles, foie, testicules, parotide, on ne donne plus à ces tumeurs le nom d'épithéliales, mais bien celui de *cancers*, au moins dans les cas où elles revêtent un caractère malin. Ce ne sont pas les seules tumeurs cancéreuses qui existent, comme nous le verrons ailleurs.

Les noyaux et les cellules d'épithélium peuvent s'hypertrophier et se modifier dans leur forme. Ces deux altérations s'observent surtout dans les tumeurs cancéreuses; elles déterminent la formation de ce que l'on a appelé *cellules en raquette*, cellules *fusiformes*, cellules *excavées* du cancer. Toutes ces variétés de cellules se trouvent dans les figures 35, 36, 37 et 38.

La fréquence des altérations de ces éléments nous porte à croire que l'épithélium des nombreuses petites glandes et des follicules pileux de la peau doit jouer un grand rôle dans la production de certaines affections cutanées.

Moyens d'étude. — Nous recommandons aux élèves le procédé suivant du professeur Filippo Pacini [1], pour l'étude des cellules épithéliales.

1. Nous devons à l'obligeance de Pacini, professeur à l'École médico-chirurgicale de Florence, la communication suivante relative à la proportion des éléments anatomiques. Ceux qui ont pu, comme nous, visiter le Musée anatomique de cette ville, ont pu admirer les belles préparations microscopiques de ce savant.

Les principales solutions, conservatrices des éléments, employées par Pacini, ont pour base le *bi-chlorure de mercure* dans les proportions de 1 de sel pour 200 d'eau distillée. Pour éviter la coagulation des matières organiques, albumine, etc., il ajoute à la solution du *chlorure de sodium* et quelquefois de l'*acide acétique*, selon l'effet qu'il veut obtenir. Voici les solutions le plus fréquemment employées :

1° ℞	Bi-chlorure de mercure. . .	1
	Eau distillée.	200
2° ℞	Bi-chlorure de mercure. . .	1
	Chlorure de sodium.	2
	Eau distillée.	200
3° ℞	Bi-chlorure de mercure. . .	1
	Chlorure de sodium.	4
	Eau distillée.	200
4° ℞	Bi-chlorure de mercure. . .	1
	Acide acétique.	1
	Eau distillée.	200
5° ℞	Bi-chlorure de mercure. . .	1
	Acide acétique.	5
	Eau distillée.	200

Nous aurons occasion de renvoyer le lecteur à la composition de ces diverses solutions, lorsque nous traiterons des moyens d'étude de certains éléments anatomiques.

Tendez une membrane recouverte de l'épithélium que vous voulez étudier et plongez-la pendant deux jours dans la solution suivante :

℞ Bichlorure de mercure. . .	1	gramme.
Chlorure de sodium. . . .	2	id.
Eau distillée.	200	id.

Au bout de ce temps l'épithélium se détache facilement par petits lambeaux et par cellules isolées, et forme un dépôt à la partie inférieure du vase. On peut recueillir ces cellules, les étudier et même les conserver sous forme de préparations microscopiques.

Recklinghausen et His ont appliqué à l'étude des épithéliums l'imprégnation par le nitrate d'argent. Il faut, pour apercevoir nettement sous forme de lignes noires la substance intercellulaire des épithéliums, plonger la pièce dans une solution de nitrate d'argent : 1 gramme de nitrate d'argent cristallisé pour 300 grammes d'eau distillée. Si l'on veut distinguer les noyaux, il faut employer une solution plus forte, 1 : 150 ; on jette un peu de la solution sur la surface épithéliale, puis on l'enlève au bout de 10 à 15 minutes au moyen d'un filet d'eau. Les noyaux sont encore plus distincts lorsqu'on plonge la pièce imprégnée de nitrate d'argent dans le picro-carminate d'ammoniaque. (Cette liqueur se prépare en ajoutant à une solution concentrée d'acide picrique de la solution ammoniacale de carmin jusqu'à ce que le mélange prenne la teinte du jus de groseille.) (Ranvier.)

L'irritation, sur l'animal vivant, de la surface épithéliale des séreuses, donne lieu à un phénomène remarquable. En injectant dans le péritoine une solution légère de nitrate d'argent, on peut voir des transformations s'opérer dans les cellules épithéliales qui, d'aplaties deviennent arrondies, volumineuses et se détachent. Si l'irritation est légère, on peut assister à la prolifération des cellules, et l'on peut constater sur quelques-unes d'entre elles qu'elles reprennent leur forme primitive, une fois l'irritation passée. (*Voy.* fig. 16 et 17.)

CHAPITRE DEUXIÈME

SYSTÈME GLANDULAIRE [1]

Les *glandes*, *organes glandulaires*, dont l'ensemble constitue le *système glandulaire*, sont annexées à l'appareil de la circulation, dont elles extraient des principes qui doivent être rejetés au dehors ou rentrer dans la circulation après avoir joué un rôle plus ou moins important.

Ces organes sont très-répandus dans l'économie; ils présentent entre eux une grande analogie de structure et de fonction.

Au point de vue physiologique, on pourrait, à l'exemple de Robin, diviser ces organes, encore appelés parenchymes, en deux groupes : les *parenchymes glandulaires* et les *parenchymes non glandulaires*.

Les premiers fabriquent de toutes pièces des principes immédiats

1. Pour l'étude complète du tissu glandulaire, voyez aussi les épithéliums et les glandes en particulier.

qui n'existent pas dans le sang et qui se forment dans l'épaisseur même de la paroi de l'élément glandulaire. Dans ce groupe rentrent presque toutes les glandes du corps : c'est ainsi que la ptyaline prend naissance au fond des culs-de-sac des glandes salivaires, la pepsine dans les glandes de l'estomac, etc.

Les parenchymes non glandulaires prennent dans le sang des principes tout formés qu'ils rejettent au dehors, jouant ainsi le rôle de filtres intelligents qui ne prennent au liquide sanguin que certaines substances déterminées. Le rein appartient à ce groupe; cet organe ne forme en effet aucun produit particulier, car tous les éléments de l'urine sont primitivement contenus dans le sang [1].

Au point de vue anatomique, groupons tous ces organes, et, sans avoir égard à la division précédente, nous établirons une autre division basée sur la conformation de l'élément glandulaire, et non sur la structure, que nous montrerons identique dans toutes les glandes.

Disons d'abord que les glandes ont pour caractère commun de renfermer une grande quantité d'épithélium, que quelques auteurs appellent *tissu glandulaire*, tissu qui appartient, comme les épithéliums, aux tissus celluleux.

Ces organes sont très-vasculaires. Lorsqu'ils sont le siége de blessures ou qu'une partie de leur substance est détruite, leur tissu ne se régénère pas, et il se produit une cicatrice prenant son origine dans le tissu conjonctif qui entre dans leur constitution.

Variétés de glandes. — La division des glandes, depuis si longtemps connue, est peu importante, car elle n'est basée ni sur une différence de structure des éléments glandulaires, ni sur une différence dans leur rôle physiologique. Cette division repose uniquement sur une légère modification dans la disposition anatomique de ces organes. C'est ainsi qu'on a admis des glandes en grappe, des glandes en tube et des glandes à follicules clos, ou vasculaires sanguines.

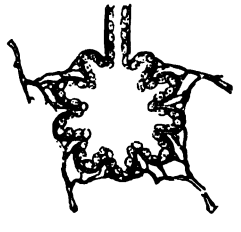

FIG. 56.— Schéma d'un acinus de glande acineuse (glande en grappe simple).

1° *Glandes en grappe.* — On a appelé glandes en grappe celles dans lesquelles la partie sécrétante de la glande est disposée aux extrémités des conduits excréteurs, de la même manière que les grains de raisin sont disposés aux extrémités des ramifications de la grappe qui les supporte. Si la glande présente un grain, *acinus*, ou un petit nombre de grains, c'est une glande en grappe

1. Des travaux récents doivent faire considérer le rein, contrairement à l'opinion de Robin, comme une vraie glande; il sécrète véritablement une partie de l'urée. (*Voy.* Rein.)

simple ; s'il en existe un grand nombre dont les canaux convergent vers un conduit principal, c'est une glande en grappe *composée*[1].

Parmi les glandes en grappe simple, on décrit celles de l'œsophage, les glandes sébacées, etc.

Parmi les glandes en grappe composée, nous trouvons le pancréas, les glandes salivaires, le foie, le poumon.

FIG. 57. — Lobe de la glande mammaire, d'après Kölliker.

1, 1, 1. Lobules bosselés de la glande. — 2. Canal excréteur. — 3. Ramifications de ce canal dans les lobules. — 4, 4, 4. Culs-de-sac de la glande formant une surface bosselée.

2° *Glandes en tube.* — Lorsque la portion sécrétante de la glande est formée par un assemblage de tubes plus ou moins ramifiés, plus ou moins longs, la glande est dite en tube : testicule, reins, etc. La glande en tube peut être simple et formée par un seul tube, tantôt droit, comme dans les glandes de l'estomac, tantôt contourné et flexueux, comme dans les glandes sudoripares et cérumineuses[2]. (Fig. 58 et 59.)

FIG. 58. — Membrane glandulaire revêtant la forme d'un tube. On voit l'épithélium à l'intérieur et les vaisseaux en dehors.

3° *Glandes vasculaires sanguines. Organes lymphoïdes.* — Le troisième groupe, admis dans la division des glandes, est constitué par des organes spéciaux, appelés glandes vasculaires sanguines, glandes à follicules clos, organes lymphoïdes. Elles se distinguent de celles des autres groupes par l'absence de conduits excréteurs, mais elles s'en rapprochent par la grande quantité de sang qu'elles reçoivent, et surtout par la structure intime de leur élément glan-

1. On les appelle encore *glandes acineuses.*

2. Les glandes simples à tube droit ou flexueux sont appelées, par quelques auteurs, *follicules, glandes folliculeuses.*

dulaire. Ces organes sont donc, à juste titre, décrits parmi les glandes. Dans ce groupe se rencontrent la rate, le corps thyroïde, le thymus, etc.

FIG. 59. — Glande en tube flexueux (glande sudoripare).

4° *Glandes séreuses.*— A ces trois espèces de glandes on pourrait en ajouter une quatrième, constituant un groupe nettement séparé des autres par la disposition anatomique des organes qui le constituent. Ce sont les glandes séreuses, présentant une structure analogue à celle des trois groupes précédents, dont elles ne diffèrent que par leur disposition en forme de membranes étalées. On ne peut se refuser à admettre ce groupe, car les membranes séreuses présentent la structure des éléments glandulaires, c'est-à-dire une mince paroi doublée à l'intérieur d'une couche épithéliale et à l'extérieur d'une couche vasculaire. Si l'on considère en outre que ces membranes fournissent un liquide au niveau de la face épithéliale, on devra admettre l'existence de ces glandes, dépourvues de conduits excréteurs comme les glandes vasculaires sanguines.

Cette division permettrait d'envisager les glandes à un point de vue plus général qu'on ne l'a fait jusqu'à ce jour, et de les définir ainsi :

On appelle glandes des organes dont l'élément essentiel a la forme d'une membrane revêtue d'une couche d'épithélium sur l'une de ses faces et d'un réseau vasculaire sur la face opposée, que cet élément soit étendu en surface comme dans les séreuses, qu'il soit divisé en petites sphères, comme dans les glandes folliculeuses, qu'il ait la forme de tubes ou bien celle de cavités présentant des culs-de-sac sur leur paroi, comme dans les glandes en tube et en grappe.

Les nombreuses séreuses splanchniques, plèvre, péricarde, péritoine, arachnoïde, tunique vaginale, sont par conséquent des glandes fournissant un liquide particulier. Les séreuses articulaires, ou synoviales, sont également des glandes sécrétant la synovie. Envisageant les synoviales de la sorte, nous ne pouvons admettre, à la manière de quelques auteurs, l'existence d'une couche d'épithélium sur les cartilages articulaires. En effet, la couche épithéliale ne paraît nécessaire que sur les points où se fait la sécrétion, et personne ne voudrait, croyons-nous, admettre que la synovie fût sécrétée par les cartilages qui revêtent les os au niveau des articulations. Notre manière de voir

exclut également de la structure des synoviales les glandules que quelques auteurs ont décrites dans l'épaisseur de ces membranes, et dont Robin a déjà fait justice, en montrant que ces prétendues glandes ne sont autre chose que des dépressions de la membrane synoviale à travers des éraillures des tissus sous-jacents.

Du reste, comment ne pas admettre l'existence de glandes séreuses, lorsqu'on examine le liquide qu'elles sécrètent, la synovie, par exemple? Si ces membranes ne *sécrétaient* point comme les autres glandes, le liquide contenu dans les articulations aurait la consistance de la lymphe, du plasma du sang, et il serait dépourvu de cette consistance particulière qui indique un liquide spécial, et conséquemment, un rôle actif de la paroi synoviale, prenant dans le sang les éléments de cette sécrétion.

D'après notre définition des glandes, il faut séparer les séreuses sous-cutanées et les séreuses tendineuses des vraies séreuses, avec lesquelles elles n'ont aucune connexion. En effet, ces cavités se développent par suite de frottements et deviennent d'autant plus vastes que ces frottements sont plus énergiques ou plus fréquemment répétés; elles ne sont qu'un agrandissement des mailles du tissu cellulaire, un résultat de la déchirure de quelques cloisons de ce tissu. Elles sont presque partout dépourvues d'épithélium; on ne peut y démontrer l'existence d'une membrane, et elles ne contiennent pas de liquide à l'état normal [1].

C'est donc d'après l'apparence extérieure de la portion sécrétante de telle ou telle glande, qu'on a donné à cette glande le nom de glande en grappe, de glande en tube, ou de glande folliculeuse. Démontrons l'identité de ces glandes, et par conséquent le peu d'importance de cette division, que nous conservons seulement comme moyen d'étude.

Structure. — Quelle que soit la glande que l'on examine, si l'on étudie l'*élément glandulaire*, on peut, dans tous les cas, le ramener au même type, et ce type est représenté par une membrane mince, ayant sur l'une de ses faces une couche épithéliale, et sur l'autre des vaisseaux capillaires disposés en réseau.

FIG. 60. — Élément glandulaire étalé sous forme de membrane. La paroi propre est revêtue d'une couche d'épithélium, du côté de la surface sécrétante, et reçoit des vaisseaux par sa surface adhérente.

Toutes les glandes, disons-nous, doivent être ramenées par la pensée à cette membrane type : en

1. Nous avons voulu dire ici notre pensée sur le tissu glandulaire; si, ailleurs, nous avons parlé des séreuses, des épithéliums et du tissu conjonctif selon la manière de voir de la majorité des anatomistes, c'est que nous tenons avant tout à laisser à notre ouvrage un caractère didactique. Nous voulons que le lecteur, en lisant un chapitre, puisse trouver une exposition complète du sujet en même temps qu'une description au niveau des connaissances acquises jusqu'à ce jour.

effet, ces organes ne sont autre chose qu'une surface sécrétante plus ou moins vaste, repliée sur elle-même, et, pour ainsi dire, condensée en un point de l'organisme, surface de laquelle suinte le produit de la sécrétion. Cette membrane est conformée de telle façon qu'elle représente, tantôt des grains plus ou moins parfaits, tantôt des tubes plus ou moins flexueux, tantôt enfin de petites cavités closes.

La figure 60 montre étalée la membrane type, qui peut donner une idée de toute glande. La face supérieure formée d'épithélium représente la couche épithéliale de l'élément glandulaire [1]; la couche sous-jacente n'est autre que la paroi propre de cet élément, enfin les ramifications vasculaires qui sont placées au-dessous montrent le réseau vasculaire sur la surface extérieure de la paroi.

Si nous comparons cette membrane aux éléments glandulaires [1] des trois espèces de glandes, nous voyons :

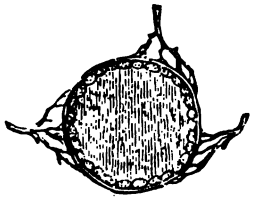

FIG. 61. — Membrane glandulaire revêtant la forme d'une sphère (follicule clos).

On y distingue : 1° les vaisseaux, en dehors de la paroi; 2° l'épithélium, à l'intérieur; 3° la paroi propre. Le liquide sécrété remplit le follicule, et sortira par exhalation, ou rupture de la paroi.

1° Que la glande à follicules clos a une structure identique, c'est-à-dire : à l'intérieur une couche épithéliale, à l'extérieur des vaisseaux, et entre la couche épithéliale et la couche vasculaire une paroi propre. L'élément *follicule clos* [2] diffère donc de la membrane type en ce que cette membrane repliée sur elle-même forme une cavité close. Nous verrons que la sécrétion se fait ici comme dans les autres glandes, c'est-à-dire sur la surface épithéliale (fig. 61);

2° Que la structure de la glande en tube n'en diffère en aucune façon. En effet, le *tube* possède une paroi propre comme la membrane type et le follicule clos : cette paroi est revêtue à l'intérieur par une couche d'épithélium, à la manière de la membrane type et du follicule clos; enfin, de même que ces derniers, le tube présente un réseau vasculaire à la surface extérieure de la paroi propre (fig. 58);

3° Que la glande en grappe présente une structure identique à celle de toutes les autres. La paroi propre de la glande en *grappe* revêt la forme d'un tube renflé à son extrémité terminale et présentant à l'intérieur de ce renflement des dépressions ou culs-de-sac glandulaires, analogues aux alvéoles d'un gâteau de ruche d'abeilles. Cette paroi propre, revêtue intérieurement d'épithélium et à l'extérieur d'un réseau

1. L'expression *élément glandulaire* s'adresse au follicule clos ainsi qu'au tube sécréteur, lorsqu'on l'emploie dans l'étude des glandes acineuses ou en grappe; elle est synonyme de *grain glanduleux* et d'*acinus*.

2. Capsule glandulaire de quelques auteurs.

de vaisseaux, ne diffère nullement des éléments glandulaires ayant forme de tubes ou de follicules (fig. 56).

Les éléments glandulaires présentent donc la plus grande analogie dans leur conformation. Etudions leur texture intime, nous verrons si l'épithélium et la membrane propre sont les mêmes dans toutes les glandes.

Texture. Elément glandulaire. — Nous passerons successivement en revue l'épithélium, la paroi propre, les vaisseaux et les nerfs.

Epithélium. — L'épithélium glandulaire diffère à peine de l'épithélium en général ; c'est lui qui constitue les cellules glandulaires. Il recouvre la surface interne de toute la portion sécrétante des glandes, et au niveau de la portion excrétante il se continue insensiblement avec les cellules épithéliales des canaux excréteurs. Il ne faudrait point voir entre ces deux espèces d'épithélium une différence marquée, elle est tout à fait insensible. Dans quelques glandes, il n'y a aucune différence appréciable, et lorsqu'elle existe, elle tient uniquement à un changement de forme ou à une augmentation de volume des cellules épithéliales glandulaires. Ces cellules sont pourvues d'une enveloppe délicate.

Dans quelques glandes, les culs-de-sac ne sont pas seulement tapissés par l'épithélium, mais entièrement remplis de cellules.

Deux formes d'épithélium se rencontrent seulement dans les glandes de l'homme, l'épithélium cylindrique et l'épithélium pavimenteux, avec les modifications suivantes : les cellules pavimenteuses, au lieu d'être aplaties en forme d'écaille comme sur les surfaces épithéliales, sont volumineuses[1] et affectent une forme cubique[2], changement de forme dû à l'accumulation de matériaux au centre de la cellule : les glandes sébacées et les glandes gastriques sont remarquables sous ce rapport.

Dans les glandes qui sécrètent du mucus, comme la glande sous-maxillaire du chien, sur laquelle des études ont été faites par plusieurs savants depuis les belles expériences de Ludwig et de Cl. Bernard sur la corde du tympan, on trouve deux espèces de cellules, grandes et petites. Les petites occupent le fond, l'extrémité du cul-de-sac glandulaire ; elles ont un noyau arrondi et leur masse est granuleuse. En raison de leur position et de l'adhérence qu'elles contractent entre elles, elles se montrent au microscope sous forme de croissants qui ont été indiqués et bien décrits par le professeur Giannuzzi. Les grandes cellules[3] occupent le reste de la surface du cul-de-sac ; elles

1. Leur diamètre varie de 6 μ à 12 μ. Les plus grosses sont celles des glandes gastriques et du foie, elles mesurent de 20 μ à 30 μ.

2. En raison de la forme des culs-de-sac, la plupart de ces cellules ont la forme d'une pyramide dont la base repose sur la paroi propre du cul-de-sac, tandis que le sommet tronqué en regarde la cavité.

3. On peut dissocier les cellules muqueuses, les grandes cellules, en faisant macérer pendant quelques heures un fragment de glande sous-maxillaire dans du sérum iodé ou dans une solution de bi-chromate de potasse, 2 : 1000.

sont volumineuses, presque sphériques, transparentes, et renferment un noyau aplati entouré d'une petite quantité de protoplasma ratatiné et appliqué sur le côté de la cellule qui adhère à la membrane propre.

Lorsqu'on a excité la sécrétion de la glande sous-maxillaire par la galvanisation de la corde du tympan, on constate que les grandes cellules, dites *muqueuses* parce qu'elles sécrètent du mucus, ont disparu et qu'il ne reste plus que les petites. On admet généralement que ces cellules muqueuses se sont détruites pour former le produit de la sécrétion et qu'elles sont remplacées par les petites cellules de Giannuzzi qui se sont multipliées.

Selon Ranvier les choses se passeraient différemment. Après la galvanisation prolongée de la corde du tympan, les cellules muqueuses persisteraient, mais elles auraient rejeté le liquide qu'elles contenaient [1]. Cette galvanisation amènerait en même temps des phénomènes qui rappellent ceux que nous avons constatés dans un grand nombre de cellules pendant l'inflammation, c'est-à-dire augmentation de volume du noyau qui devient arrondi, et gonflement du protoplasma atrophié qui remplit en partie la cellule. On trouverait également les cellules des croissants de Giannuzzi augmentées de volume et quelquefois toutes les cellules d'un cul-de-sac devenues granuleuses [2].

Paroi propre. — La paroi propre de l'élément glandulaire est très-mince et transparente. Elle est très-résistante et élastique [3]. On la considère généralement comme une membrane amorphe, sans structure (*basement membrane* de Bowmann). En l'observant avec attention, on y trouve des noyaux aplatis. Frey ne la considère pas comme une sécrétion des cellules glandulaires, ces cellules ne sécrétant pas, dit-il, par leur face extérieure. L'épaisseur de la paroi propre de l'élément glandulaire varie en général de 1 μ à 2 μ; elle peut atteindre jusqu'à 10 μ dans les cas où elle est doublée à l'extérieur par une couche de tissu conjonctif. Dans quelques glandes, comme la prostate, l'épaisseur de cette paroi est encore augmentée par la présence de fibres musculaires lisses situées à l'extérieur du grain glanduleux.

Vaisseaux. — Les vaisseaux capillaires forment un réseau situé autour de la paroi propre de l'élément glandulaire; ils se comportent avec elle comme autour du myolemme des muscles, c'est-à-dire qu'ils ne la traversent pas. Dans les glandes dont les cellules glandulaires ne sont pas entourées de paroi propre, comme le foie, les capillaires entourent chaque cellule.

1. De sorte que le liquide sécrété par la glande serait uniquement formé par le mucus venu des cellules muqueuses.

2. Observations faites sur des fragments de glande sous-maxillaire durcis dans l'acide picrique et colorés avec le picro-carminate d'ammoniaque : grossissement, 400 à 600 diamètres.

3. Elle est difficilement attaquée par les solutions acides et alcalines étendues.

Les vaisseaux lymphatiques sont nombreux dans les glandes, ce qu'il est facile de constater à leur sortie de l'organe. Naissent-ils par un fin réseau à la surface de la paroi propre, font-ils suite seulement aux espaces lymphatiques qui entourent les éléments glandulaires, comme on le voit dans le testicule et dans le corps thyroïde ? Il est difficile de résoudre cette question. Nous devons dire cependant qu'il existe entre les tubes séminifères et entre les acini des glandes en grappe, des espaces considérables dans lesquels circule la lymphe. Ces espaces sont limités par des faisceaux de tissu conjonctif ; dans le testicule ils se continuent avec les vaisseaux lymphatiques venus du parenchyme de cet organe. (His.)

Nerfs. — Les nerfs accompagnent les vaisseaux des glandes, ils se terminent en partie dans les parois vasculaires et en partie dans l'élément glandulaire. Leur nombre est très-restreint, cependant les glandes lacrymales et salivaires en sont abondamment pourvues. D'après Krause, les dernières ramifications nerveuses se détachent du conduit sécréteur des grains glanduleux et se terminent par des extrémités libres sur la paroi propre ; ces filaments ultimes sont pâles, mesurent 2 μ, et sont pourvus de noyaux. Krause a signalé de petits ganglions nerveux sur le trajet des nerfs de ces glandes.

D'après Pflüger, les filaments terminaux des nerfs traverseraient la paroi propre pour se perdre dans les cellules glandulaires elles-mêmes.

Élément glandulaire des glandes vasculaires sanguines. — Depuis quelques années on tend à substituer le nom d'*organes lymphoïdes* à celui de *glandes vasculaires sanguines*, et nous disons de suite que cette substitution semble juste en ce qu'elle rappelle les relations intimes qui existent entre ces organes et le système lymphatique, et aussi en ce qu'elle circonscrit plus nettement le groupe des véritables organes glandulaires.

Les organes lymphoïdes ont une structure spéciale ; nous savons déjà que la présence du follicule clos, sorte de capsule, leur donne une signification évidente. A ce caractère viennent s'en ajouter deux autres qui distinguent ce groupe d'organes du reste des glandes, la présence des vaisseaux entre les cellules glandulaires de la plupart d'entre eux, et d'un tissu spécial, le *tissu adénoïde* de His, à la périphérie du follicule. Nous avons vu que, dans les autres glandes, les vaisseaux ne traversent jamais la membrane propre de l'élément glandulaire, excepté dans le poumon.

Les follicules clos, capsules glandulaires, sont plongés au milieu du tissu conjonctif ; ils n'ont pas une membrane propre bien évidente ; leur paroi paraît en certains points formée de tissu conjonctif.

Le *tissu adénoïde* est un canevas cellulo-fibreux au milieu duquel se trouvent des cellules lymphoïdes ; c'est un substratum particulier qui entoure les éléments glandulaires des organes lymphoïdes ou glandes

vasculaires sanguines. Les cellules lymphoïdes ou lymphatiques seront étudiées plus tard ; quant au canevas cellulo-fibreux, ce n'est autre chose que ce que nous décrirons sous le nom de *substance conjonctive réticulée*, troisième variété de substance conjonctive simple. Frey donne au tissu adénoïde de His le nom de tissu conjonctif réticulé [1]

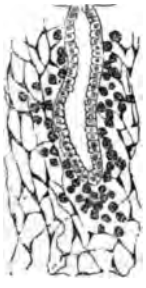

FIG. 62. — Tissu adénoïde de la muqueuse de l'intestin grêle autour d'une glande de Lieberkühn.

La glande se voit au centre avec son épithélium. Autour d'elle on aperçoit les cellules lymphoïdes et le canevas des cellules.

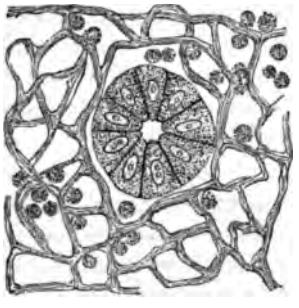

FIG. 63. — Coupe transversale d'une glande de Lieberkühn de l'intestin grêle.

Les cellules forment dans cette coupe une couronne régulière. Autour on voit les cellules lymphoïdes et le réticulum au milieu duquel elles sont plongées.

On trouve le tissu adénoïde principalement dans les organes lymphoïdes, amygdale, thymus, rate, corps thyroïde et autour des follicules clos de l'intestin ; on le trouve aussi dans la muqueuse de la langue, de l'intestin grêle et d'une portion du gros intestin. (*V.* les fig. 62 et 63, la description de la substance conjonctive réticulée, et chaque organe lymphoïde en particulier.)

Caractères généraux des glandes. — Jusqu'à présent, nous avons fait connaître la division des glandes, signalé le peu d'importance qu'il faut y attacher, et ramené tous les organes glandulaires à l'unité, en prouvant qu'en définitive, quelles que soient leur forme et leur disposition anatomique, tous ces organes peuvent être réduits à une membrane particulière doublée d'épithélium sur l'une de ses faces et d'un réseau vasculaire sur la face opposée. Nous allons maintenant, pour compléter cette étude, examiner quels sont les caractères communs de disposition anatomique appartenant à chaque groupe de glandes.

1° Les *glandes séreuses* présentent des caractères qui seront décrits dans le système séreux.

2° Les *glandes en tube*, qui comprennent le rein, le testicule, les

1. *Traité d'Histologie et d'Histochimie*, p. 222.

glandes sudoripares, etc., ne se prêtent point à une description commune. (*V.* chacune de ces glandes.)

3° Quant aux *glandes vasculaires sanguines*, elles se distinguent en ce qu'elles sont complétement dépourvues de canaux excréteurs. Elles s'éloignent ainsi des glandes, dont elles se rapprochent par d'autres caractères. Comme les autres glandes, elles sont très-vasculaires ; comme elles aussi, elles présentent une paroi propre pourvue d'épithélium et de vaisseaux, et elles sécrètent un produit qui est porté dans le sang.

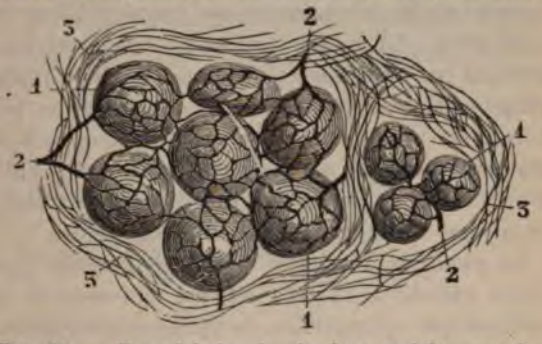

FIG. 64. — Deux lobules de glande vasculaire sanguine (corps thyroïde).

1, 1, 1. Vésicules closes. — 2, 2, 2. Leurs vaisseaux. — 3, 3, 3. Cloisons celluleuses entourant les lobules.

La rate, le corps thyroïde et le thymus, etc., rentrent dans ce groupe, et ce qui distingue toutes ces glandes, c'est la présence de petits organes appelés follicules clos. Ce follicule, qui est l'élément fondamental des glandes vasculaires sanguines, mesure de $0^{mm},1$ à 1^{mm}. Il est situé au milieu des éléments de la glande, et il reçoit les capillaires sur sa périphérie. Dans quelques-unes de ces glandes, les vaisseaux pénètrent jusqu'au centre des follicules pour se ramifier entre les éléments épithéliaux.

4° Les *glandes en grappe* sont celles dont les caractères anatomiques sont les mieux tranchés. Nous avons vu qu'en dernière analyse, la glande en grappe représente un acinus (de ακινος, grain de raisin) placé à l'extrémité d'un tube. Ainsi constitué, cet élément forme la glande en grappe simple, comme les glandes de l'œsophage, de la trachée, etc.

Dans la glande en grappe composée, il y a plusieurs acini et il peut en exister un très-grand nombre, d'où partent des conduits qui convergent pour donner naissance à un canal excréteur commun. Toutes ces glandes ont entre elles la plus grande analogie, et on peut leur distinguer deux portions : l'une sécrétante et profonde, formée par le tissu propre de la glande, et l'autre, excrétante, constituant un système de canaux ramifiés.

La *portion sécrétante* d'une glande en grappe est composée de tous les petits grains glanduleux, ou acini de l'organe, et d'une foule de petits tubes de même structure que les acini. L'acinus n'est pas un cul-de-sac ; ce n'est pas l'extrémité fermée du canal excréteur, comme

le croyait Malpighi, mais la réunion de plusieurs culs-de-sac microscopiques. Ces culs-de-sac, dont le nombre varie de 5 à 50, s'ouvrent dans un petit conduit, dit *sécréteur*, et sont souvent entourés d'une mince couche de tissu conjonctif et quelquefois même de fibres musculaires de la vie organique qui donnent à leur ensemble l'aspect d'un petit grain. La mince couche de tissu qui les entoure ne s'enfonce presque pas entre les culs-de-sac, qui sont juxtaposés. Les vaisseaux sanguins se trouvent dans cette couche et ne pénètrent pas entre les culs-de-sac ; ils forment des mailles plus ou moins serrées selon les glandes. Les acini sont séparés les uns des autres par du tissu conjonctif, dans lequel on rencontre quelques fibres musculaires de la vie organique, et souvent des cellules adipeuses.

La paroi propre des culs-de-sac de l'acinus a une épaisseur variable d'une glande à l'autre ; elle est tapissée à sa face interne par l'épithélium qui, quelquefois, remplit complétement la cavité. La texture du conduit sécréteur est identique à celle du cul-de-sac.

Dès que les conduits sécréteurs provenant des culs-de-sac glandulaires se réunissent pour former le conduit excréteur commun, la texture n'est plus la même. Le conduit excréteur est formé en effet par une couche de tissu conjonctif, avec une plus ou moins grande quantité de fibres élastiques. Il est ordinairement pourvu de fibres musculaires. A la face interne du conduit excréteur, on trouve une simple couche épithéliale, mais il n'y a pas de muqueuse séparable. L'épithélium est toujours différent de celui qui tapisse les conduits sécréteurs et les culs-de-sac glandulaires. C'est en général un épithélium cylindrique à cellules plus petites que les cellules glandulaires.

D'après la disposition du conduit excréteur qui se ramifie de plus en plus à mesure qu'il s'enfonce dans l'épaisseur de la glande, d'après

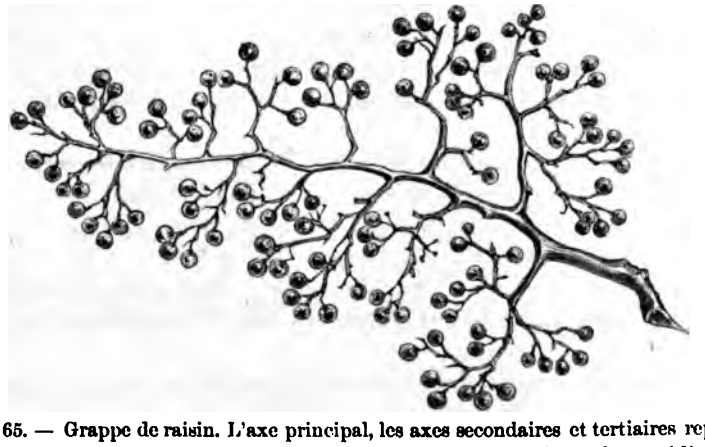

FIG. 65. — Grappe de raisin. L'axe principal, les axes secondaires et tertiaires représentent la portion excrétante d'une glande en grappe ; les grains et leurs pédicules constituent la portion sécrétante, c'est-à-dire acini et tubes sécréteurs.

l'existence de petits tubes sécréteurs particuliers faisant suite aux dernières divisions des canaux excréteurs, et se terminant aux acini, ou renflements bosselés, on est autorisé à comparer l'ensemble de toutes ces parties à une grappe de raisin. Les grains et leurs petits pédicules représentent les acini et les tubes sécréteurs, tandis que les canaux excréteurs sont représentés par les diverses ramifications qui supportent les pédicules des grains.

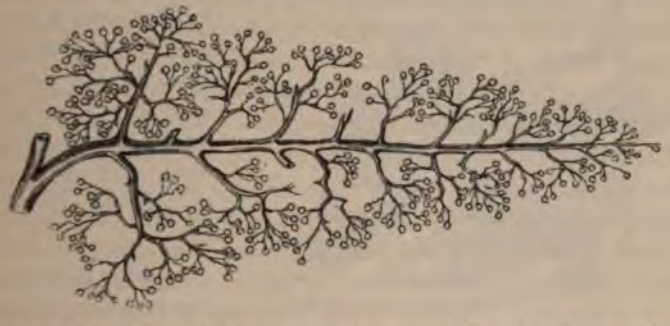

FIG. 66. — Schéma d'une glande en grappe (pancréas). On y voit les acini, les tubes sécréteurs et les canaux excréteurs, qui forment par leur réunion le canal principal ou de Wirsung. On y voit aussi la réunion de ce canal avec le canal cholédoque à leur terminaison. — Analogie de cette glande en grappe avec une grappe de raisin et un poumon.

Cette comparaison s'applique également au poumon, dont la structure est identique à celle d'une glande en grappe. Si les acini des glandes et du poumon étaient arrondis et n'affectaient pas une forme polyédrique par suite de la pression réciproque qu'ils exercent les uns sur les autres, la comparaison serait parfaite. Prenons une de ces glandes au hasard, le poumon ou le pancréas, par exemple, nous verrons cette analogie frappante que présente la glande avec une grappe de raisin.

FIG. 67. — Schéma du poumon. On voit les lobules pulmonaires aux extrémités des dernières divisions bronchiques. L'ensemble rappelle la disposition des acini des glandes acineuses et de leurs conduits.

Si, au lieu de considérer la glande avec les grains isolés, on l'examine dans son ensemble comme dans la fig. 57, qui nous montre un lobule de glande mam-

1° les unes correspondent à des dépressions de la surface libre de la muqueuse, les autres, pleines, non apparentes sur la surface muqueuse, s'excaveront plus tard. Elles sont constituées, ainsi que Remak l'a démontré, par des cellules épithéliales en prolifération. Les canaux glandulaires sont formés aussi par des cellules épithéliales qui se placent en séries linéaires et qui forment un conduit par leur dissolution.

Lorsque la première formation du canal excréteur a eu lieu, elle établit une communication entre la glande et la surface muqueuse. Ce canal pousse des branches et des rameaux vers l'amas de cellules jusqu'à ce que la glande ait atteint un volume définitif. Il ne faut pas

FIG. 70. — Développement des glandes en grappe.

1. Canal excréteur et trois lobules en voie de développement. — 2. Un canal excréteur avec deux lobules. Le poumon se forme de la même manière.

FIG. 71. — Développement plus avancé des glandes en grappe, par bourgeonnement

3. Tube recevant plusieurs acini. — 4. Ramifications des acini devant former par leur bourgeonnement les culs-de-sac glandulaires.

considérer ces ramifications comme une extension simple du canal excréteur, mais comme la jonction de nouvelles cellules qui prolifèrent et qui viennent s'aboucher aux extrémités des petits canaux en perdant une portion de leur paroi.

Quant à la paroi propre de l'élément glandulaire, sa formation est toujours consécutive à celle des cellules épithéliales; il est probable que cette paroi propre est un produit de sécrétion des cellules épithéliales, comme la *basement membrane* de Bowmann et les *formations cuticulaires*. (*Voy.* Epithéliums.)

Dans certains cas, la formation de la *paroi propre* pourrait être attribuée à la condensation du tissu conjonctif voisin, comme semble l'admettre Frey.

CHAPITRE TROISIÈME

SYSTÈME CONJONCTIF

Nous décrirons dans ce chapitre la substance conjonctive et le tissu conjonctif.

ARTICLE PREMIER.

SUBSTANCE CONJONCTIVE ET TISSUS QU'ELLE FORME.

Le moment est venu de nous expliquer sur ce qu'on appelle *tissus de la substance conjonctive*. Nous avons vu, lorsque nous avons groupé les tissus, que ceux-ci pouvaient être divisés en trois séries, selon : 1° que les cellules élémentaires formaient des tissus presque uniquement composés de cellules : *tissus celluleux ;* 2° que les cellules plus ou moins modifiées étaient séparées par une quantité variable de matière intercellulaire : *tissus de la substance conjonctive ;* 3° que les cellules ayant subi des changements profonds formaient des tissus d'un ordre très-supérieur : *tissu musculaire, tissu nerveux*. Si nous écartons ces derniers tissus, ainsi que les tissus celluleux, épithéliums, épiderme, tissu glandulaire, nous voyons que les tissus de la substance conjonctive comprennent tous les autres. Par conséquent, sont compris dans ce groupe, le tissu conjonctif, le tissu adipeux, le tissu élastique, le tissu fibreux, le tissu tendineux, le tissu cartilagineux, le tissu osseux, le tissu dentaire, etc.

Au premier abord, il semble qu'on ait rangé dans la même catégorie les tissus les plus dissemblables, et l'esprit se trouve choqué de voir le tissu conjonctif le plus mou, le plus délié, sur le même rang que le tissu osseux.

Ce n'est pas l'ensemble de chacun de ces tissus qu'il faut envisager pour se faire une juste idée de la substance conjonctive ; on doit considérer leur mode de développement, leurs fonctions, et se bien persuader que le micrographe n'a pas tant souci des rapports des éléments accessoires des tissus, tels que capillaires et autres, que de la substance du tissu elle-même. Or, si nous n'avons égard qu'à la substance des tissus, nous commençons déjà à comprendre la possibilité du rapprochement. Dans la substance osseuse, par exemple, et dans celle du tissu conjonctif, nous voyons de part et d'autre des cellules et une

substance intercellulaire. avec cette différence que la substance intercellulaire est molle dans un cas. dure et résistante dans l'autre.

Par ce qui précède on voit qu'il n'est pas aisé de définir la substance conjonctive. On pourrait encore l'appeler *substance unissante, substance de soutien.* C'est ici un point délicat qui nous a souvent embarrassé: et cette raison est suffisante pour que nous nous efforçions d'être clair et précis. Selon nous. on doit entendre par substance conjonctive *l'ensemble des matières solides ou demi-solides contenant des cellules plus ou moins disséminées*[1], *et formant la base des divers tissus qui servent de soutien et d'enveloppe aux diverses parties du corps.* Donc. lorsqu'un tissu sera formé par une substance intercellulaire. des cellules incluses dans cette substance et par des éléments accessoires surajoutés. tels que capillaires, nerfs, etc., ce tissu sera un tissu de la substance conjonctive. Si nous voulions caractériser tous ces tissus dans une définition. nous dirions : *on appelle tissus de la substance conjonctive tous les tissus dont la base est une substance intercellulaire contenant une plus ou moins grande quantité de cellules*[2] *et concourant à soutenir, à maintenir. à envelopper les divers organes du corps.*

Quelques exemples ne seront pas inutiles pour compléter ces définitions. Prenez l'os et le corps vitré. rangés tous les deux parmi les tissus de la substance conjonctive; malgré leur différence de consistance, leur fonction est la même : c'est une fonction de soutien; l'un maintient les chairs du membre. l'autre tend les membranes de l'œil pour maintenir la forme de cet organe. Les os ne peuvent suffire à la charpente du corps, il faut des cartilages et des ligaments; ceux-ci sont formés de tissus appartenant à la substance conjonctive. Examinez les enveloppes des organes. des parties d'organe et même de groupe d'organe; elles sont toutes formées par des tissus de la substance conjonctive : membranes fibreuses. gaines musculaires. névrilème. derme de la peau et des muqueuses, etc. Est-il besoin quelque part d'un tissu de remplissage comme maintien. comme soutien? c'est un tissu de la substance conjonctive que nous rencontrons : tissu adipeux. corps vitré, moelle des os, etc.

Les divers tissus de la substance conjonctive ne se ressemblent pas seulement par ces caractères extérieurs; ils ont entre eux les liens les plus étroits sous le rapport de leur mode de formation et de développement. Ils sont tellement unis. qu'ils sont susceptibles de se trans-

1. Les cellules ne conservent pas toujours leur forme arrondie ; elles deviennent fusiformes et quelquefois étoilées, comme dans la substance osseuse ; elles peuvent même être canaliculées, comme dans le tissu dentaire.

2. On comprend que, dans ces divers tissus, les rapports de quantité de cellules et de substance intercellulaire doivent varier : tantôt il y a parties égales de cellules et de masse intermédiaire, tantôt c'est la quantité de cellules qui domine, tantôt c'est la matière intercellulaire.

former l'un en l'autre; de plus, il n'existe pas de limite précise entre leurs diverses formes, et ils se remplacent fréquemment les uns les autres. Ces propositions seront démontrées à mesure que nous décrirons les divers tissus.

Substance conjonctive simple. — Sous ce nom, Kölliker décrit des tissus simples consistant en cellules avec ou sans matière intermédiaire. Ce qui caractérise la substance conjonctive simple, c'est que sa substance intermédiaire, lorsqu'elle existe, ne donne jamais de gélatine par la coction. Par la pression, on obtient au contraire de la *mucine*, qui a pour caractère important de précipiter par les acides acétique et chlorhydrique : le précipité est insoluble dans un excès du premier, tandis qu'il se dissout lorsqu'il y a excès d'acide chlorhydrique.

Il en existe plusieurs variétés :

1° La substance conjonctive simple *celluleuse*. Elle est constituée par une sorte de parenchyme de cellules petites et arrondies; la substance intercellulaire est de la sérosité ou du mucus. On rencontre surtout cette variété chez les animaux inférieurs.

2° La substance conjonctive simple *d'apparence épithéliale*. Cette substance serait formée, d'après Kölliker, par des cellules *indépendantes*, aplaties, disposées à la manière des épithéliums, et appelées pour cela *faux épithéliums*. Elle tapisse l'intérieur du cœur et des vaisseaux, et elle forme la paroi des capillaires, les gaines des cellules ganglionnaires et des fibres nerveuses périphériques, et les faux épithéliums des cavités séreuses, des synoviales et des bourses muqueuses (fig. 72).

3° La substance conjonctive simple *réticulée*. Cette variété est formée par des cellules étoilées, anastomosées en réseaux, ou par des fibres dérivées de ces cellules. Cette substance est très-répandue, et se montre comme substance de soutien ou d'enveloppe. Les cellules qui la forment sont étoilées ; la masse de protoplasma est peu considérable et renferme un noyau; les ramifications des cellules s'anastomosent entre elles pour former des réseaux. Quelquefois on ne trouve pas le corps des cellules, mais des réseaux de fibres pâles formées de matière protéique et solubles seulement dans les alcalis caustiques. Les réseaux que constituent les anastomoses des ramifications sont souvent comblés par des cellules lymphatiques ou nerveuses. Cette substance se trouve dans les glandes vasculaires sanguines, ganglions, rate, amygdales, thymus, follicules de l'intestin; elle sert de soutien aux cellules lymphoïdes dans les muqueuses linguale et intestinale ; elle forme la substance conjonctive intérieure de l'encéphale; on la

FIG. 72. — Épithélium de l'artère crurale (faux épithélium de Kölliker).

trouve dans la rétine, dans la lamina fusca, dans le ligament pectiné de l'iris, dans la zone de Zinn, autour des éléments glandulaires du foie et du rein, et dans le labyrinthe, où elle revêt la surface interne du labyrinthe osseux et du labyrinthe membraneux. Quelques auteurs appellent cette substance *tissu conjonctif réticulé* (fig. 73).

FIG. 73. — Substance conjonctive réticulée avec cellules lymphatiques. (Tissu adénoïde.)

1, 1. Capillaires traversant le tissu et pourvus de noyaux. — 2. Amas de cellules lymphatiques. — 3. Reticulum formé par les fibres anastomosées. — 4, 4. Deux cellules avec les fibres qui en dépendent.

C'est ce mélange de fibres et de corpuscules de tissu conjonctif avec de petites cellules granuleuses, analogues aux éléments de la lymphe et connues pour cette raison sous le nom de *cellules lymphoïdes* ou *lymphatiques*, que His a appelé *tissu adénoïde*. (*Voir*, pour le tissu adénoïde, les *organes lymphoïdes*, au chapitre Système glandulaire.)

4° La substance conjonctive simple *gélatineuse*. Elle est formée par une masse homogène demi-liquide contenant du mucus ou de l'albumine, au milieu de laquelle sont situées des cellules arrondies ou étoilées. Ces cellules étoilées s'anastomosent par leurs prolongements; elles peuvent disparaître, mais quelquefois elles persistent, et l'on voit se développer entre elles des fibres élastiques plus ou moins complètes. La substance gélatineuse forme le corps vitré, les premières formations de la gélatine de Warthon, et en général le tissu conjonctif lâche à sa première période. Cette substance est appelée encore

tissu gélatineux par les uns (Leydig), *tissu muqueux* par les autres (Virchow) (fig. 74).

Des limites précises sont difficiles à établir entre les diverses formes de substance conjonctive qui, par des transitions insensibles, peuvent passer à l'état de tissu conjonctif ordinaire. C'est là, comme nous l'avons vu, un des principaux caractères des tissus de la substance conjonctive. Ce qui précède explique pourquoi certains auteurs, considérant ces formes à une période probablement plus avancée, les décrivent avec le tissu conjonctif.

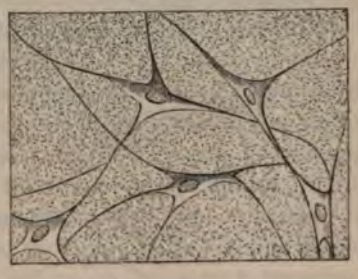

FIG. 74. — Tissu muqueux; les cellules sont disséminées au milieu d'une substance intercellulaire très-abondante.

ARTICLE DEUXIÈME.

TISSU CONJONCTIF.

Cette qualification, dit Béclard, exprime la propriété la plus essentielle du tissu dont il s'agit : en effet, le tissu conjonctif sert de moyen d'union aux différentes parties des systèmes ; il réunit entre eux les divers systèmes dans la composition des organes; il réunit enfin les organes eux-mêmes dans l'ensemble du corps [1].

Robin s'exprime ainsi : On a appelé *tissu conjonctif* celui qui, sur presque tous les points de l'économie, remplit les vides entre les tissus d'une importance physiologique plus grande, et qui, à la surface du corps et de ses cavités, ainsi qu'au pourtour des organes, est disposé en membranes enveloppantes [2].

1. Béclard, *Anatomie générale*, 1865.

2. *Dict.* de Nysten, 1865. — Pour Robin, la meilleure dénomination applicable au tissu conjonctif est celle de *tissu lamineux*, parce que les derniers éléments de ce tissu sont des filaments longs, un peu aplatis, minces et lisses. Ces *fibres lamineuses*, à l'état de fibres isolées ou de faisceaux ondulés, sont réunies par une matière amorphe plus abondante chez le fœtus que chez l'adulte. Au milieu de ces fibres, entremêlées de fibres élastiques fines et de cellules adipeuses, sont dispersés quelques *noyaux embryoplastiques*. Robin ne décrit pas les corpuscules du tissu conjonctif ; il n'y a donc pour ce micrographe ni *cellules plasmatiques*, ni *tubes plasmatiques*, ni migration des cellules à travers les tubes. Il reconnaît seulement l'existence des *corps fusiformes ;* mais, au lieu de les considérer comme une forme spéciale des corpuscules du tissu conjonctif, il croit que ces corpuscules sont des faisceaux de *fibres lamineuses* en voie d'évolution. (*V.* Déve-

Nous ajouterons qu'il existe deux caractères principaux du tissu conjonctif : 1° il est formé par des cellules répandues au milieu d'une substance fondamentale, en général fibrillaire; 2° il donne de la gélatine par la coction [1].

Pour bien préciser la signification du tissu conjonctif, il n'est pas inutile de donner ici l'explication de quelques-uns des noms qu'on a donnés à ce tissu. 1° On l'a appelé *tissu cellulaire* [2] ou *aréolaire*, parce qu'on peut, par l'insufflation, développer dans son épaisseur des espaces ou aréoles; 2° Chaussier, H. Cloquet, et aujourd'hui encore Robin, lui ont donné le nom de *tissu lamineux*, parce que ces auteurs ont cru que les derniers éléments de ce tissu étaient de longs filaments aplatis et fasciculés; 3° les mots *connectif*, *réticulé*, *muqueux*, *coalescent* et *unissant*, qu'on lui a encore donnés, seraient applicables tout au plus à l'une des formes de la substance conjonctive, ou ne serviraient qu'à rappeler l'une de ses propriétés physiques. Quelques auteurs lui donnent le nom de *tissu conjonctif fibrillaire*. Enfin, pour le distinguer de la substance conjonctive simple, on l'appelle quelquefois *tissu conjonctif vrai* ou *tissu conjonctif ordinaire*.

Nous conserverons simplement l'expression de *tissu conjonctif*, donnée par J. Müller, parce qu'elle est la plus généralement adoptée, et qu'elle exprime bien la fonction de ce tissu. Nous conseillons toutefois au lecteur qui veut bien se pénétrer de son sujet de jeter les yeux sur ce qui précède.

Avant d'entrer en matière, indiquons les nombreux organes, parties d'organes, appareils et systèmes qui sont formés par le tissu

loppement.) Ce que les auteurs appellent corpuscules du tissu conjonctif est désigné par Robin sous le nom de noyaux embryoplastiques. Il importe donc au lecteur d'être fixé sur les termes, afin d'éviter une confusion. Les corpuscules du tissu conjonctif sont des corpuscules spéciaux caractérisant le tissu conjonctif, comme les cellules nerveuses dans le tissu nerveux ; ces corpuscules ou cellules dérivent par prolifération directe des cellules embryonnaires. Pour Robin, nous l'avons dit au commencement de cet ouvrage, aucun élément anatomique définitif ne vient des cellules embryonnaires, puisque celles-ci se liquéfieraient dans les premiers temps de la vie embryonnaire pour donner naissance aux noyaux embryoplastiques ; les corpuscules du tissu conjonctif ne sont pour ce savant que des noyaux embryoplastiques ayant persisté entre les fibres lamineuses. Aucun autre micrographe n'admet l'existence de ces noyaux.

1. Ce caractère est important, et c'est d'après lui que Kölliker, avec raison, a établi une distinction entre la substance conjonctive simple (donnant de la mucine) et le tissu conjonctif. Celui-ci, de même que les tissus qu'on décrivait autrefois comme dérivés du tissu conjonctif, tendons, ligaments, membranes fibreuses, derme, partie organique des os, etc., donnent de la gélatine par la coction. Pour reconnaître la présence de cette substance dans le liquide de la décoction, on peut avoir recours au sulfate de platine, qui donne un précipité brun caillebotté, et au tannin, qui fournit un précipité blanc insoluble. Le tannage des peaux est basé sur la propriété que possède la gélatine de se combiner avec le tannin et de former un composé inaltérable à l'air.

2. Haller, Bichat et autres.

conjonctif; cet aperçu donnera au lecteur une idée des formes nombreuses qu'il peut revêtir.

Le tissu conjonctif forme : 1° ce qu'on appelle en anatomie le *tissu cellulaire;* 2° les *tendons*, les *ligaments*, les *membranes fibreuses* (aponévroses d'enveloppe et d'insertion, périoste, périchondre), les *membranes séreuses*, le *derme* de la peau et des muqueuses.

On voit donc qu'il existe des formes nombreuses du tissu conjonctif; il y a un tissu conjonctif lâche, un tissu conjonctif serré et des formes intermédiaires. La description qui suit s'applique à toutes les variétés.

Nous étudierons successivement les éléments du tissu conjonctif, son mode de formation, son développement et ses altérations.

§ 1. — Éléments du tissu conjonctif.

Les uns sont fondamentaux, essentiels; ils ne font jamais défaut : ce sont la substance fondamentale du tissu conjonctif et les cellules du tissu conjonctif; les autres, accessoires, ne se rencontrent pas partout, comme les fibres élastiques, les vaisseaux, les nerfs, les vésicules graisseuses et les cellules de cartilage.

Substance fondamentale[1]. — La substance fondamentale ou intermédiaire est très-abondante; c'est au milieu d'elle que les cellules sont répandues. A l'œil nu, elle se présente sous forme de lamelles plus ou moins larges, limitant des aréoles par leur entrecroisement. Elle se montre au microscope, d'après Kölliker, sous trois formes différentes qui constituent trois variétés de tissu conjonctif : tissu conjonctif fibreux, tissu conjonctif rétiforme et tissu conjonctif homogène.

1° Dans le *tissu conjonctif fibreux*, tissu conjonctif ondulé de Virchow, le plus répandu, la substance intermédiaire est constituée par des *faisceaux de fibres* formant des cordons parallèles, légèrement onduleux et d'un diamètre uniforme de 10 μ à 60 μ (fig. 75), réunis par une petite quantité de matière amorphe. Chaque faisceau est constitué par la réunion de *fibrilles;* celles-ci sont très-minces (les plus grosses

1. Depuis longtemps une querelle sans intérêt se perpétue pour savoir si le strié de la substance intercellulaire du tissu conjonctif est dû à de véritables fibrilles, comme le veulent Henle, Kölliker, Robin, etc., ou bien à un plissement de cette substance qui, d'après Reichert et Leydig, en imposerait aux observateurs et serait tout à fait homogène. Wirchow fait observer qu'on ne peut obtenir aucune fibre de tissu conjonctif par des moyens artificiels; et si Reichert ne dit pas vrai, il n'est pas possible de le lui prouver. Cependant Henle (1857) et Rollet ont donné des procédés à l'aide desquels on peut arriver à constater l'existence des fibres. Mais qui pourrait affirmer que ces procédés *chimiques* ne forment pas des fibres artificielles? On voit que la question n'est pas encore jugée. Toujours est-il que, depuis plus de vingt ans, Reichert a répété que les fibres, les corpuscules fusiformes ou étoilés du tissu conjonctif, etc., ne sont que des illusions d'optique dans un plissement de ce tissu *toujours homogène*.

ont 1 μ, 5). hyalines. un peu aplaties et d'une longueur indéterminée[1]. L'eau gonfle ces éléments, les écarte et les rend un peu transparents ; l'acide acétique les transforme en une masse complétement transparente. les ramollit. mais ne les dissout pas.

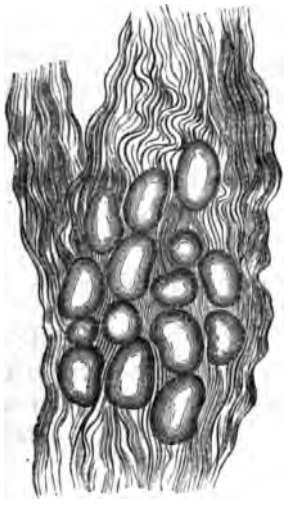

FIG. 75. — Faisceaux du tissu conjonctif fibreux avec quelques cellules adipeuses. (Grossissement. 320.)

En général, les faisceaux de tissu conjonctif sont plongés dans une matière amorphe qui les réunit : ils n'ont pas d'enveloppe ; mais en quelques points il semble que la surface du faisceau se soit condensée de manière à former une mince enveloppe qui a toutes les apparences d'une membrane élastique (ceci s'observe dans les régions où le tissu conjonctif est très-lâche, dans le tissu sous-arachnoïdien, sous la peau, etc.). (*Voyez* fig. 75).

2° Le *tissu conjonctif rétiforme* est également formé par des faisceaux de fibres ; seulement, au lieu d'être parallèles, ces faisceaux s'anastomosent pour constituer des réseaux à la manière des fibres élastiques (fig. 76).

3° On observe rarement la troisième forme, *tissu conjonctif homogène* ou de *Reichert* ; ici il n'y a pas de fibres : la substance intermédiaire forme une masse finement granulée, présentant des stries ; quelquefois elle est homogène et transparente.

Indépendamment de cette substance intermédiaire, nous signalerons une *matière amorphe* réunissant les fibres du tissu conjonctif. Dans les formes condensées de ce tissu, il est difficile de la mettre en évidence ; elle est, au contraire, manifeste dans les formes lâches, surtout chez le fœtus. Elle est très-abondante dans la gélatine de Warthon.

Cellules du tissu conjonctif[2]. — Ces éléments sont quelquefois difficiles à observer, au point que quelques auteurs, comme Henle, en

1. Ces *fibrilles* ressemblent aux fibrilles musculaires, dont elles se distinguent par leur couleur pâle, l'aspect homogène et le manque de stries. Les *faisceaux* ont aussi de l'analogie avec les faisceaux des muscles striés, mais ils en diffèrent par l'absence du sarcolemme et par leur diamètre moins uniforme.

2. Les difficultés qu'on rencontre dans l'étude des cellules du tissu conjonctif tiennent surtout aux différentes dénominations employées par les auteurs. Il est donc utile d'insister sur la synonymie. Les cellules du tissu conjonctif ne diffèrent pas des *corpuscules du tissu conjonctif* de Virchow, des *noyaux embryoplastiques* de Robin. Le nom de *cellules étoilées*, appelées quelquefois *espaces stellaires*, donné par Virchow, indique une forme de ces corpuscules, et celui de *cellules plasmatiques* (Kölliker), fait

ont nié l'existence, et que d'autres, Robin par exemple, n'en décrivent qu'une des variétés.

Les corpuscules, ou cellules du tissu conjonctif, se présentent sous des formes différentes. (*Voy.* fig. 77.) Ils peuvent être ronds, effilés et terminés en pointe, en forme de fuseau, de triangle ou d'étoile [1]. Quelle que soit leur forme, ils sont toujours constitués par du protoplasma contenant un noyau ; c'est toujours le même élément ; mais comme ce fait n'était pas connu autrefois des micrographes, et qu'il n'est pas encore généralement admis aujourd'hui, on comprend que chacune des formes des corpuscules de tissu conjonctif ait reçu des noms différents : à la forme arrondie se rapportent les *noyaux embryoplastiques* et les *noyaux fibroplastiques*. Les *corpuscules à queue* ne sont que des cellules pourvues d'un prolongement; les *corps fusiformes* et *fibroplastiques* désignent des cellules en forme de fuseau ; enfin les *cellules étoilées* correspondent à celles qui sont pourvues de nombreux prolongements.

FIG. 76. — Tissu conjonctif rétiforme.

1, 1, 1. Faisceaux de tissu conjonctif. — 2, 2, 2. Fibres élastiques. — 3, 3. Corpuscules arrondis et fusiformes. — 4. Corpuscule fusiforme dont le développement est plus avancé.

FIG. 77. — Variétés de corpuscules du tissu conjonctif de différentes formes et à divers degrés de développement.

1. Corpuscule arrondi. — 2. Corpuscule à queue de Lebert. — 3. Corps fusiforme ou fibro-plastique. — 4. Corps fusiforme bifurqué à l'une de ses extrémités. —5. Corpuscule fusiforme allongé. — 6. Le même plus développé et pourvu d'une membrane (capsule secondaire). — 7. Corpuscule triangulaire avec une capsule secondaire.— 8, 9, 10. Corpuscules étoilés.

Les corpuscules du

allusion à la fonction de ces cellules que l'on suppose contenir un suc. On a encore donné à ces éléments le nom de *corpuscules à queue*, *corps fusiformes*, à cause d'une configuration spéciale qu'ils peuvent présenter. Enfin, Lebert les a encore appelés éléments *fibro-plastiques*, les considérant, à tort, comme des éléments hétéromorphes.

1. On comprend qu'il soit difficile d'évaluer leurs dimensions si variables. En général, ces éléments mesurent quelques μ.

tissu conjonctif ont une propriété analogue à celle que nous avons étudiée dans les cellules cartilagineuses. Le protoplasma de la cellule cartilagineuse peut former, sécréter autour de lui une membrane secondaire ou capsule de cartilage; de même les corpuscules du tissu conjonctif s'entourent d'une *membrane secondaire*, facile à démontrer, surtout autour des corpuscules ou cellules étoilées. Dans ces derniers corpuscules, il existe toujours un espace entre la membrane et le protoplasma. D'autre part, il faut ne pas perdre de vue que leurs prolongements s'anastomosent avec les prolongements des cellules voisines, de sorte qu'il existe un véritable réseau de cellules.

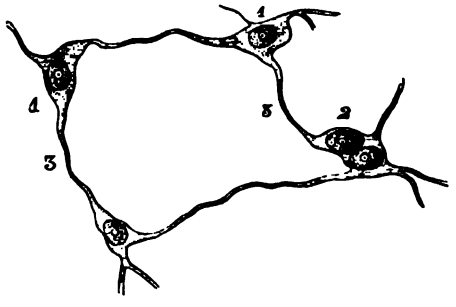

FIG. 78. (Schématique.) — Quatre cellules plasmatiques.

1, 1. Espace stellaire plasmatique contenant une cellule à noyau. — 2. Espace contenant deux cellules. — 3, 3. Tubes plasmatiques formant l'anastomose entre deux cellules.

Ces prolongements anastomosés sont creux et communiquent avec l'espace qui sépare la membrane secondaire du protoplasma de la cellule; il existe dans ce cas un système de canaux et de petites cavités en communication, système rempli d'une substance liquide. Virchow, qui compare ce système canaliculé à des vaisseaux séreux, *vasa serosa*, pense qu'il joue un grand rôle dans la nutrition, et qu'il est chargé d'apporter les sucs nutritifs dans les districts cellulaires éloignés des vaisseaux capillaires[1]. Ces mêmes cavités serviraient au transport des sucs morbides, dans les cas pathologiques. Kölliker, adoptant les idées de son compatriote, a donné à ces cellules le nom de *cellules plasmatiques*, et celui de *tubes plasmatiques* à leurs prolongements canaliculés et anastomosés[2]. Ce ne sont pas les cellules proprement dites qui s'anastomosent par leurs prolongements, mais bien leur capsule étoilée, de sorte que les corpuscules de tissu conjonctif sont contenus dans ces cavités. Sous l'influence de la contractilité du protoplasma, ces

1. Virchow, *Pathologie cellulaire*, p. 41, 75 et 77.

2. Robin nie absolument les anastomoses entre les cellules plasmatiques. (Robin, *Leçons sur les humeurs*, 1867, p. 278.)

Recklinghausen, ayant étudié le tissu conjonctif au moyen de l'imprégnation par le nitrate d'argent, considère les espaces plasmatiques et leurs prolongements anastomosés comme un vaste réseau lymphatique, origine des vaisseaux du même nom. Il aurait constaté dans ces espaces, en outre des corpuscules du tissu conjonctif, des cellules analogues aux cellules lymphatiques; il aurait vu les tubes plasmatiques s'ouvrir entre les cellules épithéliales des séreuses, et enfin des poudres impalpables introduites dans les cavités séreuses passer dans les vaisseaux lymphatiques, et de là dans le sang. (Recklinghausen, *Die lymphgefasse*.)

corpuscules peuvent passer d'un espace stellaire dans un espace voisin.

Quant à la fréquence relative de chaque forme de corpuscule dans les divers tissus, elle est difficile à préciser. D'une manière générale, on peut dire que les corpuscules fusiformes se montrent de préférence dans les tissus conjonctifs lâches, et que les cellules étoilées existent surtout dans les tissus conjonctifs condensés; aussi, pour étudier ces corpuscules, est-il préférable de prendre un tendon ou une membrane fibreuse.

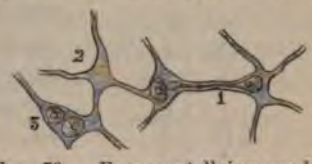

FIG. 79. — Espaces stellaires ou plasmatiques du tissu conjonctif.

1. Tube plasmatique, dans lequel on voit une cellule passer d'un espace dans un autre. — 2. Espace stellaire vide dont la cellule s'est transportée en 3. — 3. Espace contenant deux cellules.

La situation des corpuscules du tissu conjonctif est irrégulière dans les formes lâches, et surtout dans le tissu muqueux, où ils sont anastomosés sans ordre au milieu de la substance intermédiaire; mais il n'en est pas de même dans les formes condensées. Ainsi, dans les tendons et les membranes fibreuses, et aussi dans le tissu conjonctif franchement fibreux, les corpuscules étoilés sont placés par séries régulières entre les faisceaux. Leur grand axe est parallèle à la direction des faisceaux, et leurs anastomoses sont perpendiculaires, de sorte que les coupes transversales et perpendiculaires de ces tissus ont un aspect différent.

Il n'est pas très-facile d'observer la membrane qui entoure les corpuscules du tissu conjonctif[1]. Cette membrane ne s'accuse pas au microscope, et l'on est obligé d'avoir recours à l'acide acétique, qui rend transparente la substance fondamentale, en respectant la membrane des corpuscules.

FIG. 80. — Fragment de tendon avec des corpuscules étoilés.

Il n'est pas sans intérêt de faire remarquer que le seul tissu conjonctif lâche qui possède des corpuscules étoilés est le tissu muqueux ou gélatineux[2] (*voy.* fig. 74), tandis que ces corpuscules n'existent en

1. Aussi Henle et Bruck vont presque jusqu'à nier l'existence des corpuscules eux-mêmes, qui ne seraient pour eux qu'une *réunion mélangée* de fissures ramifiées, d'interstices entre les fibres; ils admettent seulement que, de temps en temps, on peut trouver une cellule incluse dans ces espaces. Leydig croit aussi qu'on prend assez souvent des fissures et des interstices pour des corpuscules étoilés ou fusiformes.

2. On pourrait s'étonner de voir que nous citons le tissu muqueux comme tissu conjonctif, attendu que nous l'avons décrit avec la substance conjonctive simple. Nous ferons remarquer, encore une fois, que la transition entre la substance conjonctive et

général que dans les tissus condensés, fibreux. Cela tient à cette circonstance que tout tissu fibreux passe primitivement par l'état muqueux; chez l'embryon, il y a du tissu muqueux partout où il y aura plus tard du tissu fibreux. Disons toutefois que les corpuscules, dans les tissus fibreux, sont plus irréguliers, présentent plus de prolongements, et sont pourvus d'un espace plus grand entre la membrane du corpuscule et son protoplasma. Ces différences tiennent aux modifications que le corpuscule a subies : son protoplasma s'est desséché, atrophié, de même que le noyau; le tout est réduit à une petite masse granuleuse qui se présente sous forme d'un corpuscule irrégulier.

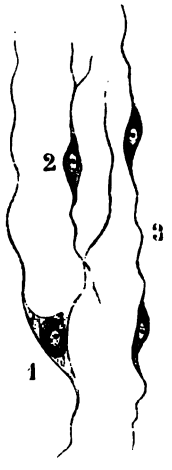

FIG. 81. — Corpuscule du tissu conjonctif.

1. Corpuscule étoilé avec sa membrane et sa cellule. — 2 et 3. Corpuscules fusiformes.

L'étude des cellules du tissu conjonctif montre combien il est difficile de se faire, en histologie, une idée nette sur certains points d'observation délicate. Ce que nous venons d'exposer sur ces corpuscules représente, dans l'état actuel de la science, l'opinion des micrographes les mieux autorisés : Kölliker, Virchow, etc. Depuis quelques années, plusieurs savants, parmi lesquels il faut citer Frey, Kühne et Recklinghausen[1], sont venus combattre les idées de Virchow. Voici ce que ces anatomistes pensent du corpuscule du tissu conjonctif :

1° Lorsqu'on emploie des réactifs pour examiner les corpuscules, ce qu'ont fait tous les auteurs, on n'a plus sous les yeux que des éléments altérés, modifiés.

2° Kühne les a étudiés sur l'animal vivant. Il a étalé sous le microscope un lambeau de tissu cellulaire pris entre les muscles de la cuisse d'une grenouille.

3° Au milieu des éléments ordinaires du tissu conjonctif, on voit des cellules diverses formées d'une masse de protoplasma contenant un beau noyau vésiculeux; les unes sont aplaties, les autres fusiformes; les premières présentent des mouvements amiboïdes manifestes.

le tissu conjonctif est insensible. Ainsi le tissu muqueux lui-même, qui ne donne que de la mucine (caractère de la substance conjonctive simple), donne de la gélatine lorsqu'il est plus âgé (caractère des tissus conjonctifs). A la naissance, il n'y a que deux parties du corps qui présentent du tissu muqueux : le cordon ombilical, où ce tissu prend le nom de gélatine de Warthon, et le corps vitré. Ces deux parties ne diffèrent l'une de l'autre qu'en ce que les cellules sont nombreuses et fréquemment anastomosées dans le cordon ombilical, tandis qu'elles sont rares et très-écartées par la substance muqueuse intermédiaire dans le corps vitré.

1. Frey, *loc. cit.*, p. 246.

4° L'eau, agissant sur ces cellules, rétracte fortement le protoplasma autour du noyau ; l'acide acétique le contracte encore davantage et détermine autour de l'élément un contour si net, qu'on le prendrait volontiers pour une membrane de cellule.

5° Conclusion : tel est le corpuscule du tissu conjonctif. Les corpuscules divers décrits par les auteurs sont des altérations des cellules précédentes; les prolongements filiformes et la soi-disant membrane de cellule sont un effet de l'acide acétique employé comme réactif.

Recklinghausen, avec sa méthode de l'imprégnation des tissus par le nitrate d'argent, a poursuivi l'étude des corpuscules du tissu conjonctif.

D'abord sur la cornée, puis sur les autres parties du tissu conjonctif, il a remarqué que l'imprégnation par l'argent limitait des espaces étoilés (espaces stellaires) anastomosés entre eux, et dans lesquels les cellules du tissu conjonctif pourraient cheminer en vertu de leurs mouvements amiboïdes [1]. Des cellules rondes, tout à fait semblables aux cellules lymphatiques, peuvent être aperçues aussi : dans le tissu conjonctif, elles paraissent circuler librement dans les espaces stellaires, entre les faisceaux; et nous avons déjà dit que quelques auteurs les considèrent comme de véritables cellules lymphatiques, devant s'introduire plus tard dans les vaisseaux du même nom. (*Voy.* Moyens d'étude.)

FIG. 82. — Tissu conjonctif pris dans la cuisse d'une grenouille vivante.

1, 1. Faisceaux de tissu conjonctif. — 2, 2. Grosses fibres élastiques. — 3, 3. Fibres élastiques fines. — 4. Fibres élastiques des corpuscules plus arrondis du tissu conjonctif. — 6 Corpuscule fusiforme. — 7, 7. Corpuscules étoilés avec mouvements amiboïdes.

En résumé, pour s'accorder avec les auteurs dont nous venons de citer l'opinion, il faut admettre qu'il n'existe qu'une espèce de cellule formée de protoplasma et contenant un noyau, cellule ronde, aplatie ou fusiforme; les membranes en forme d'étoiles sont une production consécutive, dont les prolongements anastomosés constituent une sorte de réseau canaliculé autour des faisceaux du tissu conjonctif.

De ce qui précède il résulte que l'étude des corpuscules du tissu conjonctif offre de grandes difficultés. Kühne a vu que ces corpuscules ne sont pas conformes, chez la grenouille vivante, à la description

1. Cet auteur admet donc les espaces plasmatiques de Kölliker et de Virchow ; seulement, tandis que ces derniers auteurs en font des espaces dans lesquels circulent des sucs nourriciers, Recklinghausen leur donne une signification plus précise en les désignant comme l'origine du système lymphatique (page 74).

système de canaux serait précisément constitué par les cellules et les tubes plasmatiques (Virchow) [1].

Des *lymphatiques* nombreux traversent le tissu conjonctif : ils sont appliqués contre les lamelles que forment par leur réunion les faisceaux de ce tissu. Nous avons déjà parlé de leur prétendue connexion avec les espaces étoilés du tissu conjonctif. (*Voy.* page 74.)

Des *nerfs* le traversent aussi pour se rendre aux organes voisins : mais ils ne se perdent pas dans le tissu conjonctif : qui est dépourvu de toute sensibilité.

Vésicules graisseuses et cellules de cartilage. — Ces dernières se rencontrent çà et là dans le tissu conjonctif, surtout sur les limites du tissu cartilagineux, au niveau des points où la transition se fait insensiblement entre ces tissus appartenant tous les deux au groupe des tissus de substance conjonctive. Les cellules graisseuses se montrent souvent dans le tissu conjonctif, n'étant elles-mêmes que des corpuscules de ce tissu devenus graisseux : on les voit en abondance principalement dans les tissus conjonctifs lâches, tandis qu'elles sont rares dans les tissus condensés. Lorsqu'elles deviennent abondantes, elles forment des pelotons graisseux, et constituent alors le tissu cellulo-graisseux qui existe en grande quantité sous la peau, sous le péritoine et autour des gros troncs vasculaires.

§ 2. — Mode de formation du tissu conjonctif.

Chez l'embryon, les parties qui doivent devenir tissu conjonctif sont composées uniquement de cellules embryonnaires arrondies. Entre ces cellules se développe la substance intermédiaire amorphe, qui constitue alors la substance conjonctive simple dont on n'extrait que de la mucine. Peu à peu, cette substance se modifie, elle se transforme insensiblement, et plus tard on peut, par la cuisson, en extraire de la gélatine. Les fibres du tissu conjonctif résultent de la division spontanée de la substance intermédiaire qui devient fibreuse : le tissu conjonctif est alors constitué, et il se montre tout d'abord entre les faisceaux musculaires au moment où ceux-ci commencent à se développer (Kölliker).

Pour Schwann, les corpuscules fusiformes, fibro-plastiques de Lebert, existent dès le principe chez l'embryon ; la substance amorphe qui se trouve aux deux extrémités du corpuscule s'allonge et finit par se diviser en fibrilles, au milieu desquelles le noyau persiste [2] (fig. 86).

1. Nous ne croyons guère à ce rôle de conducteur de sucs que Virchow s'efforce de donner aux canaux et aux cellules plasmatiques. Est-ce que les éléments du tissu conjonctif ne peuvent pas se nourrir par imbibition ? Est-ce que les cartilages, qui n'ont ni vaisseaux, ni anastomoses de cellules, ne se nourrissent pas ? L'opinion de Recklinghausen, qui en fait l'origine des vaisseaux lymphatiques, a plus de vraisemblance.

2. Virchow, *Pathol. cell.*, p. 36.

Pour Henle, les corpuscules, qu'il appelle *noyaux*, et qui sont de vraies cellules, se forment dans un blastème primitif; ce dernier, se solidifiant, se divise ensuite directement pour donner naissance aux fibres. Puis les noyaux s'allongent et s'unissent par leurs extrémités, de manière à former des fibres élastiques fines qui conservent les traces des noyaux. C'est là ce que Henle appelait la *fibre de noyau* [1] (fig. 87).

FIG. 86. — Éléments fibro-plastiques. Évolution du tissu conjonctif. On voit dans cette figure, sur le côté droit, cinq corpuscules du tissu cellulaire, entourés d'une certaine quantité de matière amorphe.

a et *b*. La matière amorphe s'allonge, s'effile et se bifurque en *a*. — *d*. Prolongement plus considérable de la matière amorphe. On voit déjà le commencement de la division en fibrilles. Sur le côté gauche de la figure on voit un faisceau de fibres au centre duquel se trouve encore le noyau.

Pour Reichert, les corpuscules sont nombreux dans le principe; ils sont placés au milieu d'une masse intercellulaire. Il pense qu'à une certaine période la masse et les cellules se fusionnent de manière à former un tout homogène. On comprend pourquoi cet auteur prétendait que la forme des fibres, des corpuscules, etc., était le résultat d'illusions d'optique [2] (fig. 88).

FIG. 87. — Développement du tissu conjonctif, d'après Henle. A gauche se trouvent les corpuscules dans un blastème primitif, à droite on voit la division de ce blastème en fibrilles et la formation des fibres de noyau.

FIG. 88. — Développement du tissu conjonctif d'après Reichert.

1. Corpuscules et masse intercellulaire. — 2 Fusion des noyaux avec la masse : on voi encore la trace de quelques noyaux.

Pour Robin, les corpuscules du tissu conjonctif, qu'il nomme *noyaux embryoplastiques*, reçoivent à leurs deux extrémités une cer-

1. Virchow, *loc. cit.*, p. 37.
2. *Ibid.*, p. 38.

taine quantité de matière amorphe, de sorte qu'à ce moment l'élément a la forme d'un fuseau et constitue un *corps fusiforme*, dit encore *fibroplastique*, parce qu'il doit donner naissance à des fibres. Les extrémités de ce corps fusiforme s'allongent et se divisent en fibrilles, pendant que le noyau s'atrophie et disparaît. Quelques-uns de ces corps fusiformes, ayant plusieurs prolongements, constitueraient pour Robin des cellules étoilées. On voit que la théorie de Robin est un mélange de celles de Schwann et de Henle[1] (fig. 89).

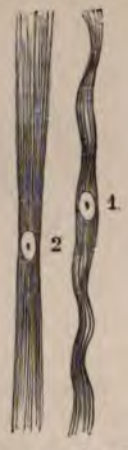

FIG. 89. — Deux corpuscules du tissu conjonctif ayant donné naissance à deux faisceaux de fibres. — Grossissement, 350 diamètres.

§ 3. — Développement du tissu conjonctif.

Quelque temps après la formation des fibres du tissu conjonctif apparaissent les fibres élastiques, aux dépens des corpuscules du tissu conjonctif selon les uns, et de la substance intermédiaire d'après les autres. (*Voy.* Système élastique.) A mesure que la substance interstitielle s'accroît, les cellules arrondies se modifient; elles deviennent fusiformes ou étoilées, et souvent elles s'anastomosent. Plus tard ces corpuscules peuvent subir des transformations, soit qu'ils constituent les corpuscules irréguliers des tissus conjonctifs condensés, soit qu'ils se transforment en fibres, soit encore qu'ils subissent des modifications par le développement intérieur de substance grasse ou de granulations pigmentaires, et qu'ils deviennent vésicules graisseuses ou cellules pigmentaires.

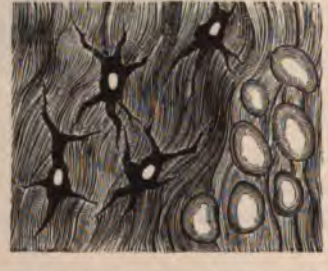

FIG. 90. — Tissu conjonctif au milieu duquel on voit des cellules adipeuses et des cellules pigmentaires, résultant toutes de la transformation des cellules étoilées.

D'après Leydig, les cellules ramifiées du tissu conjonctif peuvent se transformer directement en capillaires sanguins et lymphatiques (fig. 91).

1. Robin, *Dict.* de Nysten, art. *Lamineux*.

§ 4.— Altérations.

Les fibres du tissu conjonctif s'altèrent sur le cadavre ; leur substance devient grenue.

De même que le tissu élastique, le tissu conjonctif est placé au dernier degré de l'échelle des tissus. Aussi se reproduisent-ils facilement lorsqu'il existe des pertes de substance.

Les éléments filamenteux peuvent être frappés d'hypergenèse et d'hypertrophie, comme cela se voit dans l'*Eléphantiasis des Arabes*. Dans cette maladie il se développe aussi une grande quantité de matière amorphe interstitielle.

FIG. 91. — Capillaires en voie d'accroissement.

1. Cellule étoilée se portant par trois prolongements vers trois prolongements de capillaires déjà creux. — 2. Corpuscule sanguin renfermant encore des granulations. — 3. Résidu du contenu des cellules primitives étoilées. — 4. Prolongement d'un capillaire relié à un prolongement de la cellule étoilée 1.

Les *tumeurs fibro-plastiques* ont pour point de départ le tissu conjonctif. Elles sont formées par l'hypergenèse, l'hyperplasie des corpuscules du tissu conjonctif à l'état de corps fusiforme ou fibro-plastique. Lorsque M. Lebert décrivit ces tumeurs, il en fit des tumeurs hétéromorphes, tandis qu'en réalité elles sont constituées par un élément normal d'un tissu normal.

Les corpuscules du tissu conjonctif jouent un grand rôle dans les productions pathologiques liquides ou solides. Aucun élément du corps ne prolifère avec autant d'activité que ces corpuscules.

FIG. 92. — Prolifération des corpuscules du tissu conjonctif dans l'inflammation.

1. Couche de tissu conjonctif avec ses corpuscules étoilés. — 2. Couche de tissu conjonctif dans laquelle les noyaux des corpuscules se sont multipliés dans le protoplasma même de la cellule étoilée. — 3. Nombreux corpuscules arrondis résultant de la prolifération ; dans la couche superficielle 4, ils forment les globules purulents.

Dans une région où existe la plus légère inflammation, tous les corpuscules de tissu conjonctif qui s'y trouvent augmentent de volume, en même temps que leur protoplasma devient granuleux ; les noyaux grossissent, s'allongent, s'é-

tranglent, se divisent, et les cellules prolifèrent avec une rapidité prodigieuse. Les jeunes cellules, *protoblastes*, sont toutes arrondies : elles remplissent les aréoles du tissu conjonctif. Ce phénomène s'observe dans tous les tissus, même dans ceux qui ne sont pas vasculaires, comme la cornée. Ce sont ces cellules qui constituent les globules de pus, lorsqu'il y a suppuration.

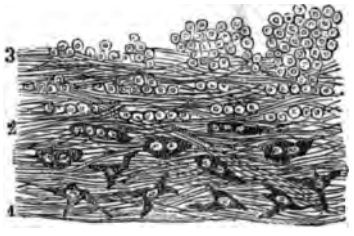

FIG. 93. — Prolifération des corpuscules du tissu conjonctif dans la formation des tumeurs.

1. Couche de corpuscules étoilés dans le tissu conjonctif. — 2. Prolifération des noyaux dans le protoplasma de ces corpuscules — 3. Cellules arrondies résultant de la prolifération cellulaire et constituant les cellules de la tumeur.

Le même phénomène de prolifération s'observe dans les productions morbides solides, car le plus grand nombre des tumeurs est formé par la multiplication des corpuscules du tissu conjonctif.

Moyens d'étude. — Il faut prendre un fragment très-délié de tissu conjonctif ; le tissu sous-arachnoïdien, qui est très-lâche, convient parfaitement.

On peut voir les *faisceaux* de tissu conjonctif en pratiquant des coupes minces transversales sur du tissu conjonctif condensé. Henle conseille, pour voir les *fibres*, de gonfler et de ratatiner alternativement la substance intercellulaire avec de l'acide nitrique ou de l'acide chlorhydrique étendu et concentré. Pour arriver au même résultat, Rollet plonge le tissu pendant six à huit jours dans l'eau de chaux, puis pendant quatre à six heures dans l'eau de baryte ; on enlève ainsi la substance amorphe qui cimente les faisceaux et les fibrilles.

On aperçoit les *fibres élastiques* sans préparation. Cependant, si elles sont masquées ou bien si on veut en avoir une idée plus nette, on peut avoir recours à plusieurs substances qui agissent en rendant transparente la masse intercellulaire. Une dissolution de potasse, l'acide sulfurique étendu, un mélange de chlorate de potasse et d'acide azotique étendu, l'acide acétique et la glycérine opèrent cette modification. Tous ces agents sont sans action sur les fibres élastiques.

On peut, après l'action de l'acide acétique, faire reparaître les fibres en neutralisant l'acide par l'eau ammoniacale.

Pour constater la présence des *corpuscules* du tissu conjonctif, on peut se servir aussi d'acide acétique, qui rend la masse transparente, en respectant la paroi du corpuscule aussi bien que les fibres élastiques. On voit bien encore ces corpuscules sur des tranches minces de pièces desséchées et colorées au carmin. Enfin, Ranvier a fait connaître un procédé pour voir les corpuscules et leurs *noyaux*. Après avoir imprégné le tissu à examiner avec une solution de nitrate d'argent (1 pour 300) qui masque les noyaux, on le colore avec une solution de carmin dont l'ammoniaque a été neutralisée par l'acide oxalique ; on le lave à l'eau distillée et on l'examine dans une solution d'acide oxalique (5 pour 100) ou dans un liquide formé de parties égales de cette solution et de glycérine.

Si l'on veut assister à la destruction des corpuscules du tissu conjonctif et de leurs anastomoses, il faut avoir recours aux alcalis caustiques aidés de la chaleur.

Filipo Pacini traite le tissu conjonctif par la solution n° 2 que nous avons indiquée aux Moyens d'étude pour les épithéliums. Cette solution contient 1 partie de bi-chlorure de mercure, 2 de chlorure de sodium et 200 d'eau distillée.

On peut observer les corpuscules et leurs mouvements amiboïdes chez l'animal vivant en prenant une lamelle de tissu conjonctif entre les muscles de la cuisse d'une grenouille et en la plaçant aussitôt sous le microscope [1].

L'eau et l'acide acétique déformant les corpuscules et déterminant la rétraction du protoplasma, on peut avoir recours à d'autres procédés :

1° Ranvier injecte dans le tissu cellulaire sous-cutané, avec une seringue de Pravas, soit du sérum, soit une solution de nitrate d'argent au millième, soit enfin de la gélatine à la température de 37° cent.

Cette injection est faite sur un animal adulte qui vient d'être tué ; on pousse lentement le liquide.

Si l'on fait des préparations avec le tissu conjonctif qui a été atteint par l'injection, on ne constate aucun corpuscule étoilé, mais seulement des cellules arrondies, aplaties et même légèrement fusiformes [2].

2° Chrzonczczewsky fait une injection avec un liquide composé de parties égales de gélatine de Paris, ramollie dans l'eau froide et fondue au bain-marie, et de solution de nitrate d'argent à deux millièmes. Il traite ensuite le tissu par la solution ammoniacale de carmin, puis par la glycérine et l'acide formique. Les cellules apparaissent avec leurs noyaux, mais sans membrane [3].

D'après les auteurs précédents, la méthode de Gerlach donne de mauvais résultats, et le corpuscule étoilé résulte d'une illusion d'optique. Cette méthode consiste dans la dessiccation et la section du tissu, la coloration au carmin et le lavage, avant de le soumettre à l'action de l'acide acétique. Voici comment apparaîtrait le corpuscule étoilé : les faisceaux du tissu conjonctif devenus transparents sont coupés en travers ; un noyau rouge se montre entre eux coloré par le carmin ; autour de lui, une masse jaune appartenant au protoplasma, puis un petit espace, enfin une ligne limitant un corpuscule étoilé. Cette ligne ne serait point une membrane, mais la surface des faisceaux eux-mêmes, qui sont séparés par un intervalle dont la coupe représente une cellule étoilée.

En admettant que la méthode de Gerlach soit mauvaise, cela ne prouve pas qu'il n'y ait pas de cellules étoilées ; elles sont manifestes dans la substance conjonctive réticulée et dans d'autres tissus.

CHAPITRE QUATRIÈME

SYSTÈME ADIPEUX

Disposition générale. — Le *tissu adipeux*, *tissu graisseux*, ne se rencontre que dans les régions où il existe du tissu cellulaire ou conjonctif. Ces deux tissus sont tellement inséparables, qu'on dit souvent tissu *cellulo-adipeux;* en un mot, il n'y a pas de tissu adipeux à proprement parler, il n'y a que des éléments adipeux ou graisseux. Comme le tissu conjonctif auquel il appartient, le tissu adipeux est un des nombreux tissus de la substance conjonctive. (*Voy.* Système con-

1. Kühne, *Recherches sur le protoplasma et la contractilité*. Leipzig, 1864.
2. Frey, *loc. cit.*, p. 280.
3. *Ibid.*, p. 280.

jonctif.) Il est quelques régions où il ne s'accumule jamais, et où il n'existe qu'en forte petite quantité : paupières, peau de la verge. Le tissu adipeux est très-répandu dans l'économie.

Structure. — A la coupe, on voit manifestement que le tissu adipeux est parcouru par des traînées de tissu cellulaire ou conjonctif, constituant des cloisons entre-croisées qui limitent de grands espaces ou aréoles. On remarque dans ces aréoles des grains jaunâtres du volume d'un grain de millet, d'un petit pois; ce sont les lobules graissseux.

Lobules. — Le lobule est limité par une enveloppe de tissu conjonctif dans laquelle rampent des vaisseaux capillaires qui ne se portent pas sur les cellules graisseuses elles-mêmes. Le lobule est lui-même constitué par l'agglomération d'un certain nombre de cellules, de 40 à 60 environ.

Cellule. — Chaque cellule, ou *vésicule graisseuse*, est en contact immédiat avec les cellules voisines. Son diamètre varie depuis 22 μ jusqu'à 135 μ. Ce sont les plus grosses cellules; quelques-unes peuvent être vues à l'œil nu. La vésicule graisseuse est ronde ou ovale chez les sujets gras. Sur le cadavre, elle est plus petite, souvent irrégulière, polyédrique, ce qui tient à ce que la graisse qui y est contenue, liquide sur le vivant, se solidifie et se rétracte en se refroidissant après la mort. La vésicule graisseuse est constituée par une mince paroi de 1 μ, transparente et amorphe, et par un contenu liquide, huileux et transparent. Cette graisse, qui remplit la cellule, constitue une goutte intérieure très-uniforme. La cellule graisseuse est brillante au centre lorsqu'on l'examine à la lumière transmise : sa circonférence est bien limitée et ses bords paraissent noirs. Ces caractères n'appartiennent

FIG. 94. — Lobule graisseux : on y voit un amas de grosses cellules adipeuses superposées (350 diamètres).

FIG. 95. — Trois cellules adipeuses sans noyau apparent.

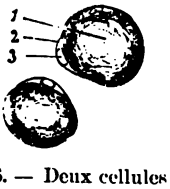

FIG. 96. — Deux cellules adipeuses avec noyau apparent.
1. Contenu de la cellule. — 2. Paroi. — 3. noyau.

qu'aux cellules graisseuses et aux gouttelettes graisseuses suspendues dans les liquides qu'on examine au microscope. La paroi de la cellule

présente un noyau difficile à apercevoir; cependant il est apparent sur les cellules dont le contenu commence à se résorber, chez les personnes amaigries, par exemple.

Suivant Todd et Bowmann, chaque cellule graisseuse aurait une enveloppe pourvue de vaisseaux; Vogel a démontré qu'on peut prendre pour des vaisseaux des arborisations cristallines de margarine à l'intérieur des cellules complétement refroidies. Aujourd'hui on s'accorde à reconnaître que les vaisseaux ne dépassent pas l'enveloppe du lobule.

Dans quelques cellules, chez les personnes amaigries, et notamment dans les parties enflammées, la margarine et la stéarine contenue dans les vésicules se séparent de l'oléine et forment des cristaux, comme on peut le voir dans la fig. 97.

FIG. 97. — Trois cellules adipeuses isolées. Elles contiennent des cristaux radiés de margarine et de stéarine. Ces cristaux sont vus de face dans la vésicule supérieure, et de côté dans les deux autres. En outre, dans ces deux dernières, le contenu graisseux s'est rétracté, et il s'est interposé un peu de liquide entre la paroi et le contenu.

Graisse libre. — Il existe de la graisse libre indépendante des cellules graisseuses. En examinant les éléments du tissu graisseux, on aperçoit souvent des gouttelettes libres. Elles ont l'aspect des cellules graisseuses; mais comme elles sont complétement arrondies, qu'elles se fusionnent entre elles et qu'elles se divisent en gouttelettes plus petites, on est assuré qu'elles n'ont pas de membrane d'enveloppe. Ces gouttelettes proviennent de la déchirure de quelques vésicules. Dans le chyle et dans le sang, pendant la digestion, on rencontre de la graisse libre[1].

Développement. — C'est dans le pli de l'aine, au fond de l'orbite et en dehors du muscle buccinateur que se montre d'abord le tissu adipeux. Il commence à paraître à la fin du deuxième mois de la vie fœtale. On voit les corpuscules de tissu conjonctif se remplir insensiblement de matière grasse; leur protoplasma s'atrophie et englobe le noyau qui est refoulé contre la paroi de la cellule (fig. 98).

FIG. 98. — Développement des vésicules graisseuses.

1. Corpuscules arrondis du tissu conjonctif — 2. Plusieurs de ces corpuscules devenus fusiformes et s'entourant déjà d'une mince membrane. — 3. Deux corpuscules dans lesquels se développe une grosse goutte de graisse qui refoule insensiblement le noyau contre la paroi.

1. La graisse contenue dans les cellules adipeuses est une *graisse neutre* insoluble dans les liquides aqueux de l'économie. Elle provient des aliments gras et féculents introduits dans le tube digestif. La graisse neutre pénètre en nature dans les chylifères

D'après Robin, des gouttelettes graisseuses libres apparaissent dans le tissu lamineux ou conjonctif; une mince membrane azotée naît ensuite autour de chaque amas de gouttelettes, et la vésicule adipeuse est constituée.

Dans la moelle des os, les vésicules graisseuses prennent naissance aux dépens des cellules cartilagineuses ; la transformation du protoplasma de ces cellules en substance grasse ne diffère pas de celle que nous venons d'indiquer pour les corpuscules du tissu conjonctif.

Accroissement. — Les cellules jeunes sont petites; il est rare d'observer de grosses cellules sur les embryons. Elles grossissent insensiblement. Elles ne se multiplient pas par prolifération, comme la plupart des cellules, mais par transformation des corpuscules du tissu conjonctif en cellules graisseuses.

Altérations. — Les vésicules graisseuses, différentes chez les sujets chargés d'embonpoint et chez les personnes amaigries, forment quelquefois de véritables tumeurs. Dans quelques cas, la graisse s'infiltre dans des tissus qui en sont normalement dépourvus.

a. Ce qui prouve bien qu'il n'y a pas de tissu adipeux à proprement parler, c'est qu'il redevient tissu conjonctif dès que la matière grasse disparaît du centre des cellules. Dans certaines conditions physiologiques indéterminées, la matière grasse se développe dans les corpuscules de tissu conjonctif, s'accumule et détermine, selon le degré auquel arrive cet état graisseux, l'embonpoint, l'obésité, la polysarcie. Chez ces sujets, les cellules graisseuses sont volumineuses et arrondies. Des organes importants peuvent devenir graisseux, tels que les muscles, le cœur lui-même; les corpuscules du tissu conjonctif situé entre les faisceaux musculaires se remplissent de matière grasse et forment des traînées jaunâtres entre les faisceaux de fibres musculaires (fig. 99).

FIG. 99. — Trois faisceaux primitifs entre lesquels se sont développées des cellules adipeuses.

Il ne faut pas confondre cet état gras avec la dégénérescence graisseuse, dans laquelle l'élément anatomique même d'un tissu est remplacé par de la matière grasse (fig. 100). A l'état normal, on ren-

des villosités intestinales ; elle est portée dans le sang, où elle passe à l'état de savon (le savon est soluble dans les liquides aqueux) ; on ne sait pas ce que devient la glycérine de la graisse neutre au moment de la saponification. On retrouve plus tard la matière grasse dans les cellules sous forme de graisse neutre.

contre aussi des gouttelettes graisseuses dans les capsules surrénales et dans les cellules du foie. Dans ces dernières, la graisse est plus abondante pendant la digestion et chez les animaux qui allaitent. Il en est de même des cellules épithéliales de l'intestin grêle, qui se remplissent de granulations graisseuses pendant la digestion.

FIG. 100. — Fragments de fibrilles musculaires en voie de dégénérescence graisseuse. Le plus long contient, à sa partie inférieure, des granulations de nature graisseuse qui ne se sont pas encore réunies. Les deux fragments situés à gauche de la préparation montrent le commencement de la formation des gouttelettes graisseuses.

b. Chez les individus amaigris, on ne trouve presque pas de cellules graisseuses arrondies et présentant les caractères que nous avons indiqués; elles ont des formes différentes : 1° les unes sont granuleuses et renferment des gouttelettes graisseuses ; elles se rencontrent dans les lobules adipeux d'un blanc jaunâtre; 2° d'autres, toujours petites, contiennent une gouttelette graisseuse de couleur foncée, nageant au milieu d'un liquide transparent ; 3° quelques-unes sont remplies de sérosité sans gouttelettes graisseuses, comme dans le cas d'œdème ; 4° enfin, on en trouve qui contiennent des cristaux aiguillés de margarine accompagnés ou non de gouttelettes graisseuses.

Dans l'amaigrissement très-prononcé et rapide, la partie graisseuse de la cellule est résorbée, et l'enveloppe, isolée, forme un sac vide et plissé sur lui-même.

c. Les tumeurs graisseuses, *lipomes*, sont le résultat de l'hypergenèse du tissu adipeux limitée à un point. Selon la prédominance de tel ou tel élément, on a plusieurs variétés de lipomes : 1° le *lipome fibreux* ou *dur* est une tumeur graisseuse dans laquelle les cloisons de tissu conjonctif sont très-développées, de sorte que la tumeur ressemble à une tumeur fibreuse infiltrée de graisse ; 2° le *lipome mou* ou *pur* est celui dans lequel les vésicules graisseuses sont très-nombreuses et les cloisons celluleuses peu considérables : on le prend facilement pour un abcès froid (fig. 101) ; 3° on distingue

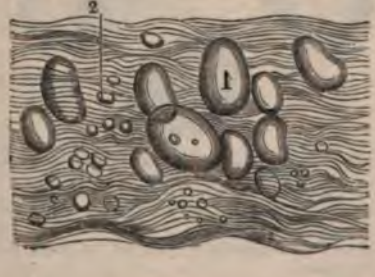

FIG. 101. — Structure du lipome.

1. Vésicule graisseuse. — 2. Gouttelettes graisseuses disséminées au milieu du tissu conjonctif.

encore le *lipome myxomateux*, dans lequel il existe du tissu conjonctif à l'état muqueux entre les vésicules graisseuses (figure 102); 4° le *lipome érectile*, rare, est celui dont les vaisseaux sont très-nombreux et distendus; 5° enfin, sous le nom de *lipome infiltré*, on décrit des tumeurs graisseuses mal limitées, qui s'infiltrent entre les muscles du dos et de la nuque, pour arriver plus ou moins profondément, quelquefois jusqu'au squelette.

FIG. 102. — Éléments du lipome myxomateux. On voit en haut les corpuscules étoilés du tissu muqueux ; à droite, ils commencent à se charger de graisse ; en bas, ils sont presque complétement transformés en vésicules adipeuses.

Müller a décrit sous le nom de *cholestéatomes* des lipomes formés de couches superposées, presque toujours concentriques, dues à l'adossement de cellules adipeuses, et au développement, entre ces cellules, d'une substance nacrée composée de cholestérine et de stéarine.

d. Lorsque la substance grasse remplace des éléments normaux, il y a, selon Virchow, *nécrobiose graisseuse*, *dégénérescence graisseuse*, état de destruction qu'il ne faut pas confondre avec la surcharge graisseuse indiquée plus haut. La dégénérescence graisseuse est un état régressif qui se montre dans divers tissus, et qui ne doit pas être étudié dans ce chapitre.

e. Dans l'*inflammation*, il se produit un phénomène particulier qui prouve d'une manière évidente l'existence du noyau dans les cellules adipeuses. Ranvier a montré que l'inflammation ramène la plupart des éléments anatomiques à leur forme primitive, embryonnaire. Lorsque les cellules adipeuses sont englobées dans un foyer inflammatoire, le premier phénomène qui s'accomplit dans ces éléments consiste en un gonflement du noyau dans lequel on distingue nettement un ou deux nucléoles. L'irritation continuant, le protoplasma atrophié reprend du volume aux dépens de la gouttelette graisseuse, qui est insensiblement refoulée jusqu'à sa disparition complète. A ce moment, la vésicule

FIG. 103. — Irritation des cellules adipeuses.

1. Le noyau commence à augmenter de volume. — 2. Il est plus volumineux. — 3. Il s'entoure de protoplasma et la matière grasse se résorbe. — 4. La matière grasse a complétement disparu, elle est remplacée par du protoplasma.

graisseuse est donc remplacée par un corpuscule de tissu conjonctif à l'état primitif ou embryonnaire; la cellule a donc pris une marche inverse à celle qu'elle avait suivie pour passer de corpuscule de tissu conjonctif à l'état de cellule graisseuse. Si l'inflammation ne se borne pas là, la cellule, entourée d'une membrane, prolifère, l'enveloppe finit par se déchirer, et un groupe de cellules embryonnaires existe à la place d'une cellule graisseuse. (*Voy.* fig. 103.)

Moyens d'étude. — Le tissu adipeux ne réclame aucune préparation spéciale; les lobules se voient à l'œil nu; ils se présentent sous la forme de grains plus ou moins volumineux. Avec un grossissement de 20 diamètres environ, le lobule se présente sous l'aspect d'une petite masse, du volume d'un pois, formée par l'agglomération d'une foule de corpuscules brillants, d'un demi-millimètre environ. En faisant usage d'un grossissement un peu plus fort, on voit ces corpuscules augmenter de volume et prendre une forme polyédrique résultant de leur pression réciproque. Pour bien voir les corpuscules isolés ou *vésicules graisseuses*, il faut dilacérer le lobule; on saisit alors quelques vésicules libres qui, à un grossissement de 300 diamètres, présentent une surface d'environ un centimètre carré.

Pour démontrer la paroi de cellule et son contenu liquide, on peut se servir d'éther ou d'acide acétique affaibli. L'éther traverse la paroi de la cellule et va remplacer la matière grasse qui se répand sur la plaque de verre, où l'on peut constater sa présence sous forme de petites gouttelettes libres et irrégulières. On voit la membrane de la cellule ridée, affaissée. Si l'on emploie l'acide acétique faible et non concentré (l'acide concentré dissoudrait immédiatement la paroi), la membrane s'amincit, se ramollit, et l'on voit transsuder de petites gouttelettes de graisse sur tous les points de la cellule graisseuse. On peut aussi faire sortir la graisse des vésicules en comprimant fortement celles-ci entre deux lames de verre. Pour apercevoir le noyau, il faut avoir recours à la liqueur de carmin, qui le colore d'un rose tendre, ou bien prendre des cellules incomplètement remplies de graisse, comme on les rencontre chez les sujets fortement amaigris.

On pourrait conserver des vésicules graisseuses dans la glycérine ou dans du vernis transparent. Pour étudier les capillaires, il faut, avant d'inciser l'animal sur lequel on opère, faire une injection fine.

CHAPITRE CINQUIÈME

SYSTÈME FIBREUX

Le système fibreux, nous l'avons déjà dit, n'est autre qu'un tissu conjonctif compacte ou condensé; il entre dans la structure d'une foule d'organes et de tissus. Il peut se montrer isolément en plusieurs points de l'économie, et s'il n'est pas possible de faire une étude histologique de tous les organes formés de tissu fibreux, on peut du moins arriver à présenter des notions générales. C'est dans cette intention que nous décrivons cet article.

Le tissu fibreux, comme le tissu conjonctif proprement dit, est un des

tissus de la substance conjonctive formant des organes de soutien ou d'enveloppe. constitué primitivement par des cellules et une substance intercellulaire, et donnant de la gélatine par la coction.

Ce tissu est blanc ou blanc grisâtre, résistant, dépourvu d'élasticité et de contractilité [1].

Le tissu fibreux est très-répandu dans l'économie. Il réunit les os dans les diarthroses et constitue les *ligaments;* il forme aussi les ligaments des amphiarthroses, et de plus, en s'interposant à leur surface articulaire, il concourt à former les *fibro-cartilages* [2]. Indépendamment des ligaments périphériques, il forme une sorte d'enveloppe fibreuse aux articulations mobiles. Il entre dans la constitution du *périoste* et du *périchondre*. Telle est sa distribution sur le squelette.

On trouve ce tissu disposé sous forme de membranes, *aponévroses*. Elles se rencontrent au-dessous du tissu conjonctif sous-cutané, où elles constituent les *aponévroses d'enveloppe* des membres. Elles existent aussi sur le tronc, où elles sont plus minces et moins régulières. De leur face profonde, les aponévroses d'enveloppe envoient des cloisons, *aponévroses inter-musculaires*, qui divisent le membre en un certain nombre de compartiments : elles entourent chaque muscle dont elles constituent la gaîne fibreuse. Cette gaîne elle-même fournit des prolongements intérieurs qui se portent dans l'épaisseur des muscles pour en séparer les faisceaux ; mais déjà l'amincissement progressif de ces prolongements est devenu tel que le tissu fibreux n'est plus que du tissu conjonctif.

Dans quelques régions, ce tissu forme des membranes destinées à protéger ou à maintenir certains organes : c'est ce qu'on voit pour les aponévroses du cou, du périnée, de la région inguinale et de la région inguino-crurale.

Au niveau des tendons, le tissu fibreux forme des *gaînes* qui se continuent avec celles des muscles, dont elles se distinguent par leur épaisseur plus considérable et souvent par la présence d'une séreuse qui les sépare des tendons.

1. Il est difficile d'établir une limite précise entre l'histologie et l'anatomie générale. D'autre part, il est certains détails d'anatomie générale proprement dite qui sont d'une importance capitale, et qu'on ne saurait trop répéter. C'est pour cette raison que ce chapitre contiendra non-seulement l'histologie du tissu fibreux, mais encore une partie de son anatomie générale.

2. Lorsque nous avons décrit la substance conjonctive, nous avons insisté sur la difficulté de séparer nettement l'un de l'autre les divers tissus de la substance conjonctive, parce qu'ils peuvent se remplacer, et qu'ils se transforment les uns en les autres par des transitions insensibles. Ceci explique l'embarras où l'on se trouve lorsqu'il s'agit de dire si tel tissu est tissu conjonctif simple ou tissu fibreux, s'il appartient au tissu fibreux pur, ou si c'est un fibro-cartilage. Le désaccord apparent des auteurs qui classent différemment certains organes, disques inter-articulaires, etc., trouve ainsi son explication.

Le tissu fibreux forme aussi des membranes qui doublent les grandes *séreuses*. Autour de l'arachnoïde, il forme la dure-mère; il constitue le sac fibreux du péricarde, la membrane fibreuse qui double la vaginale; on le trouve aussi sous forme d'un mince feuillet fibreux au-dessous de la plèvre costale. Sous le feuillet pariétal du péritoine, il est réduit à l'état de tissu conjonctif.

Beaucoup de viscères sont entourées par une membrane fibreuse, exemple : capsule fibreuse du foie, du rein, du testicule, etc.

Le tissu fibreux forme la tunique externe des artères, des veines et des lymphatiques.

Dans le tube digestif, il existe une membrane continue de tissu fibreux entre les tuniques muqueuse et musculeuse. C'est ici surtout qu'on voit la transition insensible du tissu fibreux au tissu conjonctif; car cette membrane, évidemment fibreuse dans le pharynx, dont elle constitue l'aponévrose, s'amincit dans l'œsophage, dans l'estomac, et surtout dans l'intestin grêle, où elle est absolument réduite à l'état conjonctif.

Le tissu fibreux entoure les nerfs sous le nom de névrilème. Il forme aussi la sclérotique et la cornée.

D'une blancheur plus ou moins accentuée, le tissu fibreux se fait remarquer par sa résistance et par sa ténacité. Il est absolument dépourvu d'élasticité. Dans toutes les régions, il est en continuité avec lui-même, et les anciens s'étaient imaginés que toutes les aponévroses du corps partaient d'un point central qu'ils plaçaient dans le centre phrénique.

Le tissu fibreux, soumis à une ébullition prolongée dans l'eau, se transforme en gélatine. Il est peu hygrométrique, sa matière amorphe maintient les fibres appliquées exactement les unes contre les autres et empêche la pénétration des liquides. Aussi ce tissu ne participe-t-il à l'œdème que dans des limites extrêmement restreintes.

Éléments du tissu. — On trouve dans sa composition des faisceaux fibreux et des corpuscules du tissu conjonctif qui en constituent l'élément fondamental; on y rencontre aussi des fibres élastiques, une matière amorphe particulière et des vaisseaux.

Les *faisceaux fibreux* sont formés par des fibres de tissu conjonctif; ils sont volumineux, très-résistants, un peu ondulés, visibles à l'œil nu (de 100 à 200 μ), sous forme de stries ou de filaments blanchâtres. Ils s'entre-croisent dans tous les sens, comme dans le périoste et la dure-mère; cependant ils sont quelquefois parallèles, comme dans les disques intervertébraux et la sclérotique. Leurs fibres adhèrent entre elles par l'intermédiaire de la substance amorphe.

Les corpuscules du tissu conjonctif ne diffèrent pas de ce qu'ils sont dans les tendons. Du reste, ils se présentent de la même manière dans toutes les variétés de tissu conjonctif à fibres parallèles. Ces cor-

ments et les aponévroses d'un animal, sans déterminer chez lui la moindre douleur. Selon Flourens, le tissu fibreux deviendrait sensible lorsqu'il est modifié par un état pathologique. Ce que Flourens considère comme la règle n'est qu'une exception très-rare; les expériences des physiologistes sur les animaux et les observations journalières des chirurgiens prouvent jusqu'à l'évidence que les tissus fibreux sont insensibles, même à l'état pathologique. Nous venons de voir les conclusions contraires de Sappey. L'avenir nous éclairera.

Développement. — Partout où il doit exister du tissu fibreux, on trouve chez l'embryon du tissu muqueux. On peut donc le considérer comme du tissu muqueux à une époque avancée de son développement. Nous avons déjà vu, en étudiant le tissu conjonctif, que la substance intercellulaire se solidifie et se divise en fibrilles, pendant que les cellules étoilées du tissu muqueux sont comprimées insensiblement et déformées entre les faisceaux du tissu fibreux, de manière à prendre l'aspect des corpuscules que nous avons décrits.

Altérations. — *a.* Des lésions graves peuvent résulter du défaut d'élasticité du tissu fibreux. En effet, lorsqu'il est soumis à une pression lente et continue, il finit par céder, il se distend et ne revient plus sur lui-même : c'est ainsi que se développent les *staphylômes* de la cornée et de la sclérotique.

b. Dans certains cas, cette distension devient excessive : c'est ce que l'on observe dans les *tumeurs anévrysmales*, dont le sang refoule la tunique externe des artères pour s'en former une enveloppe ou *sac*.

c. La plupart des membranes fibreuses ne cèdent point facilement à la distension ; elles opposent aux liquides une barrière presque infranchissable. Il suffit de voir ce qui se passe au périnée, dans les *infiltrations urineuses*, dont on peut indiquer mathématiquement la marche par la seule disposition anatomique des aponévroses de cette région. Il en est de même dans les *infiltrations sanguines* sous-aponévrotiques, qui mettent toujours un temps plus ou moins considérable avant de se montrer sous la peau; c'est pour cela que l'ecchymose des paupières, dans les fractures de la base du crâne, est toujours tardive et précédée de l'ecchymose sous-conjonctivale (l'obstacle est ici une mince membrane fibreuse, le ligament large des paupières). Le même phénomène s'observe à la suite de certaines fractures, du col chirurgical de l'humérus, par exemple.

d. Les tissus fibreux opposent une grande résistance à la *suppuration*. Ils guident la marche du pus, et il est rare, à moins d'une inflammation extrêmement vive, de voir ce liquide perforer une membran fibreuse. Cette influence de la disposition des tissus fibreux sur l marche du pus est telle, qu'on peut d'avance indiquer le trajet qu suivra la suppuration dans tel ou tel cas donné. C'est ainsi qu'o

peut prévoir la formation d'un abcès du pli de l'aine, à la suite d'une carie des vertèbres lombaires, le pus suivant la gaîne du psoas. D'après les mêmes principes, on comprendra combien le pronostic doit varier dans les *abcès* du cou, selon qu'ils seront sous-cutanés ou sous-aponévrotiques; dans le premier cas, peu grave, l'abcès s'ouvrira du côté de la peau; dans le second, au contraire, le pus glissera sous la face profonde de l'aponévrose cervicale et pourra pénétrer dans le thorax en détruisant sur son passage le tissu conjonctif, et il s'infiltrera dans le médiastin.

e. La résistance des membranes fibreuses augmente souvent les difficultés du diagnostic; dans certaines régions, elles sont si résistantes qu'il est presque impossible de percevoir la *fluctuation* d'un abcès sous-jacent, et que le chirurgien est souvent obligé d'arriver au diagnostic par le raisonnement. Dans le diagnostic des phlegmons profonds, à la cuisse, par exemple, il est difficile d'obtenir la fluctuation à travers l'aponévrose fémorale. Ce sont les aponévroses qui cachent à nos moyens d'exploration les symptômes des *varices* profondes des membres et la plupart de ceux de la *phlébite* profonde, etc.

f. Toutes les fois qu'une inflammation se développe dans un organe entouré de tissus fibreux, toutes les fois qu'il se produit un épanchement sanguin un peu abondant au-dessous d'une membrane fibreuse, ces tissus résistants ne se laissent point distendre et donnent lieu à de vives douleurs, ainsi qu'à la compression des parties profondes. C'est ce qu'on désigne en chirurgie sous le nom d'*étranglement*. On l'observe par suite de la résistance de la sclérotique dans les *ophthalmies*, de la tunique albuginée dans l'*orchite*, et souvent cet étranglement accompagne l'*anévrysme faux primitif*. C'est pour faire disparaître les douleurs de l'étranglement que Velpeau a proposé le débridement de la tunique albuginée dans l'orchite, avec la pointe d'une lancette.

g. Les *tumeurs cancéreuses*, dont la marche est envahissante, rencontrent quelquefois un obstacle dans les membranes fibreuses. Ceci est surtout remarquable dans le cancer de la peau de la verge qui n'attaque que tardivement les corps caverneux : aussi Lisfranc donnait-il le conseil de disséquer d'abord les tumeurs cancéreuses de cette région jusqu'à l'enveloppe fibreuse que l'on trouve souvent intacte.

h. Le tissu fibreux peut se rétracter. Cette *rétraction* s'observe dans deux cas : 1° sur les ligaments qui sont raccourcis dans certaines luxations, et dans la flexion permanente des articulations; 2° sur l'aponévrose palmaire. La rétraction, dans le premier cas, fait des progrès à mesure que la luxation devient plus ancienne ; elle est à peu près complète à trois ou quatre mois, et elle accompagne une disten-

sion plus ou moins considérable des ligaments qui sont tiraillés sur le côté opposé de la même articulation. La rétraction de l'aponévrose palmaire, dont on ignore absolument la cause, et que Gerdy attribuait sans raison à l'inflammation, peut s'observer chez tous les sujets. Partielle ou générale, cette rétraction plisse la paume de la main dans le sens transversal et détermine la flexion permanente d'un ou de plusieurs doigts. Cette difformité, difficile à guérir, cède quelquefois à l'action de l'iodure de potassium.

i. On a observé dans des cas, rares il est vrai, l'*ossification* des ligaments, qui peut être générale ou partielle.

On a vu plusieurs fois des sujets dont tous les ligaments articulaires étaient ossifiés à tel point que, véritables statues, ils ne pouvaient être nourris que par des aliments plus ou moins liquides introduits dans la bouche à travers une ouverture artificielle résultant de la brisure de plusieurs dents.

j. Lorsque le tissu fibreux est *déchiré*, il se régénère très-lentement. Il peut séjourner longtemps au milieu des tissus enflammés, au contact du putrilage des tumeurs blanches, sans subir d'altération; à la longue, cependant, il finit par se laisser imbiber et par se distendre : c'est ce qu'on observe dans les ligaments du genou, à la suite de certaines hydarthroses et tumeurs blanches.

k. Les gaînes fibreuses, dont nous avons parlé, sont plus ou moins résistantes. Autour des tendons arrondis, elles forment des tubes dans lesquels les premiers glissent. Dans les amputations, il faut placer le moignon sur un point déclive, pour éviter les *fusées purulentes* qui ne manqueraient pas de se produire, sans cette précaution, dans les gaînes tendineuses. Dans les entorses, et même dans les mouvements exagérés des articulations, sans entorse, on peut observer la *luxation* des tendons et la rupture de leur gaîne fibreuse. Il n'est pas rare d'observer cette lésion sur les tendons des muscles péroniers latéraux. Je l'ai vue chez un garçon de peine, qui s'était luxé les tendons des muscles radiaux. On voit souvent à la suite de ces luxations, comme cela existait chez ce malade, l'inflammation consécutive de la séreuse tendineuse, c'est-à-dire la *ténosite crépitante* ou *aï*.

l. Le tissu fibreux peut devenir le siége d'*hypergenèse* et former des tumeurs appelées *fibrômes*. Elles comprennent les corps fibreux de l'utérus et les tumeurs fibreuses proprement dites, dans lesquelles rentrent les polypes naso-pharyngiens. Quelques auteurs font rentrer dans les fibrômes les tumeurs du tissu conjonctif et les tumeurs fibro-plastiques. (*Voy.* Tissu conjonctif.)

Les *tumeurs fibreuses* peuvent se montrer dans tous les points de l'économie; elles sont constituées par des faisceaux de tissu fibreux entre-croisés et souvent enroulés sur eux-mêmes. Ces fibres ont les

mêmes caractères que celles du tissu fibreux et sont réunies par une matière amorphe, grisâtre et granuleuse. Le tissu des tumeurs fibreuses, peu vasculaire, atrophie souvent en se développant les tissus voisins. On trouve quelquefois, au centre de ces tumeurs, de petits kystes et des incrustations calcaires.

Les *corps fibreux* de l'utérus sont un peu différents : ils renferment bien des faisceaux fibreux et de la matière amorphe, mais ces faisceaux sont accompagnés par une grande quantité de fibres musculaires de la vie organique ou fibres-cellules disposées parallèlement à eux. La proportion des fibres musculaires varie et peut dépasser la moitié du volume de la tumeur (myomes utérins).

Moyens d'étude. — Consulter les moyens d'étude du tissu conjonctif et du tissu tendineux.

CHAPITRE SIXIÈME

DU SYSTÈME SÉREUX

Le système séreux est formé par l'ensemble des membranes qui tapissent les cavités closes.

On appelle *tissu séreux* le tissu dont elles sont formées. Il appartient au groupe des tissus de la substance conjonctive ; il est en effet une des formes condensées du tissu conjonctif, et il donne comme ce tissu de la gélatine par la coction.

Ces membranes étaient considérées par Bichat comme des sacs sans ouvertures; Velpeau a fait voir que les membranes séreuses sont plutôt des surfaces, et que la comparaison que faisait Bichat d'une membrane séreuse à un bonnet de coton n'est vraie que pour les séreuses splanchniques.

Velpeau, imité par les auteurs, a divisé les séreuses en quatre classes : séreuses splanchniques, articulaires, tendineuses et sous-cutanées.

Elles ont toutes pour caractère commun de présenter une surface lisse, polie, humectée d'un liquide filant destiné à faciliter le glissement de quelque organe. Cette surface, que l'on pourrait comparer à la surface interne d'une vessie, glisse sur elle-même, et limite une cavité virtuelle qui n'existe à proprement parler qu'à l'état pathologique, lorsque, par exemple, la plèvre est le siége d'un épanchement gazeux (pneumothorax) ou d'un épanchement liquide, ou qu'une synoviale est affectée d'hydarthrose.

1° *Séreuses splanchniques ou grandes séreuses.*

Cette classe comprend l'arachnoïde, la plèvre, le péricarde, le péritoine et la tunique vaginale.

Partout continues, ces membranes sont comparables à un sac sans ouverture, si ce n'est chez la femme, qui présente sur le péritoine une petite ouverture faisant communiquer la cavité péritonéale avec l'intérieur de la trompe de Fallope.

Ces membranes ont une surface intérieure libre ou superficielle, lisse et recouverte d'épithélium, qui regarde la cavité même de la séreuse, et une surface extérieure adhérente ou profonde, tomenteuse et formée de tissu conjonctif. On peut supposer cette membrane libre : elle représenterait une grande vessie dont la surface intérieure serait épithéliale et la surface extérieure formée de tissu conjonctif. La membrane séreuse, dont la plèvre représente la plus simple, enveloppe le viscère, le poumon, par une de ses moitiés, tandis que l'autre moitié recouvre la surface interne de la cavité thoracique. A la manière de Bichat, on peut comparer cette membrane à un bonnet de coton, dont la partie profonde, qui est en contact avec la tête, représente le feuillet viscéral de la séreuse, tandis que la partie superficielle, en rapport avec l'air libre, rappelle le feuillet pariétal. La cavité située entre les deux feuillets du bonnet de coton simule la cavité séreuse : enfin le bord de cette coiffure, qui entoure la tête, et qui réunit le feuillet profond du bonnet au feuillet superficiel, représente les moyens de communication qui établissent la continuité entre le feuillet pariétal et le feuillet viscéral.

Le feuillet pariétal des séreuses est ordinairement plus épais que le feuillet viscéral : il est souvent doublé de tissu fibreux, et il est un peu transparent.

Le feuillet viscéral, plus mince, n'est point en général séparable des viscères qu'il recouvre : sa transparence est plus grande que celle du feuillet pariétal.

Les deux feuillets sont en continuité par des prolongements, sortes de gaînes entourant les divers organes qui se portent des viscères aux parois de la cavité.

Éléments qui entrent dans leur structure. — Il n'est pas possible de décrire ici la structure de toutes les séreuses : nous donnons des indications générales que le lecteur complétera en étudiant chaque séreuse en particulier.

Il y a deux couches dans une séreuse : le derme et l'épithélium.

On peut dire que le *derme* n'est autre chose qu'une condensation de tissu conjonctif sur les parois de la cavité. En effet, il renferme tous les éléments de ce tissu. Les fibres de tissu conjonctif forment, comme

dans les membranes fibreuses, des faisceaux entre-croisés, fortement condensés au voisinage de l'épithélium. Les corpuscules du tissu conjonctif présentent les caractères généraux que nous avons étudiés avec ce tissu. Des fibres élastiques nombreuses existent dans cette couche; tantôt elles s'entrelacent, tantôt elles s'anastomosent et forment de véritables réseaux. Cette couche est vasculaire, et les vaisseaux, d'autant plus fins qu'on les observe plus près de l'épithélium, forment un réseau à mailles serrées et polygonales; ils viennent du tissu sous-séreux, qu'il est difficile de séparer nettement du derme de la séreuse. Dans les séreuses un peu épaisses, ces vaisseaux forment deux ou trois plans superposés et n'arrivent jamais jusqu'à l'épithélium. On n'y a pas décrit de vaisseaux lymphatiques, et les quelques nerfs qu'on y trouve appartiennent, en général, au grand sympathique.

L'*épithélium* appartient à la variété *pavimenteux simple*. Il est constitué par conséquent par une seule couche de cellules aplaties et polygonales. Ces cellules sont pâles et minces; elles se plissent facilement; elles possèdent un noyau assez volumineux [1]. Chez le fœtus, la couche épithéliale est régulière et continue, tandis que chez l'adulte elle manque par places.



FIG. 105. — Cellules épithéliales juxtaposées. (Épithélium des séreuses.)

Développement. — Ce n'est que vers la quatrième semaine de la vie embryonnaire que l'arachnoïde commence à se montrer. On commence à apercevoir le péricarde presque en même temps, et ce n'est qu'après les deux premiers mois que les membranes séreuses sont manifestes. Tout porte à croire qu'elles sont dues au frottement des organes qui se meuvent, et à la transformation en séreuses du tissu cellulaire qui les entoure. Il est probable qu'il en est ainsi, les séreuses sous-cutanées se développant par le frottement après la naissance, pour la plus grande partie d'entre elles.

Usages. — Les séreuses servent à faciliter le glissement des viscères sur les parois des cavités splanchniques, et sur les autres viscères qui y sont contenus, exemple : cerveau, cœur, poumon, testicule et viscères abdominaux. Pour faciliter ce glissement, les séreuses, qui ont une structure identique à celle des glandes, comme nous l'avons déjà vu, sécrètent, du côté de la surface épithéliale, un liquide qui ne s'accumule pas dans la cavité. Il humecte la surface des deux feuillets d'une substance onctueuse, comparable aux matières grasses dont on enduit les parties des machines qui sont soumises à des frottements.

1. Entre les cellules épithéliales des séreuses, Recklinghausen aurait rencontré de petites ouvertures, véritables embouchures de capillaires lymphatiques.

Le liquide sécrété par les séreuses contient des leucocytes et des cellules épithéliales détachées de la surface de la séreuse.

2° *Séreuses articulaires. synoviales.*

Les synoviales sont des membranes séreuses qui tapissent la surface interne des articulations mobiles, et qui sécrètent la synovie. liquide destiné à faciliter les mouvements des surfaces articulaires.

Ces membranes n'occupent point toute l'étendue de l'articulation. et, en cela, elles diffèrent des grandes séreuses. Les surfaces articulaires en sont dépourvues : elles doublent la surface interne des ligaments, et dans les points où une portion d'os, comme le col du fémur. est contenue dans la cavité articulaire. elles se réfléchissent sur cette partie osseuse dont elles recouvrent le périoste jusqu'au cartilage articulaire.

Le tissu de la synoviale se continue avec la circonférence des cartilages articulaires. Malgré cette continuité. l'épithélium de la synoviale se prolonge sur le cartilage dans une étendue de quelques millimètres. et se termine par une couronne finement dentelée que forment les cellules épithéliales de cette membrane. couronne dont le centre est la partie moyenne du cartilage articulaire.

La surface externe des synoviales est en rapport avec les ligaments auxquels elle adhère. quelquefois avec des tendons. et presque toujours avec le périoste. avant d'atteindre le cartilage articulaire. On peut. dans certains points. séparer la membrane synoviale des parties qu'elle recouvre.

Structure. — Les synoviales sont composées de deux couches : l'une externe. formée de tissu conjonctif condensé. de vaisseaux et de nerfs ; l'autre interne. épithéliale.

La *couche externe* est constituée. dans la partie sous-épithéliale. par des faisceaux de tissu conjonctif parallèles et entremêlés de fibres élastiques fines et de corpuscules de tissu conjonctif fusiformes ou étoilés. Entre cette couche et les ligaments. on voit ce tissu conjonctif se condenser et se rapprocher des caractères du tissu fibreux des ligaments; ses faisceaux s'entre-croisent et les fibres élastiques fines. plus abondantes, forment des réseaux au milieu desquels on rencontre des cellules adipeuses, et quelquefois des cellules de cartilage isolées.

Les vaisseaux. nombreux. forment un réseau à mailles serrées. situé au-dessous de la couche épithéliale et s'avançant sur le cartilage dans une étendue de 1 à 2 millimètres. pour se terminer par des anses régulières. Ils se confondent avec les vaisseaux des ligaments et peuvent être suivis jusqu'à l'extrémité libre des franges synoviales.

Les nerfs sont très-rares dans ces membranes. D'après Sappey, ceux qu'on y trouve seraient destinés aux ligaments.

Les synoviales ne contiennent pas de glandes dans leurs parois.

La *couche interne*, ou épithéliale, est constituée par de grandes cellules d'épithélium pavimenteux ayant de 11 à 17 μ de diamètre et contenant un noyau arrondi de 4 à 7 μ. Ces cellules aplaties, polygonales, forment des couches superposées pouvant aller jusqu'à quatre.

Ce que quelques auteurs ont décrit sous le nom de follicules synoviaux serait formé par de petites dépressions de la membrane synoviale, à travers des éraillures de ligaments (Robin). Ces culs-de-sac ont, en effet, la plus grande analogie avec des glandes, car ils sont tapissés d'une couche régulière d'épithélium pavimenteux. Ils sont le siége des kystes synoviaux.

Prolongements synoviaux. — Les synoviales présentent deux espèces de prolongements : les uns passent par des ouvertures situées au milieu des ligaments pour faciliter le glissement des tendons, comme on l'observe à l'épaule pour le glissement des tendons du sous-scapulaire et de la longue portion du biceps ; les autres, plus nombreux et plus déliés, flottent dans la cavité articulaire sous le nom de franges synoviales.

Les *franges synoviales*, qui ont été appelées glandes de Clopton-Havers, sont très-nombreuses et se voient sur presque toutes les articulations, au genou et à la hanche surtout. Elles sont presque toutes situées sur les points de la synoviale voisins des cartilages, et par conséquent du périoste.

Les franges synoviales sont formées par du tissu conjonctif lâche, revêtu de cellules épithéliales semblables à celles de la synoviale. Quelquefois elles présentent des cellules adipeuses et rarement quelques cellules cartilagineuses isolées. Elles sont très-vasculaires et leurs vaisseaux consistent en artérioles, veinules et capillaires formant des anses sur le bord des franges. Sur leur extrémité et sur leurs bords, elles présentent de petits prolongements aplatis, filiformes ou coniques, appelés *villosités synoviales* par Luschka et Henle. Ces villosités ont la structure des franges, si ce n'est qu'elles ne sont pas ordinairement vasculaires. Elles sont quelquefois formées uniquement d'épithélium.

FIG. 106. — Frange synoviale avec ses prolongements considérablement grossis. On voit leur centre rempli de cellules graisseuses qu'on prendrait volontiers pour un épithélium.

Usages. — Les synoviales sont destinées à faciliter les glissements des surfaces articulaires. Elles rentrent, comme les grandes séreuses, dans la catégorie des organes glandulaires par leur structure et par leur fonction. Pour faciliter les glissements, elles sécrètent un liquide onctueux, filant et visqueux, la *synovie*. Ce liquide tient en suspension quelques cellules d'épithélium pavimenteux détachées de la paroi synoviale, des gouttelettes graisseuses provenant de la déchirure de quelques cellules graisseuses, et des leucocytes.

La synovie est alcaline.

COMPOSITION DE LA SYNOVIE (ROBIN).	
Eau.	928 00
Chlorure de sodium.	6 00
Carbonate de soude (des traces)	
Phosphate de chaux. . . .	1 40
Phosphate ammoniaco-magnésien (des traces).	
Synovine (analogue à l'albumine).	64 00
Matières grasses.	0 60
Total. . . .	1000 00

SYNOVIE DU BŒUF (FRÉRICHS).	
Eau.	948 54
Mucus et épithélium. . . .	5 60
Graisse.	0 76
Albumine et extractifs. . . .	35 12
Sels.	9 98
Total. . . .	1000 00

3° *Séreuses tendineuses* [1].

Ce qui caractérise les séreuses, c'est l'existence d'une couche épithéliale à la surface d'une membrane formée principalement de tissu conjonctif; à ce titre les séreuses splanchniques et les synoviales sont de véritables séreuses; mais celles qui nous occupent, de même que les séreuses sous-cutanées qui vont suivre, étant à peu près dépourvues d'épithélium, devraient être appelées surfaces séreuses ou *fausses séreuses*.

Si l'on songe un instant à leur mode de formation, on hésitera à leur donner le nom de séreuses. En effet, les séreuses tendineuses et sous-cutanées sont des cavités formées sous l'influence des frottements par la rupture des cloisons du tissu conjonctif et la réunion des aréoles qu'elles séparent, pour former une cavité unique. La paroi est formée par le refoulement du tissu conjonctif environnant.

D'après ce mode de formation, on voit qu'elles doivent être dépourvues d'épithélium, et qu'elles ne sont pas formées par une membrane propre et isolable. Leur liquide, qui n'est point un produit de sécrétion, vient, par exhalation, des vaisseaux qui rampent dans l'épaisseur de la paroi.

Les *surfaces séreuses tendineuses* sont situées au niveau des tendons

1. Consultez, pour l'étude des séreuses tendineuses et sous-cutanées, la thèse de concours du professeur G.-B. Zoja, de l'Université de Pavie, 1865.

qui sont le siége de frottements étendus. Elles sont d'autant plus spacieuses que les mouvements sont plus marqués. Les unes entourent complétement le tendon, on les appelle séreuses tendineuses *engainantes* ou *vaginales*, et on nomme *vésiculaires* celles qui sont aplaties, en forme de vésicules, au-dessous des tendons plats.

Les premières se rencontrent autour de la plupart des tendons du poignet, du genou, des malléoles, etc. On rencontre les séreuses vésiculaires entre les tendons du grand dorsal et du grand rond, entre la tubérosité bicipitale et le tendon du biceps, au-dessous du tendon du moyen fessier, au-dessous des tendons de la patte d'oie, etc.

En quelques points, les séreuses tendineuses communiquent avec la cavité d'une articulation, exemples : tendons du biceps et du sous-scapulaire pour l'articulation scapulo-humérale, insertion supérieure du poplité pour le genou, etc.

Les séreuses tendineuses *vésiculaires* ont la même disposition et la même structure que les bourses séreuses sous-cutanées. Les séreuses *engainantes* peuvent être comparées à deux cylindres emboités l'un dans l'autre et adhérents à leurs deux extrémités; elles ont une longueur qui varie de 1 à 10 centimètres. A leurs extrémités, les parois de la séreuse tendineuse se jettent autour du tendon auquel elles adhèrent, et elles limitent ainsi une cavité dans laquelle le tendon glisse comme le cœur dans le péricarde. On peut se faire une idée de la forme de ces surfaces séreuses en examinant celle qu'elles affectent lorsqu'elles sont le siége d'un épanchement à la suite d'une inflammation ou d'une hydropisie; le tendon est plongé au milieu du liquide pathologique qui le baigne et qui forme une sorte de bourrelet aux deux extrémités de la gaîne.

Structure. — La structure des séreuses tendineuses et sous-musculaires varie. Il en est quelques-unes, assez rares, que l'on doit considérer comme formées d'une membrane, ainsi qu'on peut le constater pour les séreuses situées au-dessous du psoas iliaque, du deltoïde, etc.

Les séreuses engainantes, appelées aussi gaînes synoviales, ne présentent de membrane que par places; elles en sont dépouvues au niveau des points où le tendon et la gaîne frottent l'un contre l'autre pendant le glissement. En quelques points isolés cependant, on peut retrouver une portion de membrane, comme on le voit pour la gaîne des fléchisseurs des doigts.

Cette membrane est formée de faisceaux entre-croisés de tissu conjonctif, quelquefois anastomosés, et de fibres élastiques fines. Dans les points où elle est épaisse, c'est-à-dire où le tissu conjonctif se condense, on observe de plus des corpuscules étoilés parallèles aux faisceaux de tissu conjonctif. Au niveau des parties qui supportent une grande pression, le tissu qui forme la gaîne, de même que celui du

tendon, prend de la consistance et une structure fibro-cartilagineuse. En quelques endroits même, où la pression est énergique, sur des os par exemple, le tissu devient tout à fait cartilagineux, ex. : petite échancrure sciatique, gouttière du cuboïde, gouttière de la malléole externe, face postérieure du calcanéum au-dessus de l'insertion du tendon d'Achille. Ces surfaces ainsi comprimées ne sont jamais revêtues d'épithélium.

En général, les séreuses tendineuses sont dépourvues d'épithélium : cependant Kölliker décrit une *couche épithéliale* dans toute l'étendue de la gaîne des fléchisseurs des doigts. On trouve également de l'épithélium dans les séreuses tendineuses qui sont un prolongement de synoviale articulaire, comme on le voit au-dessous des tendons des muscles sous-scapulaire et poplité. Les cellules épithéliales de ces gaînes forment une seule couche ; elles sont polygonales, pavimenteuses, contiennent un noyau et mesurent de 9 à 15 μ (Kölliker) [1].

Les séreuses tendineuses, dans les points où elles sont constituées par une membrane, renferment un réseau capillaire assez serré ; les vaisseaux forment en certains points de petits prolongements analogues aux franges synoviales des articulations. On n'y a pas vu de lymphatiques ni de nerfs.

1° *Séreuses sous-cutanées. bourses séreuses.*

Les *bourses séreuses*, ou *bourses muqueuses*, sont des cavités situées dans le tissu cellulaire sous-cutané et destinées à faciliter le glissement de la peau dans les régions où elles existent. Elles ne sont pas des membranes séreuses, mais bien des surfaces. Elles ne se montrent pas chez le fœtus en même temps que la peau, leur développement est postérieur et la plupart ne se forment qu'après la naissance. Les bourses séreuses se développent d'une manière générale sur les saillies osseuses et sur tous les points du corps soumis à des frottements répétés. Ce sont ces frottements qui en déterminent la formation ; voici comment : par suite des mouvements de la peau, le tissu cellulaire sous-cutané devient plus lâche à ce niveau, et peu à peu les cloisons du tissu cellulaire qui limitent les aréoles de ce tissu finissent par céder et se déchirent. En même temps que cette déchirure s'opère, les cloisons celluleuses qui persistent sont refoulées vers la surface de la nouvelle cavité en voie de formation, elles sont condensées à ce niveau et finissent par former à la cavité une paroi résistante. A première vue, cette paroi simule une membrane ; mais il ne faut pas s'y méprendre, la membrane n'existe pas, il n'y a qu'une surface.

1. Henle et quelques autres auteurs considèrent les séreuses tendineuses et les bourses muqueuses comme totalement dépourvues d'épithélium.

qu'une paroi ; cette surface de la bourse séreuse est lisse, unie et onctueuse.

Le développement des bourses muqueuses indique que les parois, formées de tissu conjonctif condensé, présentent des faisceaux superposés de tissu conjonctif avec des fibres élastiques fines et des corpuscules de tissu conjonctif situés entre les faisceaux. Ces parois sont riches en vaisseaux sanguins, mais elles ne présentent ni vaisseaux lymphatiques ni filets nerveux. Elles seraient revêtues d'une couche d'*épithélium pavimenteux* à cellules polygonales, aplaties et pourvues d'un noyau dans les points où il n'existe pas de fortes pressions ; mais dans les endroits où la pression est considérable, il n'y aurait pas d'épithélium (Kölliker). Sur les bourses séreuses du chien, du chat et du veau, Reichert a trouvé un épithélium semblable à celui de la surface interne des vaisseaux.

On trouve quelquefois de petits prolongements vasculaires sur les parois des grandes bourses séreuses, comme dans les synoviales.

D'après le mode de formation des bourses séreuses, il est facile de comprendre qu'elles se développeront anormalement dans quelque point du corps soumis à des frottements anormaux et répétés. On comprend aussi que certaines bourses séreuses ne se montrent point d'une manière constante chez tous les sujets [1].

CHAPITRE SEPTIÈME

SYSTÈME TENDINEUX

Le tissu qui constitue les tendons est presque exclusivement formé de tissu conjonctif; il fait donc partie du groupe des tissus de la substance conjonctive. Ces organes blancs nacrés, situés pour la plupart aux extrémités des muscles qu'ils rattachent aux os, se montrent sous forme de cordons plus ou moins arrondis. Quelques-uns sont membraniformes et décrits souvent à tort comme des aponévroses; tels sont le centre phrénique, l'aponévrose occipito-frontale et les aponévroses de la paroi abdominale.

Le tissu conjonctif des tendons se présente sous deux formes ; il est compacte, condensé, pour former les faisceaux du tendon, et il présente une forme plus ou moins lâche dans la gaîne et les cloisons interstitielles.

1. *Voyez* dans mon *Anatomie descriptive* un tableau complet des séreuses tendineuses et des séreuses sous-cutanées.

Structure. — Les éléments qui entrent dans la constitution du tissu tendineux sont : des fibres de tissu conjonctif, des corpuscules de tissu conjonctif, des fibres élastiques, des vaisseaux et des nerfs. Quelquefois on y rencontre des cellules cartilagineuses et des cellules graisseuses.

Fibres de tissu conjonctif. — Les unes constituent les faisceaux tendineux proprement dits ; elles occupent toute la longueur du tendon, sont disposées parallèlement et forment de petits faisceaux, *fibres tendineuses* ou *faisceaux primitifs* du tendon, de 60 à 110 μ d'épaisseur, dont l'œil peut très-bien suivre la direction rectiligne. Ces faisceaux, présentant de petites ondulations régulières qui leur donnent un aspect strié, s'accolent à des faisceaux voisins pour former des faisceaux secondaires dont l'épaisseur égale et dépasse même celle d'un gros fil. Souvent ces faisceaux s'anastomosent entre eux à angle aigu. On peut donc comparer le tendon à une réunion de fils parallèles et résistants étendus des muscles aux os.

FIG. 107. — Fragment de tendon s'insérant sur un os, chez un vieillard.

1. Faisceaux tendineux. — 2. Os. — 3. Amas de vésicules graisseuses dans un espace médullaire. — 4. Lamelles osseuses et ostéoplastes. — 5, 5. Cellules cartilagineuses dans le tendon.

Le tissu conjonctif qui forme les fibres tendineuses est condensé. Il existe, en outre, dans le tendon une forme lâche de tissu conjonctif qui entoure le tendon auquel il constitue une gaîne et qui s'insinue sous forme de cloisons dans l'épaisseur du tendon.

La *gaîne*, entourant le tendon, se continue avec celle du muscle et avec le périoste à ses extrémités. Cette gaîne, dont l'épaisseur et la résistance sont en raison directe du volume du tendon, est formée de fibres de tissu conjonctif entre-croisées, transversales pour la plupart, et reçoit les vaisseaux du tendon. De sa surface interne se détachent des cloisons de tissu conjonctif lâche qui s'interposent aux faisceaux tendineux secondaires ; ces cloisons, à éléments principalement transversaux, donnent naissance à des lamelles plus minces qui se portent entre les faisceaux primitifs, de sorte que si l'on suppose l'ensemble de la gaîne et des cloisons isolées des faisceaux tendineux, la gaîne représentera un tube au milieu duquel seront disposés parallèlement

une foule de canaux dont la cavité représente la loge du faisceau tendineux.

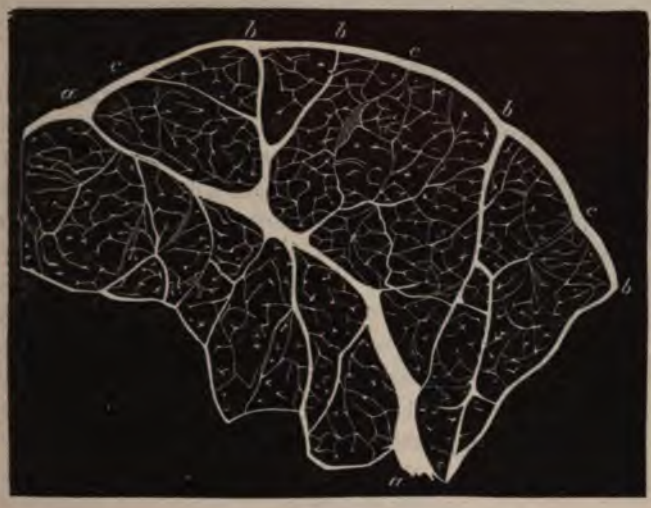

FIG. 108. — Coupe transversale d'un tendon d'Achille vu à un grossissement de 80 diamètres.

La ligne courbe *a, c, b, b, c, b, c, b*, indique la gaîne du tendon. — *a, a*. Cloison épaisse dans le tendon. — *b, b, b, b*. Cloisons secondaires fournies par la gaîne. — *c, c, c*. Cloisons plus petites. Toutes ces cloisons blanches sont formées de tissu conjonctif, et renferment les vaisseaux. Les espaces noirs qu'elles limitent correspondent à la coupe des faisceaux tendineux.

La structure des cloisons celluleuses est des plus simples. Ce sont des fibrilles de tissu conjonctif, ou mieux de tissu conjonctif fibreux. (*Voy.* Tissu conjonctif.) Dans leur épaisseur se trouvent les corpuscules du tissu conjonctif, quelques fibres élastiques très-fines, les vaisseaux et les nerfs.

Dans les tendons aplatis, comme les aponévroses de l'abdomen, il n'y a pas de gaîne; les cloisons celluleuses sont fournies par la couche de tissu conjonctif qui recouvre les deux faces du tendon membraniforme.

Corpuscules du tissu conjonctif. — Ils sont extrêmement abondants dans les cloisons de tissu conjonctif qui séparent les faisceaux tendineux, très-nombreux surtout dans les cloisons les plus déliées. Ces corpuscules sont étoilés et anastomosés par leurs prolonge-

FIG. 109. — Section transversale d'un tendon.

1. Gaîne du tendon. — 2. Cloisons de tissu conjonctif. — 3. Faisceau tendineux avec les corpuscules tendineux. (Grossissement, 60.)

ments qui forment un véritable réseau de cellules. Situés entre les faisceaux tendineux, leur grand axe est parallèle à la direction de ces faisceaux, et leurs principales anastomoses sont transversales, c'est-à-dire perpendiculaires à la direction du tendon. Aussi les coupes transversales sont-elles préférables pour voir les anastomoses des corpuscules étoilés. Celles-ci sont extrêmement fines, quelquefois elles ont l'aspect de petits rubans aplatis. La partie centrale du corpuscule contient un reste du contenu atrophié de la cellule, car on se rappelle que primitivement ces corpuscules ont été arrondis à l'origine, fusiformes plus tard, et enfin étoilés. (*Voy.* Tissu conjonctif et fig. 111.)

FIG. 110. — Section d'un tendon de veau. (Grossissement, 20.)

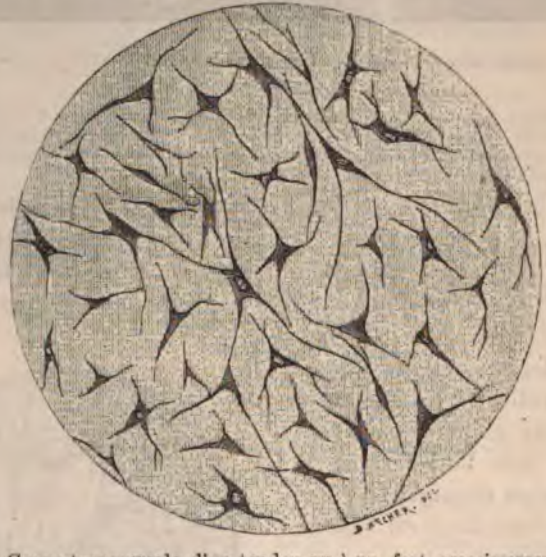

FIG. 111. — Coupe transversale d'un tendon vu à un fort grossissement, pour montrer les corpuscules étoilés dont quelques-uns renferment une cellule. (Figure schématique.)

Kölliker ne croit pas que les anastomoses de ces corpuscules soient creuses, tandis que Virchow les considère comme des canaux auxquels il attribue un rôle considérable dans la nutrition des tendons [1].

1. Les tendons sont d'une étude difficile ; les auteurs ne s'entendent pas sur la signification des corpuscules ; quelques-uns même prétendent qu'ils résultent d'une illusion d'optique.

Fibres élastiques. — Elles sont rares, très-fines et difficiles à observer. Leur distribution est irrégulière au milieu du tissu conjonctif qui sépare les faisceaux primitifs. Cependant, dans les cloisons plus épaisses, ces fibres sont plus nombreuses, transversales et s'anastomosent entre elles.

Vaisseaux et nerfs. — Les *vaisseaux sanguins* du tendon n'existent que dans leur gaîne, où ils forment des réseaux capillaires très-développés et à larges mailles. Dans les grands tendons, les capillaires pénètrent dans l'épaisseur des cloisons principales, mais ils ne s'avancent pas jusqu'au centre qui en est dépourvu. Dans les petits tendons, les vaisseaux ne dépassent pas la gaîne extérieure. Les *lymphatiques* ne sont pas connus. Kölliker et Luschka ont vu des *nerfs* pénétrer avec les vaisseaux dans quelques tendons volumineux. En 1866, Sappey a présenté à l'Académie des sciences un travail dans lequel il affirme qu'il existe autour des faisceaux primitifs des tendons un réseau capillaire dont les vaisseaux ne pénètrent pas dans le faisceau. Sappey a pu suivre des filets nerveux accompagnant les vaisseaux, et formant de véritables plexus nerveux dans l'épaisseur des cloisons du tissu conjonctif. La terminaison de ces nerfs, qui existeraient dans tous les tendons, n'est pas connue. Malgré la présence de ces nerfs, les tendons sont complétement insensibles.

FIG. 112. — Coupe longitudinale d'un tendon uni à deux faisceaux musculaires.

1. Faisceau primitif d'un muscle. — 2. Son myolemme. — 3. Tendon coupé longitudinalement avec ses corpuscules tendineux étoilés.

Le centre non vasculaire du tendon se nourrit par imbibition. Virchow place la nutrition des tendons comme celle du tissu conjonctif sous la dépendance du réseau canaliculé formé par les anastomoses *des corpuscules tendineux*, réseau qui n'aurait aucune embouchure dans les vaisseaux sanguins et qui serait chargé de charrier les sucs nutritifs dans toutes les parties du tendon.

Quelquefois on trouve entre les faisceaux tendineux des *cellules cartilagineuses* et des *cellules graisseuses*. Les premières se rencontrent principalement au niveau des points où les gros tendons (tendon d'Achille) s'implantent sur les os. Les cellules graisseuses s'observent surtout dans les tendons à faisceaux peu serrés, comme dans les muscles intercostaux.

Union des tendons au muscle et à l'os. — 1° *Adhérence du muscle.* — Autrefois on distinguait deux cas, selon que les fibres musculaires ont la direction du tendon ou qu'elles tombent sur lui à angle

aigu. Herzog et Biesiadecki (1857) ont montré que dans les deux cas la continuité est la même ; il y a contact immédiat entre l'extrémité du faisceau tendineux et l'extrémité du sarcolemme qui se termine en cul-de-sac. (*Voy.* fig. 112.) Le périmysium du muscle se continuant avec les minces cloisons conjonctives du tendon, il en résulte que le faisceau tendineux et le faisceau musculaire se font suite ; seulement ils sont séparés par le fond du cul-de-sac du sarcolemme. — 2° *Adhérence à l'os.* Le plus souvent le tendon adhère directement à la surface osseuse sans qu'il y ait la moindre apparence de périoste intermédiaire (gros tendon). Lorsque les tendons sont petits ou aplatis, ils se confondent en même temps avec les éléments du périoste. Si le tendon s'insère sur un *cartilage*, il se confond avec le périchondre ; s'il doit adhérer à une membrane fibreuse, comme les tendons de l'œil, les faisceaux tendineux adhèrent intimement à la membrane fibreuse et s'y perdent d'une manière insensible.

Variétés de tendons. — Il existe tout un groupe de tendons dont la structure s'éloigne un peu de la description précédente : ce sont les tendons qui sont soumis à de fortes pressions, principalement au niveau des points où ils se coudent, où ils se réfléchissent sur des parties osseuses : sous le cuboïde, derrière les malléoles, etc. Les séreuses tendineuses sont, comme nous l'avons vu, totalement dépourvues d'épithélium au même niveau.

Le changement de structure que nous signalons se produit également dans les parois de la gaîne fibreuse dans laquelle glisse le tendon et dans les points correspondants. Il semble que dans ces régions la surface du tendon se transforme en fibro-cartilage, et que cette transformation gagne les parties plus profondes du tissu tendineux à mesure que la pression augmente. C'est pour cela qu'on trouve un épaississement fibro-cartilagineux considérable sur le tendon du long péronier au niveau de son point de réflexion sur le cuboïde, ainsi que sur le jambier postérieur, au point que ces noyaux indurés pourraient être pris pour des os sésamoïdes qui s'y développent, du reste, quelquefois.

Le microscope permet de constater que leur surface, dans une épaisseur variable, renferme au milieu de ses éléments de tissu conjonctif des *cellules de cartilage* en nombre souvent considérable. Au milieu de ce tissu, devenu en même temps très-pauvre en fibres élastiques, les cellules de cartilage se montrent entourées d'une mince membrane. Parmi ces cellules, les unes sont arrondies, solitaires, mesurent de 12 à 17 μ et renferment un noyau de 6 à 7 μ, d'autres sont ovoïdes ; quelques-unes, volumineuses, de 30 à 70 μ, contiennent jusqu'à 20 cellules-filles. En général, les cellules sont plus nombreuses dans les points épaissis signalés plus haut.

Développement. — Il présente beaucoup d'analogie avec celui

tissu conjonctif. Dans les points où il doit se former un tendon, il existe des cellules arrondies qui passent par l'état fusiforme et finissent par prendre la forme étoilée, à mesure que la substance intercellulaire se condense et se résoud en fibrilles qui constitueront plus tard les faisceaux tendineux. Leur forme étoilée est tellement caractéristique que Virchow les désigne sous le nom de *corpuscules tendineux*. Les tendons en voie de formation sont vasculaires.

FIG. 113. — Coupe longitudinale d'un embryon de cochon. On y voit les faisceaux de tissu conjonctif et des séries de cellules à noyau et à protoplasma granuleux, fusiformes, devant donner naissance aux corpuscules tendineux.

Robin assigne pour origine aux fibres tendineuses les noyaux embryoplastiques. D'après Robin, à un mois et demi de la vie embryonnaire, on distingue déjà les *corps fusiformes* ou *fibro-plastiques* qui vont donner naissance aux fibres tendineuses. Peu à peu ils augmentent de volume, se divisent aux extrémités, et forment des fibres tendineuses. Les noyaux embryoplastiques qui ont été le point de départ de ces fibres s'atrophient et disparaissent. On voit que cette explication ne diffère pas de celle que le même auteur donne du tissu conjonctif.

FIG. 114. — L'un des corpuscules de la figure précédente vue à un grossissement plus fort.

Altérations. — Les plaies et les ruptures des tendons offrent peu de danger, lorsqu'elles ne communiquent pas avec l'air extérieur; mais si elles se trouvent exposées, il survient une suppuration plus ou moins longue, pouvant déterminer des fusées purulentes qui montent dans la partie charnue du muscle à une certaine distance. Dans ces cas, le tissu cicatriciel situé entre les deux bouts du tendon contracte fréquemment avec la gaîne des adhérences qui gênent plus tard les mouvements du muscle.

FIG. 115. — Section transversale du tendon d'Achille d'un nouveau-né. On y voit les cellules fusiformes avec leurs noyaux; quelques-unes prennent déjà l'aspect étoilé et s'anastomosent. (D'après Virchow, 300 diamètres.)

Le tissu tendineux ne s'enflamme pas; il est par conséquent à l'abri de la suppuration et de la gangrène. Il n'est point envahi par les

tumeurs du voisinage. Il peut séjourner longtemps au milieu de tissus enflammés et en suppuration sans présenter d'altération. Cependant, au bout d'un certain temps, on observe l'exfoliation du tendon, comme cela se voit si fréquemment dans le panaris. Cette exfoliation tient probablement à son isolement au milieu de la gaîne séreuse, car, lorsque le tendon est entouré d'une atmosphère celluleuse, il se recouvre de bourgeons charnus, et l'exfoliation n'a pas lieu.

Moyens d'étude. — Des coupes transversales minces de tendons vues à un grossissement de 20 à 40 diamètres laissent voir nettement la gaîne et les cloisons. En employant un grossissement de 60, on voit déjà les corpuscules du tissu conjonctif dans les plus minces cloisons. Si l'on a recours à des grossissements plus forts, on aperçoit les anastomoses des corpuscules du tissu conjonctif qui passent entre les faisceaux. Les fibres élastiques peu nombreuses et fines des cloisons sont difficiles à apercevoir, même après l'action de l'acide acétique ; pour les poursuivre, il faut traiter la pièce à chaud par les alcalis caustiques.

Les corpuscules étoilés deviennent remarquablement beaux lorsque la pièce est traitée par le chlorure d'or. (Cohnheim.) En général, ils sont difficiles à voir, et rien n'est plus rare que de tomber sur le corps même de la cellule ; le plus souvent, on rencontre une foule de petites ouvertures qui représentent la coupe des prolongements anastomotiques.

Des coupes longitudinales de tendons, à leur union avec les muscles, traitées par la glycérine, permettent de voir très-nettement les culs-de-sac du sarcolemme en continuité avec les faisceaux tendineux.

CHAPITRE HUITIÈME

SYSTÈME ÉLASTIQUE

Dans ce système, nous étudierons tous les tissus élastiques répandus dans les points les plus divers de l'organisme. Nous savons déjà que l'élément élastique constitue un des principaux éléments accessoires du tissu conjonctif lâche ou condensé. On rencontre le tissu élastique en grande quantité dans le poumon ; il forme à lui seul certains organes, tels que les ligaments jaunes des vertèbres, la tunique moyenne des artères, le ligament cervical de quelques animaux.

Propriétés générales. — Le tissu élastique n'est qu'une modification du tissu conjonctif; il appartient donc au groupe des tissus de la substance conjonctive C'est en effet un tissu de soutien, comme le tissu conjonctif proprement dit. En outre, il est formé à son origine uniquement par du tissu conjonctif, ce qui veut dire que ce tissu est réellement, dans le principe, une substance fondamentale au milieu de

laquelle sont disséminées les cellules. Enfin, par une ébullition longtemps prolongée il donne de la gélatine.

Le tissu élastique est jaune. Sa propriété principale est d'être élastique; on peut, en effet, comparer son rôle à celui que joueraient des lames plus ou moins épaisses de caoutchouc placées dans les mêmes points. Il a une consistance assez ferme, son tissu paraît homogène.

L'élément élastique, vu au microscope, possède un pouvoir refringent considérable. Ses bords sont nets et foncés; le centre, plein, est jaune et brillant. Les déchirures de cet élément sont très-nettes, et les parties divisées s'enroulent immédiatement sur elles-mêmes. Cet élément est essentiellement élastique; il s'allonge lorsqu'il est distendu et peut, dans quelques régions, acquérir le double de sa longueur. Il revient subitement sur lui-même lorsqu'on cesse la traction.

Le tissu élastique contient la moitié de son poids d'eau, qu'il peut perdre par la dessiccation et reprendre rapidement, si on le plonge ensuite dans ce liquide.

Les réactifs chimiques sont à peu près sans influence sur ce tissu. Ni l'eau, ni l'alcool, ni l'éther, ni les acides ne l'altèrent. Il partage cette propriété de résistance aux agents chimiques avec les épithéliums. Je ferai remarquer, toutefois, que l'acide nitrique colore en jaune le tissu élastique, et que ce tissu se dissout dans l'acide acétique après une coction de plusieurs jours. Une solution de potasse concentrée agissant à froid finit par gonfler et pâlir les fibres élastiques; mais elles se dissolvent rapidement, si on fait bouillir ce liquide. Sa composition chimique n'est pas exactement connue.

Structure. — Ce tissu renferme un élément anatomique fondamental, l'élastique, et quelques élément accessoires, fibres et cellules du tissu conjonctif, vaisseaux capillaires.

Les *fibres élastiques* peuvent se montrer sous trois formes différentes: sous forme de fibres fines, de fibres anastomosées, ou de fibres réunies en lamelles.

1° Les *fibres élastiques fines*, décrites par Robin sous le nom de *fibres dartoïques* ou *fibres de noyau*, ou fibres de la première variété, sont minces, enroulées, tortueuses, rarement anastomosées, ou ramifiées. Leur diamètre, variable, est le même dans toute l'étendue de la même fibre, 1 μ à 5 μ. On rencontre

FIG. 116. — Fibres élastiques dans le tissu conjonctif.

1, 1. Faisceaux de tissu conjonctif. — 2, 2. Fibres élastiques isolées très-grosses. — 3, 3, 3. Fibres élastiques plus fines. — 4. Fibres très-fines. — 5, 6, 7. Corpuscules variés du tissu conjonctif.

principalement cette variété d'élastique dans le derme et dans le tissu conjonctif (fig. 116).

FIG. 117. — Fibres élastiques ramifiées et anastomosées.

2° Les *fibres élastiques anastomosées* diffèrent des précédentes par leurs ramifications, leurs anastomoses et leur diamètre un peu plus considérable. Entre leurs anastomoses sont comprises des mailles quadrilatères ou longitudinales. On rencontre ces fibres dans les ligaments jaunes des vertèbres et à la face profonde des membranes séreuses du cœur. Elles constituent la deuxième variété de Robin, qu'il nomme *élastique fibreuse anastomosée.*

3° Les fibres élastiques se réunissent quelquefois en lamelles minces, membraneuses, striées. Ces lamelles présentent de petits orifices, des incisures, résultant probablement de la soudure incomplète des fibres. La tunique moyenne des artères présente cette variété d'élastique, que l'on trouve aussi dans la couche sous-épithéliale de la tunique interne. C'est la troisième variété, ou *élastique lamelleuse.* Lorsqu'elle présente des ouvertures, on l'appelle *membrane fenêtrée.* (V. Tunique moyenne des artères.)

FIG. 118. — Lame élastique de tunique moyenne des artères.

1, 1. Traces de la soudure des éléments élastiques. — 2. Un orifice de la membrane fenêtrée.

Indépendamment de ces trois variétés d'élastique, il en est une autre dans laquelle il n'existe pas de fibres, mais qui est formée par des productions membraniformes élastiques, comme le myolemme, la membrane de Demours, la cristalloïde antérieure. La tunique élastique interne des artères tient le milieu entre ces productions membraniformes et la dernière variété d'élastique. Nous verrons bientôt que les éléments élastiques se forment au sein même de la substance intercellulaire. Aussi Leydig, qui soutient ce mode de développement croit que cette même substance intercellulaire peut se condenser sur ses couches limites, en surface, de manière à former les *membranes propres* comme celles dont il vient d'être question, membranes que les anciens appelaient *membranes hyalines*, et que les Anglais désignent sous le nom de *basement membrane*. Le même auteur explique de l

même manière la bordure claire, cette sorte d'*écorce amorphe* qui existe à la surface du derme de la peau, des muqueuses et des séreuses, ainsi que la *paroi propre* des éléments glandulaires.

Les *éléments accessoires* du tissu élastique sont extrêmement variables. Ainsi le tissu élastique pur, comme celui de la tunique moyenne des artères, est dépourvu de vaisseaux et de tissu conjonctif. Dans d'autres régions, au contraire, il est mêlé, en différentes proportions, au tissu conjonctif, qui présente tous ses éléments propres.

Distribution et fonctions. — Le tissu élastique est destiné à donner de l'élasticité à certains organes, à certains tissus. Il fait l'office de ressort.

Il forme à la surface du poumon une couche sous-pleurale, et constitue les parois des lobules; aussi le poumon est-il éminemment élastique et peut-il être comparé à un ressort tendu pendant l'inspiration, et se détendant spontanément pendant l'expiration. C'est en vertu de cette élasticité que l'expiration ordinaire se fait sans le secours des muscles.

Le tissu élastique donne aux parois artérielles une grande élasticité, nécessaire à la circulation. (*Voy.* Système vasculaire.)

Les ligaments jaunes placés entre les lames des vertèbres, d'une épaisseur et d'une force considérables, montrent de la manière la plus évidente quel est le rôle du tissu élastique. Dans la station verticale, la colonne vertébrale est sollicitée en avant par le poids des viscères; mais, d'un autre côté, elle est maintenue en arrière par la contraction des muscles du dos et de la nuque. Or, la contraction musculaire est essentiellement intermittente et ne dure jamais plus de quelques minutes; par conséquent, la force constante des viscères lutte contre la force intermittente des muscles. C'est précisément pendant le relâchement musculaire que les ligaments jaunes élastiques font l'office d'un ressort sans cesse tendu et luttent contre le poids des viscères.

Nous verrons bientôt que le tissu élastique n'est complétement développé qu'à l'âge de 2 ou 3 ans. Or, on sait que, dans la première année qui suit la naissance, la colonne vertébrale de l'enfant est incurvée en avant, et que les muscles postérieurs ne sont pas assez puissants pour lutter contre le poids des viscères. Avant cet âge, les courbures de la colonne ne sont pas encore formées.

Les fibres élastiques existent aussi partout où l'on trouve des muscles de la vie organique. Ces muscles étant par eux-mêmes dépourvus d'élasticité, il est nécessaire que des éléments élastiques les accompagnent, afin de faire reprendre à l'organe contracté la forme qu'il avait avant la contraction.

En somme, le tissu élastique est partout en antagonisme avec l'action de la pesanteur ou de la contraction musculaire.

Les propriétés vitales de ce tissu sont fort obscures; sa nutrition

présente la plus grande analogie avec celle des cartilages articulaires.

Mode de formation. — Dans les premiers temps de la vie fœtale, on ne trouve pas de tissu élastique; il y a du tissu conjonctif à la place qu'il doit occuper. Son évolution commence vers le troisième ou quatrième mois; elle est terminée vers l'âge de deux ou trois ans.

Quatre opinions sont en présence pour expliquer la formation des fibres élastiques :

1° D'après la plus ancienne, les fibres élastiques se développent dans le tissu conjonctif par transformation des corpuscules étoilés et de leurs prolongements en fibres élastiques. On ignore si la cavité des corpuscules reste perméable ou si elle s'oblitère. (Virchow, Donders, Frey.)

2° Robin explique leur développement de la façon suivante : les noyaux embryoplastiques, corpuscules du tissu conjonctif des auteurs, se transforment en corps fusiformes par le dépôt de matière amorphe, comme cela a lieu pour la formation des fibres du tissu conjonctif; puis les extrémités de ce corps fusiforme s'allongent et forment des fibres élastiques, tandis que le noyau disparaît. Pendant que les extrémités s'allongent, elles se divisent plus ou moins, de manière à former des fibres élastiques fines ou des fibres élastiques anastomosées. Dans la variété élastique lamelleuse, les prolongements se soudent entre eux et forment des lamelles. Quant aux mailles que l'on y rencontre, elles résultent de la soudure plus ou moins incomplète des fibres.

3° Sappey croit que chaque fibre élastique a pour origine une ou plusieurs cellules de cartilage. Celles-ci se juxtaposent, se soudent, s'allongent en s'amincissant, et constituent de longs filaments fusiformes dans lesquels les noyaux disparaissent peu à peu, à mesure que l'élément prend les caractères physiques et chimiques des fibres élastiques.

4° Les fibres élastiques résultent d'une transformation spéciale de la substance fondamentale du tissu conjonctif. On les voit se développer entre les corpuscules, et les trois éléments continuent de croître : fibres élastiques, corpuscules du tissu conjonctif et fibrilles conjonctives. Si le tissu doit être purement élastique, les corpuscules présentent un temps d'arrêt, puis ils entrent dans une période atrophique, et disparaissent insensiblement en même temps que les fibres de tissu conjonctif. Dans d'autres régions, les cellules et les fibres conjonctives persistent, de sorte que le tissu est un mélange de tissu élastique et de tissu conjonctif. (H. Müller, Henle, Reichert, Kölliker, Leydig.)

Les fibres élastiques sont pleines. Frey, s'appuyant sur le mode de formation des fibres élastiques au moyen des tubes plasmatiques ou prolongement creux des corpuscules du tissu conjonctif, et sur l'im-

bibition des pièces dans une dissolution de carmin, croyait autrefois qu'elles étaient canaliculées et comparables à des vaisseaux séreux ; mais aujourd'hui cet auteur reste dans le doute.

Les *fibres de noyaux*, que quelques auteurs décrivent à part, ne sont que des fibres élastiques très-fines en évolution ; on les confond aujourd'hui avec les fibres élastiques fines. Elles sont au tissu élastique ce que les corps fibro-plastiques sont au tissu conjonctif [1].

Accroissement. — Il n'est pas douteux que les fibres élastiques s'accroissent et que les grosses fibres ont d'abord été fines. On sait aussi que des membranes élastiques résultent de l'accroissement, de la soudure des fibres ; mais on ne connaît pas plus les phénomènes intimes de leur accroissement que celui de leur développement. On suppose que de nouvelles molécules s'ajoutent à leur surface : c'est là une simple hypothèse.

Altérations. — Le tissu élastique n'est le siége d'aucune espèce de tumeur. On n'a jamais constaté aucune maladie propre au tissu élastique. De même que les cartilages et le tissu fibreux, il peut rester longtemps en contact avec des parties enflammées sans s'altérer ; il ne s'altère pas non plus par la macération.

Moyens d'étude. — Les réactifs ayant peu d'action sur l'élément élastique, il suffit, pour l'étudier, de dissoudre ou de rendre transparents les éléments qui l'accompagnent. On peut procéder, par conséquent, de la même manière que pour le tissu conjonctif. Il est bon de varier les préparations. Pour apercevoir une grande quantité de fibres élastiques, on pourra prendre de petits fragments du derme.

Si l'on veut étudier par tranches minces les organes presque uniquement formés de substance élastique, on pourra avoir recours au procédé de W. Müller. Il plonge la pièce, ligament cervical des animaux, ligaments jaunes, par exemple, dans un mélange d'alcool et d'éther pendant plusieurs heures, et il fait bouillir ensuite la substance dans l'eau pendant une journée entière, afin de séparer les parties grasses et le tissu conjonctif. Le jour suivant, il fait bouillir la pièce dans l'acide acétique faible, puis, au bout de 15 heures environ, dans l'eau, qui enlève l'acide acétique. Enfin, pour avoir un tissu qui se prête complétement à l'étude, il le fait de nouveau bouillir dans une solution de potasse, jusqu'à ce qu'elle commence à le dissoudre. On le lave alors avec l'acide acétique, et l'on y pratique des coupes.

1. Henle, *Anatomie générale.*

CHAPITRE NEUVIÈME

SYSTÈME CARTILAGINEUX

Les cartilages comprennent un groupe de parties solides, flexibles et élastiques, répandues dans les points les plus divers de l'organisme. Le tissu cartilagineux appartient au groupe des tissus de substance conjonctive, c'est-à-dire qu'il est, d'une manière générale, formé par des cellules spéciales séparées par une substance intercellulaire.

Une étude complète des cartilages est encore difficile dans l'état actuel de la science, si l'on considère les divergences d'opinion des auteurs sur différents points de ce sujet.

Une *définition* anatomique applicable à tous les cartilages est aujourd'hui impossible, car celle de la plupart des auteurs s'applique également au tissu élastique et à certains tissus fibreux. Chimiquement, on peut les définir et dire que le tissu cartilagineux est un tissu non vasculaire et insensible, composé de *cellules entourées d'une substance donnant de la chondrine par la coction* [1].

Structure du cartilage en général. — D'une manière générale, le cartilage est un tissu *dépourvu de vaisseaux et de nerfs* [2], et formé uniquement par une substance homogène, dite fondamentale, creusée de cavités dans lesquelles on trouve des cellules.

La *substance homogène* est ferme, transparente, d'un blanc bleuâtre ; elle est considérée comme un produit de sécrétion des cellules cartilagineuses, dont il va être question. Dans la plupart des cartilages, cette substance donne de la chondrine par la coction dans l'eau. D'après Schwann, les cartilages en voie de développement ne donneraient pas de chondrine.

1. Cette définition, la moins mauvaise à notre avis, n'est pas exempte de reproches. Nous nous empressons de signaler que deux variétés de cartilage, le cartilage réticulé et le cartilage en voie de développement, ne donnent que peu ou point de chondrine.

2. Cette proposition est vraie pour la plupart des cartilages ; il importe cependant d'indiquer, dès à présent, les exceptions. L. Meyer a décrit des vaisseaux dans le cartilage réticulé du *pavillon de l'oreille ;* Kölliker en a signalé dans la *cloison des narines* du veau ; Leydig, dans les *cartilages du larynx* des grands mammifères ; Sappey a donné une longue description des vaisseaux et des nerfs des *fibro-cartilages.* Disons aussi que le *cartilage fœtal* n'est pas vasculaire tant qu'il n'a pas plus de 2 millimètre d'épaisseur. A ce moment, il se creuse des canaux dans lesquels pénètrent des capillaires sous forme d'anses vasculaires. Lorsque les cartilages permanents, pourvus du périchondre, doivent s'ossifier, ce qu'on observe souvent pour les cartilages costaux et laryngiens, on voit les vaisseaux du périchondre pénétrer dans leur substance.

Les *cavités de cartilage*, appelées *chondroplastes* par Robin, seraient, d'après cet auteur, remplies de cellules, de granulations ou d'un liquide transparent et tapissées par une mince membrane. Contrairement à Robin, les auteurs n'attachent, en général, aucune importance à cette cavité [1].

La *cellule de cartilage* ne présente aucun caractère chimique ou physique qui puisse la faire distinguer. Cette cellule est de forme et de volume variables; ses dimensions varient entre 15 μ et 25 μ, en moyenne. Elle est arrondie, ovoïde ou fusiforme dans le cartilage vivant; elle est formée d'un protoplasma finement granuleux, que la plupart des réactifs déforment et ratatinent [2]; en même temps, il se

1. Robin définit le cartilage *une substance homogène creusée de cavités appelées chondroplastes.* Ces cavités ne méritent point une mention aussi significative, et cet auteur se sépare complètement des histologistes lorsqu'il cherche la différence entre les variétés de cartilage dans le contenu du chondroplaste. Pour Robin, sa première variété, *cartilage d'envahissement*, serait caractérisée par de larges cavités ne contenant aucune cellule, mais un liquide transparent; la deuxième variété, *cartilage*

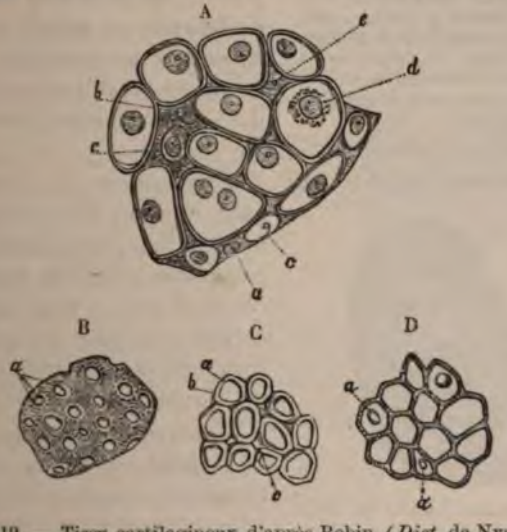

FIG. 119. — Tissu cartilagineux d'après Robin. (*Dict.* de Nysten.)

A. Substance homogène avec de grandes cavités ou chondroplastes, contenant une ou plusieurs cellules de cartilage, *a, b, c, d.* — B. Cartilage des couches d'accroissement des os. Substance homogène contenant des chondroplastes sans cellules ni corpuscules. — C. Cartilages avec chondroplastes plus volumineux, sans cellules ni corpuscules, tels qu'on les rencontre souvent dans l'enchondrome. — D. Substance cartilagineuse avec chondroplastes polygonaux, et trois cellules ou corpuscules de cartilages.

fœtal, serait caractérisée par des cavités étroites et allongées contenant un amas de granulations entouré de matière amorphe; dans la troisième variété, *cartilage vrai*, il y aurait de larges chondroplastes contenant de 2 à 20 cellules pressées les unes contre les autres; enfin, dans sa quatrième et dernière variété, *fibro-cartilage*, la substance homogène qui sépare les cavités est fibroïde. Robin ne fait même pas mention des capsules. Comment expliquer cette diversité d'opinion?

2. En employant l'acide picrique, ce ratatinement ne s'observe pas.

forme entre la cellule et sa capsule un liquide transparent que quelques auteurs ont pris pour le corps de la cellule, tandis qu'ils prenaient la cellule ratatinée pour le noyau.

La cellule cartilagineuse possède un noyau vésiculeux arrondi ou ovalaire, de 6 à 11 μ, et un ou plusieurs nucléoles. Ce qui fait son caractère essentiel, c'est que sa surface sécrète[1] une substance analogue à la substance fondamentale intercellulaire, qui se condense sous forme de membrane autour de la cellule. Cette membrane est appelée *capsule de cartilage;* elle est tantôt mince et tantôt formée de plusieurs couches superposées. Peu de cellules possèdent la propriété de s'entourer ainsi d'une capsule.

FIG. 120. — Trois cellules cartilagineuses avec leurs capsules à différentes périodes.

3. Jeune cellule à gros noyau, entourée d'une membrane dite *capsule cartilagineuse.* — 2. Cellule plus âgée, entourée de plusieurs capsules et présentant un commencement de ratatinement du protoplasma. — 1. Cellule plus ancienne avec un plus grand nombre de capsules et une déformation plus avancée du protoplasma. (Grossissement, 300.)

Ce sont les cellules du cartilage complétement développées, adultes, qui s'entourent ainsi d'une capsule; les cellules du cartilage embryonnaire ne possèdent pas cette propriété, pas plus que les cellules qui prolifèrent en même temps que la substance intermédiaire se calcifie. De même les cellules en prolifération dans les irritations intenses du tissu cartilagineux ne s'entourent pas de capsules.

Les cellules cartilagineuses une fois formées se transforment souvent avec rapidité. Elles croissent rapidement, et leur protoplasma sécrète sans cesse une nouvelle capsule qui se confond par sa face externe avec la capsule ancienne, et ainsi de suite, de sorte que la substance intermédiaire est formée presque uniquement par la soudure de ces capsules, ce dont on se rend compte en examinant les cartilages de grenouille. Souvent les noyaux vésiculeux deviennent solides, alors ils restent unis ou ils prennent un aspect granuleux. Des gouttelettes graisseuses se montrent assez fréquemment dans le protoplasma.

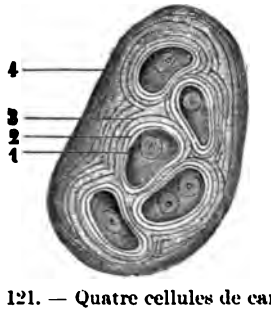

FIG. 121. — Quatre cellules de cartilage dont les capsules forment la substance fondamentale en se confondant.

1. Cellule cartilagineuse avec un noyau. — 2. Capsule nouvellement formée. — 3. Capsule plus ancienne commençant à se fusionner avec celles du voisinage. — 4. Substance fondamentale résultant de la fusion des capsules.

Le nombre des cellules varie dans les divers cartilages.

1. Beale, Frey et Schultze seraient tentés de prendre cette sécrétion pour la condensation de la surface même de la cellule cartilagineuse.

Variétés de cartilage. — La description précédente s'applique à tous les cartilages en général. Il reste maintenant à montrer en quoi diffèrent les diverses variétés.

FIG. 122. — Cartilage permanent avec prédominance de la substance fondamentale. On voit nettement les cavités de cartilage et la capsule des cellules.

FIG. 123. — Cartilage permanent avec prédominance des cellules. Quelques-unes de ces cellules contiennent une gouttelette graisseuse.

1° *Cartilage embryonnaire*[1]. — Comme son nom l'indique, le cartilage embryonnaire est un cartilage naissant. Il se montre dans tous les points où du cartilage doit se développer. On le trouve aussi sur les bords des os du crâne en voie de formation, à l'extrémité de la diaphyse des os longs en voie de développement, dans le cal et dans les enchondromes. Il est caractérisé par la présence d'une grande quantité de cellules petites et sphériques avec peu de substance fondamentale. Elles ne sécrètent pas de capsules ; n'est-ce pas à cette variété qu'appartient le *cartilage celluleux* de Kölliker, c'est-à-dire le tissu cartilagineux sans substance fondamentale?

FIG. 124.— Cellules de cartilage embryonnaire avec substance intercellulaire.

1, 2. Cellules sans enveloppe (protoblaste) avec contenu et noyau transparents. — 3. Cellule à contenu opaque sans noyau visible. — 4. Cellule transparente avec un reste de protoplasma opaque en haut.

2° *Cartilage fœtal*[2]. — On donne ce nom au cartilage qui précède les os du tronc et des membres; chez le fœtus de deux mois, il forme à lui seul la charpente du corps, à l'exception du crâne. Dans une substance fondamentale homogène, on voit les cellules de cartilage plus volumineuses que dans la variété précédente. En raison du mouvement nutritif existant, ces cellules se multiplient rapidement et sont par conséquent nombreuses dans les cavités qui les renferment, au

1. Synonyme : *cartilage d'envahissement.*
2. Synonymes : *cartilage transitoire, cartilage d'ossification.*

point de devenir polyédriques par suite de la pression qu'elles supportent de la part des cellules voisines. On peut voir des cellules dont le noyau s'est déjà divisé, et l'on peut quelquefois assister au phénomène de l'étranglement du noyau qui se segmente.

FIG. 125. — Cartilage fœtal au moment de l'ossification. On y voit la substance fondamentale et les cellules en prolifération; ces cellules se multiplient si rapidement que la capsule cartilagineuse n'a pas le temps de se former.

3° *Cartilage permanent* [1]. — Comme leur nom l'indique, les cartilages permanents sont ceux qui ne changent pas, qui doivent toujours rester à l'état de cartilage, à moins d'altération : ce sont les cartilages articulaires, les cartilages costaux et tous ceux qui sont annexés à l'arbre respiratoire. Ce cartilage se trouve aussi sur les surfaces osseuses des symphyses, dans la gouttière du cuboïde, dans la petite échancrure sciatique au-dessous du point de réflexion du tendon de l'obturateur interne, dans le crochet de l'apophyse ptérygoïde au-dessous du tendon du péristaphylin externe; sur le calcanéum à la face profonde de la bourse séreuse qui sépare cet os du tendon d'Achille et sur la poulie du tendon du grand oblique de l'œil.

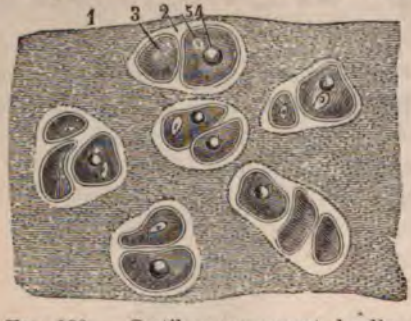

FIG. 126. — Cartilage permanent, hyalin.

1. Substance fondamentale. — 2. Cavité de cartilage. — 3. Cellule cartilagineuse. — 4. Gouttelette graisseuse dans une cellule cartilagineuse. — 5. Noyau de la cellule. Une capsule entoure chaque cellule.

La substance fondamentale est ici un peu granuleuse; les cavités renferment des cellules de cartilage de moyen volume, quelquefois nombreuses, jusqu'à 20. Dans les cartilages articulaires les cavités sont plus petites que dans les autres. Les cartilages costaux et ceux de l'arbre respiratoire sont recouverts d'un *périchondre* [2], membrane fibro-vasculaire qui représente le périoste des os.

Après 40 ou 50 ans, on trouve fréquemment des gouttes d'huile dans les cellules de ces cartilages, un peu plus tard dans celles du cartilage articulaire. Immédiatement au-dessous du périchondre, il existe une couche de cellules embryonnaires comme au-dessous du périoste.

1. Synonymes : *cartilage vrai, cartilage hyalin.*

2. Le périchondre est formé de tissu conjonctif et d'éléments élastiques; il contient des vaisseaux et des nerfs.

Les cavités du cartilage articulaire peuvent être divisées en trois couches : une couche superficielle, baignée par la synovie, dans laquelle ces cavités sont aplaties, allongées, petites, parallèles à la surface du cartilage et contenant ordinairement une seule cellule : cette disposition permettant d'enlever la mince couche superficielle du cartilage a fait croire à certains anatomistes qu'il existait là un feuillet épithélial ; une couche moyenne dont les cavités arrondies, plus volumineuses, renferment souvent deux cellules ; enfin une couche profonde qui présente des cavités très-longues, perpendiculaires à la surface du cartilage et contenant un nombre variable de cellules.

FIG. 127. — Coupe d'un cartilage articulaire à l'extrémité d'un os.

1. Tissu osseux avec ostéoplastes. — 2. Couche intermédiaire au cartilage et à l'os remplie de sels calcaires et contenant quelques chondroplastes. — 3, 3, 4, 5. Chondroplastes avec leurs différentes dispositions dans les couches superficielle, moyenne et profonde du cartilage.

4° *Cartilage calcifié*[1]. — Toutes les fois qu'un cartilage repose sur un os, chez l'adulte, on observe sur la face profonde de ce cartilage une couche plus sombre, régulière, dans laquelle les cellules cartilagineuses persistent. Seulement l'infiltration calcaire existe dans la substance fondamentale et jusque dans les cellules. Cette couche se montre encore même après qu'on l'a décalcifiée par l'acide chlorhydrique ou l'acide chromique. Tels sont les caractères du cartilage calcifié.

5° *Cartilage élastique* ou *réticulé*[2]. — On appelle ainsi les cartilages dont les cellules sont plongées au milieu d'une substance fondamentale parcourue par de nombreuses fibres élastiques. Cornil fait observer avec raison que ces fibres diffèrent des fibres élastiques, puisqu'elles sont gonflées

FIG. 128. — Cartilage réticulé. On y voit le réseau des fibres élastiques, les cellules cartilagineuses, les capsules et les cavités de cartilage.

1. Synonymes : *cartilage calcaire, cartilage osseux.*
2. Synonyme : *cartilage jaune.*

par l'acide acétique, qui n'a d'ordinaire aucune action sur les éléments élastiques. A cette variété appartiennent l'épiglotte, les aryténoïdes, le pavillon de l'oreille, la trompe d'Eustache, les cartilages corniculés de Santorini et ceux de Wrisberg.

6° *Cartilage muqueux.* — Ce cartilage se trouve au milieu des disques inter-articulaires, vertébraux et autres. Il consiste en une substance molle muqueuse, dans laquelle on trouve des cellules étoilées avec leur capsule, ou bien des capsules emboîtées les unes dans les autres, et possédant chacune leur cellule cartilagineuse pourvue d'un noyau.

7° *Fibro-cartilage*[1]. — On appelle ainsi des organes dans lesquels les cellules cartilagineuses sont séparées par une masse d'aspect fibroïde. Généralement, les cellules sont superficielles et forment une couche régulière; quelques-unes sont infiltrées entre les éléments du tissu fibreux. Ces cellules sont très-nettes; on les trouve souvent réunies et pourvues chacune d'une capsule secondaire dans une capsule commune ou mère. La substance même du fibro-cartilage est constituée par du tissu fibreux, entre les fibres duquel on remarque quelques cellules graisseuses et des éléments élastiques. Sappey a décrit des vaisseaux et des nerfs dans les fibro-cartilages. Dans certains fibro-cartilages, la partie centrale est dépourvue de vaisseaux; dans ce cas, ceux-ci se dirigent de la circonférence vers le centre, et rétrogradent avant d'y arriver, pour former une couronne d'anses vasculaires autour du centre. Ceci s'observe pour les fibro-cartilages des articulations temporo-maxillaire, sterno-claviculaire et cubito-carpienne. On doit ranger encore parmi les fibro-cartilages celui qui tapisse les surfaces articulaires de l'articulation temporo-maxillaire, les disques intervertébraux, excepté à leur partie centrale, les cartilages tarses, les disques semi-lunaires du genou, les bourrelets glénoïdiens et cotyloïdiens, etc.

FIG. 129. — Fibro-cartilage.

Si l'on veut bien se rappeler qu'il est difficile de classer certains tissus qui se trouvent sur la limite du cartilage, du tissu élastique et du tissu fibreux, appartenant tous aux tissus de la substance con-

1. Synonyme : *cartilage de tissu conjonctif.*

jonctive, on comprendra combien il doit exister de difficulté lorsqu'on veut délimiter exactement chaque espèce de cartilage. Voilà ce qui explique le désaccord de quelques savants sur la classification des cartilages. Le cartilage vrai, par exemple, peut, dans un âge avancé, se transformer en cartilage réticulé ou élastique : ces deux variétés de cartilage ne sont donc pas séparées par des limites précises.

Développement. — Lorsque le cartilage doit se former, les cellules embryonnaires sont écartées par l'interposition d'une substance molle qui durcit insensiblement et prend la consistance de la substance cartilagineuse. On voit, plus tard, un pellicule se condenser autour des cellules sous forme de capsule, et le cartilage se trouve constitué. C'est vers la fin du premier mois de la vie fœtale que commence à se montrer le cartilage fœtal ; les cartilages permanents n'apparaissent que du deuxième au quatrième mois.

FIG. 130. — Multiplication endogène des cellules cartilagineuses.

1. Une cellule cartilagineuse entourée de plusieurs capsules. — 2. Division du noyau. — 3. Division consécutive du protoplasma de la cellule. — 4. Il existe deux nouvelles cellules, chacune s'est entourée d'une capsule. — 5. Segmentation plus avancée; il y a 4 cellules pourvues chacune d'une capsule. — 6. La prolifération marche rapidement.

Accroissement.— L'accroissement du cartilage se fait par les cellules. Le noyau de la cellule contenue dans la capsule s'hypertrophie, s'allonge, s'étrangle et se divise en deux parties. Le protoplasma de la cellule se divise aussi en deux parties, qui se groupent autour des deux noyaux. Ces deux cellules, nées par formation endogène, ont chacune la propriété de sécréter rapidement une nouvelle capsule, de sorte qu'à ce moment il y a, dans la *capsule primitive*, qui est devenue une capsule-mère, deux cellules ayant chacune une *capsule secondaire*, capsule-fille. L'accroissement se continue ainsi par prolifération des cellules, et la substance intercellulaire s'accroît, parce que les parois des capsules anciennes s'identifient avec elle. La figure 130 explique la multiplication endogène des cellules de cartilage.

D'une manière générale, l'accroissement du cartilage est plus actif du côté qui avoisine les parties vasculaires. Ainsi, dans les cartilages à périchondre, on observe la segmentation des grosses cellules de la couche cartilagineuse immédiatement sous-jacente. Au niveau des os, les cartilages s'accroissent par les parties profondes qui avoisinent les vaisseaux de l'os. (Kölliker.)

A mesure que l'individu avance en âge, le cartilage se modifie, les cellules se multiplient avec moins d'énergie ; il semble que quelques

cavités s'atrophient, de sorte que la substance fondamentale prédomine de plus en plus.

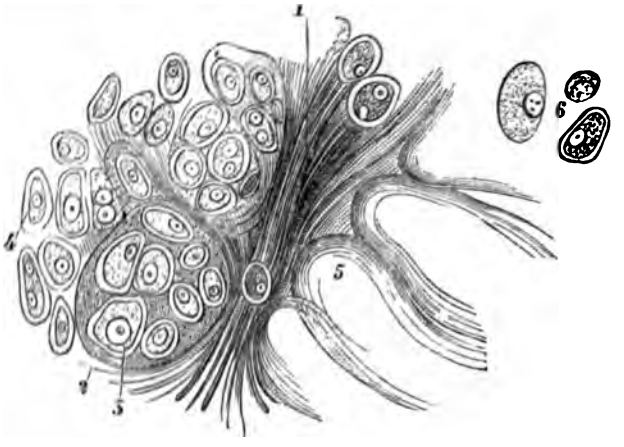

FIG. 131. — Enchondrome.

1. Faisceaux fibreux. — 2. Substance cartilagineuse homogène. — 3. Cellules de cartilage avec son contenu, dans un chondroplaste. — 4. Cellule cartilagineuse avec son contenu, entourée par une ligne indiquant la limite du chondroplaste. — 5. Portions de faisceaux fibreux entourant les lobules cartilagineux. — 6. Cellules cartilagineuses isolées : à gauche, vieille cellule libre; au-dessus, cellule jeune; à droite, vieille cellule avec une ligne indiquant le chondroplaste. — Grossissement de 300 diam.

On appelle *chondromes* les tumeurs cartilagineuses qui se développent ailleurs que dans l'épaisseur des os. Lorsqu'elles prennent leur point de départ dans les os, on les appelle *enchondromes*. Dans ce cas, comme dans le cas précédent, ce n'est pas une transformation du tissu en substance cartilagineuse, mais un développement hétérotopique de cette substance. On trouve les chondromes dans le testicule, la parotide, la mamelle, le périoste, la peau, les muscles. Ces tumeurs sont peu ou pas vasculaires. S'il y a des vaisseaux, on trouve quelquefois autour d'eux des éléments de la moelle. Toutes les variétés de cartilage peuvent se trouver dans ces tumeurs ; le plus souvent, les cavités de cartilage qui s'y rencontrent rappellent celles du cartilage fœtal.

Le microscope est indispensable pour leur diagnostic. Il est, en effet, des tumeurs fibreuses, dures, dans lesquelles il se fait quelquefois des concrétions, et que l'on prend pour des tumeurs cartilagineuses. Il en est d'autres qui sont réellement cartilagineuses, et cependant elles sont presque fluctuantes. On les décrit souvent sous le nom de tumeurs colloïdes. Elles se reproduisent, chez certains sujets, soit sur place, soit dans des régions voisines.

Altérations. Il est fréquent d'observer l'accumulation de gouttelettes graisseuses dans le protoplasma des cellules de cartilage. Quelquefois même, la graisse est tellement abondante qu'on croirait avoir sous les yeux une cellule adipeuse. Dans ce cas, il faut se rap-

peler que le noyau est toujours apparent sur l'un des points de la paroi. Cette infiltration est fréquente, surtout dans les cartilages costaux et laryngés, chez les individus avancés en âge ; ces cartilages présentent en même temps une *dégénérescence muqueuse* de leur substance fondamentale, désignée par quelques auteurs sous le nom de *ramollissement* du cartilage.

La *calcification* du cartilage se montre comme altération du tissu cartilagineux. Ce phénomène est souvent désigné à tort sous le nom d'ossification ; il s'observe surtout dans les cartilages à périchondre (cartilages du larynx, cartilages costaux). Dans la calcification, des sels calcaires infiltrent la substance fondamentale plus abondamment aux environs des capsules de cartilage. Ces dernières se calcifient avec la plus grande facilité, les capsules-filles comme les capsules-mères. Le plus souvent, le protoplasma de la cellule ne se calcifie pas. La substance du cartilage prend une consistance osseuse, mais il ne s'y montre pas d'ostéoplastes.

Les altérations graisseuse et muqueuse et la calcification ne sont pas les seules dégénérescences du tissu cartilagineux, il peut aussi subir la *transformation fibreuse* et une véritable *ossification*. Il suffit d'avoir nommé ces deux dernières altérations pour les faire comprendre.

Autrefois, on niait la possibilité de l'*inflammation* du cartilage, par le seul fait que ce tissu n'est point vasculaire. Nous savons aujourd'hui qu'on peut chercher les résultats de l'inflammation ailleurs que dans la vascularisation des tissus, dans les cellules elles-mêmes. Le cartilage est, en effet, susceptible d'inflammation au même titre que les autres tissus ; dans cet état, on observe une prolifération très-active des cellules cartilagineuses, en même temps que la substance fondamentale devient fibreuse ou se ramollit. On observe souvent, en pareil cas, des granulations graisseuses dans le protoplasma des cellules. Ces altérations se montrent dans le rhumatisme articulaire aigu, etc.

Le tissu cartilagineux n'est pas apte à se régénérer ; aussi ses blessures ne se cicatrisent pas par de la substance cartilagineuse, mais bien par du tissu fibreux.

Le tissu cartilagineux n'est jamais le siége d'hypergenèse ; on n'observe pas de *tumeurs cartilagineuses* prenant leur point de départ sur des cartilages ; la génération hétérotopique du tissu cartilagineux est, au contraire, fréquente.

Moyens d'étude. — Le tissu cartilagineux est certainement l'un des plus faciles à étudier ; il suffit de faire des coupes minces au moyen d'un rasoir. Pour rendre plus visible le contenu des cavités de cartilage, on peut plonger pendant 24 heures des lamelles cartilagineuses dans la liqueur suivante :

℞	Eau distillée.	15 gr.
	Iodure de potassium. . . .	4 gr.
	Iode.	0 gr. 50 cent.

Faites dissoudre et conservez dans un flacon bouché à l'émeri.

Après l'immersion, le cartilage prend une teinte jaunâtre, et les cellules ont une couleur plus foncée.

Les lamelles cartilagineuses se dessèchent rapidement : il est préférable de les étudier dans un véhicule, eau ou glycérine.

L'acide picrique constitue un excellent réactif pour l'étude des cellules de cartilage. Au début de son action, il ne déforme pas le protoplasma des cellules, comme les autres réactifs : il a encore pour avantage de toujours faire apparaître le noyau. (Cornil et Ranvier.) Pour rendre évidente la capsule qui, refoulée par les cellules de cartilage, tapisse la paroi des cavités du cartilage, il faut traiter la pièce par les alcalis ou l'acide acétique, qui augmentent la transparence de la substance fondamentale. On peut encore isoler ces capsules en faisant bouillir et macérer le cartilage dans les alcalis et les acides ; cet isolement s'obtient de lui-même dans les cartilages élastiques ou réticulés des grands mammifères. (Kölliker.)

CHAPITRE DIXIÈME

SYSTÈME OSSEUX

Nous comprendrons dans le système osseux tous les os qui entrent dans la constitution du squelette, et nous rattacherons à ce système le périoste et la moelle des os [1].

Les os sont des organes blancs, durs, dont l'ensemble constitue le squelette, et dont le caractère distinctif est la présence, à leur surface, d'une membrane fibro-vasculaire appelée périoste.

Le tissu osseux appartient au groupe des tissus de la substance conjonctive. Les travaux de Virchow ont beaucoup contribué à faire reconnaître cette vérité, que la densité du tissu osseux voilait aux yeux des anatomistes. Ce tissu est, en effet, une substance de soutien et de protection : sa substance fondamentale donne de la gélatine par la coction, et elle est formée par des cellules répandues au milieu d'une masse intercellulaire.

Composition chimique. — Structure du tissu osseux.

La constitution des os est différente suivant qu'on examine un os sec ou un os frais. L'os sec, qui forme le squelette artificiel dont on se sert pour l'étude, est uniquement constitué par la substance osseuse, tandis qu'à l'état frais, l'os est formé non-seulement de substance osseuse, mais encore d'une membrane extérieure, le périoste, d'un contenu qui remplit les vides de la substance osseuse, la moelle, enfin de vaisseaux et de nerfs.

1. Les cartilages articulaires font partie du système osseux : nous les avons décrits avec le système cartilagineux pour la facilité de l'étude.

1° *Des os à l'état sec (substance osseuse).*

La substance de l'os est partout la même. Si l'on divise un os quelconque, on voit qu'il est formé à la surface par une couche blanche, condensée, plus ou moins épaisse, *substance compacte*. L'intérieur de l'os est constitué par de minces cloisons qui s'entre-croisent pour limiter des cavités plus ou moins larges communiquant toutes entre elles dans le même os ; l'ensemble de ces cloisons et de ces cavités forme la *substance spongieuse* [1]. Dans certains points indéterminés de la diaphyse, principalement aux extrémités du canal médullaire des os longs, on trouve des filaments osseux très-déliés et entre-croisés, *tissu réticulaire* de Gerdy.

La substance compacte et la substance spongieuse sont d'une texture identique, et ne diffèrent que par la forme condensée de l'une, lâche et aréolaire de l'autre. S'il était permis d'établir cette comparaison, nous dirions que la substance spongieuse est à la substance compacte ce qu'un fragment de mie de pain est à la masse condensée et serrée qu'il forme après avoir été pétrie.

Au point de vue chimique, les os sont composés d'une matière organique et d'une matière inorganique, soit qu'on examine la substance spongieuse ou la substance compacte, soit un os long, un os plat ou un os court [2]. D'après Berzélius, ces deux matières seraient associées dans les proportions suivantes :

1. La plupart des os sont formés par les deux substances compacte et spongieuse. En quelques points cependant on trouve, en dehors du corps des os longs, des portions osseuses uniquement formées de substance compacte : portions amincies de la fosse iliaque et de l'omoplate, lamelles de l'ethmoïde et portions transparentes de quelques autres os du crâne.

2. Pris dans leur ensemble, les os sont divisés en trois espèces : os longs, os plats, os courts.

Les os longs ont une étendue plus ou moins considérable ; quelques-uns sont très-courts, comme les phalanges. Ils sont pourvus d'un canal appelé *canal médullaire*. Leur corps, ou *diaphyse*, est formé de substance compacte ; leurs extrémités, ou *épiphyses*, représentent des os courts et sont formées, comme ceux-ci, par de la substance spongieuse revêtue d'une lamelle compacte. Les aréoles de la substance spongieuse communiquent toutes entre elles et avec le canal médullaire, de sorte qu'en perçant un os long à ses deux extrémités, on peut le faire traverser par un courant d'eau.

Les os plats ou larges sont formés de deux lames de substance compacte, comprenant entre elles une quantité, ordinairement peu considérable, de substance spongieuse. Au crâne, la lame qui regarde la cavité crânienne est appelée *table interne* ou *lame vitrée* ; l'autre s'appelle *table externe*. Le *diploë* est la substance spongieuse qui sépare ces deux tables.

Les os courts, ordinairement de petite dimension, sont formés de substance spongieuse et revêtus d'une lame compacte ; ils ont la même structure que les extrémités des os longs. Les lamelles osseuses qui composent leur portion spongieuse sont toujours perpendiculaires aux surfaces de pression.

MATIÈRE ORGANIQUE.

Matière animale réductible par la coction.	32 17	33 30
Matière animale irréductible (insoluble).	1 13	

MATIÈRE INORGANIQUE.

Phosphate de chaux.	51 04	66 70
Carbonate de chaux.	11 30	
Fluate de chaux.	2 00	
Phosphate de magnésie.	1 16	
Soude et chlorure de sodium.	1 20	
Total.	100 00	

On peut séparer la partie organique d'un os de la partie inorganique. Si l'on fait brûler un os jusqu'à calcination, la matière organique est complétement détruite, il ne reste plus que les sels, qui conservent encore la forme de l'os et qui se réduisent en poussière au moindre contact.

Si on le soumet à l'action de l'acide chlorhydrique étendu, les sels de l'os sont dissous, et il ne reste que la matière organique molle, élastique, conservant la forme de l'os. Cette matière ne se dissout pas dans les alcalis aussi facilement que la fibrine et l'albumine, elle se décompose facilement par l'action de l'eau bouillante qui la fait passer à l'état soluble. A cet état elle prend le nom de gélatine et se prend en masse par le refroidissement. Cette matière organique, différente de l'albumine, de la fibrine et de la gélatine au moment où elle vient d'être obtenue, a reçu le nom d'*osséine* ou *ostéine*. (Robin et Verdeil.) L'osséine ainsi obtenue, traitée par l'eau bouillante, laisse voir la mince pellicule qui tapisse la cavité des ostéoplastes.

Les proportions de matière organique et inorganique varient-elles avec l'âge? C'était l'opinion de Bichat, combattue par Nélaton, qui, récemment, a fait de nombreuses expériences avec Sappey. Ces savants ont remarqué :

1° Que la partie organique diminue jusqu'au complet développement des os, les sels augmentant dans les mêmes proportions;

2° Depuis le moment où l'ossification est complète (25 ans), jusqu'à l'extrême vieillesse, les proportions des deux substances ne changent pas:

3° Dans l'extrême vieillesse on voit se produire un phénomène inverse à celui qu'on remarque sur les jeunes sujets, c'est-à-dire augmentation de la partie organique et diminution des sels.

Dans ces expériences qui ont été faites sur des sujets de tout âge, les différences entre les deux substances sont tellement minimes que nous continuerons à considérer la substance osseuse comme un composé défini : ce sont les conclusions de Nélaton et Sappey, c'était aussi l'opinion de Malgaigne.

Au point de vue microscopique, l'os sec est uniquement formé de substance osseuse; celle-ci constitue l'élément anatomique fondamental du tissu des os frais.

La *substance osseuse* est une substance fondamentale, combinée intimement avec les sels calcaires qui la rendent dure et rigide. Elle est creusée de petites cavités appelées *ostéoplastes* et de canaux connus sous le nom de *canaux de Havers*.

Substance fondamentale. — Elle résulte de la combinaison intime d'une matière organique, matière collagène, l'*osséine*, et de sels, phosphate et carbonate de chaux principalement. Dure et rigide, cette substance est disposée par couches; elle est, en un mot, lamelleuse; quelquefois elle est homogène, granuleuse ou même fibreuse.

Sur des os calcinés ou privés de leurs sels au moyen d'un acide, on peut voir distinctement les *lamelles osseuses* qui affectent une disposition particulière dans les divers os.

FIG. 132. — Coupe horizontale du fémur. (Grossissement, 90.)

1, 1. Coupe des canaux d'Havers. — 2, 2. Cylindres de substance osseuse emboîtés les uns dans les autres. — 3, 3. Ostéoplastes.

La substance de chaque lamelle est homogène et parsemée d'un pointillé granuleux très-fin, pointillé plus accentué surtout sur l'un des bords de la lamelle, de sorte que chacune d'elles paraît formée d'une zone claire et d'une zone granuleuse.

Dans quelques cas, la substance des lamelles paraît *homogène*, ailleurs elle a un aspect *fibreux*. Il existe parfois des fibres transversales, *fibres perforantes* de Sharpey[1]. En 1856, Sharpey a décrit des fibres qui partent du périoste et qui, véritables fibres perforantes, s'enfoncent dans l'épaisseur des lamelles de la substance osseuse (fig. 138).

1° *Lamelles osseuses des os longs.* — *a.* Sur le corps des os longs (*diaphyse*), les lamelles osseuses constituent deux systèmes distincts : les unes forment une série de petits cylindres emboîtés autour de chaque canal de Havers; les autres se rencontrent sur les surfaces interne et externe du corps de l'os, où elles représentent de grands cylindres.

1. Les *perforating fibres* de Sharpey ont été très-bien étudiées par H. Müller, qui leur attribue une longueur de 3 millimètres en moyenne et une épaisseur de 15 μ au maximum. Ces mêmes fibres ont été vues canaliculées dans certaines observations par Williamson, qui leur a donné le nom de *lepidine tubes*.

Les lamelles des canaux de Havers varient en nombre et en épaisseur; on en trouve de dix à douze en moyenne; chaque lamelle présente une épaisseur de 7 à 8 μ, épaisseur d'un globule sanguin[1]. (*Voy.* fig. 132.)

FIG. 133.— Tranche osseuse horizontale prise sur le corps du fémur. On y voit la coupe de deux canaux de Havers, les ostéoplastes avec leurs canalicules osseux. Autour des canaux de Havers on voit les lamelles concentriques de la substance osseuse, *lamelles propres* des canaux de Havers. En haut on distingue plusieurs lamelles générales, *couche fondamentale externe* de la surface de l'os. (Grossissement, 300.)

Les lamelles générales[2], constituant les grands cylindres, forment généralement deux couches[3] : l'une à la surface interne du corps de l'os, contre la moelle, l'autre à la surface externe, sous le périoste. De ces deux couches on voit partir des prolongements[4] qui s'insinuent entre les systèmes de lamelles qui entourent les canaux de Havers. Ces prolongements sont rares chez l'homme et peuvent être confondus avec des lamelles cylindriques entourant des canaux horizontaux. L'épaisseur de chaque lamelle est aussi de 7 à 8 μ; leur nombre varie de 10 à100, de sorte que l'épaisseur de chaque couche dépasse rarement un demi-millimètre[5].

b. Sur les *extrémités* des os longs (épiphyses), il existe superficiellement une mince couche de lamelles externes ; la substance spongieuse de l'épiphyse ne permet pas la formation des lamelles internes.

1. Ces chiffres représentent des moyennes, car il y a des lamelles plus minces, comme il en existe de plus épaisses.

2. *Lamelles fondamentales* de Kölliker.

3. *Couches fondamentales interne et externe* de Kölliker.

4. *Lamelles fondamentales interstitielles* de Kölliker.

5. Il faut souvent, pour rendre une description compréhensible, sacrifier des détails. Le lecteur doit donc comprendre qu'il existe des points où les lamelles des deux systèmes se confondent ; d'autre part, il n'est pas possible de mesurer l'étendue des lamelles, qui sont interrompues à chaque instant par la rencontre d'autres lamelles affectant une direction différente. Pour se faire une juste idée de leur disposition, il suffit d'avoir bien présente à l'esprit celle des canaux de Havers.

Au-dessous de cette couche superficielle, on trouve quelques canaux de Havers avec leurs lamelles concentriques; plus profondément existent les cloisons de la substance spongieuse, dans lesquelles on trouve aussi des canaux de Havers avec leur système de lamelles qui suivent la direction des cloisons.

2° *Lamelles osseuses des os plats et des os courts.* — Les cloisons de la substance spongieuses des os plats et des os courts contiennent des canaux de Havers autour de leurs lamelles, comme les cloisons de la substance spongieuse des épiphyses des os longs. A leur surface, il existe des couches de lamelles analogues à celles que nous avons vues sur les faces interne et externe du corps des os longs. Elles forment deux feuillets qui constituent au crâne les tables interne et externe. Ils sont si minces qu'ils font défaut en quelques points, et là on voit les lamelles spéciales aux canaux de Havers arriver jusqu'à la surface de l'os.

Ostéoplastes[1]. — Les ostéoplastes sont des cavités microscopiques creusées au sein de la substance fondamentale. Ils existent partout où il y a de la substance osseuse, et ils sont caractéristiques du tissu osseux; aussi les trouve-t-on entre les lamelles et dans leur épaisseur, dans la substance spongieuse la plus déliée comme dans la substance compacte. L'ostéoplaste se présente sous la forme d'une petite cavité[2] ovoïde, lenticulaire ou polyédrique. Sa couleur paraît foncée, presque noire, parce que l'air a pénétré dans la cavité. Les dimensions de ces cavités sont en moyenne : longueur, 20 à 50 μ; largeur, 5 à 15 μ; épaisseur, 5 à 10 μ. Leur nombre est si considérable que Harting l'a évalué à 910 en moyenne par millimètre carré.

FIG. 134. — Ostéoplastes vus à un grossissement de 450 diamètres. On voit sous forme de points noirs des canalicules osseux coupés en travers.

L'ostéoplaste émet de tous les points de sa surface une foule de prolongements creux qui communiquent avec sa propre cavité; ce sont les *canalicules osseux*. Ceux-ci, d'un diamètre de 1 à 3 μ, traversent la substance osseuse dans toutes les directions et se ramifient. Ces ramifications se terminent rarement en cul-de-sac; le plus souvent elles s'anastomosent avec des canalicules voisins, ou bien elles s'ouvrent dans les canaux de Havers, à la surface de l'os, dans le canal médul-

1. Synonymes : *cavités osseuses*, *lacunes osseuses*, *corpuscules osseux*, *corpuscules calcaires*.

2. Nous ne décrivons ici que la cavité de l'os sec; plus loin, nous étudierons la cellule qui y est contenue à l'état frais.

laire ou dans les aréoles de la substance spongieuse. La substance osseuse, à l'état sec, est donc parcourue par un système de conduits et de cavités qui vont de l'extérieur, de l'os à l'intérieur en formant un réseau très-serré dans l'épaisseur de la substance osseuse. La couleur des canalicules est foncée comme celle des cavités où ils prennent naissance; leur direction est sinueuse.

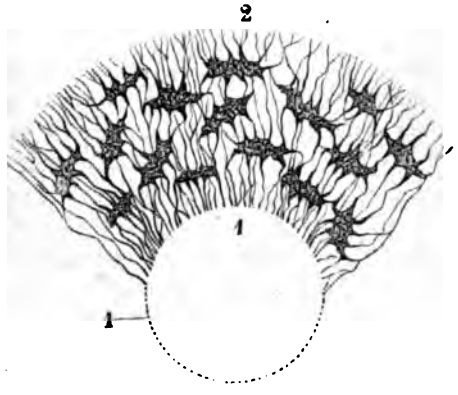

FIG. 135. — Système de cavités et de conduits sillonnant en tous sens la substance osseuse.

1, 1. Canal médullaire d'un os long et ligne ponctuée limitant ce canal dans lequel s'ouvrent les canalicules osseux. — 2. Surface extérieure de l'os sur laquelle s'ouvrent les canalicules.

Les *rapports* des ostéoplastes et des canalicules osseux ne sont pas les mêmes dans tous les points du système osseux. Toujours les faces des ostéoplastes sont parallèles aux surfaces des lamelles, et les deux faces donnent naissance à un très-grand nombre de canalicules. Ceux-ci traversent directement la substance des lamelles, et comme les ostéoplastes décrivent des courbes concentriques autour des canaux de Havers, il en résulte que les canalicules osseux se dirigent des ostéoplastes vers le canal de Havers sous forme de stries rayonnantes très-serrées. Dans les lamelles générales des surfaces interne et externe du corps des os longs, les ostéoplastes, toujours parallèles aux lamelles, ne décrivent plus de courbes comme dans le système des lamelles des canaux de Havers. Dans les prolongements interstitiels qui séparent les systèmes des canaux de Havers, les ostéoplastes sont irrégulièrement distribués et arrondis. Enfin, dans les cloisons de la substance spongieuse, leurs faces sont parallèles aux faces de la cloison osseuse, et leur grand axe est dirigé dans le sens de la longueur de la cloison.

Canaux de Havers [1]. — Les canaux de Havers sont des conduits microscopiques destinés à recevoir des vaisseaux et sillonnant toutes les parties de la substance osseuse. Leur contenu est un véritable réseau capillaire. Anastomosés entre eux, les canaux de Havers constituent un système canaliculé s'ouvrant par des orifices très-nombreux à la surface des os dans la cavité du canal médullaire et dans les aréoles de la substance spongieuse. Leur paroi est criblée d'une quantité considérable de petits pertuis formés par les embouchures des canalicules osseux.

La *paroi* des canaux de Havers est formée par la substance osseuse

1. Synonymes : *canalicules vasculaires, canaux vasculaires, canalicules médullaires.*

elle-même, par un petit cylindre osseux qui constitue la plus centrale des lamelles dont il a déjà été question [1]. Leur *largeur* est très-variable : les uns sont extrêmement fins, 10 μ, d'autres peuvent atteindre jusqu'à 400 μ et admettre l'extrémité d'une fine aiguille à coudre. Leurs anastomoses sont transversales, rarement obliques, de sorte que le réseau vasculaire forme des mailles rectangulaires allongées. *L'intervalle* qui les sépare est moindre dans les couches osseuses de nouvelle formation que dans celles qui sont complétement développées ; il est en moyenne de 150 à 300 μ. On comprend que les cloisons très-minces de la substance spongieuse, ayant moins de 100 μ, en soient dépourvues [2]. Les *ouvertures* de ce système de canaux sont très-nombreuses ; les unes se voient à l'extérieur de l'os sous forme d'un pointillé noir [3] (ces orifices, circulaires ou elliptiques, en bec de flûte, reçoivent à l'état frais les vaisseaux du périoste ; il y en a d'assez considérables) ; les autres sont situées du côté du canal médullaire ou des aréoles de la substance spongieuse ; elles laissent passer les vaisseaux sanguins qui de la substance osseuse se portent sur la moelle. Parmi ces ouvertures, il y en a de très-larges ; elles se trouvent au point de contact des substances compacte et spongieuse, où le canal de Havers s'ouvre directement dans une aréole, par un orifice distinct ou par un élargissement progressif, de manière à former une sorte d'entonnoir. La *direction* des canaux de Havers varie un peu : dans les os longs et dans quelques autres : pubis, ischion, côte, clavicule, maxillaire

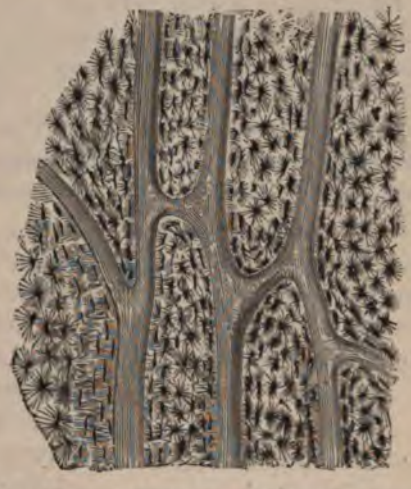

FIG. 136. — Lamelle superficielle d'un os long. On y voit les canaux de Havers longitudinaux et parallèles au grand axe de l'os, leurs anastomoses transversales, et les ostéoplastes.

1. Frey et Neumann croient qu'il existe une paroi propre calcifiée formant la limite même des canaux de Havers et des canalicules osseux. Neumann est parvenu à l'isoler sur des os frais et même sur des os desséchés. (Frey, *loc. cit.*, p. 291.)

2. On peut trouver des portions entières d'os formées de substance compacte sans canaux de Havers : une partie du palatin et de l'unguis, la lame papyracée de l'ethmoïde. Les osselets de l'ouïe, spongieux au centre, sont recouverts d'une lame compacte sans canaux de Havers.

3. Au niveau des points d'insertion des tendons et des ligaments, les canaux n'arrivent pas à la surface de l'os ; ils forment à ce niveau un réseau vasculaire séparé de l'insertion de l'organe par une lamelle osseuse.

inférieur, ils sont parallèles au grand axe de l'os; dans les os *plats*, ils partent le plus souvent d'un point central pour s'arrondir vers les bords affectant une direction parallèle à la surface des os, comme on le voit pour le frontal et le pariétal. Dans le sternum, cependant, ils sont parallèles. Dans les os *courts*, une direction principale l'emporte sur les autres. Enfin, dans la plupart des apophyses, ils sont le plus souvent longitudinaux, comme dans les os longs.

2° *Des os à l'état frais (tissu osseux).*

La substance osseuse, telle que nous venons de l'étudier, représente l'os sec et la partie dure, fondamentale, du tissu osseux vivant. Pour compléter l'étude du tissu osseux vivant, il faut ajouter à celle de la substance osseuse la description : 1° du contenu des ostéoplastes, les *cellules* ; 2° du contenu des canaux de Havers, les *vaisseaux*, les *nerfs* et les *éléments de la moelle*. Nous compléterons cette étude par celle du périoste et de la moelle, si intimement unis aux os.

Cellules osseuses[1]. — Lorsqu'on examine des pièces microscopiques fraîches, on voit que chaque ostéoplaste n'est plus sombre et foncé comme à l'état sec : il renferme une cellule qui le remplit entièrement et qui est formée par un protoplasma transparent contenant un noyau ovalaire de 6 μ de long. La cellule osseuse est une cellule étoilée au même titre que les corpuscules étoilés du tissu conjonctif qu'elle représente exactement. Les prolongements de cette cellule semblent se comporter comme ceux des corpuscules du tissu conjonctif; ils pénètrent dans les canalicules, osseux d'où on les extrait difficilement; mais il est à présumer qu'ils forment un véritable réseau de cellules[2]. Virchow fait jouer un rôle important à ces cellules qui présenteraient un espace vide entre leur protoplasma et la membrane secondaire dont elles se seraient

FIG. 137. Diverses cellules osseuses avec leurs prolongements.

1. Ces cellules ont été découvertes par Virchow, qui a donné le moyen de les extraire avec leurs prolongements des cavités osseuses où elles sont contenues. On les appelle aussi *ostéoplastes*. Trélat.

2. Fürstenberg, Neumann et Kölliker ne croient pas que cette cellule soit analogue aux corpuscules de tissu conjonctif. Ces auteurs pensent qu'il existe dans l'ostéoplaste un vestige de la substance fondamentale non ossifiée, car si le contenu était un corpuscule étoilé, on ne pourrait pas le mettre en évidence avec l'acide chlorhydrique et l'acide nitrique après avoir fait bouillir l'os dans la potasse caustique, comme cellule ou membrane de cellule de nos tissus ne résistant à ce traitement. Kölliker ne se déclare pas sur la nature du contenu du corpuscule, cependant il prétend avec le premier indique, avec Donders, le noyau contenu dans la cavité osseuse.

entourées) et à leurs anastomoses canaliculées. Toutes ces cavités seraient chargées d'un suc nutritif destiné au maintien physiologique des territoires cellulaires, ou mieux elles recevraient, par exhalation des vaisseaux, un liquide nutritif pour la cellule elle-même et une partie de la substance osseuse environnante. On voit donc qu'il y aurait dans le tissu osseux deux systèmes de canaux : 1° les canaux vasculaires formant un réseau très-serré, étendu de la surface osseuse aux vaisseaux de la moelle; 2° les canalicules et cavités osseuses réunis constituant un système dans lequel sont situées les cellules osseuses avec leurs anastomoses (ce système serait un réseau cellulaire contenant un liquide séreux et non sanguin). Comme le réseau vasculaire, celui-ci s'ouvre à l'extérieur et à l'intérieur de l'os par des orifices microscopiques. Le point de contact de ces deux systèmes se trouve sur les parois des canaux de Havers, où l'on peut constater les ouvertures innombrables des canalicules osseux.

Vaisseaux. — Les *lymphatiques* des os n'ayant pas encore été observés, de l'avis de tous les anatomistes, nous n'avons à nous occuper que des *vaisseaux sanguins*.

Le tissu osseux est fort riche en vaisseaux ; ceux-ci sont pour la plupart contenus dans les canaux de Havers, où ils forment un réseau à mailles allongées et rectangulaires.

1° Dans les *os longs* on voit pénétrer deux espèces de vaisseaux, ceux de la moelle et ceux de la substance osseuse.

a. Les vaisseaux de la moelle sont les plus volumineux; une ou deux *artères* assez considérables traversent le trou nourricier du corps de l'os, un plus grand nombre pénètre dans les orifices des extrémités; ces vaisseaux abandonnent quelques rares capillaires à la substance osseuse et se jettent, en conservant leurs trois tuniques, sur les lamelles de la portion spongieuse et sur la moelle, dont ils constituent le réseau vasculaire. Sur les limites de la moelle, à son contact avec la substance osseuse, à la surface interne du canal médullaire comme sur les parois des cloisons de la substance spongieuse, le réseau vasculaire est assez abondant pour mériter le nom de réseau médullaire que lui ont donné certains anatomistes; mais il ne faudrait pas voir là un périoste interne, contre l'existence duquel se sont élevés Gosselin et Regnault ainsi que tous les anatomistes.

b. Les vaisseaux de la substance osseuse viennent du périoste même. Après s'être ramifiés dans cette membrane, les artérioles pénètrent dans les petits orifices qu'on aperçoit à l'œil nu sur la surface osseuse, et qui ne sont que les ouvertures des canaux de Havers (les ouvertures microscopiques de la surface de l'os, embouchures des canalicules osseux, ne donnent pas passage à des vaisseaux; il est probable qu'à leur niveau les prolongements des corpuscules étoilés des ostéoplastes

superficiels s'anastomosent avec ceux des corpuscules du tissu conjonctif contenu dans le périoste). La plupart de ces vaisseaux perdent une partie de leurs tuniques. ils sont réduits à une couche de tissu conjonctif tapissée d'épithélium; quelques-uns forment de véritables capillaires. Ils parcourent les canaux de Havers qu'ils remplissent en général. et ils s'anastomosent du côté du canal médullaire et de la substance spongieuse avec les vaisseaux de la moelle.

Le sang apporté à l'os par tant de voies différentes revient par trois espèces de *veines* qui passent par les mêmes ouvertures : l'une, volumineuse. traverse le trou nourricier, un plus grand nombre sortent par les orifices des extrémités de l'os, enfin une grande quantité de veinules viennent de la surface osseuse pour se jeter dans le périoste.

2° Dans les *os plats* qui ont des trous nourriciers, comme l'os coxal. la circulation est sensiblement la même que dans les os longs; une artère principale pénètre par le trou nourricier principal pour se porter dans la moelle et sur les cloisons de la substance spongieuse. tandis que de tous les points du périoste des artérioles et des capillaires s'insinuent dans la substance compacte de l'os. On aperçoit distinctement de nombreux petits trous qui laissent passer ces artérioles dans tous les os plats. Au crâne en particulier, les veines ont une disposition spéciale; au lieu de sortir par des orifices distincts, elles communiquent avec les sinus de la dure-mère, après avoir décrit de nombreuses sinuosités dans des canaux creusés dans le diploë (canaux veineux de Dupuytren et Breschet).

3° Dans les *os courts*, il existe sur tous les points qui ne sont pas revêtus de cartilage une foule de petits trous d'inégale dimension qui reçoivent les petites artères. Leurs ramifications cheminent dans l'épaisseur du tissu osseux pour donner naissance à des veines qui sortent par des orifices différents. Dans le corps des vertèbres, il existe un gros trou à la face postérieure, du côté du canal rachidien ; c'est par cet orifice que passent les veines des vertèbres pour concourir à la formation des veines intra-rachidiennes.

Nerfs. — Les os possèdent des nerfs. Dans les os longs, ils pénètrent sous forme de rameaux très-délicats par le trou nourricier et les orifices des épiphyses. en suivant les vaisseaux pour se porter à la moelle. Des filets nerveux venus du périoste entrent dans les canaux de Havers : on ne connaît pas leur mode de terminaison. Dans les os plats et dans les os courts, il est facile également d'observer des filaments nerveux qui accompagnent les vaisseaux. Kobelt, Kölliker et Luschka ont démontré que les uns appartiennent au grand sympathique et que les autres sont des nerfs sensitifs de la vie animale. Kölliker aurait trouvé un *corpuscule de Pacini* sur un nerf, au niveau de son entrée dans le trou nourricier du tibia. et un autre sur le nerf principal du premier métatarsien.

Éléments de la moelle. — Les éléments de la moelle se rencontrent dans certains canaux de Havers; ils sont placés entre les parois du canal et le vaisseau, et ils n'existent, comme substance de remplissage, que dans le cas où le vaisseau ne remplit pas exactement le canal.

Périoste.

Le périoste est une membrane fibro-vasculaire, immédiatement appliquée sur tous les os. Il passe par deux phases distinctes : dans la première, il recouvre la surface des cartilages qui doivent s'ossifier et porte alors le nom de *périchondre;* il n'est *périoste* qu'après l'ossification. Le périchondre qui recouvre les cartilages permanents comme ceux du larynx offre la même structure que le périoste.

La *couleur* du périoste est blanchâtre, ou blanc jaunâtre, et sa *résistance* est considérable, comme celle des tissus fibreux en général. Son *épaisseur* varie selon les régions. Elle est ordinairement de quelques dixièmes de millimètre, mais en certains points elle peut acquérir 2 et 3 millimètres, comme on le voit à la face antérieure du col de fémur, où l'épaisseur et la résistance du périoste maintiennent souvent en contact les fragments dans les fractures. Ce phénomène s'observe aussi à l'extrémité inférieure du fémur et à l'olécrâne, où le périoste est très-épais. Elle est considérable aussi à la surface basilaire de l'occipital qui forme la voûte du pharynx. C'est sur le périoste de cette région que s'implantent la plupart des polypes naso-pharyngiens. L'épaisseur du périoste est plus considérable chez l'enfant; aussi, dans le jeune âge, les fractures sont-elles plus rarement accompagnées de déplacement; exemple : fracture du corps de fémur.

L'*adhérence* de cette membrane au tissu osseux varie selon les régions. Elle est due aux vaisseaux et aux nerfs qui pénètrent dans les trous innombrables de la surface de l'os. Elle est due aussi à des filaments particuliers de tissu conjonctif incrustés, en partie ou en totalité, de sels calcaires partant du périoste et s'enfonçant perpendiculairement dans la substance osseuse; ces fibres sont connues sous le nom de *fibres perforantes* de Sharpey [1].

Assez forte dans certains points, l'adhérence du périoste est quelquefois peu accusée. C'est ainsi que les os de la face, le maxillaire inférieur surtout, se laissent facilement dépouiller de leur périoste. Il en est de même pour la cavité orbitaire et la voûte palatine, où le pé-

Fig. 138. — Fragment de périoste avec les fibres perforantes.

1. *Voy.*, page 133 et fig. 138, Fibres de Sharpey.

rioste s'insinue dans les sutures et dans les orifices. A mesure qu'on avance en âge, cette membrane devient plus adhérente.

Le périoste présente : 1° une *face profonde*, en rapport avec l'os auquel elle est unie par ses nombreux prolongements : 2° une *face superficielle*, en rapport avec les organes qui entourent l'os. Cette face contracte de nombreux rapports avec les tissus conjonctif, fibreux, tendineux, cartilagineux, séreux, musculaire, vasculaire, avec les organes des sens, la peau et les muqueuses.

Dans certains points de la face superficielle du périoste, on trouve du *tissu conjonctif*. Cela s'observe dans les points qui sont le siége de glissements, comme dans la région épicrânienne, où le périoste, *péricrâne*, est séparé de l'aponévrose par une couche celluleuse lâche. Il en est de même à la face interne du tibia dans son tiers moyen.

Sur un grand nombre d'os, sur les os longs des membres, par exemple, le périoste reçoit non-seulement l'insertion des deux ligaments interosseux de l'avant-bras et de la jambe, mais encore celle des cloisons aponévrotiques qui se détachent de l'aponévrose principale du membre pour diviser en plusieurs groupes les muscles de la région. Le *tissu fibreux* qui compose ces cloisons et les ligaments se confond avec celui du périoste.

Aux extrémités des os, le périoste est recouvert par une couche de tissu fibreux assez épaisse qui le renforce et qui se creuse des canaux, gaînes tendineuses, pour laisser glisser les tendons. Cela s'observe surtout aux extrémités des os longs des membres, principalement au radius, au tibia, etc.

Aux extrémités des os, quand un ligament prend insertion, le périoste disparaît, de sorte que le ligament s'implante directement sur la substance osseuse. Les fibres qui composent le périoste sont contiguës à celles du ligament.

Ce sont les nombreuses connexions du périoste avec le tissu fibreux qui ont fait considérer par quelques anatomistes cette membrane comme le point de départ des tendons, des ligaments et des aponévroses.

Aux points d'insertion des *ligaments* et des *tendons*, le périoste manque souvent, les éléments du tissu conjonctif du périoste se confondant insensiblement avec ceux du tendon[1]. Nous avons déjà vu qu'à ce même niveau il n'existe aucune embouchure de canaux de Havers sur la surface osseuse.

Au niveau des articulations, le périoste s'amincit peu à peu et cesse exactement sur les limites du *cartilage* articulaire, auquel il adhère

1. Les tendons et les ligaments se fusionnant avec le périchondre pour adhérer aux surfaces cartilagineuses, et cette adhérence étant déjà solide au moment où se développent les éléments élastiques, il en résulte que, dans ces points, le périchondre, véritable périoste, est dépourvu de fibres élastiques.

assez pour pouvoir être enlevé avec lui après une macération prolongée.

A la tête, le périoste contracte une adhérence intime avec le cartilage sutural, qui remplit les sutures des jeunes sujets. C'est cette raison qui fait que le céphalœmatome, ou tumeur sanguine des nouveau-nés, développé entre le périoste et l'os, existe presque constamment à côté de la ligne médiane.

Le périoste affecte des rapports avec le *système séreux*. Sans parler de la dure-mère qui possède des rapports étendus avec l'arachnoïde, nous voyons le périoste de la face interne des côtes être en rapport avec la plèvre. Dans des points nombreux, il est en rapport avec des séreuses tendineuses et sous-cutanées; les premières se trouvent aux extrémités des os longs, dans les mêmes points où l'on rencontre les gaînes tendineuses, les secondes sur les saillies osseuses, épitrochlée, épicondyle, olécrâne, etc., etc., où la peau est soumise à des frottements.

La membrane nourricière des os est en rapport avec des *muscles* nombreux. Les uns glissent sur elle au moyen de tissu cellulaire, mais en certains points les fibres musculaires s'implantent directement sur le périoste, qui s'amincit à ce niveau ; exemple : le brachial antérieur sur l'humérus, le court péronier latéral, les extenseurs des orteils, les jambiers, le poplité, sur les os de la jambe, etc.

Quelques gros *vaisseaux* rares, tels que l'aorte et la veine cave inférieure, passent sur le périoste au niveau des vertèbres. Ils en sont séparés par du tissu cellulaire. C'est dans la plupart des points où le périoste est en rapport avec de gros vaisseaux que l'on peut sentir les pulsations artérielles; exemples : l'artère faciale sur le maxillaire inférieur, l'artère fémorale sur l'éminence ilio-pectinée et sur le tiers inférieur du fémur, l'artère tibiale antérieure à la partie inférieure de la face externe du tibia.

Le périoste pénètre dans l'*oreille interne* et se continue sur la face interne de la lame des contours et du limaçon, sur la face interne du vestibule et des canaux demi-circulaires. Il s'applique aussi sur la face interne du tympan secondaire de Scarpa, qui ferme la fenêtre ronde. Le périoste de l'oreille interne est très-mince; rosé chez le fœtus, blanc chez l'adulte, il exhale le liquide de Cotugno ou périlymphe. Le point de continuité entre le périoste de l'oreille interne et le périoste extra-crânien est l'aqueduc du limaçon. D'après Kölliker, il se transformerait sur tous ces points en substance conjonctive réticulée. (*Voy.* ce mot.)

Le périoste présente peu de rapports avec la *peau*. Une seule région est dans ce cas : c'est la face interne du tibia, où dans toute son étendue, excepté au tiers supérieur et au tiers inférieur, elle est séparée de la peau seulement par une couche mince de tissu cellulaire. Aux extré-

mités des troisièmes phalanges le périoste se confond avec le derme de la peau.

Dans les cavités de la face, les *muqueuses* sont extrêmement adhérentes au périoste, avec lequel leur derme se confond. C'est ce qui leur a fait donner le nom de *fibro-muqueuses*. Dans ces régions, le périoste adhère plus à la muqueuse qu'à l'os; exemples : fosses nasales, voûte palatine, caisse du tympan, gencives. Il faut excepter la voûte du pharynx, où le périoste, bien que très-adhérent à la muqueuse, est aussi très-adhérent à l'os.

Dans certaines régions, le périoste mérite quelques considérations. Nous avons vu les particularités qu'il présente : 1° aux extrémités des os longs, 2° au col du fémur, 3° à la surface basilaire de l'occipital, 4° à la voûte palatine et aux gencives, 5° aux fosses nasales, 6° dans l'oreille interne. Sur les os larges et sur les os courts, il se comporte comme sur les os longs, cessant d'exister au niveau des surfaces articulaires et affectant de nombreux rapports avec les divers tissus, surtout avec le tissu fibreux. Mais au *crâne* et à la *colonne vertébrale* il présente quelques particularités intéressantes. A la voûte du crâne, le périoste ou péricrâne, au lieu de cesser au niveau des articulations, contracte une adhérence intime avec le cartilage sutural qui adhère intimement aussi à la dure-mère. A la base du crâne et à l'extérieur de la colonne vertébrale, le périoste se comporte comme sur les autres points du squelette, mais, au niveau des trous de la base du crâne, il pénètre pour se continuer avec la dure-mère crânienne, comme il se continue à la voûte à travers les sutures, de sorte qu'on pourrait considérer ces deux membranes comme deux feuillets entre lesquels se seraient développés les os du crâne. La dure-mère est donc considérée avec raison comme un périoste interne, puisque la surface interne de ces os n'est pas pourvue d'une deuxième membrane fibreuse, que la dure-mère la tapisse dans tous les points, et qu'enfin l'expérience démontre que la dure-mère est douée des mêmes propriétés que le périoste. Il est vrai que ces propriétés ne sont pas aussi énergiques que celles du périoste, mais elles existent évidemment, et, seraient-elles encore plus faibles, on ne pourrait lui refuser le nom de *périoste*. Nous verrons bientôt que le périoste du crâne diffère aussi du reste du périoste, au point de vue physiologique. Au niveau des trous de conjugaison, le périoste des vertèbres pénètre dans le canal rachidien pour en tapisser toute la surface.

Structure. — Le périoste est composé : 1° d'un *tissu propre* qui a des propriétés spéciales (il exhale un blastème particulier dans lequel doit se développer la substance osseuse), 2° de *vaisseaux*, 3° de *nerfs*.

Tissu propre. — Il est formé de deux éléments : la fibre de tissu conjonctif et la fibre élastique. Ces deux éléments ne forment pas deux couches distinctes, comme le prétendent certains auteurs, et l'on ne

saurait trop s'élever contre ces abus de divisions des membranes en plusieurs couches, lorsqu'elles n'existent réellement pas. Ce qu'on peut dire, c'est que la fibre de tissu conjonctif est plus abondante à la face superficielle du périoste, tandis que la fibre élastique prédomine dans les parties profondes; mais, quant à la séparation de ces deux couches en membranes distinctes, elle est impossible.

Les fibres de tissu conjonctif situées dans la *couche superficielle* du périoste forment un tissu feutré; ces fibres isolées et fasciculées affectent une direction longitudinale dans les os longs; c'est entre elles qu'on trouve quelques cellules adipeuses; c'est encore dans cette couche que les vaisseaux et les nerfs du périoste se divisent pour se porter ensuite dans l'os en traversant les couches profondes.

A la face profonde de la couche élastique du périoste, on trouve une mince couche, molle, blanc jaunâtre, appelée par Ollier *blastème sous-périostal* (tissu d'ossification de Kölliker). Très-mince chez l'adulte, cette couche se présente dans tout son développement pendant la période d'accroissement des os. Elle est plus adhérente à l'os qu'au périoste, car elle ne suit pas cette membrane lorsqu'on l'arrache. Le blastème sous-périostal représente les couches profondes du périoste au moment où elles se transforment en substance osseuse. Sa structure comprend : des cellules, une substance intercellulaire et des vaisseaux. Les cellules dites *sous-périostales* ont une grande analogie avec les cellules médullaires, ou ostéoblastes, qui donnent naissance à l'os dans le cartilage; les unes ont un ou deux noyaux; elles sont arrondies ou allongées, et mesurent en moyenne de 15 à 30 μ; les autres, qui ne sont qu'une agglomération des premières, forment des plaques plus ou moins larges, à plusieurs noyaux, *myéloplaxes* de Robin. Dans les points qui avoisinent la substance osseuse, quelques-unes de ces cellules prennent la forme étoilée, car, ainsi que nous le verrons, elles constituent plus tard les cellules osseuses, tandis que les autres forment des éléments de moelle. La *substance intercellulaire* a beaucoup d'analogie avec un jeune tissu conjonctif dont les fibrilles ne sont pas encore bien distinctes [1]; si on l'enlève, on voit que la surface osseuse est pleine d'aspérités irrégulières formées par de la nouvelle substance osseuse. Les *vaisseaux* qu'on y rencontre sont toujours de nouvelle formation; ils résultent de la fusion des cellules médullaires; ils se forment par conséquent d'une manière incessante, et, une fois formés, ils se mettent en communication avec ceux du périoste proprement dit et avec ceux de l'os lui-même.

La *face profonde* du périoste renferme une grande quantité de fibres

1. Dans quelques cas, les fibrilles se distinguent comme dans le tissu fibreux. A ceux qui voudraient nier l'existence de ces fibrilles, on pourrait répondre en montrant les fibres perforantes de Sharpey, qui ne sont que des filaments ossifiés de tissu conjonctif. (Kölliker.)

élastiques; les unes sont libres, fines, mais la plupart s'anastomosent et donnent naissance à des réseaux élastiques serrés; quelques-unes représentent même de véritables membranes élastiques superposées, sans mélange de tissu conjonctif. Cette couche élastique, réunie au blastème sous-périostal dont il va être question, constitue ce qu'Ollier appelle la *couche ostéogène* du périoste.

Vaisseaux. — Les *artères* du périoste sont nombreuses; elles se répandent dans la couche extérieure de tissu conjonctif, où elles forment un réseau serré à mailles polygonales, dont les capillaires ont en moyenne 10 à 12 μ. De ce réseau les vaisseaux se portent vers l'os, traversent perpendiculairement la couche élastique, et pénètrent dans les petits trous de la surface osseuse, qui ne sont autres que les embouchures des canaux de Havers. Les *veines* du périoste sont plus nombreuses; il y a ordinairement deux veinules pour une artériole. Les lymphatiques n'y ont pas été démontrés.

Nerfs. — Ils sont assez nombreux. Indépendamment de ceux qui traversent le périoste pour se rendre dans l'épaisseur de l'os, on trouve des nerfs périostiques proprement dits. Ils se détachent des nerfs destinés aux os et se portent sur le périoste, où ils cheminent en se divisant; ils finissent par se résoudre en extrémités libres (Kölliker sur l'os coxal de l'homme, J.-N. Czermak sur l'os frontal du chien). Les ramifications nerveuses siégent dans la couche superficielle ou conjonctive du périoste; elles paraissent plus nombreuses dans le périoste des extrémités articulaires des os longs, coude, genou, cou-de-pied.

Fonctions. — Le tissu du périoste fournit un liquide qui forme l'os. Cette propriété est des plus évidentes pendant la période d'accroissement des os. Elle se manifeste dans la cicatrisation des fractures, dans la formation du nouvel os après l'évidement. Enfin, expérimentalement, Ollier a démontré péremptoirement les propriétés du périoste.

Les expériences d'Ollier[1] démontrent que le périoste porte en lui-même la propriété de régénérer le tissu osseux, car il a pu, par des transplantations de fragments de périoste, produire des os artificiels non-seulement dans les tissus du même animal, mais encore dans les tissus mous d'une espèce différente (du chien au lapin). Il a pris des lambeaux du périoste sur un animal mort depuis une heure, et après l'avoir greffé sur un autre animal de la même espèce, il a vu se reproduire un os représentant la forme du lambeau périostique, et des vaisseaux s'y développer. Ces expériences ont été faites dans la crête des coqs, sous la peau du crâne et de l'aine du lapin, et sur le cabiai, le poulet, le pigeon.

Ollier a expérimenté aussi sur la dure-mère. Il a fait des transplan-

1. Académie des sciences et *Gazette hebdomadaire*, 1858, 59, 60.

tations de cette membrane, comme il l'avait fait pour le périoste, et il a remarqué qu'elle donnait naissance à de petits os parfaitement constitués et possédant les caractères anatomiques de la substance osseuse. Cette propriété de la dure-mère diminuerait avec l'âge. De plus, la surface externe seule de cette membrane serait douée de la propriété de régénérer le tissu osseux, de sorte que la surface externe de la dure-mère devrait seule être considérée comme périoste. Les cloisons de la dure-mère, comme la faux du cerveau et la tente du cervelet, ne sont pas susceptibles de s'ossifier par la transplantation.

Bien que le périoste serve à la formation du tissu osseux, il ne faudrait pas croire qu'un décollement même étendu de cette membrane entraîne nécessairement la mort de l'os. J.-L. Petit et Ténon s'étaient élevés dès le XVIIIe siècle contre cette pratique erronée qui consistait à recouvrir de topiques irritants les surfaces osseuses dénudées, dans le but d'en hâter la mortification, persuadé qu'on était que les os dénudés devaient inévitablement être frappés de mort.

Le périoste externe du crâne, de même que la dure-mère ou périoste interne, a une force de réparation beaucoup moins grande qu'ailleurs. L'absence de cal, dans la plupart des fractures de la base du crâne, le démontre. J.-L. Petit et Ténon dans le siècle dernier, Velpeau et Richet de nos jours, ont insisté sur ce point et ont fait voir que, dans les réparations osseuses du crâne, la surface de la plaie de l'os fournit plus de matériaux que les membranes elles-mêmes, comme cela s'observe après l'opération du trépan.

Développement. — Il n'est pas possible de préciser l'époque d'apparition du périoste. Les premiers éléments se montrent probablement dès le second mois ; les os sont cartilagineux, ils sont recouverts d'une couche de tissu conjonctif mou dont la substance intercellulaire se transforme rapidement en fibrilles, pendant que les corpuscules deviennent fusiformes, puis étoilés.

Les cellules de la couche du blastème sous-périostal tirent leur origine de la face profonde du périoste, probablement par prolifération des corpuscules de tissu conjonctif.

Tant que les os sont cartilagineux, le périoste porte le nom de périchondre; plus tard le changement de nom n'entraîne aucune modification dans la structure de la membrane. A partir du cinquième mois, on voit dans les parties profondes de la couche conjonctive une condensation de la substance intercellulaire sous forme de filaments : ce sont des fibres élastiques fines qui se constituent. Dans les derniers mois de la vie fœtale, ces fibres grossissent, s'anastomosent pour former les réseaux élastiques, et un certain nombre d'entre elles se soudent par leurs bords pour former des lamelles élastiques. Les vaisseaux et les nerfs se développent sur place de bonne heure; ils envoient même des rameaux dans le cartilage avant la formation des dépôts osseux.

Moelle des os.

La moelle des os, *substance médullaire*, est cette matière molle qui remplit le canal médullaire des os longs et toutes les aréoles de la substance spongieuse. On trouve aussi des éléments de la moelle dans les principaux canaux vasculaires de la substance osseuse et à la surface des os au-dessous du périoste.

La moelle est en contact direct avec les parois du canal médullaire et les cloisons de la substance spongieuse. Elle se présente sous deux aspects différents : elle est jaune ou rouge. La *moelle jaune*, qu'on pourrait encore appeler *graisseuse*, se rencontre dans le canal médullaire des os longs; la *moelle rouge* occupe principalement les aréoles de la substance spongieuse, c'est-à-dire les os courts, les os plats et les extrémités des os longs.

Éléments de la moelle. — La moelle se compose de cellules médullaires et de cellules graisseuses traversées par quelques filaments de tissu conjonctif, et recevant des vaisseaux et des nerfs. On trouve un peu de matière amorphe et des gouttelettes grasses entre ces éléments.

Cellules médullaires. — Le dernier mot n'est pas dit sur ces cellules. Si l'on considère leur développement, leur origine, on voit qu'elles procèdent toutes de jeunes cellules arrondies résultant de la multiplication des cellules cartilagineuses dans les cartilages en voie d'ossification. Nous appelons cellules médullaires toutes celles que l'on trouve dans la moelle en dehors des vésicules graisseuses et des corpuscules du tissu conjonctif; les médullocelles et les myéloplaxes, dont nous allons parler, sont par conséquent des cellules médullaires.

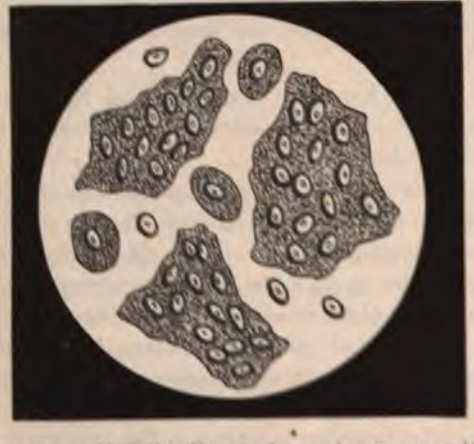

FIG. 139. — Médullocelles et plaques à noyaux multiples de la moelle. On y voit trois myéloplaxes, trois médullocelles à cellule et quatre noyaux libres.

Robin a signalé ces deux éléments anatomiques caractéristiques de la moelle; il leur a donné les noms de médullocelles et de myéloplaxes.

Les *médullocelles* se montrent, dit-il, sous forme de noyaux ou de cellules. Cet élément existe surtout dans les aréoles de la

substance spongieuse des os. La variété *noyau libre* serait constituée par des noyaux arrondis, de la dimension d'un globule rouge du sang, granuleux, généralement sans nucléole et insoluble dans l'eau et dans l'acide acétique. La variété *cellule* est représentée par une cellule à masse un peu granuleuse, de 12 à 15 μ, contenant un noyau semblable aux précédents; elle pâlit sous l'influence de l'acide acétique.

Les *myéloplaxes* de Robin, *plaques à noyaux multiples* des autres auteurs, sont des éléments aplatis, de forme variée, quelquefois polyédriques, à bords irréguliers, composés d'une masse finement granuleuse, parsemée de noyaux ovoïdes (jusqu'à 30) de 7 à 10 μ chacun. Ces éléments se rencontrent aussi dans les aréoles de la substance spongieuse des os, rarement dans le canal médullaire. On les trouve surtout adhérents aux parois osseuses. Ils ont de 30 à 60 μ et jusqu'à 100 μ.

On est en droit de se demander si ces deux éléments sont différents ou s'ils ne représentent que deux formes d'un même élément. Cette dernière supposition nous paraît conforme à l'étude des faits. Robin ne donne aucun caractère chimique qui permette de les distinguer. Les seules différences seraient les suivantes : 1° leurs noyaux, de même dimension d'ailleurs, seraient arrondis dans les médullocelles et ovoïdes dans les myéloplaxes; 2° l'élément serait arrondi dans un cas et aplati dans l'autre.

La question serait-elle jugée par les tumeurs à médullocelles et par les tumeurs à myéloplaxes, qui peuvent se montrer formées de l'un ou de l'autre de ces éléments?

Nous ferons observer : 1° que ces éléments ont à peu près le même siége; 2° qu'il est démontré aujourd'hui que les myéloplaxes se segmentent fréquemment pour donner naissance à des cellules plus petites et arrondies; 3° que leurs réactions ne diffèrent pas; 4° que les tumeurs à myéloplaxes renferment le plus souvent quelques médullocelles, et *vice versa*.

FIG. 140. — Deux masses de protoplasma contenant des noyaux multiples (myéloplaxes de Robin).

1. Cellule en voie de séparation de la masse de protoplasma. — 2. Séparation plus avancée. — 3, 4, 5. Cellules prêtes à se détacher et n'étant plus retenues que par un pédicule étroit.

Nous ne sommes pas le seul à porter un tel jugement. Kölliker (page 292, 2e fascicule, 2e édition française) écrit : « Je ne ferai que signaler, relativement aux cel- « lules à noyaux multiples, *dont le développement peut facilement être*

« *rapporté aux cellules à noyau unique*, que ces cellules se transforment « *aussi* en cellules osseuses ». Cornil et Ranvier s'expriment d'une manière analogue (page 7, *Manuel d'histologie pathologique*) : « Les « cellules à noyaux multiples que l'on rencontre à côté d'elles (cellules « à noyau unique)... offrent les mêmes propriétés générales ; la sub- « stance protoplasmique qui les forme *possède exactement* les mêmes « réactions. »

Nous admettrons donc que les médullocelles et les myéloplaxes constituent le même élément, la *cellule de la moelle, cellule médullaire*, sous deux aspects différents : 1° sous forme de cellules plus ou moins arrondies ; 2° sous forme de *plaques à noyaux multiples* représentant une masse de protoplasma avec noyau, pouvant donner naissance par bourgeonnement aux cellules arrondies.

Cellules graisseuses. — Elles sont nombreuses dans la moelle jaune ; elles ne sont pas réunies en masses ou lobules. et leur structure ne diffère pas de celle des cellules du tissu adipeux.

Tissu conjonctif. — Il est peu abondant ; c'est un tissu conjonctif lâche. avec quelques corpuscules de tissu conjonctif, mais sans fibres élastiques. On le trouve surtout à la surface de la moelle dans le corps des os longs ; quelques filaments traversent la substance médullaire pour former un réseau très-lâche ; il n'existe pas dans la moelle qui remplit les aréoles de la substance spongieuse. Les corpuscules du tissu conjonctif sont étoilés et s'anastomosent par leurs prolongements [1].

Vaisseaux. — *L'artère nourricière.* dans les os longs. arrivée dans le canal médullaire. se bifurque. et chacune des divisions va s'anastomoser aux extrémités de l'os avec les vaisseaux de second ordre. Toutes ces artères, se divisant et se subdivisant, forment un réseau vasculaire extrêmement riche. situé en partie entre la substance osseuse et la moelle ; les vaisseaux arrivent à la moelle avec leurs trois tuniques. après avoir abandonné quelques fins capillaires à la substance osseuse. Ils forment un réseau capillaire dont les mailles polygonales ont les angles arrondis. Les mailles ont deux ou trois fois le diamètre des capillaires. Les *lymphatiques* ne sont pas connus.

Nerfs. — Les *nerfs* de la moelle accompagnent l'artère nourricière de l'os. Ils pénètrent dans le canal médullaire et se divisent comme l'artère nourricière dont ils suivent les branches. Ils disparaissent dès que les artères. en pénétrant dans la substance médullaire, se dépouillent des fibres musculaires. Ces nerfs sont plutôt destinés à la paroi vasculaire qu'à la moelle elle-même.

La *matière amorphe* qui réunit ces éléments est rougeâtre et demi-transparente ; elle est très-granuleuse. surtout après la mort.

1. Selon Robin, le tissu conjonctif ferait défaut dans la moelle.

On trouve aussi dans la moelle des *gouttelettes graisseuses* indépendantes des cellules graisseuses. On les rencontre dans les cas où l'on a la certitude qu'elles ne viennent pas de cellules déchirées. C'est là une sorte d'huile de moelle.

Variétés de moelle. — Nous avons dit, au commencement de cet article, qu'il y a une *moelle jaune* et une *moelle rouge*. Robin distingue la moelle fœtale, la moelle gélatiniforme et la moelle adipeuse. Ces diverses dénominations prouvent que la moelle peut varier quant à ses propriétés physiques et à sa structure; cependant on peut les réduire aux deux premières variétés.

En effet, la variété *gélatiniforme* peut être éliminée, attendu qu'elle représente une moelle altérée par de longues maladies : on l'appelle encore la moelle des convalescents. Voici ses caractères : elle est molle, rosée, demi-transparente; elle renferme beaucoup de matière amorphe et de cellules médullaires, presque pas de cellules graisseuses.

La moelle jaune ne diffère pas de la moelle *adipeuse*. Elle se montre presque exclusivement dans le canal médullaire des os longs; elle est plus répandue chez les vieillards, et elle remplit les vides de la substance spongieuse dans la raréfaction des os. Caractères : elle renferme beaucoup de vésicules graisseuses, peu de vaisseaux et peu de cellules médullaires; c'est l'élément graisseux presque pur (96 pour 100 de graisse) [Berzélius].

La moelle *fœtale* ou *sanguine* est la moelle rouge ; elle se trouve dans les aréoles de la substance spongieuse. Caractères : elle est presque dépourvue de vésicules graisseuses, contient de la matière amorphe et une grande quantité de cellules médullaires; elle est très-vasculaire (75 pour 100 d'eau) [Berzélius].

Fonctions. — La moelle remplit les vides qui se produisent dans la substance osseuse; elle remplace les parties osseuses qui sont résorbées par suite de raréfaction.

La moelle est un *organe hématopoiétique*, disent deux savants qui se disputent la propriété de cette découverte, Bizzozero et Neumann [1].

Il résulterait de nombreux travaux publiés dans ces dernières années (Recueils italiens et allemands) par ces deux professeurs, que les cellules de la moelle sont formées d'un protoplasma contractile présentant des mouvements amiboïdes énergiques (moelle rouge des gallinacées et des grenouilles, Bizzozero). A côté de ces cellules, on rencontrerait des corpuscules rouges à un noyau, de même dimension que les globules rouges du sang. De plus, entre ces deux types de cellules, on trouverait une foule de formes intermédiaires dont l'existence serait expliquée par une transformation probable des éléments incolores et con-

1. *Gazz. med. Lambarda*, 1868. *Archiv. der Heilkunde*, 1868.

tractiles en globules rouges. De ce qui précède Neumann conclut qu'il se produit dans la moelle des os une transformation active et continue des cellules incolores en globules rouges.

Pour expliquer la pénétration de ces globules dans les vaisseaux sanguins et compléter leur théorie, Bizzozero et Neumann disent qu'il se passe ici un phénomène inverse de celui que Cohnheim a signalé dans l'inflammation pour la formation du pus : par leurs mouvements amiboïdes, les cellules médullaires colorées, incolores ou intermédiaires, pénétreraient dans les vaisseaux sanguins de dehors en dedans à travers la paroi des capillaires.

Il faudrait donc, d'après les auteurs que nous venons de citer, placer la moelle des os au nombre des organes hématopoiétiques, au même titre que les glandes vasculaires sanguines.

Selon Dubuisson Christôt, de Lyon, la principale fonction de la moelle serait d'opérer la résorption de la substance osseuse.

Développement. — Les premiers rudiments de la moelle se montrent dès le commencement du travail d'ossification; ils forment cette matière molle contenue dans les boyaux du cartilage déjà calcifié. C'est dans la clavicule, vers le 60e ou le 65e jour, qu'on rencontrerait les premiers éléments (Robin). Dès l'origine, la moelle est rougeâtre et composée uniquement d'une substance liquide remplie de jeunes cellules arrondies, rougeâtres elles-mêmes, à noyau très-apparent et à protoplasma granuleux, dérivant de la multiplication des cellules de cartilage. Ces cellules prennent des directions différentes; les unes se transforment en cellules osseuses, les autres en éléments définitifs de la moelle [1]. Peu de temps après il se forme sur place des vaisseaux dont le nombre s'accroît rapidement. Plus tard, les nerfs [2] et les cellules adipeuses se développent. Les nerfs se montrent dans les derniers mois de la vie fœtale; quant aux cellules graisseuses, elles sont rares à la naissance et se multiplient peu à peu.

Chez les oiseaux, la plupart des os contiennent de l'air au lieu de moelle, à partir de l'évolution complète de ces animaux. Pendant leur développement, tous les os sont remplis de moelle.

FORMATION DES OS.

Le tissu osseux, avant d'être constitué, passe en général par deux phases que depuis longtemps on a appelées l'*état muqueux* et l'*état cartilagineux*. L'*état osseux* est l'ossification proprement dite.

1. Celles que l'on rencontre sous le périoste et dans les canaux de Havers superficiels tirent leur origine des cellules du blastème sous-périostal.

2. Pour apercevoir ces nerfs chez le fœtus, ce qui est plus facile que chez l'adulte, il suffit de faire tomber sur la moelle un filet d'eau qui entraîne toutes les parties molles.

§ I. — État muqueux.

L'état muqueux des os est pour ainsi dire un état nul ; on veut dire par état muqueux que le squelette n'existe pas, et que les parties qui doivent se cartilaginifier, puis s'ossifier, participent de l'état général de l'embryon, qui a une consistance molle, muqueuse. En effet, si l'on examine les éléments de l'embryon dans les points où le cartilage doit se former, on constate qu'il existe seulement des cellules embryonnaires n'ayant aucun des caractères de la substance cartilagineuse.

FIG. 141.— Cellules de cartilage embryonnaire avec substance intercellulaire.

1, 2. Cellules sans enveloppe (protoblastes) avec contenu et noyau transparents. — 3. Cellule à contenu opaque sans noyau visible. — 4. Cellule transparente avec un reste de protoplasma opaque en haut.

§ II. — État cartilagineux.

L'état cartilagineux correspond à cette période où à la place des os on trouve des cartilages ayant la forme de l'os futur. Ces organes cartilagineux sont pleins, c'est-à-dire qu'il n'existe pas d'espaces médullaires ; ils offrent du reste toutes leurs parties ; ainsi, les os longs sont pourvus de la diaphyse, des épiphyses, des apophyses, etc. ; de plus, ils sont revêtus d'une membrane, le *périchondre*, qui prendra plus tard le nom de *périoste*. Tous les os ne passent pas par l'état cartilagineux ; tels sont : la voûte du crâne comprenant la portion écailleuse du temporal et la moitié postérieure de la portion écailleuse de l'occipital, l'aile interne de l'apophyse ptérygoïde, le cercle tympanal et tous les os de la face. Les autres pièces du squelette sont souvent soudées entre elles pendant l'état cartilagineux : tous les os du bassin ne forment qu'une pièce ; il en est de même des côtes et du sternum qui sont réunis, ainsi que des os de la base du crâne ; mais la colonne vertébrale et les membres sont formés d'autant de pièces cartilagineuses séparées qu'il y aura d'os.

Au moment où l'état cartilagineux va se dessiner, on constate une modification des cellules embryonnaires qui revêtent les caractères des cellules cartilagineuses. Par leur réunion, elles forment un tissu peu consistant ; chaque cellule s'entoure d'une fine membrane, *capsule de cartilage ;* un peu plus tard il se développe entre les capsules une substance fondamentale transparente. Le cartilage grandit, non-seulement par l'addition de cette substance fondamentale, mais aussi par la prolifération des cellules.

La *corde dorsale* correspond à la période cartilagineuse du squelette [1].

§ III. — État osseux.

L'ossification, *état osseux*, commence au moment où apparaissent les premières incrustations calcaires du cartilage, et se continue jusqu'à une période avancée de la vie. Tous les os, nous l'avons vu, ne sont pas précédés par du cartilage; aussi étudierons-nous les différents modes d'ossification : 1° dans le cartilage; 2° dans le tissu conjonctif.

A. *Ossification dans le cartilage.*

Lorsque l'ossification du cartilage a lieu, elle ne se fait pas dans toute la substance cartilagineuse en même temps; elle se produit dans des points isolés où, dès son apparition, elle donne lieu à des *points d'ossification*. Ces points d'ossification se montrent d'abord sous forme de taches sombres dans le cartilage; si on les divise, on voit que ces taches sont formées par un dépôt de substance rougeâtre que le scalpel traverse avec facilité.

Une fois formés, les points osseux s'étendent insensiblement et finissent par se réunir, par se souder aux points voisins du même os [2].

1. C'est un cordon cartilagineux renflé à sa partie supérieure qui correspond à l'apophyse basilaire de l'occipital, et effilé à son extrémité inférieure, qui s'étend jusqu'au centre de la dernière vertèbre coccygienne. La corde dorsale est constituée par une enveloppe et un contenu. L'enveloppe est un étui membraneux d'une extrême minceur, homogène et élastique. Dans cet étui on trouve un liquide et des cellules; le liquide est visqueux, les cellules sont trois ou quatre fois plus grandes que les cellules embryonnaires (Robin) : elles sont polyédriques, transparentes, finement granuleuses; elles ont un noyau clair, sphérique, un nucléole petit et brillant.

L'eau gonfle les cellules, qui doublent de volume en s'arrondissant, et dissout leurs granulations.

Les cellules de la corde dorsale apparaissent immédiatement après les cellules embryonnaires. On les voit apparaître et se grouper en ligne droite dans l'axe de la tache embryonnaire : puis on voit l'enveloppe se former. C'est autour de la corde dorsale que naissent les disques intervertébraux, les vertèbres, la base du crâne, le sacrum et le coccyx : elle se renfle au niveau des disques intervertébraux : c'est elle qui formera plus tard la partie liquide qu'on trouve au centre de ces disques.

Au niveau des vertèbres, l'ossification du corps vertébral détermine l'atrophie de la corde dorsale, tandis qu'au niveau des disques, après l'ossification, les cellules se modifient : elles forment de petits amas grisâtres, se creusent peu à peu de petites cavités qui se remplissent de gouttelettes rosées ou jaunâtres, solubles dans l'eau, ce qui prouve qu'elles ne sont pas graisseuses.

2. Les points d'ossification qui se montrent les premiers occupent presque toujours la partie centrale de l'os, d'où ils s'étendent pour en former la totalité, ou du moins une grande partie : on les nomme *points primitifs*. Dans beaucoup d'os, ces derniers ne suffisent pas à leur développement total : on voit alors se développer, sur des parties

1° Formation des points osseux. — La formation des points osseux résulte des phénomènes suivants qui se produisent dans la substance cartilagineuse : l'incrustation de la substance intercellulaire par des sels calcaires, la prolifération des cellules du cartilage, la production de vaisseaux.

a. Incrustation calcaire. — De petits grains de sels de chaux granuleux se montrent dans la substance fondamentale du cartilage et en même temps dans les capsules de cartilage ; ces grumeaux sont d'abord disséminés, mais bientôt ils forment des masses serrées et compactes. Cette incrustation s'étend vers les parties voisines, qu'elle envahit à leur tour. Au moment où elle va recevoir le dépôt calcaire, la substance cartilagineuse prend une couleur jaunâtre, elle devient striée et d'apparence fibreuse.

b. Prolifération cellulaire. — Les cellules contenues dans les cavités du cartilage sont soumises dans le même point à un mouvement

plus ou moins éloignées du centre de l'os, des points d'ossification qui complètent la forme de l'organe : on les appelle *points complémentaires* ou *épiphyses*.

Le premier point d'ossification qui se montre chez l'embryon est celui de la clavicule (à la fin du premier mois) ; viennent ensuite ceux du maxillaire inférieur et du corps des trois grands os longs des deux membres (du 30e au 40e jour).

La réunion des divers points osseux varie avec les divers os du squelette ; elle est complète lorsque l'extrémité inférieure du fémur se réunit au corps de cet os, c'est-à-dire vers l'âge de 25 ans.

Les points d'ossification, tant primitifs que complémentaires, au nombre de 579 (Sappey), diffèrent beaucoup dans la manière dont ils se soudent. Cependant, d'après Sappey, on sait que :

1° Un os développé par plusieurs points d'ossification primitifs ne présente de points complémentaires qu'après la soudure complète des premiers ;

2° Les points complémentaires d'un os apparaissent d'autant plus vite qu'ils prennent une part plus importante à sa formation ; exemples : épiphyse inférieure du fémur, épiphyses supérieures du tibia et de l'humérus, épiphyses des corps vertébraux ;

3° Dans les os très-nombreux qui ont pour origine un seul point primitif et un seul point complémentaire, l'apparition de ce dernier est d'autant plus précoce qu'il aura un volume plus grand ; exemples : métacarpien, métatarsien et phalange.

En général, les épiphyses précoces se soudent lentement au reste de l'os, tandis que celles qui se montrent tardivement se soudent très-vite.

Serres a établi des lois sur le mode de réunion des points osseux. Quoiqu'elles présentent de très-nombreuses exceptions, il faut reconnaître qu'elles possèdent un caractère certain de généralité.

1° *Loi des éminences.* — Toute saillie osseuse prend naissance par un point d'ossification propre, excepté : apophyses mastoïde, zygomatique, etc.

2° *Loi de symétrie.* — Cette loi souffre peu d'exceptions. Tout os médian et impair est formé de deux moitiés qui se réunissent sur la ligne médiane ; exemple : frontal, etc.

3° *Loi des cavités.* — Toute excavation osseuse est formée par la conjugaison de deux ou plusieurs points d'ossification ; exemple : cavités cotyloïde de l'os coxal, glénoïde de l'omoplate, fosse ptérygoïde, trou vertébral, trous optique, condylien antérieur, vidien, etc.

nutritif considérable ; elles se segmentent, elles prolifèrent ; chaque nouvelle cellule s'entoure d'une capsule secondaire.

FIG. 142. — Section longitudinale du point d'ossification du corps d'un métatarsien chez l'embryon du veau, d'après H. Müller.

1. Substance fondamentale du cartilage avec ses cellules. — 2. Substance osseuse. — 3, 3. Cellules médullaires en voie de transformation osseuse. — 4, 4. Moelle au milieu de laquelle on voit un vaisseau qui se forme. — 5. Corpuscule osseux presque complétement développé.

Les cellules nouvellement formées augmentent de volume et refoulent la capsule-mère ou primitive qui s'agrandit. Il résulte de cet agrandissement que plusieurs cavités finissent par communiquer entre elles pour former ce que nous appellerons plus tard des *boyaux* ou *alvéoles*.

Ce travail très-actif de génération précède toujours l'incrustation calcaire, de sorte que sur les limites des points d'ossification on trouve de grandes cavités et de grosses cellules cartilagineuses, dans une étendue assez petite qui ne dépasse pas un millimètre.

Productions des vaisseaux. — Plus ou moins longtemps avant l'ossification les cartilages deviennent vasculaires [1], les vaisseaux partent du périchondre et pénètrent dans la substance cartilagineuse creusée de petits canaux, *canaux vasculaires du cartilage*. On sait que les parois de ces canaux sont limitées par de petites cellules de cartilage, mais on ne connaît pas la manière dont se fait la circulation dans les vaisseaux. Les canaux et les vaisseaux qui y sont contenus résultent du ramollissement de la substance cartilagineuse avec multiplication des cellules ; celles-ci, par leur prolifération, donnent naissance aux parois des vaisseaux et aux globules sanguins. Ces vaisseaux sanguins servent à l'accroissement du cartilage, et leur apparition hâte toujours l'ossification. Ils s'anastomosent plus tard avec ceux qui se développent sur place dans la substance médullaire [2].

1. Ce qui ne veut pas dire qu'un cartilage ne peut pas s'ossifier sans vaisseaux, car cela se voit pour le premier point osseux du corps des os longs.

2. Selon Robin, les cartilages ne se vascularisent que vers la 10e ou la 11e semaine après que la substance osseuse a commencé à se substituer au cartilage.

2° Formation du tissu osseux. — Les phénomènes précédents préparent la transformation du cartilage, mais ils ne la constituent pas. Il faut donc examiner comment se forment la substance fondamentale, les ostéoplastes et les canaux de Havers.

Au moment où l'incrustation calcaire de la substance fondamentale s'est montrée, immédiatement après la prolifération si féconde des cellules cartilagineuses, un phénomène nouveau se produit : les *capsules cartilagineuses* se dissolvent ; en même temps *une partie de la substance interstitielle incrustée est résorbée*, et la *prolifération des cellules se continue* [1]. Celles-ci changent alors de caractère, elles sont arrondies, molles, et renferment toujours un noyau ; elles ressemblent aux cellules embryonnaires [2], dont elles présentent parfois les mouvements amiboïdes.

FIG. 143. — Section longitudinale du point d'ossification de l'extrémité d'une phalange de veau, d'après H. Müller.

1. Cartilage avec sa substance fondamentale, ses cavités contenant des cellules cartilagineuses en prolifération. — 2, 2. Espaces médullaires, boyaux séparés par des cloisons calcifiées. — 3, 3. Espaces renfermant des cellules médullaires et devant communiquer plus tard avec les précédents. — 4. Un grand espace médullaire. — 5, 5. Vaste espace médullaire ou boyau anfractueux. — 6. Restes de capsules de cartilage remplis de cellules osseuses et entourés de substance osseuse.

Ces cellules jouent un rôle considérable par leur destination multiple : une partie se transforme en *cellules osseuses*, une autre donne naissance aux cellules de la moelle, une autre partie, enfin, forme par des transformations rapides les autres éléments de la moelle et de l'os,

1. Ce phénomène de dissolution des capsules et de formation des boyaux est facile à observer sur les limites de l'ossification aux deux extrémités d'une diaphyse.

2. Indépendamment de ces cellules arrondies et isolées, on observe certains éléments aplatis formés de protoplasma et contenant plusieurs noyaux : *cellules à noyaux multiples, myéloplaxes* de Robin. On considère généralement ces éléments comme une fusion de plusieurs cellules ; l'ossification peut les envahir et donner naissance à de gros éléments spéciaux anfractueux, désignés par Kölliker sous le nom de *cellules osseuses composées*.

vaisseaux, nerfs, etc. Sous l'influence de la prolifération, une certaine quantité de cavités de cartilage se confondent et donnent naissance à des espaces anfractueux, caverneux.

Résumons. Il n'y a plus de tissu cartilagineux, celui-ci étant détruit, mais il n'y a pas encore de tissu osseux. Le cartilage est transformé en une substance dure, calcifiée, dans laquelle on trouve des cavités anfractueuses. Ces cavités, dites *boyaux* ou *alvéoles*[1], sont remplies de jeunes cellules qui donnent naissance plus tard à la moelle[2], et séparées par des cloisons calcaires irrégulières et anfractueuses. Cornil et Ranvier appellent cette substance *tissu ossiforme*. Voyons maintenant se former les éléments de la substance osseuse.

Une partie des jeunes cellules contenues dans les grandes cavités anfractueuses dont nous venons de parler, vient s'appliquer contre les parois des cavités[3]; elles y forment une couche assez régulière et prennent une forme polyédrique par suite de la pression qu'elles exercent les unes sur les autres[4]. Il se produit autour des cellules, probablement par exhalation de ces éléments, une substance interstitielle qui les englobe et qui se condense. En même temps, la cellule elle-même présente des prolongements qui s'anastomosent avec ceux du voisinage, elle se transforme en cellule étoilée et elle s'entoure

1. Espaces médullaires primitifs de Kölliker.

2. Ces nouvelles cellules constituent ce que quelques auteurs, Kölliker, etc., appellent moelle osseuse primitive, moelle fœtale, moelle formatrice.

3. Les cellules qui résultent de la prolifération active des cellules du cartilage, et qui remplissent les boyaux ou lacunes de la substance qui nous occupe, se divisent donc en deux parties bien distinctes : les unes donnent naissance aux éléments de la moelle, et les autres s'appliqueront, en modifiant leur forme, contre les parois de ces boyaux, pour donner naissance à la substance osseuse ; ces cellules sont désignées sous le nom d'*ostéoblastes* par Gegenbauer, qui en a fait une étude approfondie.

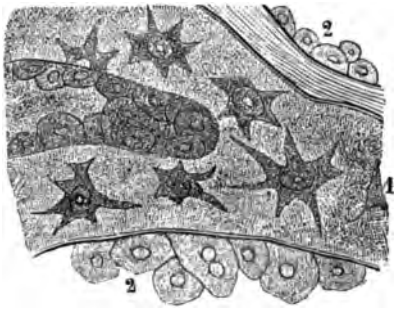

FIG. 144. — Ostéoblastes du pariétal d'un embryon humain de 13 semaines (Gegenbauer).

1. Trabécules osseuses au milieu desquelles on voit les cellules osseuses résultant de la transformation des ostéoblastes. — 2, 2. Couches d'ostéoblastes.

4. La disposition de ces cellules varie selon les circonstances. Quand l'ossification a lieu dans une direction déterminée, comme cela se voit dans la diaphyse des os longs, les cellules forment des boyaux longitudinaux réguliers, et elles sont disposées par séries longitudinales, entre lesquelles la substance fondamentale s'incruste de sels. Dans les os courts, au contraire, et dans les points osseux des épiphyses, l'ossification se propageant irrégulièrement dans tous les sens, le groupement des cellules est accidenté, et les boyaux sont tortueux, de manière à représenter des lacunes sans direction déterminée (fig. 145).

d'une mince membrane[1]. En songeant que ce phénomène se répète en même temps sur les espaces voisins, on peut se faire une idée de l'ossification : chaque cellule est devenue un corpuscule de tissu osseux, *cellule osseuse*[2] de Virchow, logé dans un *ostéoplaste*, et la *substance fondamentale* du tissu osseux n'est autre que la réunion de la substance de nouvelle formation qui s'est durcie autour des cellules et de la substance primitivement incrustée de sels. Les boyaux qui résultent de la réunion d'une série de cavités de cartilage diminuent insensiblement de largeur, parce que de nouvelles couches de cellules se comportent de la même manière et donnent naissance à une nouvelle couche osseuse. Ces couches se multiplient et constituent les *lamelles* qui entourent les canaux de Havers ; la cavité du boyau diminue de plus en plus jusqu'à ce qu'elle ne contienne plus que quelques éléments de la moelle et quelques vaisseaux : voilà la formation du *canal de Havers*. Il résulte donc de ce mode de développement que tous les canaux de Havers et leurs anastomoses sont le vestige de ces espaces aréolaires, caverneux, primitivement remplis de cellules cartilagineuses.

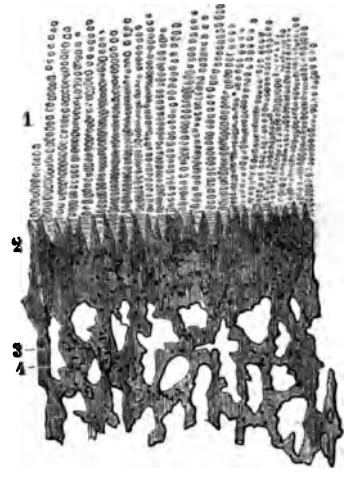

FIG. 145. — Coupe d'un point d'ossification dans le corps du fémur d'un nouveau-né.

1. Cellules cartilagineuses en séries longitudinales. — 2. Bord du point d'ossification avec ses dentelures de substance osseuse; plus bas est une couche de substance compacte. — 3, 4. Substance spongieuse formée par résorption de la substance compacte. Les espaces médullaires 4 sont vides de moelle. (Grossissement, 20. Kölliker.)

Selon Robin, la cavité du cartilage, *chondroplaste*, se trouverait rétrécie et déformée par les dépôts successifs de sels calcaires dans la substance fondamentale ; telle serait l'origine des ostéoplastes. D'après le même auteur, les cellules cartilagineuses se résorbent en même temps, disparaissent, et l'ostéoplaste se remplit d'un liquide clair et transparent. On a de la peine à comprendre une distance aussi immense entre les auteurs.

1. La cellule ne devient étoilée qu'à l'époque de son inclusion dans la substance fondamentale, et ses anastomoses se feraient dans cette substance.

2. Quelques rares auteurs, Lieberkühn, Robin, croient encore que la cavité de cartilage peut elle-même se transformer en corpuscule osseux, en ostéoplaste.

H. Müller, par de nouvelles recherches sur des préparations traitées par l'acide chromique, s'est assuré que les véritables cellules osseuses ne naissent *jamais* directement des cellules cartilagineuses, mais bien du résultat de leur prolifération, c'est-à-dire de leur jeune progéniture, sauf pour la clavicule chez l'homme. (Lieberkühn et Kölliker.)

3° Formation des substances spongieuse et compacte. — Au début de l'ossification du cartilage, il n'y a pas de substance compacte, l'os est tout entier spongieux; les cloisons sont formées par les trabécules calcifiées de substance interstitielle et les couches nouvellement ossifiées, tandis que les cavités, les aréoles, résultent de la formation des espaces anfractueux qui logent la jeune moelle. S'il s'agit de la diaphyse d'un os long, ces espaces caverneux se réunissent, se confondent, les cloisons interstitielles sont résorbées en même temps qu'elles sont remplacées par de la moelle : ainsi se forme le canal médullaire. Les aspérités et les enfoncements placés sur les parois du canal et aux extrémités donnent naissance aux cloisons et aux aréoles de la substance spongieuse des os longs. Quant à la substance compacte, elle est formée presque uniquement par les couches superposées venues du périoste.

4° Accroissement des os en épaisseur. — Lorsque le périoste est développé, il a pour fonction de produire de l'os par sa face profonde. Il dépose incessamment de minces couches de substance osseuse qui se superposent, ainsi qu'il est facile de le démontrer par des expériences [1]. Nous avons vu, en étudiant le périoste, que le blastème sous-périostal se transforme en substance osseuse de la manière suivante : la substance intercellulaire s'incruste, à partir de sa face profonde ou osseuse, de sels calcaires qui forment des aspérités irrégulières; les cellules du blastème sous-périostal, analogues aux ostéoblastes, suivent deux voies : les unes se transforment en une substance rougeâtre, molle, qui se vas-

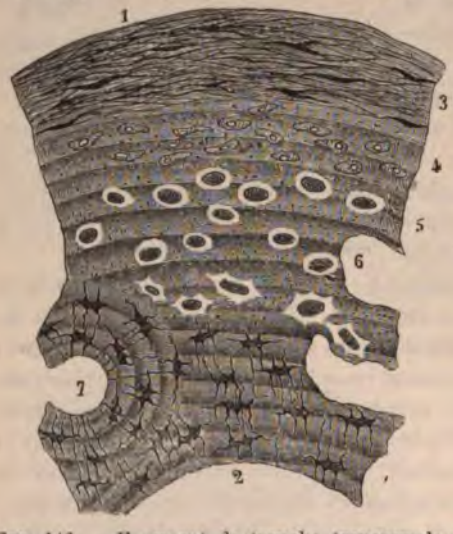

FIG. 146. — Fragment de tranche transversale de l'humérus sur un embryon de 8 mois, montrant l'ossification par le périoste.

1. Surface externe du périoste. — 2. Surface courbe correspondant à la section d'un canal de Havers. — 3 Périoste. — 4. Tissu ostéogène nouveau. — 5. Tissu ostéogène à une période plus avancée. — 6. Espace médullaire. — 7. Coupe d'un canal de Havers entouré de substance osseuse complétement formée avec ses ostéoplastes.

1. Les mémorables expériences de Duhamel du Monceau sur la racine de garance (1742) ont été attaquées par plusieurs savants, Rutherfordt, Bibra, etc., sous prétexte que la garance mêlée aux aliments d'un animal en croissance ne teint pas seulement la surface de l'os, mais aussi les parties profondes. Quoique l'objection soit en

cularise pour former de la moelle; les autres s'appliquent contre les parois solides des aspérités, pour se transformer insensiblement en cellules osseuses étoilées s'anastomosant entre elles (Virchow)[1]. Reste l'explication de la formation des canaux de Havers et du système des lamelles osseuses qui les entourent.

FIG. 147. — Cellules de la figure précédente.

1. Cellules de la couche ostéogène. — 2. Les mêmes plus avancées. — 3. Les mêmes transformées en cellules osseuses.

Supposons qu'on sépare un fragment assez étendu de la surface de l'os, couche osseuse incomplétement ossifiée, on aura une lamelle criblée de trous plus ou moins larges, une vraie lame fenêtrée, un tissu caverneux. Eh bien! chacun des trous est un futur canal de Havers; la substance osseuse se dépose par couches successives sur les parois de ces aréoles et forme des lamelles superposées et concentriques; à la fin, il reste un petit canal de Havers, renfermant des vaisseaux et quelques éléments de la moelle. Ceci explique la quantité considérable d'orifices de canaux de Havers qui se concentrent à la surface de l'os.

Comment s'accroissent les os au niveau du point d'insertion des tendons et des ligaments? Il est, dans l'état actuel de la science, difficile de résoudre cette question dans tous les cas. Cependant on sait que beaucoup de tendons s'insèrent sur des parties qui restent longtemps cartilagineuses; c'est *le cartilage qui s'accroît:* beaucoup d'épiphyses sont dans ce cas. Il est certain qu'on voit quelquefois le tissu du tendon ou du ligament s'ossifier dans une certaine étendue; on trouve, entre les fibres, des cellules de cartilage dont quelques-unes sont déjà calcifiées. Enfin, Lieberkühn croit qu'il existe entre ces organes et la surface osseuse une mince couche de périoste chargée de pourvoir à l'ossification.

Dans les os courts, l'accroissement se fait par suite de la superposition de couches nouvelles émanées du blastème sous-périostique, et, à mesure qu'une nouvelle couche se forme, l'ancienne passe de l'état compacte à l'état spongieux, en sorte que les os courts comme les autres sont soumis à un mouvement continu de composition et de décomposition, surtout pendant toute la durée de leur développement.

L'accroissement des os en épaisseur est très-sensible pendant toute la durée du développement des os, et il se continue encore jusqu'à l'âge de vingt-huit à trente ans chez la femme, et de trente-cinq à quarante chez l'homme (Sappey).

partie fondée, il n'en reste pas moins vrai, comme l'a démontré Lieberkühn opérant sur des pigeons (1847), que le maximum de coloration, très-facile à limiter, forme des couches distinctes, ainsi que Duhamel l'avait annoncé.

1. Sharpey et Kölliker ont prouvé que les couches osseuses de la surface de l'os ne passent pas par l'état cartilagineux, ainsi qu'on le croyait autrefois.

5° Allongement des os. — C'est par leurs extrémités que l'accroissement en longueur se fait dans les os longs. Jusqu'à vingt-cinq ans ordinairement chez l'homme et chez la femme, cet allongement des os se produit, et à cette époque la dernière épiphyse se soude au corps de l'os (extrémité inférieure du fémur). Pendant toute la durée de l'accroissement, les diaphyses des os longs sont séparées de leurs épiphyses par une membrane cartilagineuse appelée *cartilage épiphysaire*. Tant que la soudure n'a pas eu lieu, on peut, par l'ébullition, séparer la diaphyse de ses épiphyses.

Les épiphyses s'accroissent si peu que leur progrès est inappréciable; c'est surtout par la diaphyse, au voisinage du cartilage épiphysaire, que l'allongement a lieu [1].

6° Résorption physiologique et raréfaction des os. — A mesure que les os s'accroissent par l'addition de nouvelles couches à leur surface, il se produit un singulier phénomène dans la profondeur de leur tissu: leur substance diminue, se résorbe [2]. La résorption qui s'est opérée primitivement à l'intérieur de l'os pour la formation des canaux médullaires et des aréoles de la substance spongieuse se continue d'une manière plus lente, de sorte que *l'os se détruit à l'intérieur à mesure qu'il se forme à l'extérieur*. Ce phénomène est tel que, d'après Kölliker, *l'os entier se régénère plusieurs fois*; il se produit dans tous les os, mais il est surtout sensible au niveau de la diaphyse des os longs [3].

A un certain âge, la résorption osseuse, n'étant plus compensée par l'accroissement, prend des proportions plus considérables, et l'on peut dire qu'elle constitue presque un état pathologique. On dit alors qu'il y a *raréfaction osseuse*. Vers l'âge de quarante à cinquante ans, ce phénomène, déterminé par les seuls progrès de l'âge, se produit à l'intérieur des os, dont les lamelles de la substance spongieuse s'amincis-

1. C'est Duhamel du Monceau qui, vers le milieu du dernier siècle, constata expérimentalement ce fait. Il pratiqua trois trous sur la diaphyse du tibia d'un poulet, au milieu et aux deux extrémités, ayant bien soin de ne point dépasser la limite du cartilage épiphysaire. Il fit passer dans ces trous un fil d'argent, et il tua le poulet au bout d'un certain temps, alors que le tibia s'était allongé. L'espace qui séparait les trois fils d'argent était resté le même, tandis que l'os s'était accru de deux centimètres environ ; il était évident que cet allongement s'était fait aux extrémités. Hunter a obtenu les mêmes résultats en plantant des clous dans les os de quelques animaux. Ces savants pensaient que l'allongement avait lieu par extension du tissu de l'os. Flourens a démontré qu'il n'en est pas ainsi, et que l'allongement se produit par l'addition de couches osseuses nouvelles déposées par le cartilage épiphysaire du côté de la diaphyse.

2. Qui ne connaît l'expérience qui consiste à entourer d'un anneau métallique un os chez un animal en croissance? Au bout d'un certain temps, on peut constater que l'anneau a pénétré dans le canal médullaire. Cette expérience, faite par Duhamel, et répétée par Hunter et Flourens, est décisive.

3. L'agent de résorption de la substance osseuse serait la moelle. (*Voy.* Dubuisson Christôt, de Lyon, thèse inaugurale : *Sur la moelle des os longs.*)

sent, pendant que les aréoles prennent du développement. Les lames de substance compacte qui forment la surface des os et la paroi des canaux médullaires s'amoindrissent par la résorption des couches profondes.

La raréfaction, qui fait des progrès à mesure qu'on avance en âge, est beaucoup plus marquée sur certains points du squelette, au col du fémur, au calcanéum et au corps des vertèbres, par exemple. Ces parties osseuses, qui étaient formées de substance spongieuse, finissent par se creuser d'une vraie cavité analogue à un canal médullaire, et se remplissent de moelle graisseuse. C'est ce qui explique l'affaissement des vertèbres produisant la diminution de la taille chez les vieillards ; c'est à la même cause qu'il faut rapporter la fréquence, plus grande à cet âge, des fractures du col de fémur et du calcanéum.

B. — *Ossification dans le tissu conjonctif.*

Nous avons vu (*voy.* État cartilagineux) que tous les os ne sont pas précédés par un cartilage ayant la forme de l'os futur. Ici nous étudierons l'ossification de ces os, dits secondaires [1], dont la plupart compléteront le crâne en s'ajoutant au *crâne primordial* [2], et qui sont : la voûte du crâne, la portion écailleuse du temporal et la moitié postérieure de l'écaille de l'occipital comprises, l'aile interne de l'apophyse ptérygoïde, tous les os de la face et le cercle tympanal.

L'ossification, dans ces os, a beaucoup d'analogie avec celle des dépôts qui se produisent à la face profonde du périoste.

La voûte du crâne d'un embryon humain de deux mois est formée par une coiffe membraneuse de tissu fibreux qui complète la cavité crânienne. C'est dans l'épaisseur de cette membrane que se montrent

FIG. 148. — Lamelle osseuse de la face interne du pariétal. On voit en haut le blastème d'ossification avec ses fibres et ses cellules ; en bas les ostéoplastes commencent à se montrer et le blastème s'ossifie. (Grossissement, 300.)

1. Nous n'aimons pas cette multiplication des termes, le sujet étant par lui-même assez hérissé de difficultés. On a donné le nom d'*os primitifs* à ceux qui sont précédés par du cartilage représentant la forme exacte de l'os. Les autres, tels que les os de la voûte du crâne, sont nommés *os secondaires*.

2. On a donné ce nom à la portion du crâne (base) qui se montre chez l'embryon à l'état cartilagineux. Kölliker propose de donner aux os secondaires le nom d'*os de revêtement*. Quel besoin de créer des mots nouveaux !

les premiers points d'ossification sous forme de minces plaques occupant la partie centrale de chaque pariétal, chacune des moitiés du frontal, la portion écailleuse du temporal et la partie postérieure de l'occipital. Ces plaques osseuses s'étendent insensiblement sous forme de rayons divergents et visibles à l'œil nu, véritables aiguilles osseuses qui se dirigent vers les os voisins pour constituer la voûte du crâne. Au moment de la naissance, ces os, dont les bords convergent vers le sommet du crâne, sont encore séparés par des intervalles nombreux qui leur permettent de chevaucher les uns sur les autres. Quelque temps après ils se rencontrent et s'engrènent pour former les sutures. Il reste encore, à l'union de ces divers os, des espaces non ossifiés qu'on appelle *fontanelles*.

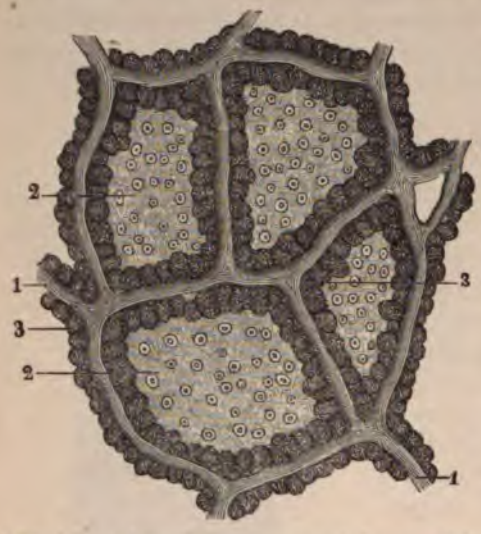

FIG. 149. — Lamelle osseuse venant du maxillaire d'un fœtus de veau.

1, 1. Traînées osseuses de formation récente, non encore envahies par les ostéoblastes. — 2, 2. Substance médullaire avec vaisseaux sanguins. — 3, 3. Ostéoblastes. (Grossissement, 300. Kölliker.)

Les os secondaires croissent en étendue et en épaisseur.

1° *En étendue.* — On ne connaît pas exactement la substance qui donne naissance au premier noyau osseux. Il est probable qu'il prend son origine dans la substance fondamentale du tissu fibreux. Dès que ce noyau est formé, on remarque sur ses bords et sur ses faces la présence d'une mince couche de substance molle analogue à celle que nous avons vue sous le périoste. Elle est composée d'une matière intercellulaire fibroïde et de cellules arrondies ou polyédriques qui se transforment en cellules étoilées et plus tard en cellules osseuses. Les cellules, comme sous le périoste et dans la moelle primitive, peuvent affecter les formes de cellules uninucléaires ou de plaques à noyaux multiples; les unes formeront les corpuscules osseux, *ostéoblastes*, les autres donneront naissance à la moelle.

Le long des aiguilles osseuses que nous avons signalées plus haut, et qui sont formées par une incrustation calcaire de la substance intercellulaire du tissu conjonctif, on voit une couche de jeunes cellules résultant de la prolifération des corpuscules du tissu conjonc-

tif [1]. Entre les aiguilles, on observe des prolongements anastomosés, de sorte que l'aspect de la substance osseuse est celui d'un réseau. A mesure que les cellules se transforment en corpuscules osseux, elles exhalent autour d'elles une couche qui se condense et se transforme en substance fondamentale des os. C'est donc exactement le même phénomène que nous avons vu dans le cartilage : des cavités se remplissant de moelle, et analogues à celles que nous avons étudiées plus haut, se forment, s'agrandissent en usant la substance interstitielle calcaire, et donnent naissance à la substance spongieuse [2].

FIG. 150. — Fragment de pariétal d'un fœtus de veau.

1. Périoste externe. — 2. Blastème sous-périostal. — 3. Couche d'ostéoblastes au-dessous du périoste. — 4, 4, 4. Substance osseuse avec ostéoplastes. — 5, 5. Espaces vides préalablement remplis de moelle et tapissés par une couche d'ostéoblastes. — 6. Couche d'ostéoblastes sous le périoste interne. — 7, 8. Périoste interne. (Grossissement, 100. Kölliker.)

1. Ce phénomène est le même que celui de la prolifération des cellules cartilagineuses; la substance propre de la cellule prolifère, tandis que la membrane, la paroi de la cellule, se dissout, en même temps qu'une portion de la substance intercellulaire. On peut donc dire que partout le tissu osseux se forme selon une loi générale qu'on peut formuler ainsi : *dissolution, destruction de la substance fondamentale, prolifération des cellules cartilagineuses, dont les filles forment les corpuscules osseux pendant qu'elles sécrètent autour d'elles une nouvelle substance fondamentale.*

2. Robin admet trois modes d'ossification : l'ossification par substitution, l'ossification par envahissement et l'ossification immédiate.

L'*ossification par substitution* est celle dans laquelle les os sont précédés par des organes cartilagineux ayant la même forme ; l'organe osseux s'est substitué à l'organe cartilagineux.

L'*ossification par envahissement* est un genre d'ossification dans lequel il existe sur les limites de la substance osseuse en évolution une couche très-mince de cartilage, qui est envahi par le travail d'ossification à mesure qu'elle se montre. Robin croit que l'ossification des os de la voûte du crâne et des couches exhalées par le périoste se fait par envahissement. Nous avons vu que la plupart des auteurs n'admettent pas que le cartilage joue un rôle dans le phénomène de l'ossification. A quoi tient le désaccord ? à la difficulté de préciser la nature des éléments celluleux qui se montrent sur les limites de l'os en évolution. Virchow a prouvé que les cellules des blastèmes d'ossification sont tout à fait analogues aux jeunes cellules de cartilage. C'est plus une affaire d'appréciation que d'observation. La couche de cartilage admise par Robin sur les limites des os du crâne n'est donc pas considérée par la généralité des micrographes comme cartilagineuse. Pour Robin, les os qui présenteraient une ossification par envahissement seraient les mêmes qui s'ossifient, selon les autres, par ossification du tissu conjonctif (*voy.* plus haut); et, de plus, l'arcade zygomatique, l'ethmoïde, le condyle et les branches du maxillaire inférieur présenteraient une ossification par envahissement.

Par *ossification immédiate*, Robin entend l'ossification sans intermédiaire de cartilage ; ce mode d'ossification serait très-limité.

2° *En épaisseur.* — La substance compacte des deux tables des os du crâne se développe de la même manière que les couches osseuses superficielles nées du périoste, car il existe pour les os du crâne un périoste interne et un périoste externe. C'est ainsi que les os du crâne croissent en épaisseur. Nous n'avons rien à ajouter à ce que nous savons déjà sur la formation des canaux de Havers, le mécanisme est ici exactement le même que dans l'ossification du cartilage.

Moyens d'étude. — Lorsqu'on veut étudier le tissu osseux avec le microscope, on peut prendre un os frais ou un os sec ; il est bon de faire une étude comparative de ces deux états.

Pour l'os frais, on coupe, à l'aide d'une scie, des lamelles excessivement minces, dont on polit les deux surfaces en amincissant la lame sur une meule à repasser, ou bien en frottant cette lamelle osseuse entre deux pierres à user. On ne parvient à avoir une préparation convenable qu'avec une certaine habitude. La lamelle osseuse est ensuite lavée à l'eau et mise en macération pendant un à deux jours dans l'éther, qui en détruit la matière grasse. A cet état, la substance osseuse est bonne pour l'observation. Son exploration est facilitée par une goutte de glycérine placée sur la préparation au moment où on l'examine. (Robin.) On peut encore imbiber la préparation, sous le champ du microscope, avec une goutte d'huile ou de sulfure de carbone ; le liquide s'infiltre dans les ostéoplastes, qui deviennent obscurs comme dans les os desséchés.

Ranvier recommande d'éviter la dessiccation de la lamelle osseuse pendant la préparation, car, à mesure que l'eau s'évapore, la graisse en prend la place et ne peut plus être chassée des canalicules osseux.

Le même auteur indique le moyen suivant pour bien voir les *canaux de Havers :* la lamelle osseuse une fois usée, on la place dans la solution ammoniacale de carmin ; on la laisse sécher ; on l'use de nouveau en imbibant d'alcool les pierres à user, pierres ponces ou autres. Pour être examinées, les lamelles ainsi préparées doivent être placées dans du baume du Canada sec et fondu à la chaleur[1].

Autre procédé. — On fait macérer la substance osseuse pendant un à deux jours dans un mélange de trois parties d'eau pour une partie d'acide chlorhydrique ; les sels se dissolvent et l'os ramolli se laisse couper avec un rasoir par tranches minces, comme le tissu cartilagineux. Les coupes seront variées, tantôt perpendiculaires à l'os et tantôt parallèles.

Les *vaisseaux* des os peuvent être injectés avec une injection fine, qui réussit bien sur les os frais.

Avec une injection très-pénétrante, on peut injecter les *ostéoplastes*, les canaux de Havers et même les *canalicules osseux*. Pour cela, on enduit la surface osseuse d'un vernis imperméable qu'on laisse sécher. On introduit ensuite l'extrémité de l'appareil à injection dans un trou que l'on pratique à l'une des extrémités de l'os ; après cela, on lutte l'appareil sur le trou de l'os, pour empêcher la matière de sortir, et l'on procède à l'opération.

Les *lamelles* de la substance fondamentale sont rendues visibles sur une préparation microscopique, en y ajoutant de l'eau, ou mieux une solution légère de sucre ou d'albumine.

Elles sont également très-visibles sur des coupes faites sur un os traité par l'acide chlorhydrique.

En ramollissant les os par l'acide chlorhydrique et en pratiquant des coupes minces, on peut, d'après Virchow, séparer les *cellules osseuses*. On y arrive plus sûrement si l'on fait bouillir l'os après l'avoir décalcifié par l'acide chlorhydrique

1. Frey, *loc. cit.*, note, page 289.

On peut apercevoir facilement les cellules osseuses en préparant une lamelle fraîche et en la colorant avec le carmin. (Frey.)

On peut isoler les cellules osseuses étoilées sur des tranches minces que l'on pratique sur des os ayant longtemps macéré dans l'acide chlorhydrique concentré. Mieux vaut encore faire des coupes sur un os ramolli par l'acide nitrique fumant, contenant 1|20 de glycérine. (Förster.)

Pour apercevoir les *noyaux des cellules osseuses*, il faut décalcifier la substance osseuse par l'acide chromique, 5 : 1000, ou par l'acide picrique, puis la colorer par le rouge d'aniline dissous dans l'acide acétique ou par la solution ammoniacale de carmin. (Cornil et Ranvier.)

Autre procédé. — Faites macérer de petits fragments d'os dans un peu d'eau contenant un vingtième d'acide chlorhydrique, en changeant plusieurs fois par jour le liquide, jusqu'à ce que l'ammoniaque n'y détermine plus de précipité ; faites alors des coupes minces en divers sens, et vous apercevrez les noyaux. (Kölliker.)

H. Müller donne le procédé suivant pour étudier le *tissu d'ossification :* conservez un pariétal ou un os long de fœtus dans l'acide chromique pur ou additionné d'un peu d'acide chlorhydrique ; faites des coupes très-minces avec un rasoir ; rendez-les transparentes avec la glycérine, et brossez-les avec un pinceau imbibé de ce liquide pour enlever la jeune moelle ; par ce moyen, vous verrez le cartilage calcifié et toutes ses sinuosités. Pour voir les *ostéoblastes*, il faut prendre de préférence de minces tranches d'os de la face du fœtus, sans préparation préalable.

Pour étudier les *nerfs* du périoste, il faut rendre transparente cette membrane au moyen de l'acide acétique ou de la soude avant de faire les préparations.

CHAPITRE ONZIÈME

SYSTÈME MUSCULAIRE

Au système musculaire se rattachent tous les muscles striés et lisses de l'économie. Le tissu qui constitue ces organes est un tissu d'ordre supérieur dans lequel les cellules primitives sont presque toujours totalement modifiées. Il n'y a plus ici agglomération de cellules sans substance amorphe intermédiaire, comme dans les tissus celluleux, ni dissémination de ces éléments au milieu d'une substance intercellulaire, comme dans les tissus de la substance conjonctive, mais une véritable transformation cellulaire.

Weismann, Robin et la plupart des auteurs décrivent deux tissus musculaires[1] bien distincts : *tissu musculaire strié* et *tissu musculaire lisse*.

Sappey en admet trois : *tissu strié, tissu lisse, tissu de l'iris*[2].

1. A. Bernard (*Leçons sur les tissus vivants*, p. 158) fait observer que la substance contractile se présente sous trois états qui constituent une série dont la fibre striée forme le type le plus parfait : 1° le tissu sarcodique ou sarcode amorphe tel qu'on le voit chez les amibes ; 2° le tissu des animaux unicellulaires, exemple : les polypes hydraires ; 3° les fibres musculaires, qui elles-mêmes sont lisses ou striées.

2. Variété de tissu lisse.

D'après Cornil et Ranvier, il y aurait le *tissu strié*, le *tissu lisse* et le *tissu du cœur*[1].

Kölliker et Leydig (page 43) affirment que de nouvelles observations ont mis en évidence qu'il n'y a aucune démarcation entre les fibres striées[2] et les fibres lisses.

C'est ainsi qu'il faut, en effet, envisager la question et faire observer qu'il n'existe deux tissus bien distincts qu'aux deux extrémités de la série des muscles. Quant à vouloir établir une ligne de démarcation entre eux, il ne faut pas y songer, les divisions que nous venons d'indiquer le prouvent[3]. Nous conservons cependant la distinction du tissu musculaire en strié et lisse, parce qu'elle est plus conforme aux habitudes et qu'elle facilite l'étude[4].

A. — *Tissu musculaire lisse. Muscles lisses*[5].

Le tissu musculaire lisse, très-répandu dans l'économie, ne se montre jamais sous forme de masses, comme le tissu musculaire strié. Il constitue des membranes plus ou moins minces, ou bien ses éléments sont entremêlés aux éléments d'autres tissus. On le trouve à l'état de membrane : dans le tube digestif depuis le tiers moyen de l'œsophage jusqu'au sphincter externe de l'anus ; dans les voies aériennes depuis la partie supérieure de la trachée jusqu'aux dernières ramifications bronchiques ; dans les artères, les veines et les lymphatiques. Il entre dans la constitution des parois des voies spermatiques, des voies urinaires, de la trompe de Fallope, de l'utérus, du vagin, etc.

Les fibres musculaires lisses se rencontrent aussi : dans l'épaisseur du derme de la peau et des muqueuses, à l'intérieur de l'œil où elles concourent à la formation de l'iris et de la choroïde, et où elles for-

1. Variété de tissu strié.

2. Rouget va plus loin, et voudrait ramener les deux systèmes musculaires à l'unité.

3. Les fibres musculaires de l'utérus nous montrent qu'une fibre musculaire lisse passe à l'état strié, et *vice versâ*, dans le même organe. L'utérus est formé de fibres musculaires lisses ; mais à la fin de la grossesse, au moment où le muscle doit expulser énergiquement le fœtus, les fibres lisses présentent des stries, qui disparaissent lorsque l'utérus rétracté est revenu à son état normal. On voit par là que la striation des fibres musculaires est surtout en rapport avec l'énergie de la contraction ; les contractions ne peuvent être vigoureuses, brusques surtout, qu'à la condition d'être produites par des fibres striées.

4. On a dit que tous les muscles de la vie végétative avaient des fibres lisses ; or, le cœur, qui appartient à la vie végétative, a des fibres striées ; le gésier des oiseaux et l'intestin des tanches, d'après E.-H. Weber, ont des fibres striées. (Cl. Bernard, *loc. cit.*, p. 161.)

5. Synonymes : *muscles de la vie organique*, *muscles intérieurs*, *muscles involontaires*, *tissu des cellules musculaires*, *muscles pâles*.

ment le muscle ciliaire. La rate, le tissu cellulaire sous-péritonéal, le dartos, les villosités de l'intestin, les canaux excréteurs, la prostate, etc., contiennent des éléments musculaires lisses.

Le tissu musculaire lisse est ordinairement pâle. Dans les régions où il forme des membranes continues, il est toujours doublé, à sa face profonde, d'une couche résistante de nature élastique ou fibreuse, sur laquelle les fibres prennent leurs insertions. Sa contraction est indépendante du système nerveux cérébro-spinal, et par conséquent involontaire [1]. Lente à s'établir, lente aussi à s'éteindre, cette contraction détermine dans les membranes musculaires un mouvement ondulatoire qui lui a fait donner le nom de *vermiculaire*. Lorsque les éléments musculaires lisses sont disséminés, ils peuvent, en raison de leur isolement et de leur petite étendue, donner lieu à des contractions locales, pour ainsi dire inappréciables.

Structure. — Lorsqu'on dissèque avec soin le tissu musculaire lisse, on voit qu'il est formé de faisceaux arrondis ou aplatis, réunis par du *tissu conjonctif* et recevant des *vaisseaux* et des *nerfs*.

Faisceaux primitifs. — Les faisceaux musculaires, faisceaux primitifs, sont représentés par des filaments qu'on peut suivre à l'œil nu sur les membranes musculaires, et qui dépassent rarement 2 dixièmes de millimètre. Ces faisceaux sont parallèles ou bien anastomosés en réseaux. En certains points, ils se continuent avec de petits tendons, comme Kölliker l'a montré pour les faisceaux musculaires de la portion membraneuse de la trachée qui se terminent par des tendons de tissu élastique. Chacun de ces faisceaux renferme un certain nombre de fibres musculaires.

Il y a à peine une vingtaine d'années, on croyait que l'élément musculaire lisse était constitué par des rubans à nombreux noyaux résultant de la soudure de plusieurs rangées de cellules [2]; plus tard on y trouva des filaments.

Kölliker fit voir que chaque filament n'est qu'une cellule modifiée, connue aujourd'hui sous le nom de fibre musculaire lisse, opinion à laquelle ne tardèrent pas à se rallier tous les anatomistes.

Fibres musculaires. — Chaque faisceau musculaire renferme des *fibres musculaires lisses* [3] et une matière amorphe qui les réunit.

1. Excepté dans la vessie et le rectum; ces organes, pourvus de fibres musculaires lisses, ne sont pas soustraits à l'influence de la volonté, parce qu'ils sont animés en partie par les nerfs sacrés, qui appartiennent au système cérébro-spinal.

2. Ceci ne doit pas moins étonner, car la réunion des fibres musculaires lisses est tellement intime, qu'on ne peut les séparer que par des moyens artificiels. (*Voy.* Moyens d'étude.)

3. Le nom de *fibres-cellules* est employé par quelques micrographes pour désigner les éléments musculaires lisses; c'est à tort, parce qu'en histologie, le mot *fibre-cellule* s'applique, en général, à toute cellule plus ou moins allongée en forme de fibre; beaucoup de fibres fusiformes sont dites fibres-cellules.

Les fibres musculaires sont des éléments microscopiques, fusiformes, formés d'une substance homogène[1] transparente et contenant au centre un noyau caractéristique, homogène, allongé en forme de bâtonnet et dépourvu de nucléole.



FIG. 151. — Deux fibres musculaires lisses avec noyau allongé et homogène.

Elles sont aplaties ou cylindriques, et mesurent en moyenne 100 μ de longueur sur 5 μ de largeur. Il n'est pas possible de distinguer à leur surface une membrane d'enveloppe.

Les caractères précédents se rencontrent le plus souvent, mais ils ne sont pas constants : on trouve des fibres musculaires courtes et larges comme des cellules aplaties ; quelquefois leurs extrémités sont divisées[2] ; dans certains cas, la substance de la cellule est granuleuse et même un peu striée ; il existe parfois des renflements ou nodosités sur leur trajet, comme on l'observe à l'œsophage, à l'intestin, à l'estomac

1. L'analyse chimique prouve que la substance de la fibre musculaire lisse a beaucoup d'analogie avec la fibrine du sang ; les seuls caractères qui l'en distinguent sont les suivants : elle est insoluble dans le nitrate de potasse et dans le carbonate de potasse ; l'acide chlorhydrique étendu la dissout. Cette substance s'appelle *fibrine musculaire* ou *syntonine*.

2. Chez les animaux inférieurs, les fibres s'anastomosent entre elles. Cette disposition n'existe pas chez l'homme. Les divisions des fibres musculaires ont été étudiées tout spécialement par Moleschott et Piso-Borme. (*Archivio per la zoologia, l'anatomia e la fisiologia*. Modena, 31 marzo 1863.) Ces savants se sont servis de la solution de potasse selon la formule de Moleschott, 35 °/₀. Ils ont constaté la présence d'un grand nombre de fibres bifurquées dans les organes suivants : utérus gravide, prostate, rectum, vessie ; quelques-unes existent aussi dans l'iris, le pylore et les artères ; la bifurcation se montre quelquefois aux deux extrémités de la fibre.

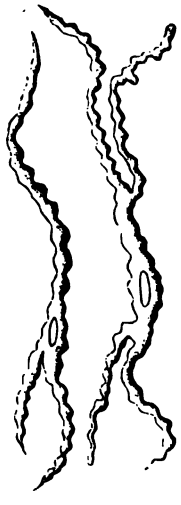

FIG. 152. — Fibres musculaires bifurquées du rectum du lapin.

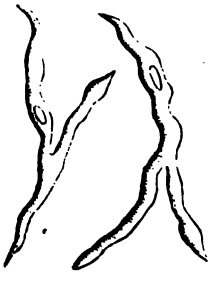

FIG. 153. — Fibres musculaires bifurquées de l'iris de l'homme (Moleschott).

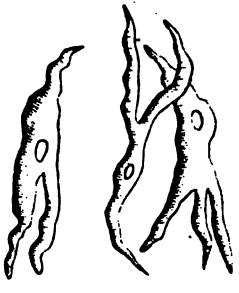

FIG. 154. — Fibres musculaires bifurquées de l'utérus pendant la grossesse.

et à la vessie, où ces nœuds peuvent se montrer au nombre de 5 ou 6 par fibre (*voy.* fig. 155, 1); enfin on trouve une membrane d'enveloppe, véritable *sarcolemme*, autour des fibres-cellules de l'utérus pendant la gestation et chez tous les invertébrés, sauf les arthropodes.

Les *rapports* de ces éléments sont intimes dans la constitution des faisceaux primitifs; ils sont formés par des fibres-cellules parallèles, juxtaposées et engrenées les unes dans les autres par leurs extrémités. La matière amorphe qui les réunit est si peu abondante, et leur adhérence est telle, qu'il est presque impossible de les séparer sans avoir recours aux réactifs.

FIG. 155. — Variétés de fibres musculaires de la vie organique (fibres-cellules).

1. Fibre musculaire de l'intestin grêle. — 2. Fibre musculaire de l'enveloppe de la rate. Sur les deux fibres, le chiffre 2 indique le noyau. Gross., 350 diam. — 3 et 4. Diverses fibres musculaires vues à un grossissement de 300 diamètres.

Tissu conjonctif. — Une couche de tissu conjonctif recouvre les deux faces des membranes musculaires; il s'insinue sous forme de cloisons de différentes dimensions entre les groupes de faisceaux musculaires; enfin, il envoie des cloisons très-minces entre les faisceaux eux-mêmes. Ces cloisons, analogues au *périmysium* des muscles striés, sont formées d'éléments de tissu conjonctif avec des fibres élastiques fines [1]. On trouve, dans les cloisons d'un certain volume, des *cellules adipeuses* disséminées entre les éléments du tissu conjonctif, surtout à la vessie et au gros intestin.

Vaisseaux. — Les vaisseaux capillaires forment autour des faisceaux des mailles allongées, presque rectangulaires; on ne voit jamais les vaisseaux pénétrer dans l'épaisseur du faisceau primitif.

Nerfs. — Les ramifications terminales des nerfs s'anastomosent pour former un plexus autour des faisceaux primitifs. Les fibres de ce plexus ont généralement moins de 2 μ, et elles présentent un noyau au niveau du point où elles s'entre-croisent. Ce plexus a été étudié

1. Il est rare de rencontrer des fibres musculaires lisses qui ne soient accompagnées de fibres élastiques, celles-ci étant chargées de ramener le tissu à sa forme primitive après sa contraction.

par G. Arnold (iris), par His (vessie), par Auerbach (intestin), par Lehmann (vaisseaux). Quelques auteurs croient que ce plexus donne naissance à de nouveaux filaments plus déliés qui vont former un plexus plus serré autour des fibrilles elles-mêmes.



FIG. 156. — Fibres musculaires lisses. A gauche elles forment un faisceau; à droite elles sont dissociées par les réactifs. (Grossissement, 200.)

Développement. — Les fibres musculaires lisses sont des cellules embryonnaires dont le protoplasma se transforme en substance contractile, à mesure que la cellule s'allonge et que le noyau s'effile à la manière d'une baguette.

Altérations. — Ces éléments peuvent devenir le siége de *dégénérescence graisseuse*, comme on le voit dans les dépôts athéromateux des artères. Ils se modifient aussi dans l'utérus pendant la grossesse ; la cellule s'entoure d'une membrane d'enveloppe, un nucléole se forme dans le noyau, pendant que la substance fondamentale de la fibre revêt un aspect strié.

B. — *Tissu musculaire strié, muscles striés.*

Les muscles de la vie animale[1] forment la masse charnue des membres; ils constituent une couche plus ou moins régulière autour de la tête ; le cou en renferme une grande quantité ; enfin, ils doublent le thorax à l'extérieur et concourent à la formation de la paroi abdominale. Quelques-uns, rares, sont placés à l'intérieur du tronc; ce sont : le psoas iliaque, le triangulaire du sternum, le diaphragme, le cœur, etc.

Les muscles de la vie animale, presque sans exception, s'attachent au squelette par leurs deux extrémités ou par une seule, ce qui est beaucoup plus rare. Les premiers sont destinés à faire mouvoir les diverses pièces du squelette; les seconds, dont l'une des extrémités s'insère à la

1. Les *muscles de la vie animale* ou *de relation* sont ainsi nommés à cause de leurs fonctions et des rapports qui les relient au système nerveux du même nom. On les appelle aussi *muscles striés*, à cause de la disposition que présentent leurs fibres au microscope. Ils portent le nom de *muscles extérieurs*, parce qu'ils sont presque tous placés en dehors du squelette. On les nomme encore *muscles volontaires*, parce qu'ils sont soumis à l'influence de la volonté. Nous avons vu que le tissu musculaire de la vie organique a reçu des dénominations opposées.

face profonde de la peau, sont appelés muscles peauciers et concourent par leur contraction, au moins pour la plupart, au jeu de la physionomie. Quelques muscles s'insèrent sur des tissus fibreux, comme les muscles de l'œil sur la sclérotique.

Dans les muscles de la vie animale, on distingue la masse charnue ou musculaire, et les extrémités ou tendons. (Pour la description des tendons, voyez *Système tendineux*.)

Le corps du muscle est entouré par une gaîne fibreuse formée par les prolongements de l'aponévrose principale de la région. Il est souvent situé à côté d'autres muscles dont il est séparé par une mince cloison de tissu conjonctif.

Structure. — *a*. Lorsqu'on examine à l'œil nu la partie charnue d'un muscle, on voit à sa surface des filaments parallèles au grand axe du muscle, ou tombant un peu obliquement sur lui. Ces filaments, désignés sous le nom de fibres musculaires par les anatomistes, sont des faisceaux [1] dont la longueur égale celle du muscle et dont on ne peut étudier la structure qu'avec le secours du microscope. Si l'on coupe un muscle en travers, la surface de la coupe montre la section de ces mêmes faisceaux séparés par des espaces linéaires.

Sans instrument grossissant, on peut voir aussi que le tissu conjonctif forme pour ainsi dire la trame, la substance de soutien de la portion charnue du muscle. En effet, tout autour de l'organe on voit une enveloppe de tissu conjonctif, *gaîne musculaire*, qui se continue avec la gaîne qui entoure le tendon. De la surface interne de cette gaîne se détachent des prolongements, des cloisons qui divisent le muscle en faisceaux graduellement décroissants. Les prolongements les plus minces séparent les faisceaux que nous venons

FIG. 157. — Coupe transversale d'un muscle (Schématique).

1, 1. Gaîne du muscle, périmysium externe. — 2, 2. Cloisons principales venues du périmysium. — 3, 3, 4. Cloisons secondaires, périmysium interne. — 5, 5. Faisceaux secondaires des muscles. Chacune des petites surfaces blanches représente la coupe d'un faisceau primitif.

1. Nous attirons spécialement l'attention du lecteur sur cette distinction du tissu du muscle à l'œil nu et au microscope, et aussi sur l'expression *faisceau;* le faisceau dont il est question ici est le faisceau secondaire ; il se compose de faisceaux primitifs visibles seulement au microscope.

de signaler. C'est dans les cloisons de tissu conjonctif que pénètrent les vaisseaux et les nerfs, c'est là qu'ils se ramifient avant de se terminer dans l'élément musculaire.

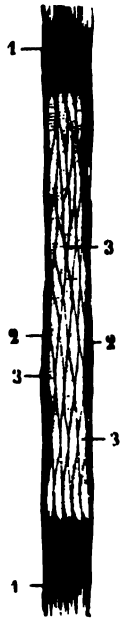

FIG. 158. — Schéma représentant un faisceau secondaire de muscle strié.

1, 1. Tendon. 2, 2. Périmysium interne. — 3, 3, 3. Faisceaux primitifs juxtaposés et engrenés par leurs pointes.

b. Si l'on veut avoir une connaissance plus approfondie du tissu du muscle, il faut se servir du microscope. Examinons donc : 1° les faisceaux musculaires dits secondaires ; 2° la trame de tissu conjonctif qui les sépare et qui entoure l'ensemble du muscle ; 3° les vaisseaux ; 4° les nerfs.

Faisceaux secondaires des muscles. — Les faisceaux secondaires, c'est-à-dire les fibres que l'œil peut suivre sur un muscle et qui en occupent toute la longueur, offrent une épaisseur qui varie depuis 300 μ jusqu'à un millimètre. Ils sont entourés par les cloisons les plus déliées du tissu conjonctif, ou *périmysium interne*, ce dont on peut se rendre compte en examinant directement la surface de la section de la partie charnue d'un muscle. Les éléments du tissu conjonctif ne pénètrent jamais au centre du faisceau secondaire, qui se compose uniquement de la réunion de filaments appelés faisceaux primitifs, entre lesquels passent les vaisseaux capillaires et les nerfs.

Les *faisceaux primitifs* sont des filaments microscopiques dont la largeur moyenne est de 30 μ à 50 μ [1], tandis que leur longueur, difficile à apprécier, serait de trois à quatre centimètres (Kölliker, Krause, Kühne). Ils ne sont pas cylindriques ; en se comprimant, ils deviennent anguleux et prennent la forme de polyèdres à angles arrondis. En même temps ils s'amincissent aux deux extrémités, de manière à présenter un aspect fusiforme, ainsi que l'ont démontré Herzig, Kölliker et Krause (fig. 158).

La surface du faisceau primitif est également rayée, striée en travers ; on y voit aussi des lignes longitudinales ordinairement moins accusées [2]. Les rayures, ou stries transversales, exactement parallèles,

1. Les plus volumineux se montrent sur les membres ; ils mesurent jusqu'à 70 μ ; les plus minces, dont le diamètre descend jusqu'à 10 μ, se trouvent à la face.

2. Il existe quelques variétés sous le rapport de la striation : on rencontre des faisceaux qui ne présentent que des stries transversales, tandis que d'autres faisceaux ne sont striés que dans le sens de leur longueur. (Kölliker.)

sont alternativement pâles et foncées, de telle sorte que le faisceau paraît résulter de l'assemblage de petits fragments clairs et foncés placés les uns à la suite des autres. Chez l'homme, les stries foncées sont un peu plus grosses que les intervalles clairs, et ces intervalles clairs mesurent de 1 à 3 μ [1]. Quant aux stries longitudinales du faisceau primitif, nous verrons plus loin qu'elles représentent les interstices d'éléments plus minces juxtaposés.

FIG. 159. — Faisceaux musculaires.
A. Faisceau musculaire à l'état de relâchement. — B. Le même en contraction.

Les faisceaux primitifs, pour former les faisceaux secondaires, se placent bout à bout dans le sens de leur longueur. Ils sont disposés parallèlement [2], et leurs extrémités terminées en pointe s'insinuent entre les extrémités des faisceaux les plus voisins [3]. Ils adhèrent entre eux par simple contact, sans interposition d'aucune substance intermédiaire.

Quelle est la *structure* des faisceaux primitifs? Les auteurs ne sont pas complétement d'accord sur ce point. Ils admettent tous qu'une mince membrane, sarcolemme ou myolemme, entoure immédiatement le faisceau et lui constitue, à proprement parler, une enveloppe to-

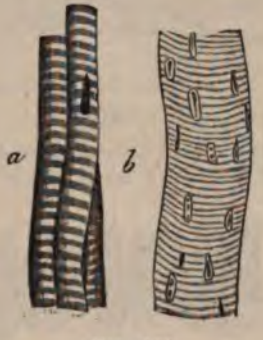

FIG. 160.
a. Fibrilles musculaires. — *b*. Myolemme avec ses noyaux.

1. Quand on observe un faisceau primitif en contraction, on voit qu'il se raccourcit pendant qu'il augmente d'épaisseur. En même temps, on constate que les stries foncées se rapprochent. Au lieu de voir dans ce phénomène un simple raccourcissement, quelques auteurs attribuent celui-ci à des zigzags, à des inflexions du faisceau.

2. Excepté à la langue et au cœur, où les faisceaux s'anastomosent en subissant une légère modification dans leur structure.

3. Les faisceaux primitifs les plus rapprochés des tendons diffèrent un peu; leurs deux extrémités ne sont pas pointues; celle qui entre en contact avec la fibre tendineuse est arrondie ou à pointe mousse.

FIG. 161. — Faisceaux primitifs anastomosés du cœur de l'homme.

tale. Quant au contenu, la plupart admettent qu'il est composé par des filaments, *fibrilles*, extrêmement ténus et dirigés parallèlement [1].

1. Il est curieux d'étudier les diverses interprétations qu'ont fournies les savants au sujet des stries musculaires et de la structure de la fibre musculaire.

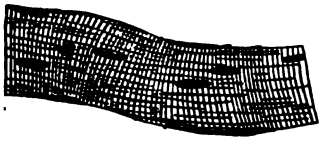

FIG. 162. — Faisceau primitif sur lequel on aperçoit les *sarcous elements* juxtaposés et superposés.

1° La plus ancienne de celles que nous rapporterons date d'une trentaine d'années, c'est celle de Bowmann : le faisceau primitif, qu'il appelle fibre musculaire, n'est pas divisible en fibrilles. Cette fibre est composée de particules polyédriques qu'il appelle *sarcous elements* (fig. 162); ces particules adhèrent et sont juxtaposées parallèlement dans le sens de la longueur et dans le sens de l'épaisseur de la fibre ; si les adhérences longitudinales se détruisent, la fibre se réduit en fibrilles (fig. 163); si ce sont les adhérences transversales, la rupture a lieu au niveau des parties claires, et la fibre se divise en une foule de petits disques, *dics* de Bowmann (fig. 164). Ces deux modes de division seraient aussi naturels l'un que l'autre, selon Bowmann : aussi croit-il qu'on peut considérer la fibre musculaire comme un assemblage de fibrilles aussi bien que comme une colonne de disques superposés.

FIG. 163. — Quatre fibrilles d'un faisceau primitif.

Au moment où les disques se séparent, on les voit souvent se diviser par groupes, parce que les noyaux du sarcolemme, contractant une certaine adhérence avec eux, les empêchent de s'isoler complétement (fig. 164 et 165).

FIG. 164. — Dics de Bowmann : la désagrégation du faisceau primitif s'est faite en travers, au lieu de se faire long.

Brüke, Leydig et Remak partagent ces idées et n'admettent pas l'existence des fibrilles, celles-ci étant des produits artificiels. Toutefois, Leydig fait une réserve en faveur des muscles thoraciques des insectes, où il serait facile d'observer les fibrilles.

Cohnheim croit à l'existence des sarcous elements. Chaque champ de Cohnheim serait un petit prisme très-court formant une pièce de mosaïque à la manière d'un petit pavé ; il n'admet donc pas la nature fibreuse de la fibre musculaire.

FIG. 165. — Quatre dics de Bowmann adhérents à un noyau du sarcolemme.

Cornil et Ranvier regardent comme démontrée l'existence des sarcous elements ; ce dernier auteur trouve l'un des meilleurs arguments dans la réduction des fibrilles en petits fragments sous l'influence du picro-carminate d'ammoniaque. (*Voy.* Moyens d'étude.) Chaque fragment de substance musculaire, dit *sarcous element*, est formé d'une plaque claire et d'une plaque foncée ; il a, chez l'homme, une longueur de 1 μ. Lorsqu'on traite les fibrilles par l'acide chlorhydrique, on voit les plaques claires devenir plus distinctes, probablement parce que la substance unissante des sarcous elements se gonfle avant de se dissoudre.

Le *sarcolemme* ou *myolemme* est une membrane délicate, mince et

2° Raspail et Mandl ont émis une singulière opinion. Les faisceaux de fibrilles seraient entourés par une spirale analogue à celle des élastiques métalliques qu'on voit sur certains instruments de musique, et les stries seraient déterminées par les saillies des tours de spire. Le raccourcissement et l'allongement de cette spirale détermineraient la contraction et le relâchement du muscle.

3° Kölliker, Robin et Virchow ne croient pas à l'existence des sarcous elements de Bowmann. Pour ces auteurs, le faisceau primitif est une réunion de fibrilles à substance homogène au début, mais dans laquelle se forment, par suite des contractions, des régions plus denses, légèrement renflées, qui correspondent aux stries foncées. Les parties claires, plus délicates, seraient plus accessibles à l'action des réactifs, qui dissolvent la substance musculaire à leur niveau. Les sarcous elements de Bowmann seraient des produits artificiels, et les réactifs, qui dissolvent la substance charnue claire pour former ces petits fragments, finissent par dissoudre les fragments eux-mêmes. Contre l'opinion de Bowmann que les disques sont les parties foncées, Kölliker objecte que, chez l'écrevisse, ce sont les parties foncées qui sont les premières détruites, de sorte que les parties blanches constitueraient chez cet animal les sarcous elements. Si l'on admet l'existence des sarcous elements, il faut reconnaître deux espèces de substance unissante : l'une qui unit les sarcous elements en travers, l'autre qui les réunit en long. En effet, selon les réactifs employés, la séparation se fait dans l'un de ces sens : les faisceaux primitifs traités par l'acide chlorhydrique se réduisent en disques, tandis que le traitement par une solution de bichromate de potasse les divise en fibrilles.

4° D'après Brücke, l'examen des éléments musculaires à la lumière polarisée permet d'admettre qu'il ne s'agit pas d'une substance homogène, mais bien d'une substance monoréfringente contenant des éléments biréfringents très-petits et invisibles à l'œil nu. Brücke donne le nom de *disdiaclastes* à ces éléments microscopiques biréfringents, qui formeraient par leur réunion des éléments plus volumineux, les sarcous elements de Bowmann. (Bereicht, 1858.)

5° Kühne, cité par Hermann (Berlin, 1863), conclut à la fluidité de la substance musculaire, car : 1° lorsqu'on fait passer un courant électrique à travers l'élément musculaire vivant, la substance musculaire se transporte au pôle négatif, *phénomène de Porret ;* 2° Kühne a vu au centre d'une fibre fraîche de grenouille un nématode se mouvant en tous sens sans rencontrer d'obstacle mécanique. Pour cet auteur, le contenu liquide se solidifie sous l'influence de différents réactifs qui le désagrègent pour former, soit les sarcous elements et les dics de Bowmann, soit les fibrilles des autres auteurs.

6° En 1843, Will et Günther pensaient que la fibre musculaire était un élément hyalin, plein, homogène, mais infléchi sur lui-même et présentant des *ondulations*, des *zigzags*. La saillie de l'ondulation, n'étant pas placée sur le même plan que les parties infléchies, donnerait naissance à la strie foncée, les parties infléchies paraissant plus claires.

Rouget, en 1863, a repris la théorie des ondulations, en l'appliquant aux faisceaux primitifs ; Sappey s'est complétement rallié à son opinion. Pour Rouget, les stries transversales des faisceaux primitifs sont dues à des ondulations de leur surface se répétant dans toute leur épaisseur ; les zones obscures et claires résultent du jeu des ombres et des lumières au niveau des reliefs et des dépressions ; car : 1° un simple changement du foyer de l'objectif suffit pour transformer les stries claires en stries obscures, et réciproquement ; 2° si l'on examine les faisceaux primitifs pris sur un animal vivant, on voit se produire des ondulations qui sont accusées sur les bords par des dentelures dont l'étendue est en rapport avec elles ; le sommet de la dentelure correspond aux lignes claires, et les angles rentrants aux lignes foncées ; 3° à l'aide d'un

transparente [1], douée d'une grande élasticité, dont la disposition autour du faisceau primitif rappelle celle de la capsule qui existe autour des cellules de cartilage. Cette membrane, qui a la forme d'un tube fermé à ses deux extrémités, présente à sa face interne un grand nombre de noyaux [2], un peu allongés parallèlement au grand axe du faisceau et renfermant un ou deux nucléoles. Ces noyaux, irrégulièrement disposés, ont une longueur moyenne de 8 μ [3].

La *fibrille musculaire*, ou *fibrille primitive des muscles*, constitue l'élément anatomique du tissu musculaire strié. C'est un filament contractile d'une extrême ténuité. Il a une longueur moyenne de 3 à 4 centimètres; son diamètre est de 1 μ à 1 μ 1/2 [4]. En général, sa surface est striée

stéréoscope, les images prises sur un grossissement de 300 à 500 diamètres laissent voir les ondulations d'une manière très-évidente, et ressemblent tout à fait à des vis à cannelures transversales.

Pour prouver que les stries des faisceaux primitifs ne sont pas dues à la juxtaposition des stries des fibrilles, Rouget fait observer qu'on peut voir, entre les stries foncées du faisceau primitif, d'autres stries fines qui appartiennent évidemment aux fibrilles.

7° Reste l'explication des stries de la fibrille musculaire. Tandis qu'elles seraient expliquées par les sarcous éléments pour Bowmann, par une différence de densité pour Kölliker, par une différence de teinte et de réfringence pour Robin, ces stries seraient dues pour Sappey, qui se rattache à l'opinion de Günther, à des fluxuosités, à des ondulations. Dans ces dernières années, Rouget a émis une opinion nouvelle : chaque fibrille représenterait une hélice, une vrille, une spirale contractile dont les spires se rapprocheraient dans le raccourcissement du muscle, de sorte que la contractilité ne serait autre chose qu'un phénomène d'élasticité.

De tout ce qui précède il résulte qu'il est impossible de savoir quelle est positivement la cause réelle des stries des éléments musculaires.

1. Rouget croit que la substance qui constitue le sarcolemme se rattache au tissu conjonctif ; Robin la dit résistante et *élastique*, et lui assigne pour rôle de ramener le muscle à sa forme primitive, lorsqu'il s'est contracté.

Pour cet auteur, l'action du sarcolemme serait analogue à celle des fibres élastiques qui se trouvent disséminées au milieu des éléments musculaires dans les muscles lisses.

2. Chez les animaux d'un rang peu élevé, amphibies, poissons, les noyaux n'existent pas dans le sarcolemme, mais au centre du faisceau, entre les fibrilles.

Il reste ordinairement un vestige de protoplasma aux extrémités du noyau ; c'est à l'ensemble du noyau et du protoplasma atrophié que Schultze a donné le nom de *corpuscule musculaire*.

3. Rouget décrit des cloisons minces longitudinales partant de la face interne du sarcolemme, s'insinuant entre les fibrilles et arrivant rarement jusqu'au centre du faisceau primitif. Le point d'insertion de ces cloisons sur le sarcolemme correspond aux noyaux. Ces cloisons, signalées seulement par Rouget, ne sont autre chose, sans doute, que la substance interstitielle de Kölliker.

4. La longueur de la fibrille est difficile à apprécier : ce chiffre est admis provisoirement par Herzik, Kölliker et Krause ; la largeur 1 μ à 1 μ 1/2 a été évaluée par Harting.

en travers comme celle du faisceau primitif. Les fibrilles sont disposées parallèlement à l'intérieur du myolemme pour former le faisceau primitif, mais on ne sait pas exactement combien en renferme chaque faisceau ; Kölliker évalue à plus de 2,000 celles qui entrent dans la constitution d'un faisceau volumineux.

FIG. 166. — Faisceau primitif dans lequel les fibrilles sont rompues, le myolemme étant intact et tordu sur lui-même.

Ce que nous avons dit précédemment des stries transversales des faisceaux primitifs s'applique également à celles des fibrilles, car les premières résultent de la juxtaposition des fibrilles, dont les stries pâles et foncées se correspondent dans le sens transversal. Dans certains cas, ces stries ne se correspondent pas exactement, elles alternent, et la surface du faisceau prend un aspect ponctué, comme on le voit dans le cœur et dans les sphincters.



FIG. 167. — Un faisceau primitif dépourvu de myolemme ; les fibres sont déchirées en bas. (Grossissement, 250.)

Les fibrilles sont réunies entre elles par une *substance interstitielle*, homogène, qui les entoure.

C'est en étudiant le groupement des fibrilles dans un même faisceau qu'on se rend compte des *colonnes musculaires* de Kölliker et des *champs de Cohnheim*. Nous avons vu que les faisceaux primitifs, volumineux, contiennent jusqu'à 2,000 fibrilles. Quoique celles-ci soient parallèles, elles ne constituent pas un faisceau homogène ; elles se groupent et forment à l'intérieur d'une même gaîne sarcolemmique plusieurs petits faisceaux séparés par de la substance interstitielle. C'est à ces faisceaux que Kölliker a donné le nom de *colonnes musculaires*. On remarque quelques fibrilles qui se détachent d'une colonne pour se jeter sur les colonnes voisines, de la même manière que certains filaments unissent les faisceaux primitifs des nerfs. D'après ce qui précède, il est facile de se représenter l'aspect de la coupe transversale d'un faisceau primitif. A la périphérie, on verra une circonférence formée par la coupe du sarcolemme ; chaque

FIG. 168. — Fibrilles musculaires striées. (Grossissement, 650.)

fibrille coupée montrera sous le champ du microscope une surface égale à l'épaisseur de la fibrille, et la substance interstitielle sera représentée par des lignes qui sépareront les surfaces coupées des fibrilles. Ce sont les surfaces homogènes, représentant la section des fibrilles, qui constituent les *champs de Cohnheim*[1]. L'ensemble des champs de Cohnheim forme donc une belle mosaïque dont les espaces polygonaux sont séparés par des lignes étroites de substance interstitielle (fig. 169).

FIG. 169. — Coupe d'un faisceau primitif montrant les champs de Cohnheim. Les surfaces blanches indiquent la coupe des fibrilles, les lignes noires sont formées par la substance interstitielle limitant les champs de Cohnheim. La tache noire est un noyau situé entre les fibrilles.

L'union du muscle au tendon se fait par contact direct entre le myolemme du faisceau primitif et la fibre tendineuse. Tantôt l'extrémité arrondie du myolemme se place sur l'extrémité de la fibre tendineuse, tantôt elle se place sur ses côtés, de sorte que plusieurs fibres musculaires peuvent s'insérer sur la même fibre tendineuse, ce qui explique pourquoi un muscle volumineux correspond quelquefois à un tendon relativement peu considérable. Le périmysium interne du muscle se continue directement avec le tissu conjonctif qui sépare les faisceaux des fibres du tendon.

FIG. 170. — Coupe longitudinale d'un tendon uni à deux faisceaux musculaires.

1. Faisceau primitif d'un muscle. — 2. Son myolemme. — 3. Tendon coupé longitudinalement avec ses corpuscules tendineux étoilés.

Tissu conjonctif. — Le tissu conjonctif qui entoure le muscle constitue le *périmysium externe*, autrement dit la *gaine musculaire* ou l'*aponévrose d'enveloppe* du muscle. Continu à la gaîne des tendons, le

1. Selon Kölliker, les *champs de Cohnheim* ne sont pas formés par la surface coupée des fibrilles, comme cet auteur l'admet, mais bien par celle des colonnes musculaires, de sorte que, dans les champs de Cohnheim, il y aurait plusieurs champs plus petits.

périmysium est formé par du tissu conjonctif condensé, entre les éléments duquel il existe de nombreuses fibres élastiques fines, quelques-unes isolées, la plupart anastomosées, et quelques vésicules graisseuses. Les cloisons, parties de la face interne de l'enveloppe commune et s'insinuant entre les faisceaux musculaires en s'amincissant de plus en plus, forment le *périmysium interne* [1]. Le tissu conjonctif qui le constitue est moins riche en fibres élastiques et ne présente que quelques cellules adipeuses. Les cloisons les plus déliées du tissu conjonctif entourent les faisceaux secondaires, ceux qu'on voit à l'œil nu sous forme de filaments ayant la même longueur que le muscle. Nous avons déjà dit que le périmysium ne pénètre pas dans l'épaisseur de ces faisceaux pour séparer les uns des autres les faisceaux primitifs.

Vaisseaux. — Les *artères* pénètrent dans les muscles, le plus souvent obliquement, et se ramifient dans les cloisons qui séparent les gros faisceaux musculaires; des divisions plus fines cheminent dans les cloisons plus minces, enfin les capillaires qui font suite à ces divisions entourent les faisceaux secondaires et s'introduisent dans leur épaisseur pour former un réseau très-riche entre les faisceaux primitifs.

FIG. 171. — Vaisseaux capillaires des muscles.

1. Artère. — 2, 3, 4. Veine. — 5, 5. Mailles capillaires à direction longitudinale.

Les vaisseaux *capillaires* ne pénètrent jamais dans l'épaisseur du faisceau primitif; ils ne traversent pas le myolemme, d'où il faut conclure que les fibrilles se nourrissent par imbibition. Le réseau capillaire présente un aspect caractéristique; il forme autour des faisceaux primitifs des mailles rectangulaires un peu allongées dans le sens des faisceaux, de sorte que les capillaires longitudinaux sont parallèles aux faisceaux, tandis que les capillaires transversaux croisent leur direction en suivant leur courbe pour s'anastomoser avec les capillaires longitudinaux voisins. Ces capillaires sont les plus fins du corps; ils sont quelquefois plus petits que les globules sanguins et peuvent ne présenter que 5 à 6 μ de diamètre.

1. Il serait à désirer que les auteurs s'entendissent sur les expressions, le lecteur rencontrerait moins de difficultés. Si on lit la page 168 des *Leçons sur les tissus vivants* de Cl. Bernard, on y voit : « L'élément élastique des cellules ou des fibres s'appelle sarcolemme, et l'enveloppe intérieure myolemme ; plusieurs fibres se réunissent pour former un petit faisceau, qui a également son enveloppe élastique nommée périmysium. »

Les *veines*, nées des capillaires, cheminent, comme les artères, entre les gros faisceaux musculaires ; elles sont au nombre de deux pour chaque artère, excepté pour les muscles de la tête où une seule veine correspond à une artère. Les veines musculaires contiennent un nombre considérable de valvules, dont le nombre diminue dès que le vaisseau abandonne le muscle.

Les *lymphatiques* existent dans les muscles ; on les voit accompagner les vaisseaux sanguins volumineux destinés à ces organes. Ils peuvent être suivis entre les principaux faisceaux musculaires, mais non au delà. Par analogie avec ce qui se passe pour les capillaires sanguins et dans quelques autres tissus, Sappey suppose qu'ils naissent entre les faisceaux primitifs ; mais personne jusqu'à présent n'a pu le constater. Il les a injectés à la sortie des muscles grand fessier, grand adducteur, grand pectoral, sur le cœur et jusque dans les interstices musculaires du diaphragme. Kölliker pense qu'ils sont rares dans le muscle proprement dit et qu'une certaine quantité d'entre ceux qu'on voit sortir des muscles viennent probablement du périmysium.

Nerfs. — Les nerfs des muscles peuvent être divisés en nerfs vasculaires et nerfs musculaires.

Les *nerfs vasculaires* se rencontrent chez l'homme sur les parois des vaisseaux, tant que ceux-ci ont les caractères d'artérioles ou de veinules ; on ne peut pas les suivre sur les capillaires (Kölliker).

Les *nerfs musculaires* pénètrent dans les muscles vers leur moitié supérieure, à des hauteurs variables, en formant avec l'axe du muscle un angle aigu à ouverture supérieure. Ils sont d'autant plus nombreux que les contractions musculaires doivent être plus précises et plus fréquentes ; aussi voit-on les muscles de la langue et surtout ceux de l'œil pourvus d'un nombre considérable de nerfs, si on les compare aux muscles des membres qui en reçoivent relativement une fort petite quantité. Une fois qu'ils ont pénétré dans le muscle, les nerfs se divisent dans l'épaisseur des cloisons du tissu conjonctif, pour se terminer ensuite sur les éléments musculaires proprement dits.

Le *mode de terminaison des nerfs musculaires* occupe depuis longtemps les anatomistes ; dans ces derniers temps, le microscope a fait faire d'immenses progrès à cette partie de l'anatomie, mais, il faut l'avouer, le dernier mot n'est pas encore dit en ce qui concerne certains détails.

Il faut se tenir en garde contre les résultats annoncés par les savants qui ont fait leurs observations sur différents animaux, rarement chez les mammifères et chez l'homme. Or, s'il existe une différence entre la constitution des tissus des animaux, c'est assurément relativement aux faisceaux musculaires et aux nerfs terminaux qu'ils reçoivent, comme l'ont démontré, Weismann pour les muscles et le sarcolemme des

insectes, Kölliker pour la terminaison des nerfs musculaires de la grenouille.

Valentin, Prévost et Dumas pensaient que les nerfs se terminaient dans les muscles par des *anses* qui embrassaient les fibres musculaires, et que les fibres nerveuses, après avoir formé les anses, revenaient vers leur point de départ. Cette opinion a eu cours dans la science jusqu'à ce que des recherches plus minutieuses soient venues démontrer la terminaison des nerfs par des *extrémités libres*.

Au moment où les nerfs pénètrent dans les muscles, ils se divisent et se subdivisent en une grande quantité de rameaux qui s'anastomosent entre eux pour former les *plexus terminaux* de Valentin. Ces plexus ne sont pas formés par les fibres nerveuses elles-mêmes, mais par les divisions et subdivisions des tubes nerveux, divisions observées d'abord par G. Müller et par Brücke[1], de sorte qu'on doit admettre que chaque faisceau primitif reçoit une extrémité nerveuse détachée du plexus.

En 1862, Rouget découvrit que l'extrémité terminale du nerf, arrivée au faisceau primitif, se résoud en une lamelle, en une sorte de plaque à laquelle il donne le nom de *plaque terminale*. Ces plaques furent recherchées et constatées immédiatement par les micrographes (Cohn-

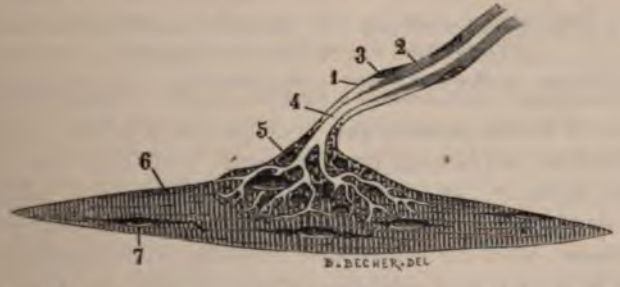

FIG. 172. — Tube nerveux se terminant dans le faisceau primitif au-dessous du myolemme, d'après l'opinion de Rouget.

1. Gaine de Schwann. — 2. Myéline disparaissant au moment où le tube s'amincit. — 3. Noyaux de la gaine de Schwann. — 4. Cylinder-axis. — 5. Noyaux de la plaque terminale. — 6. Myolemme. — 7. Noyaux du myolemme.

heim, Kölliker, Krause, Kühne, etc.). Jusque-là tous les anatomistes s'accordent, mais les contradictions se montrent relativement aux rapports de la plaque avec le faisceau primitif, à la terminaison ultime des nerfs.

1. Ces divisions des fibres nerveuses ont été étudiées par Wagner sur la grenouille; Kölliker les a observées chez l'homme. Reichert pense que 7 à 10 tubes nerveux donnent, en se divisant dans un muscle de la grenouille, 290 à 340 extrémités terminales, et Kölliker est arrivé à subdiviser chacune de ces extrémités en 3, 5 ou 10 ramuscules. En prenant le chiffre moyen 5 et en multipliant par le chiffre moyen de Reichert 315, on arrive à trouver que 7 à 10 tubes nerveux fourniraient 1,585 extrémités terminales.

Cette *terminaison ultime* est ainsi appréciée par Rouget : la fibre nerveuse primitive arrive au niveau de la plaque terminale, sa gaîne garnie de noyaux s'évase et se confond avec le sarcolemme ; sa couche médullaire cesse d'exister au même niveau, et le cylinder-axis pénètre dans le faisceau primitif pour se terminer dans la plaque terminale. Celle-ci, située *entre les fibrilles et la face profonde du sarcolemme*, ovalaire, de 4 à 6 μ, est formée par une substance granuleuse contenant de 6 à 12 noyaux analogues à ceux de la gaîne du tube nerveux.

D'après Cohnheim et Kühne, le cylinder-axis se terminerait dans la plaque en se ramifiant en petits filaments qui partent d'excroissances que Rouget et Kölliker regardent comme des produits artificiels.

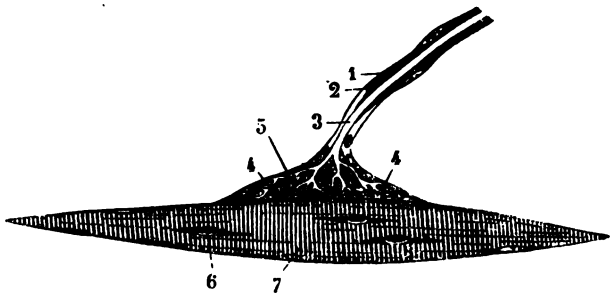

FIG. 173. — Tube nerveux se terminant sur le faisceau primitif, à la surface externe du myolemme, d'après l'opinion de Kölliker.

1. Gaîne de Schwann. — 2. Myéline au moment où elle va disparaître. — 3. Cylinder-axis. — 4, 4. Plaque terminale et ses noyaux. — 5. Myolemme. — 6. Noyau du myolemme. — 7. Stries du faisceau primitif.

Kölliker et Krause pensent que le cylinder-axis envoie vers le faisceau primitif un ou plusieurs prolongements, renflés en forme de massue à leur extrémité, et, contrairement à Rouget et à la plupart des auteurs, ils placent la plaque terminale de Rouget *à la surface externe du sarcolemme*, point sur lequel il est très-difficile de se prononcer.

Toutes les observations précédentes ont été faites sur des reptiles, des oiseaux et des mammifères. *Chez la grenouille et chez quelques poissons*, il semble que la plaque terminale soit dissociée : la fibre nerveuse se termine par plusieurs fibrilles pâles de 1 à 2 μ qui se répandent sur le faisceau primitif du muscle et présentent des noyaux isolés analogues aux noyaux de la plaque terminale. Kühne donne le nom de *colline nerveuse* à la saillie formée par la plaque terminale, qu'il place avec Waldeyer au-dessous du sarcolemme, tandis que Kölliker, Krause et Rouget la placent au-dessus [1].

Développement. — Les éléments musculaires commencent à se montrer vers la fin du deuxième mois chez l'embryon humain. Vers le

1. Rouget, plaçant la plaque terminale en dehors du sarcolemme chez la grenouille, et en dedans chez l'homme, donne une certaine valeur à l'opinion qui veut que les fibres nerveuses se terminent à la surface interne du sarcolemme de l'homme.

quatrième mois, ils prennent une couleur rougeâtre, et ils se perfectionnent insensiblement.

On croyait autrefois, d'après Schwann, que les fibres musculaires résultaient de la fusion d'un certain nombre de cellules rangées en séries longitudinales.

Aujourd'hui, depuis les observations de Lebert et de Remak, on admet généralement que chaque faisceau primitif se développe aux dépens d'une seule cellule embryonnaire qui formerait le sarcolemme, ses noyaux et les fibrilles musculaires.

D'après Kölliker, on peut observer sur un embryon humain de sept à huit semaines des fibres à diverses phases de leur évolution. Aux mains et aux pieds, on trouve des cellules fusiformes contenant un seul noyau; à mesure qu'on s'avance vers la racine du membre, les fibres deviennent de plus en plus longues, les noyaux se multiplient, et l'on voit à leur surface les indices des stries transversales. Si l'on suit le développement, on voit que les fibres s'épaississent et s'allongent en même temps que le protoplasma de la cellule primitive se transforme en substance musculaire. Au quatrième mois, on peut déjà constater les stries transversales et longitudinales, et la formation du sarcolemme. Il résulte de ce qui précède que le sarcolemme peut être considéré comme une membrane d'enveloppe de la cellule primitive, que ses noyaux accolés à sa face interne sont le résultat de la multiplication du noyau primitif, et que les fibrilles sont formées par une scission du protoplasma transformé de la cellule.

FIG. 174. — Développement des fibres musculaires striés.

1. Cellule fusiforme se transformant en fibre musculaire. — 2. Deux cellules fusiformes se réunissant par une extrémité pour donner naissance à une fibre musculaire. — 3. Fibre plus âgée avec de nombreux noyaux, offrant une plus grande épaisseur. — 4. Fibre encore plus âgée avec des noyaux — 5. Portion de fibre plus développée avec noyaux groupés au-dessous du sarcolemme. Les noyaux sont le vestige des cellules primitives.

Pour Robin, les myolemmes se montrent d'abord; ils apparaissent lorsque l'embryon a 6 ou 7 millimètres de longueur; des noyaux embryoplastiques se recouvrent de matière amorphe à leurs extrémités, ils se soudent entre eux et forment un long ruban. Lorsque l'embryon a 18 à 20 millimètres de longueur, ce ruban se creuse d'une cavité et il conserve dans ses parois les noyaux primitifs, qui seront les noyaux du sarcolemme. Dans cette cavité se montrent spontanément des noyaux embryoplastiques qui s'entourent de matière amorphe, se soudent et constituent les fibrilles musculaires.

Rouget admet qu'au début la substance musculaire est représentée dans toute son étendue; cette substance s'accroît et se segmente; mais rien ne s'ajoute ni ne se soude. Dès les premiers indices de segmentation, il se forme des cylindres creux qui seront les faisceaux secondaires; ceux-ci se segmentent à leur tour pour former les faisceaux primitifs (Rouget. 1868, *Journal de Physiologie* de Brown-Séquard).

Accroissement. — Les éléments, une fois formés, grandissent en longueur et en épaisseur. Les fibrilles n'augmentent pas en épaisseur, mais elles se multiplient pour grossir le diamètre du faisceau primitif (les fibrilles de l'adulte et celles du fœtus ont la même largeur. (Harting.) On ne sait pas positivement si tous les faisceaux primitifs existent à la naissance ou s'il peut s'en développer dans la suite.

Altérations. — L'hypertrophie consiste dans l'augmentation de volume des fibrilles qui refoulent le myolemme élastique, mais il ne se développe pas de nouvelles fibres : c'est ce qu'on observe dans l'hypertrophie du cœur et celle de l'utérus pendant la grossesse.



FIG. 175. — Fragments de fibrilles musculaires en voie de dégénérescence graisseuse. Le plus long contient à sa partie supérieure de grosses gouttelettes graisseuses, et à sa partie inférieure, des granulations de même nature qui ne se sont pas encore réunies. Les deux fragments situés à gauche de la préparation montrent le commencement de la formation des gouttelettes graisseuses.

La *dégénérescence graisseuse*, appelée encore *atrophie graisseuse*, est une altération du tissu musculaire, consistant dans le développement, à l'intérieur du myolemme, de granulations graisseuses qui augmentent insensiblement de nombre et de volume, en même temps que les fibrilles s'atrophient. Au bout d'un certain temps, la partie charnue du muscle est formée de myolemmes remplis de substance grasse.

Il existe une autre espèce d'atrophie, *atrophie fibreuse*, dans laquelle les faisceaux primitifs diminuent de longueur et de largeur, et déterminent l'amincissement et la rétraction des membres. Au bout d'un temps variable, le myolemme se remplit de granulations non graisseuses.

La dégénérescence graisseuse des muscles avec atrophie s'observe dans la *paralysie musculaire progressive*, terrible maladie débutant généralement par l'atrophie des muscles interosseux de la main et de ceux des régions thénar et hypothénar, gagnant les muscles de l'avant-bras où elle peut s'arrêter, et le plus souvent envahissant tout le système musculaire jusqu'à ce que le malade se trouve insensiblement réduit, pour ainsi dire, à un squelette recouvert par la peau.

Moyens d'étude. — *Muscles lisses.* — On se sert avec avantage des tissus du nouveau-né. On prend une couche membraneuse de tissu musculaire, de la vessie, par exemple, et on la fait macérer pendant quelques jours dans le liquide suivant :

℞ :	Eau distillée.	10 gr.
	Acide azotique.	1 gr.

Pendant la macération, le tissu conjonctif est dissous, et il ne reste plus que les fibres élastiques et les faisceaux de fibres musculaires.

Il est très-facile d'isoler les fibres musculaires lisses en traitant le tissu par une solution de soude caustique, 35 : 100, ou par l'acide nitro-chlorhydrique au 5e. (Reichert et Moleschott.)

On les durcit et on les isole aussi avec l'acide nitrique et l'acide chlorhydrique, 1 d'acide sur 3 d'eau ; enfin l'acide acétique dilué, 1 d'acide pour 5 d'eau, produit les mêmes résultats. Nous ne donnons pas la préférence à ce dernier réactif, qui ramollit la substance des fibres et détermine leur accollement.

Muscles striés. — Pour conserver des pièces pouvant servir à l'étude pendant plusieurs semaines, on les soumet à la préparation suivante (Moleschott) : prenez un fragment musculaire frais, placez-le pendant six heures dans le mélange suivant :

℞ :	Eau distillée.	100 gr.
	Acide acétique.	3 gr.

Au bout de ce temps, placez le vase dans une étuve chauffée à 50°, et retirez-le après 30 minutes. Le muscle peut servir alors à l'étude ; mais, pour l'utiliser pendant plusieurs semaines, il faut le placer dans le liquide conservateur suivant :

℞ :	Acide acétique.	10 gr.
	Alcool.	10 gr.
	Eau distillée.	20 gr.

Pour voir un muscle à différents degrés de contraction, on prend un porte-objet en bois, percé d'une ouverture à son centre, et l'on y place un muscle mince d'animal vivant.

Sur des pièces bouillies dans l'eau ou conservées dans l'alcool, dans l'acide chromique ou dans une solution de sublimé, on isole facilement les *faisceaux primitifs des muscles.* Il faut comparer ces préparations avec celles que l'on obtient sur des muscles frais.

En laissant un muscle de grenouille pendant un quart d'heure dans une solution de potasse caustique, 1 : 3, les faisceaux primitifs peuvent être très-bien étudiés.

Si l'on plonge dans la glycérine ou dans la solution précédente des parties musculaires ayant subi la coction, on peut distinguer les *extrémités libres* des faisceaux primitifs.

Pour l'étude des stries des *fibrilles musculaires*, il faut faire usage d'un fort grossissement (500 à 650). On prendra de préférence du tissu musculaire traité par l'acide chromique ou par l'alcool. On les voit encore facilement sur les muscles pris sur un cadavre en état de roideur cadavérique.

La *substance interstitielle* qui réunit les fibrilles est coagulée par les mêmes liquides, de sorte que les tissus qui ont été ainsi traités peuvent servir à faire des coupes transversales pour l'étude des champs de Cohnheim et des interstices qui les séparent. On peut se servir aussi des alcalis caustiques, qui dissolvent cette substance. Les *champs de Cohnheim* pourraient être vus aussi sur des coupes minces transversales des muscles à demi-desséchés.

On voit nettement le *sarcolemme* sur les muscles de poissons frais conservés dans l'alcool. En ajoutant de l'eau, on peut voir quelquefois le sarcolemme soulevé se séparer des fibrilles. On l'aperçoit très-distinctement sur des muscles en dégénérescence graisseuse. En traitant les faisceaux primitifs par la soude caustique, on dissout la substance musculaire, qu'on fait écouler par déchirure du sarcolemme, et celui-ci reste isolé.

Les *noyaux du sarcolemme* se voient mal sur les faisceaux primitifs normaux : ils deviennent distincts lorsqu'on altère la substance des fibrilles avec une solution concentrée de potasse ou de soude caustique, ou bien avec l'acide acétique.

On voit les faisceaux primitifs se résoudre en *sarcous éléments* et en *disques* de Bowmann sur des pièces qui ont macéré dans l'eau, dans l'alcool ou dans le suc gastrique. Ranvier recommande une macération douce du tissu musculaire strié dans le picro-carminate d'ammoniaque : l'opération réussit très-bien. Ce réactif se prépare en versant dans l'acide picrique une solution ammoniacale de carmin jusqu'à ce que le mélange prenne la teinte du jus de groseille.

Pour voir les *terminaisons nerveuses*, il importe de prendre des muscles minces et courts chez l'animal vivant ; on peut observer les plaques terminales directement ou bien après avoir traité la pièce avec l'acide acétique ou l'acide chlorhydrique très-étendus : un gramme d'acide acétique pour 200 d'eau distillée, ou un gramme d'acide chlorhydrique pour 1000 d'eau.

Spécialement pour la *plaque terminale*, on peut traiter les faisceaux par une solution de sel de cuisine, l'acide acétique ou le sérum du sang.

La méthode d'observation de Pacini permet une étude rapide des éléments musculaires ; on traite la fibre musculaire par une solution de 1 partie de bichlorure de mercure dans 200 parties d'eau additionnée de 1 partie d'acide acétique. En forçant un peu la dose d'acide, on voit facilement les noyaux.

CHAPITRE DOUZIÈME

SYSTÈME NERVEUX

Le système nerveux est formé d'une masse centrale (encéphale et moelle épinière), de prolongements qui s'y rattachent (nerfs) et de renflements échelonnés sur ces prolongements (ganglions).

Le tissu nerveux, qui forme ces différentes parties, est un tissu de cellules modifiées dans lequel les cellules ont conservé en partie leurs caractères ou se sont transformées en fibres nerveuses. Fibres et cellules nerveuses, tels sont les éléments du tissu nerveux : nous verrons que les rapports qu'ils affectent entre eux et avec les éléments accessoires varient dans les différentes parties du système nerveux.

Nous étudierons d'abord les éléments fondamentaux, fibres et cellules nerveuses, puis les centres nerveux, avec la substance conjonctive et les vaisseaux, les nerfs et les ganglions.

§ I. — Éléments du tissu nerveux.

Fibres nerveuses ou tubes nerveux [1]. — Les fibres nerveuses se rencontrent dans toutes les parties du système nerveux ; on en considère deux espèces : les *fibres à moelle* et les *fibres sans moelle*.

1. Synonymes : *fibres nerveuses primitives, tubes primitifs.*

En général, ces deux espèces de fibres sont nettement séparées, mais, dans certains cas, il n'en est pas de même, de sorte qu'il existe entre elles une transition insensible. Ainsi, lorsqu'une fibre à moelle se développe, elle est d'abord fibre pâle avant d'être fibre foncée ou à moelle. Il n'est pas rare de voir une fibre nerveuse foncée se transformer en fibre pâle par manque de moelle, comme on le voit dans les filets terminaux des nerfs de la cornée, du nerf olfactif, ou bien donner naissance à un faisceau de fibres pâles, comme dans les faisceaux primitifs des muscles de la grenouille. (*Voy.* Nerfs des muscles.)

Un autre élément en forme de filament se rencontre encore dans les nerfs : c'est la *fibre de Remak*.

Les *fibres nerveuses à moelle*[1] sont les plus nombreuses : on les trouve dans les nerfs et dans la substance blanche des centres nerveux. Ce sont des filaments d'une longueur considérable, qui s'étendent des parties grises du système nerveux central aux organes dans lesquels ils se terminent.

Si on les examine par transparence, ils paraissent limpides et diaphanes; à la lumière directe ils sont opaques, et même tout à fait blancs s'ils sont réunis en grand nombre.

Leur diamètre, à peu près uniforme dans chaque tube nerveux, varie de l'un à l'autre, depuis 1 μ jusqu'à 20 μ. Kölliker les divise en très-fins, minces, moyens, gros, forts; nous n'adoptons pas ces distinctions qui sont au moins inutiles.

La fibre nerveuse n'est pas homogène, elle est formée par un filament central, *cylinder-axis*, par une substance molle particulière qui entoure ce filament, *myéline*, et par une enveloppe qui recouvre le tout, *gaîne de Schwann*.

Le *cylinder-axis*[2] existe dans toutes les fibres nerveuses, même dans les fibres fines. Il mesure, en général, la moitié du diamètre de la fibre dont il fait partie. C'est un filament cylindrique ou aplati, pâle, grisâtre, homogène, et

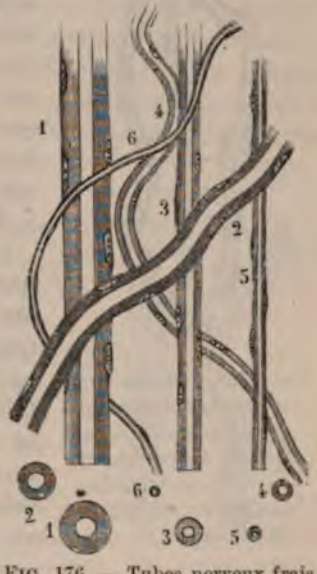

FIG. 176. — Tubes nerveux frais de différentes dimensions. A la partie inférieure de la figure on trouve une coupe transversale des mêmes tubes avec les mêmes chiffres.

1. Tube nerveux gros; on voit les noyaux de la gaîne du tube, la myéline et le cylinder-axis transparent. — 2. Tube moyen. — 3, 4. Tubes plus petits. — 5, 6. Tubes nerveux fins.

1. Synonymes : *fibres nerveuses à bords foncés, tubes nerveux à contours foncés, fibres médullaires.*

2. Synonymes : *cylindre de l'axe, fibre centrale des tubes nerveux, fibre de l'axe, ruban primitif* ou *tube primitif de Remak, filament axile.*

présentant une surface régulière. La substance qui le constitue se rapproche de l'albumine par ses propriétés chimiques; elle est solide, souple et flexible. Quelquefois le cylinder-axis est granuleux, strié, et présente des irrégularités dans son contour et dans son diamètre, altérations dues probablement à l'action des réactifs [1].

FIG. 177. — Tubes présentant l'altération variqueuse (tube variqueux). On voit les renflements du tube correspondant aux noyaux de la gaîne de Schwann.

La *myéline* ou *moelle nerveuse* [2], qui entoure le cylinder-axis, est une substance homogène analogue à une huile épaisse. Elle est formée en grande partie de matière grasse et communique aux nerfs leur couleur blanche. Lorsqu'on comprime un fragment de tube nerveux frais entre deux lames de verre, on voit la myéline s'échapper par les extrémités du tube sous forme de gouttelettes. La myéline est durcie et rendue granuleuse par les divers réactifs, alcool, acides, etc. ; l'éther et l'essence de térébenthine la dissolvent [3]. D'après Schultze, on peut encore apercevoir la myéline sur des fibres de 1 μ (*Archives de Müller*, 1858, p. 193).

La *gaîne de Schwann* [4], enveloppe des tubes nerveux, est une membrane transparente, élastique et très-mince, immédiatement appliquée sur la myéline. En raison de sa transparence, elle est difficile à apercevoir sur un tube nerveux frais ; mais lorsqu'on comprime ce tube entre deux lames de verre, la myéline qui s'écoule permet de voir la paroi du tube. La gaîne de Schwann est analogue au myolemme des faisceaux primitifs des

1. Stilling, faisant usage d'un très-fort grossissement, 700 à 900 diamètres, a publié le résultat de ses recherches sur la structure du cylinder-axis. (1855, Académie des sciences de Paris ; 1856, Francfort.) Ce filament, au lieu d'être homogène, serait composé au moins de trois couches concentriques, de chacune desquelles partiraient un nombre plus ou moins considérable de petits tubes se dirigeant vers la périphérie de la fibre nerveuse pour se confondre avec un réseau spécial de cette partie périphérique. On ne se sert pas, en général, de ces forts grossissements par la crainte des illusions d'optique.

2. Synonymes : *substance blanche* de Schwann, *gaîne médullaire* de Rosenthal et Purkinje.

3. D'après Stilling, la myéline et la gaîne de Schwann ne sont autre chose qu'un lacis inextricable de petits tubes très-délicats qui cheminent dans toutes les directions, se divisent, s'entre-croisent et s'anastomosent entre eux et avec ceux qui viennent des trois couches qui constituent le cylinder-axis.

4. Synonymes : *membrane limitante* de Valentin, *gaîne primitive*, *membrane primitive*, *nécrilème* de Schultze.

muscles ; elle possède les mêmes propriétés chimiques. La substance qui la constitue est homogène et renferme dans son épaisseur des noyaux ovoïdes entourés d'un vestige de protoplasma. Le volume et la direction de ces noyaux rappellent ceux du myolemme.

La gaîne de Schwann est formée, à la manière des capillaires, par des cellules aplaties et soudées par leurs bords ; ces cellules appartiennent aux faux épithéliums, c'est-à-dire à l'une des variétés de substance conjonctive simple. La gaîne de Schwann n'a pas encore été démontrée sur les fibres du système nerveux central ni sur les fibres les plus fines des nerfs.

Variétés. — Pour observer des tubes nerveux à moelle avec les caractères précédents, il faut les examiner sans le secours des réactifs, sur de petits animaux vivants ou qu'on vient de tuer ; le *desséchement*, le *refroidissement*, et à plus forte raison la *décomposition*, les *réactifs chimiques*, altèrent les tubes nerveux. Les *tubes variqueux* et les *tubes à double contour* sont des tubes nerveux dont la myéline est altérée. Cette altération consiste en une coagulation qui se propage de la surface vers les parties profondes. Si la myéline est coagulée à la surface seulement, les limites du tube sont accusées par deux lignes qui correspondent à la gaîne de Schwann et à la surface de la myéline coagulée ; ces tubes altérés ont été appelés *tubes nerveux à double contour*. Dans quelques cas, la myéline se coagule dans toute son épaisseur, et cette substance se groupe par masses plus ou moins régulières autour du cylinder-axis. La gaîne est déformée et le tube prend un aspect moniliforme ; les tubes nerveux ainsi altérés constituent les *tubes variqueux* dont on a tant parlé. On les observe surtout dans les centres nerveux et sur les filets nerveux très-minces. Dans d'autres circonstances, la myéline se transforme en petits grumeaux qui remplissent l'intérieur de la gaîne de Schwann. Dans toutes ces altérations, le cylinder-axis reste ordinairement intact, mais l'enveloppe du tube est souvent altérée en même temps que la myéline (fig. 177 et 178).

FIG. 178.

a. Tube nerveux dont la moelle est grenue. — *b*. Tube nerveux dont la moelle, moins altérée, permet d'apercevoir le cylinder-axis.

Parmi les tubes nerveux à moelle, les uns sont *moteurs*, les autres *sensitifs* ; leur structure est la même ; leur différence anatomique consiste en ce que les tubes sensitifs traversent des cellules ganglionnaires avant d'arriver aux centres nerveux, tandis que les tubes moteurs ne présentent aucun ganglion.

Nos connaissances sur l'*origine* et la *terminaison* [1] des tubes nerveux ne sont pas encore complètes ; cependant elles ont fait des progrès considérables dans ces dernières années. Chaque tube peut être considéré comme un fil électrique mettant en communication les cellules des centres nerveux avec des parties motrices ou sensibles du corps. L'extrémité centrale, considérée généralement comme origine, prend naissance de la façon suivante : au moment où le tube pénètre dans les centres nerveux, la gaîne de Schwann disparaît et semble se confondre à la surface du cerveau ou de la moelle épinière avec les éléments de la pie-mère. Le tube nerveux, réduit au cylinder-axis et à la myéline, continue son trajet dans l'épaisseur de la substance blanche. Au moment où il approche de la cellule qui lui correspond, il se dépouille insensiblement de la myéline et ne présente plus que le cylinder-axis qui se confond avec l'un des prolongements de la cellule nerveuse. Après un trajet plus ou moins long dans lequel la fibre nerveuse se divise rarement, l'extrémité périphérique, terminaison du tube, se ramifie pour former un bouquet d'extrémités libres (muscles) [2], se porte sur une cellule terminale (rétine, oreille interne, pituitaire), finit dans un corpuscule spécial (corpuscules du tact), ou enfin donne naissance à de nombreux filaments, qui s'anastomosent entre eux pour former des *réseaux*, des *plexus*, comme Axmann l'a observé dans la peau de la grenouille et His dans la cornée. (*Voy.* Terminaison des nerfs.) Dans la plupart de ces modes de terminaison, on voit les tubes nerveux à bords foncés se transformer en tubes nerveux pâles.

Les *fibres nerveuses sans moelle* [3] existent en grand nombre dans le système nerveux, principalement dans le grand sympatique. Souvent elles font suite aux extrémités terminales des fibres à moelle, comme on le voit dans les organes des sens, dans la cornée, dans les muqueuses et dans les corpuscules du tact. Ces fibres terminales pâles, ordinairement très-fines, deviennent de plus en plus nombreuses à mesure que la science avance dans l'étude de la structure des nerfs.

La fibre nerveuse sans moelle est pâle et grisâtre, parce qu'elle ne renferme pas de myéline; elle est constituée par le cylinder-axis et par une enveloppe à noyaux. Si l'on examine le point où une fibre nerveuse à contours foncés se continue avec une fibre nerveuse pâle,

1. Il convient de s'expliquer sur ce qu'il faut entendre par origine et terminaison : les uns appellent origine l'extrémité centrale de la fibre nerveuse, l'extrémité périphérique étant considérée comme terminaison ; anatomiquement, c'est plus simple. Physiologiquement, et en suivant le courant de l'influx nerveux, quelques auteurs disent que les nerfs moteurs naissent dans les centres nerveux, tandis que les nerfs sensitifs s'y terminent.

2. *Voyez* les nerfs des muscles ; les tubes nerveux se divisent en un nombre considérable de filaments.

3. Synonymes : *fibres nerveuses pâles, fibres nerveuses sympathiques.*

on voit la couche de moelle diminuer insensiblement, puis disparaître tout à fait au moment où l'élément devient transparent; la myéline n'existant plus, la gaîne de Schwann avec les noyaux se trouve immédiatement appliquée sur le cylinder-axis[1]. Le diamètre des fibres sans moelle, comme celui des fibres à moelle, varie de 1 à 20 μ.

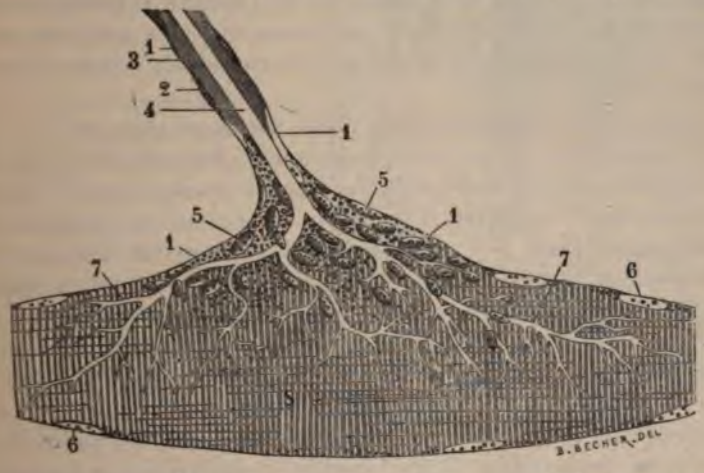

FIG. 179. — Fibres pâles faisant suite à un tube nerveux à moelle, dans un faisceau primitif du muscle pectoral d'une grenouille.

1, 1, 1, 1. Gaîne primitive du tube nerveux et sarcolemme en continuité de substance. — 2. Noyau de la gaîne primitive ou de Schwann. — 3. Myéline du tube nerveux disparaissant plus loin. — 4. Cylinder-axis. — 5, 5. Noyaux se multipliant au niveau de la division du cylinder-axis et de la plaque terminale de Rouget. — 6, 6. Noyaux dans l'épaisseur du sarcolemme, vestiges des cellules musculaires primitives. — 7, 7. Ramifications terminales du cylinder-axis dans le muscle. — 8. Striation de la substance musculaire.

On voit des fibres nerveuses pâles ou sans moelle faire suite aux fibres nerveuses à moelle, dans les muscles striés, dans le cœur, dans les muscles lisses, dans les muqueuses et dans les parois des vaisseaux de la grenouille. Il est facile de constater sur les fibres pâles une enveloppe à noyaux.

Mais, dans les fibres pâles qui se terminent dans les cellules épithéliales de la cornée, la gaîne paraît faire défaut; elle manque également autour des prolongements simples, partis des cellules nerveuses, et qu'on considère assez généralement comme des cylinder-axis, ainsi que dans les parties terminales du nerf acoustique et des fibres radiées de la rétine.

Des *fibres nerveuses spéciales* n'appartenant à aucune des deux variétés précédentes se rencontrent quelquefois. Ainsi : 1° les *fibres grises du grand sympathique* et les *fibres terminales grises* du nerf

1. Il y a certainement des fibres pâles sans enveloppe, et, dans beaucoup de cas, celle-ci est tellement adhérente à la surface du cylinder-axis que son existence ne peut être soupçonnée que par la présence de noyaux à la surface des fibres.

olfactif paraissent être formées par un faisceau de cylinder-axis entouré d'une gaîne à noyaux; 2° les *prolongements ramifiés* des cellules multipolaires des centres nerveux seraient également. d'après Frommann, des faisceaux de cylinder-axis entourés d'une gaîne à noyaux; 3° les *fibres pâles terminales* dans les corpuscules de Pacini et dans les corpuscules de Meissner sont entourées de capsules et probablement dépourvues de gaîne. Ces fibres nerveuses spéciales sont encore à l'étude, et leur constitution ne doit pas être considérée comme définitivement connue.

L'origine et la *terminaison* des fibres nerveuses pâles ne sont pas encore exactement fixées. Indépendamment du *mode d'origine* des fibres faisant suite aux extrémités des fibres à moelle. mode d'origine dont nous venons de parler, il semble qu'au niveau des ganglions du grand sympathique, le cylinder-axis fait suite immédiatement aux prolongements des cellules nerveuses. et que l'enveloppe à noyaux se continue directement avec l'enveloppe de la cellule ganglionnaire. La terminaison des fibres pâles se fait de plusieurs manières : tantôt elles perdent leur enveloppe et se terminent dans des corpuscules spéciaux, corpuscules de Pacini, de Meissner et de Krause; tantôt, dépourvues aussi d'enveloppe, elles se ramifient et se terminent par des extrémités libres très-ténues, comme on le voit dans les cellules épithéliales de la cornée; en d'autres points elles conservent leur gaîne et se terminent en s'élargissant pour constituer de petits plateaux, ainsi qu'on le voit dans les muscles.

Les *fibres de Remak* sont des filaments analogues aux fibres nerveuses sans moelle. Elles se rencontrent en très-grande abondance dans le grand sympathique. Ces fibres sont un peu aplaties, en forme de ruban, transparentes comme les fibres pâles, homogènes. et pourvues, de distance en distance. de noyaux ovalaires ou allongés; leur diamètre rappelle celui des tubes nerveux minces (de 2 μ à 7 μ); les noyaux ont de 6 à 15 μ de longueur. sur 4 à 7 μ de largeur.

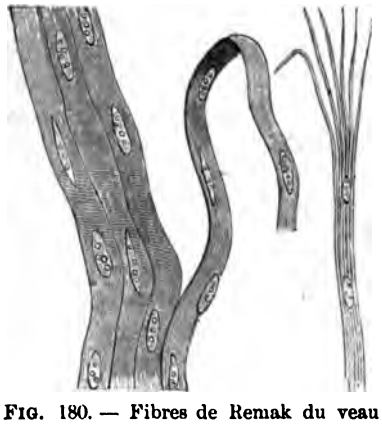

FIG. 180. — Fibres de Remak du veau avec leurs noyaux. A droite on voit une fibre dont l'extrémité se divise en fibrilles.

Le dernier mot n'est pas dit sur la signification des fibres de Remak. Robin les considère comme des tubes nerveux en voie de développement; lorsqu'un nerf divisé se répare, les tubes nerveux passent par l'état de fibres de Remak avant d'arriver à leur évolution complète.

Chez l'embryon, les tubes nerveux passeraient par l'état de fibres de Remak. Pour Leydig, Remak et Müller, les tubes nerveux pâles et les fibres de Remak sont une seule et même chose.

Pour Kölliker, la plupart des fibres dites de Remak appartiennent au tissu conjonctif. D'après cet auteur, les fibres de Remak, dont nous venons de donner la description, existent dans le grand sympathique, où elles sont très-nombreuses : ce sont de véritables fibres sans moelle. Il existe aussi dans le grand sympathique d'autres éléments que l'on range parmi les fibres de Remak, et qui sont constitués par du tissu conjonctif réticulé. Dans le grand sympathique, il n'est pas rare de voir certains prolongements, tout à fait identiques aux fibres de Remak, prendre naissance sur l'enveloppe même des cellules nerveuses des ganglions. (*Voy.* Ganglions.)

FIG. 181. — Tubes nerveux et fibres de Remak.

a. Tube nerveux large, le contenu commence à s'altérer. — *b*. Tube nerveux mince, même degré d'altération. Autour de ces deux tubes, on voit une grande quantité de fibres nerveuses à noyau, ou fibres de Remak, dont on a un type en *c*. — *d*, montre un des noyaux des fibres de Remak. — *e*, *h*, montrent un gros tube nerveux contourné, dans lequel le cylinder-axis est visible en *e*, *e*, par suite de l'altération de la substance médullaire. Le contenu, qui a subi un commencement d'altération, soit par la putréfaction, soit par la macération, est limité en *h* par deux lignes foncées (lignes qui ont fait admettre à quelques auteurs les tubes nerveux à double contour). — *k*, *k*, est un tube nerveux de la moelle ou de l'encéphale dépourvu de paroi propre, et réduit au contenu liquide et visqueux *k*, *k*, et au cylinder-axis *i*.

Cellules nerveuses[1]. — Les cellules nerveuses se rencontrent principalement dans la substance grise des centres nerveux et dans les ganglions ; on les trouve aussi aux extrémités terminales de certains nerfs (organes des sens, muqueuses). Leur *dimension* varie depuis 10 μ jusqu'à 140 μ, de sorte que les plus volumineuses se voient à l'œil nu sous forme de petits points grisâtres. Leur *forme* est variable également ; elles paraissent arrondies, à queue, fusiformes ou étoilées,

1. Synonymes : *globules nerveux*, *globules ganglionnaires* de Leydig, *corpuscules nerveux*.

selon qu'elles donnent ou non naissance à un, deux ou plusieurs prolongements. En raison du nombre des prolongements, on les appelle *apolaires* si elles n'en fournissent pas (leur existence est mise en doute par R. Wagner et Leydig); *unipolaires*, *bipolaires* et *multipolaires*, si elles en fournissent un, deux ou plusieurs (on peut en compter jusqu'à 8).

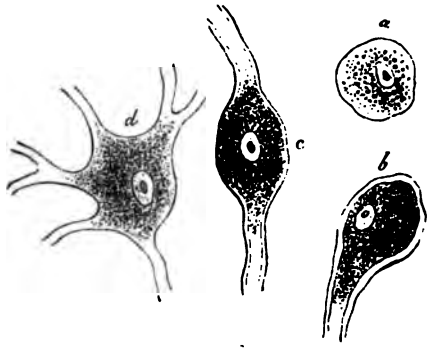

FIG. 182. — Corpuscules nerveux ou cellules nerveuses. On y voit l'enveloppe, le noyau, les granulations et les prolongements qui partent des cellules.

a. Apolaire. — *b*. Unipolaire. — *c*. Bipolaire. — *d*. Multipolaire.

Au point de vue de leur structure, il faut distinguer deux espèces de cellules nerveuses, les cellules avec enveloppe, cellules ganglionnaires, qu'on ne trouve que dans les ganglions, et les cellules sans enveloppe, telles qu'on les rencontre dans les centres nerveux.

FIG. 183. — Variétés de cellules nerveuses provenant des centres nerveux.

1. Cellule *motrice*, *polyclone*, multipolaire, provenant des cornes antérieures de la moelle. — 2. Cellule *sympathique*, bipolaire, *diclone*, provenant du voisinage de la commissure postérieure de la moelle. — 3, 3. Cellules de la substance corticale du cerveau. — 4, 4. Cellules *sensitives*, prises sur les cornes postérieures de la moelle. — 5. Grossissement, 300 diamètres.

1° Les cellules des centres nerveux, ainsi que celles des parties terminales des nerfs, totalement dépourvues de membrane d'enveloppe[1], sont formées par une masse de protoplasma consistant et granuleux, qui renferme souvent une plus ou moins grande quantité de pigment. Au centre, on trouve un gros noyau franchement vésiculeux (de 3 à 18 μ), pourvu d'un gros nucléole[2] (de 1 à 7 μ). Le protoplasma, dans les cellules volumineuses de la moelle, du cervelet et des ganglions, présente une structure fibrillaire (Kölliker et Schultze)[3]. Les granulations pigmentaires et autres s'accumulent ordinairement autour du noyau, lorsque la cellule n'en est pas complétement remplie. Le noyau renferme une substance fluide, transparente, dans laquelle nagent le ou les nucléoles.

FIG. 184. — Cellules nerveuses diverses.

1. Cellule nerveuse ganglionnaire à trois prolongements. — *e*. Paroi de la cellule se continuant avec celle des tubes nerveux *h*, *h*, *h*. Dans l'épaisseur de cette paroi se trouvent des noyaux; son contenu granuleux contient à son centre un gros noyau clair, transparent, sphérique, avec un nucléole brillant, *g*.

2. Cellule nerveuse multipolaire en continuité de substance avec quatre tubes nerveux *k*, *k*, *k*. On y voit un noyau nucléolé et une grande quantité de granulations graisseuses foncées *i*, *i*.

3. Cellule nerveuse bipolaire ganglionnaire. — *a*. Paroi. — *b*. Contenu granuleux; on trouve des noyaux dans la paroi et dans le contenu. — *c*. Noyau de la cellule. — *l*, *l*. Deux tubes nerveux aboutissant aux deux pôles. A l'extrémité de celui qui est placé à droite de la figure, on voit le contenu du tube déchiré se montrant sous la forme d'une gouttelette.

2° Les cellules nerveuses des ganglions ne diffèrent des précédentes que par la présence d'une gaine extérieure pourvue ou non de noyaux. Cette gaine n'est pas une membrane de cellule, mais une sorte de capsule formée par une substance d'apparence homogène contenant un grand nombre de noyaux. (*Voy.* Ganglions.)

Les prolongements des cellules nerveuses sont formés probablement d'une substance azotée analogue à celle qui constitue le cylinder-axis. Les uns se portent d'une cellule à l'autre pour

1. Ce sont, par conséquent, des protoblastes. (*Voy.* Cellules en général.)

2. Il existe souvent un *nucléolule* dans le nucléole. Ce serait une vésicule d'après Mauthner, tandis que Frommann prétend qu'il est solide et qu'il constitue l'origine d'une fibrille. (*Voy.* la note de la page 198.)

3. Leydig l'a aussi observée. Beale ne voit dans ces fibrilles qu'une disposition striée qui indique la direction des courants nerveux à l'intérieur des cellules.

les mettre en communication; les autres pénètrent dans les tubes nerveux dont ils constituent l'origine. On n'a pas pu suivre tous ces prolongements; peut-être quelques-uns se terminent-ils par des extrémités libres ou bien s'anastomosent-ils entre eux pour former des réseaux. Quoi qu'il en soit, il est bien certain que tous ces filaments peuvent être comparés à un système de fils électriques réunissant entre elles toutes les cellules des centres nerveux et des ganglions [1].

1. Indépendamment de ces particularités faciles à observer, on a parlé de détails de structure délicate que nous allons consigner dans cette note, et contre lesquels il faut se tenir en garde. Ils sont relatifs à la membrane de cellule et à des prolongements partis du noyau et du nucléole.

Il est positif que la membrane de cellule n'existe pas dans les centres nerveux. Sur les cellules que l'on trouve ailleurs que dans les centres nerveux et dans les ganglions, les uns admettent une membrane délicate (Leydig), les autres la rejettent, au moins chez l'homme (Kölliker). Il est manifeste que les cellules des ganglions nerveux sont pourvues d'une enveloppe; ce n'est pas là une membrane de cellule, mais plutôt une couche de substance conjonctive simple (*voy.* ce mot) formant à la cellule nerveuse une gaîne ordinairement parsemée de noyaux. Cette gaîne, qui se continue avec l'enveloppe de tubes nerveux, dont elle semble être l'épanouissement, sera indiquée lorsque nous parlerons des ganglions nerveux. Cependant, Kölliker lui-même avoue que, dans certains cas, la gaîne dont il est question est dépourvue de noyaux, et, dans ces cas seulement, il accorderait qu'elle pourrait être considérée comme une membrane de cellule.

Stilling (1851) a étudié les cellules nerveuses, comme les tubes (*voy.* plus haut), à l'aide de très-forts grossissements. Les cellules nerveuses seraient pourvues d'une membrane formée par les anastomoses d'un lacis considérable de tubes (*tubes élémentaires nerveux* de Stilling), en communication avec ceux des cellules voisines et avec un autre lacis inextricable qui composerait la masse de la cellule. Le noyau présenterait une foule de petits tubes se rendant d'un côté dans la substance de la cellule, de l'autre dans le nucléole. Enfin, le nucléole serait formé de trois couches concentriques : l'extérieure orangée, la moyenne bleue, et la centrale rouge. Cette description, un peu fantaisiste, n'a pas été confirmée par les travaux des autres micrographes.

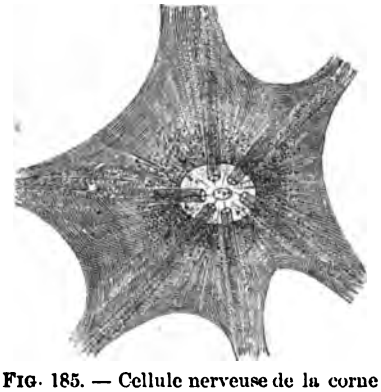

FIG. 185. — Cellule nerveuse de la corne antérieure du renflement lombaire du bœuf, d'après Frommann. Dans le noyau s'ouvrent trois tubes, dont chacun renferme un filament qui se continue avec le nucléole. (Grossissement, 300.)

Les anatomistes se sont efforcés de connaître la *terminaison exacte des cylinder-axis* dans les cellules. On voit manifestement que ces filaments arrivent aux pôles des cellules, mais il est difficile de les suivre jusqu'au centre de l'élément.

On parlait depuis longtemps de prolongements partant du nucléole et du noyau. Frommann (1866) s'est attaché à étudier ce point délicat de structure; il a trouvé dans les cellules fraîches de la moelle épinière du bœuf des filaments partant de l'intérieur du nucléole, de petits tubes naissant dans le noyau et des fibrilles paraissant se diriger des pôles de la cellule vers le noyau. Quelques-uns des

Développement. — Les cellules nerveuses dérivent des cellules filaments du nucléole pénètrent dans les tubes du noyau pour en former probablement le cylinder-axis. Ces tubes, venus du noyau, semblent pénétrer dans les prolongements polaires des cellules, ou sortent de la cellule en d'autres points sans qu'on puisse suivre leur trajet.

Beale (1863) a constaté la présence de deux fibres nerveuses partant du même côté de la cellule (cellules sympathiques de la grenouille) : l'une, large, rectiligne, née du centre de la cellule ; l'autre, plus étroite, s'enroulant en spirale autour de la première, dont elle se sépare bientôt. Cette fibre spirale naît de la surface même de la cellule.

J. Arnold (de 1863 à 1866) a vu aussi ces deux fibres ; comme Beale, il les a vues se continuer avec le cylinder-axis des tubes nerveux. Il affirme avoir suivi la fibre large et rectiligne signalée par Beale jusqu'au nucléole. Quant à la fibre spirale, elle s'anastomoserait à la surface de la cellule avec un réseau de fibrilles très-fines parties du noyau et traversant en tous sens le protoplasma de la cellule. Ces fibres indiqueraient la direction du courant nerveux, la fibre rectiligne étant la fibre afférente, tandis que la fibre spiroïde représenterait la fibre efférente.

Qu'y a-t-il de certain dans ces découvertes récentes ? Krause et J. Sander (1866) nient l'existence des fibres spirales, qui seraient des productions artificielles ; Bidder, Courvoisier et Kölliker les ont constatées ; ce dernier même figure un ou plusieurs noyaux en connexion avec l'origine de la fibre spirale. Il est prudent, quant à présent, de se tenir en garde contre les découvertes relatives à la connexion des fibres avec le noyau et le nucléole. Si nous exceptons J. Arnold et Courvoisier, tous les auteurs avouent qu'ils n'ont pu saisir aucun rapport entre les fibres, le noyau et le nucléole. (Kölliker, Leydig, Schultze, Waldeyer, etc.) Disons cependant que Kölliker se demande si les fibrilles du corps de la cellule décrites par J. Arnold n'auraient pas été confondues avec des corpuscules particuliers du tissu conjonctif, formant une sorte de gaîne à la cellule, car on trouve des noyaux sur la fibre spirale et sur les fibrilles de la substance de la cellule.

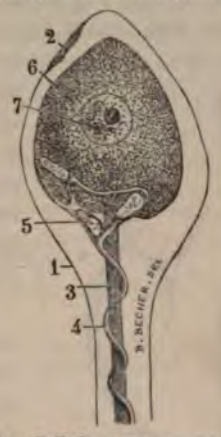

FIG. 186.— Cellule nerveuse sympathique de la grenouille.

1. Gaîne primitive avec un noyau 2. — 3. Fibre nerveuse rectiligne.— 4. Fibre nerveuse en spirale. — 5. Noyau au point de réunion de la cellule et de la fibre spirale. — 6. Protoplasma de la cellule nerveuse. — 7. Noyau.

FIG. 187. — Cellule ganglionnaire sympathique de la grenouille (J. Arnold).

1. Fibre spirale naissant d'un réseau fibrillaire délié 6 qui entoure la cellule et qui est relié au nucléole 7.— 2. Fibre rectiligne, ou *cylinder-axis* allant jusqu'au nucléole.— 3, 4. Gaîne primitive de la cellule et des fibres avec ses noyaux.— 5. Noyau reliant la fibre spirale au lacis de la surface de la cellule.

embryonnaires primitives[1], dont le protoplasma se transforme. D'après L. Beale et M. Schultze, une portion du protoplasma primitif persisterait autour du noyau. Le développement des fibres nerveuses n'est pas bien connu. On sait cependant que les filaments polaires qui partent des cellules donnent naissance par une sorte de bourgeonnement aux cylinder-axis. L'enveloppe du tube résulterait de cellules conjonctives qui se soudent et s'allongent de manière à former une sorte de canal dans les parois duquel on retrouve les noyaux de cellules. Quant à la myéline, on ne sait rien de positif sur son mode d'évolution ; elle apparaît plus tard.

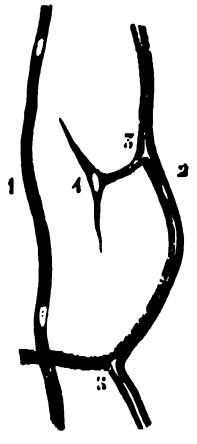

FIG. 188. Développement de fibres nerveuses.

1. Tube pâle avec deux noyaux; il n'y a pas encore de substance médullaire. 2. Tube nerveux plus développé ayant un cylinder-axis et un peu de moelle. 3. Bifurcation du tube nerveux. 4. Cellule plasmatique non encore transformée, se confondant avec l'extrémité d'un tronc nerveux.

Lorsque la myéline ne s'est pas encore montrée dans les tubes nerveux, ceux-ci sont pâles et grisâtres ; ils constituent de véritables fibres pâles ou de Remak. D'après Robin, lorsque les fibres nerveuses se développent dans la cicatrice des nerfs, il existe d'abord des fibres de Remak dans lesquelles la moelle se montre plus tard ; les fibres pâles ou sans moelle seraient donc des fibres nerveuses à moelle en voie d'évolution.

Il est incontestable que les fibres nerveuses augmentent de diamètre après leur formation : ainsi les fibres du nerf médian d'un embryon de quatre mois ayant en moyenne 3 μ, celles de l'enfant nouveau-né mesurent 10 μ, et celles de l'adulte 16 μ (Kölliker). Il ne se développe pas de nouvelles fibres, de sorte que l'augmentation de volume d'un tronc nerveux tient uniquement à l'augmentation du diamètre des éléments.

Dans les centres nerveux, le cylinder-axis des fibres se développe de la même manière, par élongation des prolongements des cellules ; la myéline apparaît plus tard.

Moyens d'étude. Le cylinder-axis peut être vu lorsqu'on examine attentivement les fibres nerveuses fraîches de la substance blanche du cerveau.

L'appareil topodromique dans les tubes nerveux des nerfs lorsqu'on traite par l'acide osmique des [illegible] prélevés sur un animal vivant se [illegible] : [illegible] de l'acide, la gaine se rétrécit et se [illegible], pendant que la myéline s'enchâsse sous forme de grumeaux entourant de minces filaments transversaux [illegible] cylinder-axis.

On peut voir [illegible] que sur les tubes nerveux d'un nerf pris sur un animal vivant [illegible] mécaniquement, sous la lentille [illegible]

[1] [illegible]

croscope, sans avoir recours aux réactifs ; ceux-ci altèrent la myéline. On peut encore voir la myéline dans les tubes vivants en étudiant les parties transparentes de certains animaux, grenouilles, etc.

Lorsqu'on plonge des fragments de nerfs dans la solution ammoniacale de carmin, on voit le cylinder-axis se colorer en rouge à ses extrémités et gagner de proche en proche toute la longueur du filament en deux ou trois jours.

Pour rendre manifestes les cylinder-axis sur les nerfs frais desséchés, Frey recommande, d'après Pflüger, d'employer le collodion ; les filaments apparaissent sur-le-champ.

Les *noyaux* de la gaîne de Schwann deviennent visibles lorsqu'on colore les tubes nerveux avec la solution ammoniacale de carmin.

La même solution de carmin sert aussi pour étudier les cellules nerveuses dont le nucléole se colore d'abord, le noyau ensuite, enfin le protoplasma de la cellule ; mais le nucléole est toujours la partie la plus colorée. (Gerlach.)

On isole la *gaîne de Schwann* en faisant bouillir un nerf, d'abord dans l'alcool absolu, puis dans l'acide acétique.

On peut également traiter les fibres nerveuses par une solution froide de soude caustique. On isole des portions assez étendues de cette gaîne en faisant bouillir les fibres nerveuses pendant cinq à six secondes dans une solution de soude ; les fragments de gaîne se montrent alors sous forme de petits canalicules vides.

On réussit mieux encore en traitant les fibres par l'acide nitrique fumant, et en y ajoutant ensuite de la potasse caustique ; la graisse s'écoule sous forme de gouttelettes, le cylinder-axis se dissout, et il ne reste plus que la gaîne vide et colorée en jaune. (Kölliker.)

On étudiera avec avantage les fibres nerveuses en les traitant par la solution suivante, selon la méthode du professeur Pacini, de Florence : bichlorure de mercure, 1 ; chlorure de sodium, 2 ; eau distillée, 200.

Pour l'étude des *cellules nerveuses*, il faut agir délicatement, les prolongements des cellules sont très-fragiles. Remak recommande l'immersion de la pièce pendant 24 heures dans l'acide chromique, pour apercevoir *la structure fibrillaire* du contenu des cellules nerveuses.

Beale a pu faire des observations sur des cellules soumises à l'action lente de l'acide acétique dilué, et Frommann sur des cellules traitées par une solution de nitrate d'argent, 1 : 200. Ce dernier se sert encore du blanc d'œuf pour étudier la structure intime des cellules.

Les cellules des centres nerveux sont difficiles à observer, surtout dans le cerveau et dans le cervelet : on facilitera leur étude en se servant de pièces conservées dans l'acide chromique et traitées par la soude. C'est le meilleur procédé pour arriver à constater les *prolongements des cellules* et les ramifications terminales des tubes nerveux dans la substance grise.

§ 2. — Centres nerveux. — Substance blanche et substance grise.

Lorsqu'on examine les centres nerveux, on voit que leur tissu est formé de substance grise et de substance blanche qui affectent entre elles des rapports différents dans les diverses régions. Ainsi la substance grise est tout à fait centrale dans la moelle et superficielle dans le cerveau et le cervelet ; au niveau du bulbe et de la protubérance annulaire, les deux substances sont mélangées irrégulièrement ; enfin on trouve au milieu des parties blanches du cerveau et du cervelet des amas plus ou moins réguliers de substance grise.

Au point de vue des éléments nerveux proprement dits, ces deux substances diffèrent totalement, mais elles possèdent deux éléments communs qui passent insensiblement de l'une à l'autre, la substance conjonctive et les vaisseaux.

Éléments nerveux de la substance blanche et de la substance grise. — 1° *Substance blanche.* — La substance blanche se distingue par sa couleur. Ce que nous avons dit de la couleur des tubes nerveux à contours foncés doit faire pressentir que cette substance est en grande partie formée de tubes nerveux à moelle. En effet, que l'on considère cette substance blanche dans la moelle ou dans les diverses parties de l'encéphale, on voit qu'elle est constituée par un assemblage de fibres nerveuses à moelle, c'est-à-dire de tubes à contours foncés.



FIG. 189.— Sections transversales de la moelle à différentes hauteurs.

A. Au-dessous du bulbe rachidien. — B. Au milieu du renflement cervical.— C. Au milieu de la région dorsale — D. Au renflement lombaire. — E. A la partie inférieure de ce renflement. — F. A quelques millimètres au-dessus de la pointe de la moelle.

Sur toutes ces figures la partie antérieure est indiquée par *a* et la partie postérieure par *p*.

a. **Dans la moelle**, la substance blanche constitue les cordons et la commissure blanche. La moelle, étant coupée par un plan vertical passant par les sillons médians et par la commissure, présente dans chacune de ses moitiés un cordon vertical antérieur, un cordon vertical postérieur et un cordon latéral. Celui-ci est séparé de l'antérieur par le sillon collatéral antérieur, sillon imaginaire qui serait placé au niveau de l'implantation des racines antérieures ou motrices des nerfs rachidiens, et du postérieur par le sillon collatéral postérieur, correspondant à l'implantation des racines postérieures ou sensitives.

Ces parties blanches sont formées de fibres nerveuses à moelle dont le diamètre moyen est de 4 à 7 μ. Il y en a de plus volumineuses et de plus minces : ces dernières siégent principalement dans le cordon postérieur, et plus spécialement dans le voisinage de la substance grise. Ces fibres, comme toutes les fibres à moelle des centres nerveux, sont molles et dépourvues de gaîne de Schwann ; elles sont réduites au cylinder-axis et à leur enveloppe de myéline; aussi ont-elles une grande tendance à s'altérer, à prendre l'aspect variqueux.

Elles affectent trois directions différentes : elles sont verticales, transversales ou obliques.

Les fibres verticales se montrent surtout à la surface des cordons ; elles sont parallèles;

profondément elles ont bien la même direction verticale, mais elles présentent une certaine obliquité, de sorte qu'elles s'entre-croisent avec les fibres voisines. Sur toute l'étendue de la face interne des cordons postérieurs, séparés par le sillon médian postérieur, existent deux faisceaux de fibres fines mêlées à une grande quantité de substance conjonctive; ces faisceaux, visibles surtout à la région dorsale, constituent les *cordons cunéiformes de Goll;* ils s'amincissent à mesure qu'on se rapproche du fond du sillon, et cessent d'exister à un demi-millimètre de la commissure postérieure.

Les fibres horizontales et obliques sont constituées par les fibres commissurales, par l'entre-croisement des deux moitiés de la moelle et par les racines des nerfs rachidiens qui pénètrent dans sa substance.

Les fibres commissurales réunies aux fibres entre-croisées des cordons antérieurs constituent la commissure blanche; les premières sont transversales, passent au devant du canal central de la moelle pour s'épanouir en pinceaux dans la substance grise; les autres se portent obliquement de droite à gauche et de gauche à droite au devant des fibres commissurales, pour se jeter dans les cornes antérieures de la substance grise.

Les racines des nerfs rachidiens, réunies en petits faisceaux de fibres, croisent perpendiculairement la direction des fibres verticales pour pénétrer dans la substance grise; les unes suivent une direction transversale, les autres une direction oblique en rapport avec le trajet qu'affecte la fibre avant d'arriver à la moelle.

b. **Dans le cerveau,** la substance blanche des hémisphères est formée également de fibres à moelle sans aucun mélange de cellules; celle des autres parties, couches optiques, tubercules quadrijumeaux, etc., est entremêlée de substance grise, comme dans la moelle et dans le cervelet. Ces fibres sont molles et dépourvues de gaîne de Schwann; leur direction est transversale en certains points, comme dans le corps calleux et dans les commissures; longitudinale ailleurs, comme dans les nerfs de Lancisi; ou bien oblique et arciforme, comme dans la voûte à trois piliers, etc. Il nous est impossible de suivre ces fibres dans chaque partie du cerveau; du reste, nous en parlerons un peu plus tard, lorsqu'il sera question de la connexion de la substance grise avec la substance blanche.

c. **Dans le cervelet,** la substance blanche est constituée par des fibres de même structure que les précédentes, qui paraissent résulter de l'épanouissement, au centre du cervelet, des fibres qui constituent les trois pédoncules cérébelleux, sans mélange de substance grise.

2° *Substance grise.* — Nous venons de voir la substance blanche formée uniquement de fibres nerveuses. Lorsqu'un point des centres

nerveux ne se présente pas avec une blancheur parfaite, et qu'il prend une teinte plus ou moins jaunâtre ou grisâtre, on peut être certain qu'il y existe quelques cellules nerveuses, c'est-à-dire un mélange de substance grise. Celle-ci est en effet constituée en grande partie par des cellules ; mais comme ces cellules fournissent fréquemment des prolongements rameux, sans enveloppe, fragiles, et que les tubes nerveux pénètrent dans la substance grise, il en résulte que l'étude de la substance grise est fort délicate et attend encore de nouveaux éclaircissements. Indépendamment des vaisseaux et de la substance conjonctive, qui seront étudiés plus loin, la substance grise renferme des cellules nerveuses, des fibres et les prolongements des cellules.

a. **Dans la moelle.** — La substance grise occupe le centre; elle forme la commissure grise ou postérieure au fond du sillon médian postérieur, en arrière de la commissure blanche. De cette commissure creusée d'un canal, *canal central de la moelle*, *canal de l'épendyme*, se détachent quatre prolongements de substance grise, dont deux se portent à droite et à gauche dans l'épaisseur du cordon antérieur de substance blanche, les deux autres se dirigeant entre le cordon postérieur et le cordon latéral, également de chaque côté; sur une coupe transversale de la moelle, ces prolongements représentent un X. Les deux branches antérieures s'appellent *cornes antérieures* de la substance grise, les deux autres *cornes postérieures*.

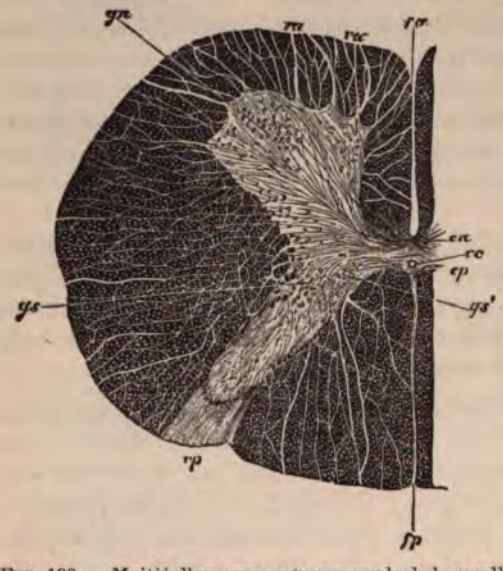

FIG. 190. — Moitié d'une coupe transversale de la moelle épinière, faite dans la région cervicale (d'après Virchow).

fa. Sillon médian antérieur. — *fp*. Sillon médian postérieur. — *cc*. Canal central de la moelle et épendyme. — *ca* Commissure antérieure. — *cp*. Commissure postérieure. — *ra*. Racines antérieures. — *rp*. Racines postérieures traversant la substance gélatineuse de Rolando avant d'arriver à la corne postérieure. — *gn*. Amas de cellules motrices dans les cornes antérieures. — *gs*. Cellules sensitives de la corne postérieure. — *gs'*. Cellules sympathiques. — *rn*. Masse ponctuée représentant la section de la substance blanche. (Grossissement : 12 diamètres.)

La distribution exacte des cellules et leurs rapports avec les tubes, voilà la partie importante de notre sujet. Disons d'abord que les cellules de la moelle offrent les caractères généraux que nous avons

donnés dans notre description des cellules nerveuses. Ce sont des cellules sans enveloppe et pourvues de prolongements; on n'y trouve que des cellules multipolaires.

α. *Cellules.* — Quelques savants, probablement convaincus de l'union intime des racines nerveuses avec les prolongements des cellules voisines du point d'implantation des nerfs, ont divisé en trois groupes les cellules de la moelle, tout en reconnaissant qu'en certains points il n'était plus possible de distinguer les diverses cellules. C'est ainsi qu'on a admis les cellules *motrices* dans la corne antérieure, les cellules *sensitives* dans la corne postérieure et les cellules *sympathiques* de Jacubowitsch à la face interne de la corne postérieure, près de la commissure postérieure. Or, il faut l'avouer avec l'autorité de savants compétents qui se sont livrés à une étude consciencieuse des cellules nerveuses (Clarke, Goll, Kölliker), s'il est extrêmement probable que certaines fibres nerveuses aboutissent à des cellules, il n'est pas exact qu'on puisse l'affirmer pour le plus grand nombre : Goll et Kölliker confessent n'avoir jamais pu suivre un prolongement de cellules dans une fibre nerveuse à moelle [1]. Il est donc préférable, dans l'état actuel de la science, d'établir une classification de ces cellules, non pas d'après des propriétés supposées, mais d'après leur configuration. Nous voyons de la sorte que les cellules de la moelle diffèrent entre elles, et qu'on peut distinguer des formes diverses dans l'extrémité libre de la corne antérieure, dans l'extrémité libre de la corne postérieure, dans l'épaisseur même de la corne postérieure et sur la face externe de la substance grise, entre la corne antérieure et la corne postérieure. Nous supposons, en ce moment, que nous examinons ces cellules à la surface d'une coupe transversale de la moelle. Si on les envisage dans toute la hauteur de la moelle, chaque espèce représente une petite colonne grise étendue d'une extrémité à l'autre de la moelle.

1° Les cellules de *l'extrémité libre de la corne antérieure*, *cellules motrices* de quelques auteurs, forment deux groupes, l'un interne et antérieur, l'autre externe et postérieur; elles sont volumineuses et peuvent atteindre 140 μ; leur noyau est plus volumineux qu'un leucocyte. Autour du noyau, on trouve souvent, dans le protoplasma, du pigment brun qui forme une tache ou qui infiltre totalement la

1. Nous devons dire cependant que la plupart des anatomistes considèrent comme démontrée l'union des cellules avec les fibres nerveuses. La facilité avec laquelle on suit certains nerfs crâniens jusqu'à des groupes de cellules, les fibres nerveuses se portant toujours vers des amas celluleux, et la fragilité des prolongements des cellules nerveuses centrales, sont autant de raisons pour faire croire à l'union des fibres et des cellules nerveuses. Si au niveau des ganglions les rapports sont faciles à constater, cela tient à ce que le prolongement de la cellule est pourvu d'une gaîne qui lui donne une certaine résistance.

cellule ; des prolongements nombreux peuvent être suivis jusqu'à un demi-millimètre.

2° Les cellules de *l'extrémité libre de la corne postérieure* sont plongées au milieu de la *substance gélatineuse de Rolando :* on les appelle *cellules gélatineuses*. Nous dirons plus loin de quels éléments se compose cette substance ; occupons-nous ici des cellules gélatineuses, elles sont petites et un peu jaunâtres, les plus volumineuses n'atteignent pas 20 μ ; elles ne possèdent que deux ou trois prolongements et sont fusiformes ou triangulaires [1].

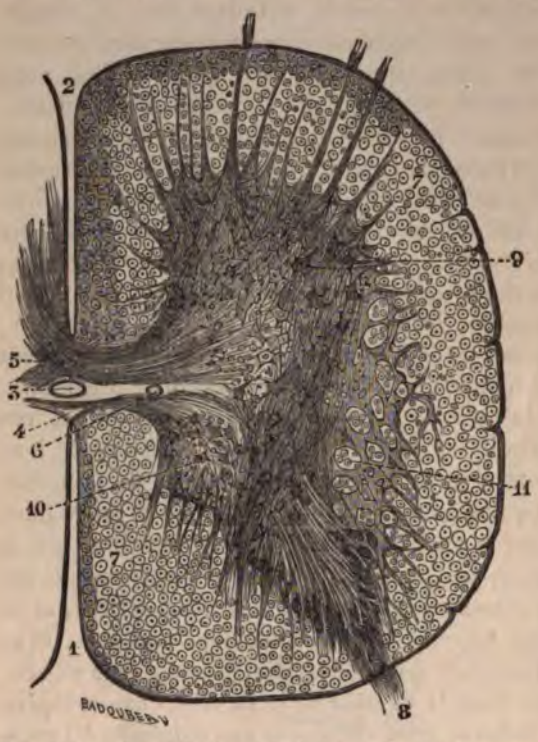

FIG. 191. — Coupe horizontale de la moelle épinière, au niveau de la région lombaire, d'après Luys. On y voit les diverses cellules.

1. Sillon médian postérieur. — 2. Sillon médian antérieur. — 3. Coupe de l'épendyme. — 4. Commissure postérieure. — 5. Faisceau de tubes nerveux concourant à former la commissure antérieure ; ces tubes venus du côté gauche se rendent aux cellules 9 de la corne antérieure du côté droit. — 6. Un gros vaisseau divisé. — 7. Tous les petits points noirs entourés d'un cercle indiquent les tubes nerveux coupés. — 8. Tubes nerveux des racines postérieures en continuité avec les cellules gélatineuses de la corne postérieure. — 9. Grandes cellules motrices de la corne antérieure formant un réseau par leurs anastomoses. — 10. Cellules spéciales recevant une partie des racines postérieures des nerfs et réunies à celles du côté opposé par des tubes transversaux 4. — 11. Faisceau de tubes nerveux entouré par la substance grise.

3° Les cellules qui composent la *partie centrale de la corne postérieure* sont à peu près de même dimension que les précédentes ; mais elles possèdent des prolongements ramifiés multiples qui se portent dans toutes les directions.

4° Sous le nom de *colonne de Clarke*, ou *noyaux de Stilling*, Kölliker décrit une portion de substance grise, étendue de la cin-

1. Le dernier mot n'est pas dit sur ces cellules. Kölliker, Luys, Stilling, etc., les regardent comme des éléments nerveux ; Frommann ne leur accorde des caractères nerveux qu'au niveau de la région lombaire ; enfin Bidder et autres les considèrent comme des corpuscules de tissu conjonctif.

quième vertèbre cervicale à la douzième dorsale, et située sur la face externe de la substance grise, à l'extrémité adhérente de la corne postérieure. Les cellules de la colonne de Clarke offrent les caractères des grosses cellules antérieures, mais elles présentent rarement une coloration noire; elles n'ont point un aussi grand nombre de prolongements et elles sont plus petites.

5° Selon Jacubowitsch, il existe un autre groupe de cellules situé à la face interne et à la base de la corne postérieure; ces cellules, en général fusiformes, de petit volume, recevraient les fibres sympathiques des nerfs; elles donneraient naissance à une région sympathique de la substance grise, et pour cette raison cet auteur les appelle *cellules sympathiques*.

c. *Fibres.* — Dans la substance grise, la coloration est due aux cellules nerveuses, et la couleur blanche des fibres nerveuses disparaît. Il est certain que les fibres pénètrent dans cette substance, et qu'elles forment au moins la moitié du volume total de la substance grise. Ces fibres, comme toutes celles des centres nerveux, sont dépourvues de gaîne de Schwann; elles se font remarquer, pour la plupart, par leur petit diamètre.

L'origine de ces fibres ne saurait être douteuse; il est certain qu'elles sont la continuation du point d'implantation des racines des nerfs et des fibres des cordons blancs de la moelle qui se jettent dans la substance grise, dans toute son étendue. Quelques-unes, celles des commissures, par exemple, s'étendent entre deux points de la moelle, sans qu'on puisse savoir où elles arrivent.

Rien n'est difficile comme de démêler l'intrication de toutes ces fibres et de les suivre après qu'elles ont pénétré entre les cellules nerveuses. Nous nous occuperons des racines des nerfs lorsque nous étudierons l'origine de ces organes. Parlons des autres fibres.

Dans les cornes antérieures on trouve des fibres affectant diverses directions : *a*, les unes sont les fibres transversales de la commissure blanche et de la commissure grise, dont les extrémités se perdent au milieu des cellules de la corne antérieure sans qu'il soit possible de les suivre; *b*, d'autres, qui paraissent se détacher des cordons latéraux et antérieurs de la moelle, et qui se portent vers les cellules de la corne antérieure, se perdent sur ces cellules ou se continuent ensuite avec les racines antérieures des nerfs, ce qu'il est fort difficile de décider; *c*, enfin, quelques fibres nerveuses courtes, qu'on ne peut suivre, les unes isolées, les autres fasciculées, s'étendent horizontalement des cornes postérieures aux cornes antérieures ou verticalement entre les cellules.

γ. *Prolongement des cellules.* — Les cellules nerveuses émettent, comme nous venons de le voir, de nombreux prolongements. Ceux-ci sont

ordinairement très-fins (souvent ils n'atteignent pas 1 μ) et fragiles, parce qu'ils sont formés uniquement de protoplasma sans aucune espèce d'enveloppe. Il est extrêmement probable que les cellules s'anastomosent entre elles pour former ce qu'on appelle un réseau de cellules; aussi les prolongements se portent-ils dans tous les sens, verticalement, d'avant en arrière et transversalement. Parmi ces prolongements, on admet que quelques-uns se dirigent vers les fibres nerveuses, dans lesquelles ils se continuent pour former leur cylinder-axis. Nous le répétons, il est difficile de démontrer cette union de cellule à cellule et de cellule à fibre, mais des auteurs recommandables affirment l'avoir constatée [1].

Par ces anastomoses on se fait une idée de l'unité du système nerveux et de la transmission des divers courants nerveux.

b. **Dans le cerveau.** — Ici la substance grise est superficielle et forme à la surface des circonvolutions du cerveau une épaisseur qui varie depuis 3 jusqu'à 6 millimètres. Cependant on trouve de la substance grise dans les parties centrales : locus niger, tubercules quadrijumeaux, couches optiques, corps striés, commissure grise, glande pinéale, troisième ventricule, etc. Dans toutes ces parties centrales,

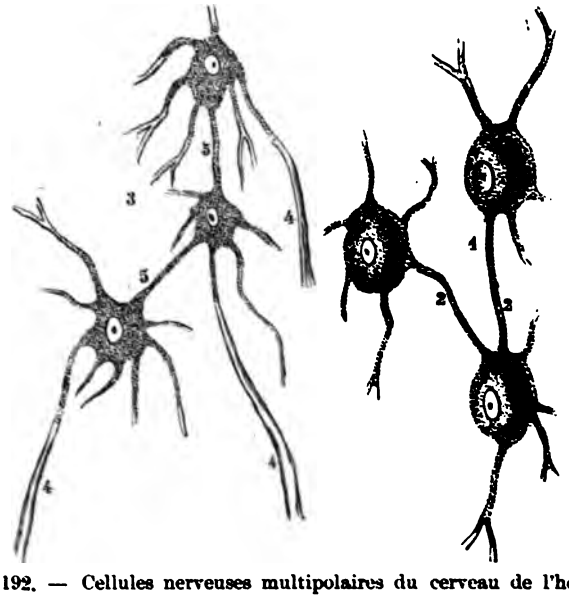

FIG. 192. — Cellules nerveuses multipolaires du cerveau de l'homme.

1. Trois cellules nerveuses reliées entre elles par deux commissures 2, 2. — 3. Trois cellules unies par des commissures 5, 5. Quelques pôles se continuent avec des fibres nerveuses 4, 4, 4.

1. Parmi eux, citons surtout Deiters, qui a vu certains prolongements celluleux se porter des deux cornes de la substance grise dans les fibres des cordons blancs de la moelle et dans les fibres des racines antérieures et postérieures des nerfs rachidiens. Cet auteur leur donne le nom de *prolongements du cylindre d'axe*.

la coloration est d'autant plus foncée que les cellules nerveuses sont plus abondantes.

Sur les circonvolutions, nous trouvons, comme dans la moelle, des cellules nerveuses, des fibres et des prolongements de cellules, indépendamment des vaisseaux et de la substance conjonctive.

α. *Cellules.* — Les cellules nerveuses des circonvolutions ne sont faciles à découvrir que sur les pièces macérées dans l'acide chromique. Elles sont extrêmement nombreuses et disposées suivant trois couches parfaitement visibles à l'œil nu sur une coupe perpendiculaire. De la partie superficielle vers la substance blanche, on voit manifestement une couche externe blanchâtre, une couche moyenne grise, et une couche interne rouge jaunâtre.

Dans les trois couches, les cellules présentent les caractères généraux des cellules nerveuses. Elles sont dépourvues d'enveloppe, et leur forme varie : elles sont fusiformes, triangulaires, polygonales ou ramifiées ; leurs prolongements, au nombre de 4 ou 5 ordinairement, sont extrêmement délicats et fragiles, et atteignent rarement 1 μ. Le diamètre des cellules ne dépasse pas souvent 50 μ ; mais dans la couche superficielle elles sont plus petites, et il est difficile de dire si ce sont des cellules nerveuses ou des cellules plasmatiques du tissu conjonctif. Ces éléments sont surtout abondants dans la couche moyenne ; ils renferment peu de pigment, si ce n'est dans la couche la plus profonde, chez les personnes âgées.

β. *Fibres.* — Les fibres nerveuses de la substance blanche traversent la substance grise, de la face profonde vers la face superficielle, en subissant des modifications de structure et de direction. Elles traversent d'abord la couche jaune rougeâtre en passant entre les cellules, puis elles s'amincissent considérablement et se ramifient en formant un mince réseau qui s'interpose à la couche moyenne et à la couche interne des cellules. De ce réseau, qui apparaît sur une coupe sous la forme d'une ligne blanche, partent d'autres filaments encore plus fins et pâles qui ne sont que les extrémités terminales des fibres précédentes ; ces filaments passent entre les cellules de la couche grise et viennent à la surface s'entrelacer de nouveau et se mélanger avec les cellules de la couche superficielle, pour y former une nouvelle couche blanche.

En résumé, il y aurait quatre couches dans la substance grise des circonvolutions, de dehors en dedans : 1° une couche blanche, 2° une couche grise, 3° une couche blanche, 4° une couche jaune-rougeâtre. En quelques points, cette dernière couche est séparée en deux par une mince couche blanche ; cette disposition est due à des anastomoses de tubes qui se forment çà et là au centre même de la couche jaune-rougeâtre et qui viennent des ramifications des tubes que nous avons signalés.

Au moment où les fibres nerveuses se terminent dans la substance

grise, elles s'amincissent au point de ne présenter que 1 μ de diamètre, et à cet état elles offrent la plus parfaite analogie avec les prolongements des cellules, avec lesquels elles se confondent très-probablement. D'après Valentin, les fibres, à leur extrémité terminale, se recourberaient en formant des *anses* à convexité tournée vers la surface du cerveau, pour se terminer dans les cellules de la couche jaune-rougeâtre interne. Au centre même du cerveau on trouve des renflements nerveux plus ou moins foncés, les couches optiques, les corps striés, les tubercules quadrijumeaux, etc. Dans ces renflements on remarque une quantité variable de cellules en connexion avec des fibres nerveuses. En plusieurs points, ces cellules reçoivent des fibres qui montent des parties inférieures des centres nerveux et des fibres qui viennent des circonvolutions.

c. **Dans le cervelet.** — Comme dans le cerveau, la substance grise occupe la surface; elle n'existe dans les parties centrales qu'au niveau du corps rhomboïdal ou dentelé et à la voûte du quatrième ventricule. A la surface des lamelles du cervelet, elle forme une épaisseur analogue à celle de la substance grise des circonvolutions cérébrales ; elle est disposée en deux couches assez distinctes à l'œil nu, l'une jaune-rougeâtre profonde, l'autre grise superficielle, qui renferment les mêmes éléments que la substance grise du cerveau et de la moelle.

α. *Cellules.* — Elles forment trois couches distinctes et superposées.

La plus profonde est constituée par des cellules très-nombreuses répandues au milieu d'un plexus nerveux à mailles très-serrées; ces cellules sont tellement délicates et molles qu'elles s'unissent entre elles, de sorte qu'on n'aperçoit que les noyaux arrondis au milieu d'une masse de protoplasma, *noyaux en apparence libres*, pourvus d'un nucléole et présentant un diamètre égal à celui des globules rouges de sang.

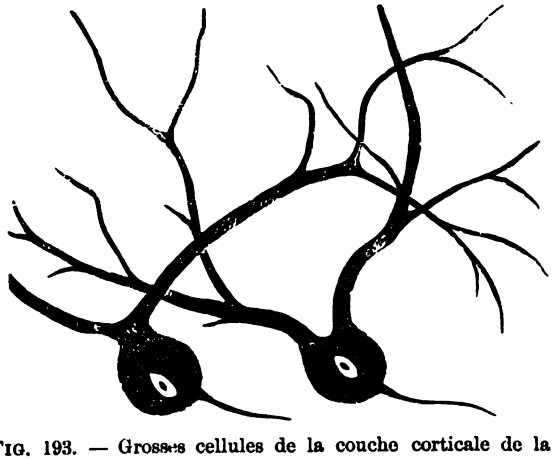

FIG. 193. — Grosses cellules de la couche corticale de la substance grise du cervelet de l'homme. — Les prolongements supérieurs sont périphériques, l'inférieur est en continuité avec les éléments centraux. (Grossissement, 350.)

La couche moyenne renferme les *grosses cellules* de Purkinje,

cellules que cet anatomiste a découvertes à la face interne de la couche grise superficielle, en dehors des précédentes; elles dépassent rarement 70 μ. Leurs prolongements, au nombre de deux, trois ou quatre, présentent une direction et une conformation spéciales; l'un d'eux [1], plus fin, est tourné vers la substance blanche, les autres regardent la surface du cervelet; ils sont très-gros à leur origine, où ils peuvent avoir le quart du diamètre de la cellule, et se ramifient de manière à donner naissance à des faisceaux de fibrilles extrêmement délicates. Ces fibrilles suivent deux directions différentes : quelques-unes cheminent horizontalement, le plus grand nombre se porte perpendiculairement vers la surface du cervelet (fig. 193).

FIG. 194. — Trajet des fibres nerveuses à la surface du cervelet de l'homme.

1. Fibres nerveuses de la substance blanche. — 2. Plexus nerveux dans la couche de substance grise dite substance ferrugineuse. — 3. Les fibres se terminent dans l'épaisseur de la substance grise.

FIG. 195. — Continuité des éléments nerveux du cervelet.

1. Tube nerveux de la substance blanche du cervelet. — 2. Reticulum formé par des filaments pourvus de noyaux. — 3. Grosse cellule nerveuse émettant vers la périphérie du cervelet des prolongements 4, dont quelques-uns sont pourvus de noyaux.

La couche la plus superficielle est formée par un mélange des prolongements des cellules précédentes, de substance conjonctive et de petites cellules. Celles-ci dépassent rarement 20 μ; il est impossible de suivre leurs prolongements très-fins. Ces mêmes cellules se rencon-

1. Deiters lui donne le nom de *prolongement du cylindre d'axe*, comme nous l'avons déjà vu plus haut pour les cellules du cerveau.

trent encore en petit nombre dans la couche profonde (*couche rouillée* ou *ferrugineuse* de Kölliker).

β. *Fibres.* — Les fibres nerveuses émanées de la substance blanche, comme dans le cerveau, et réunies en faisceaux, traversent la couche profonde dans laquelle nous avons signalé les noyaux en apparence libres. Dans l'épaisseur même de la couche profonde, ces fibres s'amincissent de plus en plus, se ramifient et s'anastomosent de manière à former un réseau serré, duquel partent un nombre considérable de filaments extrêmement fins que l'on ne peut suivre au delà de la couche de grosses cellules. A mesure que ces filaments s'amincissent, ils perdent leurs contours foncés, et se transforment en fibres pâles tout à fait analogues aux filaments qui résultent des prolongements ramifiés des grosses cellules. Il est extrêmement probable qu'il existe des anastomoses entre les extrémités de ces fibres nerveuses et celles des prolongements celluleux.

§ 3. — Substance conjonctive des centres nerveux.

Si l'on peut encore discuter sur les proportions de substance conjonctive contenue dans la substance nerveuse, la question d'existence est définitivement jugée, grâce aux travaux récents d'un grand nombre d'histologistes. Déjà en 1811, Keuffel l'avait décrite dans la moelle; en 1846 Virchow fit connaître la substance conjonctive sous-épithéliale des ventricules, et en 1853 le même auteur admit qu'il existait dans toute l'étendue des centres nerveux une substance fondamentale qui entourait les éléments nerveux dans le cerveau et le cervelet, aussi bien que dans la moelle, substance à laquelle il donna le nom de *névroglie* ou *ciment nerveux*. La description suivante représente l'opinion de la majorité des savants.

Quelle est la *nature* de cette substance? Ce n'est pas du tissu conjonctif ordinaire, mais une substance plus délicate que nous avons désignée au commencement de cet ouvrage sous le nom de *substance conjonctive simple*.

La structure de la substance conjonctive simple consiste uniquement, dans la plupart des régions, en des réseaux de cellules plasmatiques formant un vaste reticulum, étendu de la surface des centres nerveux à l'épendyme. En quelques points la substance conjonctive simple se présente avec sa forme réticulée, c'est-à-dire qu'à ce réseau de cellules est surajouté un réseau de fibres anastomosées entre elles[1].

Les *rapports* qu'elle affecte avec les éléments nerveux sont mieux connus sur la moelle que sur l'encéphale, parce qu'elle est plus abondante et qu'elle a été l'objet d'études plus sérieuses sur la portion spi-

1. *Voy.* la substance conjonctive.

nale des centres nerveux. Pour se faire une idée de son ensemble, il faut se la représenter, d'une part, sous forme de couche régulière à la surface des centres nerveux et dans les cavités ventriculaires, et d'autre part comme un réseau étendu entre ces deux couches.

1° *A la surface des centres nerveux*, la substance conjonctive varie dans les différentes régions. Sur la moelle, elle forme une mince couche condensée décrite sous le nom de *couche corticale* de la substance blanche, tandis que sur la substance grise du cerveau et du cervelet elle est réduite à une pellicule extrêmement mince, à une sorte de réseau que Kölliker décrit avec raison comme une couche corticale analogue à celle de la moelle. La couche corticale se continue par sa face externe avec la pie-mère; sa face interne donne naissance aux fins prolongements qui pénètrent entre les éléments nerveux. Elle est constituée par des réseaux de cellules plasmatiques superposées et donnant naissance à des lamelles [1]. La couche conjonctive qui recouvre la surface de l'encéphale est formée par un simple réseau de cellules de substance conjonctive, qu'il est facile de prendre pour des cellules nerveuses. Au niveau du cervelet il existe en outre une pellicule analogue à la membrane limitante de la rétine et formée par l'épanouissement et la fusion des *fibres radiées* qui se portent de la pie-mère sur le cervelet [2]. Dans l'épaisseur de la couche superficielle dont nous venons de parler, on trouve des noyaux analogues à ceux que nous décrirons bientôt dans les parties centrales.

FIG. 196. — Épendyme des ventricules et névroglie du plancher du quatrième ventricule cérébral, d'après Virchow.

E. Epithélium dont les cils se sont détachés. — *N*. Fibres nerveuses. — Entre ces deux couches se voit la partie libre de la névroglie, avec de nombreuses cellules du tissu conjonctif et des noyaux. — *vv*, vaisseaux. — *ca* représente des corps amylacés isolés, semblables à ceux qu'on observe au centre de la névroglie. (Grossissement, 300 diamètres.)

2° *Dans les cavités épendymaires*. Les ventricules du

1. Il faut examiner attentivement pour reconnaître les réseaux des cellules; au premier abord, cette substance paraît être une matière amorphe granuleuse avec des noyaux.

2. Selon Deiters, Kölliker et M. Schultze.

cerveau et du cervelet et le canal central de la moelle sont tapissés par une couche d'épithélium à laquelle on a donné le nom d'*épendyme* [1]. Cet épendyme, ou *membrane ventriculaire,* limite la surface interne de la substance des centres nerveux, comme la pie-mère limite la surface externe. Il existe au-dessous de cette membrane une couche de substance conjonctive analogue à celle que nous venons de décrire entre la pie-mère et la substance nerveuse.

a. Au niveau de la moelle, cette substance est formée par des cellules très-nettes et bien développées, renfermant quelquefois plusieurs noyaux et donnant naissance à des prolongements ramifiés. Ces cellules, anastomosées entre elles, forment une couche régulière autour des cellules épithéliales de l'épendyme. Leurs prolongements, anastomosés d'une part avec ceux des cellules de substance conjonctive de l'intérieur des centres nerveux, se réunissent d'autre part aux prolongements filiformes qui terminent les cellules épithéliales de l'épendyme. Chez l'adulte, le réseau délicat des cellules que nous venons de mentionner prend souvent un aspect fibrillaire, comme dans la substance conjonctive simple réticulée.

b. Au niveau des ventricules, la couche de substance conjonctive sous-jacente est plus nettement fibrillaire et se montre même quelquefois avec une apparence fibreuse; ici, comme dans la moelle, on trouve une grande quantité de cellules plasmatiques

1. L'épendyme occupe le canal de la moelle et les ventricules. L'*épendyme du canal de la moelle* est tapissé de cellules épithéliales cylindriques à cils vibratiles; sa cavité est plus large chez le fœtus que chez l'adulte. Les cellules sont allongées et juxtaposées; chacune d'elles contient souvent un noyau à deux ou trois nucléoles. (Kölliker.) Clarke, sur le bœuf, et Kölliker, sur l'homme, ont observé des filaments partant de l'extrémité adhérente des cellules épithéliales, et s'anastomosant avec les prolongements des cellules étoilées placées dans la couche sous-épithéliale. Ces filaments ont d'abord été vus en 1844 par Hannover dans les ventricules de la grenouille, et plus tard par Stilling.

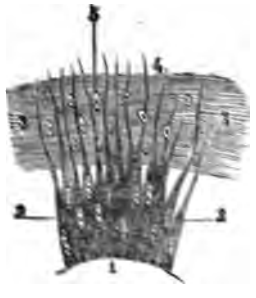

FIG. 197. — Cellules épithéliales du canal central de la moelle (épendyme) chez l'homme. — Grossissement, 400. (Kölliker.)

1. Limite du canal central. 2, 2. Cellules avec leurs noyaux. — 3, 3. Substance conjonctive avec ses noyaux 4. (Nevroglie.) — 4. Prolongements filiformes des cellules.

L'*épendyme des ventricules* est formé par une couche simple d'épithélium pavimenteux se modifiant par places; Gerlach l'a vu cylindrique dans l'aqueduc de Sylvius, et pourvu de cils vibratiles. Les cellules des ventricules latéraux égalent deux fois le diamètre des globules rouges du sang; celles du troisième ventricule sont d'un tiers plus volumineuses. Au niveau de l'aqueduc de Sylvius, Gerlach a signalé les mêmes prolongements filiformes partant de l'extrémité profonde des cellules épithéliales pour s'anastomoser avec les prolongements des cellules étoilées qui sont situées au-dessous de l'épendyme.

anastomosées. Les points où la structure fibreuse est la plus nette sont : la voûte des ventricules latéraux, la lame cornée et la cloison transparente. A un certain âge la couche fibreuse est presque constante et renferme souvent des *corpuscules amylacés*[1].

3° Le *reticulum* unissant la couche conjonctive superficielle et la couche sous-épendymaire existe dans toutes les parties des centres nerveux, mais il a été mieux étudié dans la moelle.

a. Dans la moelle, il est abondant et il constitue une portion importante de cette partie des centres nerveux. Il représente une charpente soutenant les éléments de la substance blanche et de la substance grise ; aussi l'appelle-t-on quelquefois *substance de soutènement* des éléments nerveux. Sur des coupes transversales de la moelle ce réseau est évident ; les mailles sont remplies par les surfaces coupées des tubes nerveux et par les cellules nerveuses ; il rappelle ce que l'on voit à l'œil nu lorsqu'on suit les interstices du tissu conjonctif entre les faisceaux musculaires.

Ce reticulum adhère à la surface externe des vaisseaux qui parcourent la substance nerveuse. Les cellules qui le constituent, et dont les prolongements s'anastomosent et forment des réseaux, ne présentent pas une forme étoilée caractéristique, mais bien des espèces de noyaux de 4 à 7 μ situés sur le point d'entre-croisement de filaments qui ont été, dans l'origine, des prolongements de corpuscules étoilés. Si l'on considère ces filaments, on voit qu'ils sont ramifiés et fréquemment anastomosés entre eux, à la manière de certains réseaux élastiques. Les noyaux en question se montrent plus nettement dans la substance grise, où le reticulum forme une sorte de tissu spongieux, dans les aréoles duquel sont contenues les cellules.

b. Dans l'encéphale, Kölliker a décrit le reticulum, qui n'avait été qu'indiqué avant lui ; il est formé par les filaments que nous avons déjà signalés dans la moelle, et par les noyaux situés aux points d'entre-croisement de ces filaments ; dans la substance grise, le réseau des cellules est beaucoup plus difficile à voir que dans la substance blanche[2].

1. Les corpuscules amylacés ont été indiqués par Purkinje, mais Virchow a fait connaître leur composition et leur a donné le nom qu'ils portent. Ils sont formés de couches concentriques comme les grains d'amidon ; ils sont colorés en bleu par l'iode et en violet par l'acide sulfurique. Les corpuscules amylacés ou amyloïdes, considérés généralement comme des productions pathologiques, et dont la signification n'est pas connue, se montrent souvent dans la couche sous-épithéliale des ventricules et du canal de la moelle ; leur nombre augmente avec l'âge et dans certaines maladies, dans l'hydrocéphale, par exemple.

2. La description que nous avons donnée de la substance conjonctive des centres nerveux est à peu près généralement admise par Deiters, Frommann, Kölliker, Schultze et Virchow. Cependant les opinions les plus opposées ont cours dans la science au sujet de cette substance. Stilling, et avec lui Stephany et Wagner, quoique

§ 4. — Vaisseaux des centres nerveux.

Les *artères* des centres nerveux se ramifient dans l'épaisseur de la pie-mère, de sorte que cette membrane renferme un riche réseau formé au niveau du cerveau par les artères cérébrales, au niveau du cervelet par les artères cérébelleuses et sur la moelle par les artères spinales. Les artères des centres nerveux partent de ce réseau vasculaire sous forme de vaisseaux très-déliés et pénètrent entre les éléments nerveux.

D'une manière générale la substance grise est beaucoup plus riche en vaisseaux que la substance blanche, et si la couleur foncée est due aux cellules nerveuses, on peut affirmer que les vaisseaux sanguins contribuent à lui donner sa coloration.

a. *Dans la moelle*, les artérioles pénètrent entre les fibres longitudinales de la substance blanche sur tous les points de sa surface, mais le plus grand nombre pénètre dans la substance grise par les sillons antérieur et postérieur. En effet, on voit des artérioles fort nombreuses, détachées de l'artère spinale antérieure et pénétrant dans le sillon médian antérieur avec un prolongement de la pie-mère. Ces artérioles donnent de chaque côté de petits ramuscules aux deux cordons antérieurs, puis elles se divisent, au fond du sillon, en deux

ces derniers ne soient pas aussi affirmatifs, prétendent que toutes les fibres et toutes les cellules de la moelle et du cerveau sont des éléments nerveux, même les cellules épithéliales de l'épendyme.

D'autre part, une opinion opposée est soutenue par l'école de Dorpat, qui décrit la plupart des cellules nerveuses comme des cellules étoilées de substance conjonctive, et beaucoup de filaments de la substance grise comme des prolongements de ces cellules. Les défenseurs de la substance conjonctive sont Bidder, Kupffer et Owsjannikow. Pour ces savants, la commissure grise ou postérieure, la substance gélatineuse et les cellules de la corne postérieure ne seraient que des éléments de tissu conjonctif; ils accordent cependant que les grosses cellules motrices de la corne antérieure sont de nature nerveuse.

Ces *théories* extrêmes sont appuyées de *noms* considérables, parce qu'il est facile de confondre les cellules nerveuses avec les corpuscules de substance conjonctive; tellement facile que, chez l'embryon, les éléments celluleux qui composent les centres nerveux sont tous exactement semblables, et que, plus tard, il n'existe pas de caractères chimiques ou anatomiques suffisants pour les différencier. Cependant nous ferons remarquer que, raisonnablement, on ne peut pas considérer comme éléments nerveux des éléments celluleux dont les prolongements s'anastomosent avec les corpuscules de tissu conjonctif contenus dans la pie-mère et avec des filaments émanés des cellules épithéliales; encore moins doit-on considérer ces cellules épithéliales comme étant de nature nerveuse. D'autre part, comme il serait juste de ne considérer comme filaments nerveux que les fibres pâles qu'on verrait aboutir à des cellules nerveuses ou à des fibres à moelle, et que ces communications sont difficiles à observer, on comprend qu'il puisse encore rester quelque incertitude dans l'esprit relativement aux éléments celluleux des centres nerveux.

branches qui vont se ramifier dans la corne antérieure de la substance grise. Dans le sillon médian postérieur, on trouve des artérioles analogues qui se portent dans la commissure postérieure et qui se ramifient dans la partie postérieure de la substance grise. Tous ces rameaux intérieurs de la moelle s'anastomosent et forment un réseau capillaire dont les mailles sont beaucoup plus serrées dans la substance grise. Les *vaisseaux capillaires* ne sont pas aussi ténus que ceux de l'encéphale; les plus fins ont de 14 à 16 μ. De ces capillaires naissent des veinules qui vont former deux troncs veineux parallèles et situés de chaque côté du canal de l'épendyme; on distingue nettement ces deux *veines* sur une coupe transversale.

b. *Dans le cerveau et dans le cervelet*, les artérioles pénètrent par tous les points de leur surface. Au niveau des espaces perforés, ces vaisseaux sont un peu plus volumineux; ils se ramifient dans la substance grise et forment un réseau serré, puis ils passent dans la substance blanche, où ils sont difficiles à suivre. Les capillaires, plus fins que ceux de la moelle, ne dépassent pas 4 à 5 μ.

Les artérioles, au centre de la substance nerveuse, sont pourvues de leurs trois tuniques, mais celles-ci ont subi des modifications : l'externe est plus mince que sur les autres artères du même calibre et semble formée par une substance homogène ; la moyenne ne possède que des fibres musculaires sans éléments élastiques, et l'intérieure est constituée par une membrane élastique fenêtrée recouverte de cellules d'épithélium pavimenteux ou mieux fusiforme. Peu à peu la tunique moyenne disparaît, il ne reste plus que l'épithélium et la tunique externe; plus loin le vaisseau capillaire donne naissance à des veinules sans valvules, veinules formées uniquement par une couche de tissu conjonctif, quelques fibres élastiques, et tapissées d'épithélium.

Les *vaisseaux lymphatiques* des centres nerveux ne sont pas connus. Cependant Robin a décrit des gaînes vasculaires qui entourent les capillaires de l'encéphale, de la moelle et de la pie-mère. La membrane qui forme ces gaînes est transparente; elle est séparée du vaisseau qu'elle entoure par une couche de liquide dans la-

FIG. 198. — Espaces lymphatiques et gaînes lymphatiques de la surface de l'encéphale de l'homme, d'après His.

1. Gaîne lymphatique autour d'une artériole. — 2, 2. Espace lymphatique épicérébral entre l'encéphale et la pie-mère. — 3, 3. Espaces arachnoïdiens. — 4. Arachnoïde. — 5. Pie-mère.

quelle on trouve des corpuscules analogues aux cellules lymphatiques. Les capillaires des centres nerveux ne sont donc pas en contact direct avec les éléments nerveux.

Dernièrement, His a décrit de nouveau ces gaînes sous le nom de *canaux périvasculaires*. A la surfaee du cerveau, ces canaux s'élargissent autour des vaisseaux qui partent de la pie-mère et constituent des espaces assez considérables; c'est à leur ensemble que le même auteur donne le nom d'*espace épicérébral*. Selon His, les canaux périvasculaires n'ont pas de paroi propre, et sur quelques larges espaces de la surface de la moelle, cet auteur a pu constater l'existence d'un épithélium.

His considère les espaces de ces gaînes comme une dépendance du système lymphatique; les vaisseaux lymphatiques qui descendent de la pie-mère et qui sortent par la base du crâne peuvent être injectés, selon cet auteur, lorsqu'on pousse l'injection dans un canal périvasculaire.

Moyens d'étude. — On peut avoir recours à deux méthodes pour l'étude du système nerveux central : faire durcir dans l'alcool (Stilling et Clarke), dans l'acide chromique étendu ou dans le bi-chromate de potasse en dissolution. (Kölliker.) Pour faire des coupes sur les pièces durcies par l'alcool, on se sert d'un rasoir humecté, et l'on plonge la tranche mince pendant deux heures dans un mélange d'acide acétique et d'alcool (1 d'acide, 3 d'alcool), puis dans l'alcool pur, enfin dans l'essence de térébenthine, qui rend la pièce transparente. Kölliker se sert de préférence d'une solution de bi-chromate de potasse, 1 : 200. On plonge les pièces dans cette solution, puis dans une solution plus forte, 3 : 400, jusqu'à ce qu'elles soient convenablement durcies. On rend ensuite la préparation transparente par l'action de la soude étendue ou de l'acide sulfurique étendu. Pour conserver ces préparations, il faut les laver pour en extraire la soude et les plonger dans la glycérine étendue ou dans le chlorure de calcium. Les préparations deviennent fort belles par l'une des deux méthodes précédentes, si on les colore ensuite avec la solution de carmin avant de les conserver dans le baume du Canada.

Pour suivre les fibres dans les centres nerveux, on se servira avec avantage de pièces durcies dans l'acide chromique et rendues transparentes par l'essence de térébenthine.

§ 5. — Nerfs.

Les nerfs, dont l'ensemble constitue le système nerveux périphérique, sont des cordons blancs qui prennent naissance sur les centres nerveux et en partie sur des renflements appelés ganglions, et qui se terminent dans les divers points de l'économie. Les uns président à la sensibilité et aux mouvements : on les appelle *cérébro-spinaux;* les autres gouvernent les fonctions végétatives qui se passent pour ainsi dire dans l'ombre : c'est à l'ensemble de ces derniers qu'on donne le nom de *nerf ganglionnaire*, *nerf grand sympathique*, *nerf splanchnique*.

Tous ces nerfs présentent une structure analogue : les uns, les *nerfs moteurs*, sont uniquement constitués, comme élément fonda-

mental, par des fibres nerveuses, tandis que les *nerfs sensitifs* présentent ordinairement sur leur trajet des cellules nerveuses qui forment des groupes appelés ganglions nerveux [1].

1° *Nerfs cérébro-spinaux.*

Ces nerfs, divisés en crâniens et en rachidiens, selon qu'ils prennent naissance au niveau du crâne ou du rachis, sont disposés par paires; il en existe 43 paires, 12 crâniennes et 31 rachidiennes. Nous allons étudier la structure, l'origine et la terminaison de ces nerfs.

Structure. — Si l'on examine un nerf à l'œil nu, on voit qu'il est formé par de longues fibres blanches disposées parallèlement et réunies entre elles par du tissu conjonctif. L'ensemble de l'organe est entouré également par une couche de tissu conjonctif dans lequel viennent se ramifier les vaisseaux.

Les *fibres nerveuses* ne se divisent point dans leur trajet; elles s'étendent depuis leur origine jusqu'à la terminaison du nerf dans les tissus. Lorsque deux nerfs s'anastomosent, quelques fibres vont d'un tronc nerveux à l'autre, mais il n'y a pas fusion de fibres; il en est de même des plexus nerveux dans lesquels plusieurs rameaux nerveux s'entrelacent. Nous verrons qu'il n'en est pas ainsi au niveau de la terminaison des nerfs, où les fibres nerveuses se ramifient fréquemment, et quelquefois dans les ganglions nerveux, où l'on peut voir une cellule recevoir une fibre afférente et donner naissance à deux fibres efférentes.

Les fibres qui constituent les nerfs crâniens viennent de l'encéphale, ainsi que nous le verrons bientôt, et ces nerfs sont, en général, les uns sensitifs, les autres moteurs. Il n'en est pas de même pour les nerfs rachidiens, qui sont tous des nerfs mixtes; les fibres qui constituent ces derniers viennent de trois sources : de la face antérieure de la moelle épinière (racines motrices), de la face postérieure de la moelle (racines sensitives), et des ganglions spinaux. (*Voyez* plus loin *Origine.*)

Nous avons vu que la présence d'un ganglion nerveux sur le trajet d'un nerf indique que le nerf est sensitif; est-il possible de distinguer

1. Il ne faut pas croire qu'on soit encore bien fixé sur les fonctions des nerfs. Tel nerf est réputé sensitif par quelques auteurs (glosso-pharyngien, par exemple), et considéré comme moteur par d'autres. S'il est vrai qu'en général les ganglions se trouvent seulement sur le trajet des nerfs sensitifs, nous devons dire que plusieurs anatomistes ont signalé des corpuscules ganglionnaires et même des ganglions sur des nerfs moteurs proprement dits. Purkinje, Reissner et Rosenthal ont rencontré des corpuscules ganglionnaires sur le tronc de la troisième paire; l'observation de Reissner était faite sur l'homme; Volkmann affirme qu'il existe un petit ganglion sur la petite racine du grand hypoglosse, racine évidemment motrice (observation faite sur le veau). (Kölliker.)

un tronçon nerveux moteur d'un tronçon nerveux sensitif dépourvu de ganglion? La seule différence qui existe entre ces deux espèces de nerfs, c'est que le nerf moteur est formé principalement de fibres larges, tandis que les fibres minces dominent dans le nerf sensitif. Donc, les nerfs crâniens moteurs sont en général pourvus de fibres larges, tandis que les nerfs sensitifs sont formés par des fibres minces; les nerfs rachidiens qui sont mixtes sont un mélange des deux espèces de fibres. Nous verrons qu'au niveau de leur terminaison les fibres larges se portent vers les muscles et les autres dans les parties sensibles.

Du reste, chaque fibre nerveuse prise isolément présente la structure que nous avons indiquée en décrivant cet élément.

Le *tissu conjonctif* forme aux nerfs une gaîne analogue à celle qui existe autour d'un muscle. Connu sous le nom de *névrilème*, cette gaîne s'accentue au niveau des points où les nerfs traversent la dure-mère[1] et accompagne ces organes jusqu'à leur terminaison, où elle présente quelques modifications que nous étudierons avec la terminaison des nerfs. De la face interne du névrilème partent de minces cloisons de tissu conjonctif qui divisent le nerf en gros faisceaux; ces cloisons envoient des prolongements de tissu conjonctif encore plus minces dans l'épaisseur de ces faisceaux, qu'ils divisent en faisceaux plus petits appelés par quelques auteurs *faisceaux primitifs* du nerf. On voit qu'il y a une grande analogie entre la disposition du tissu conjonctif d'un nerf et celle que ce tissu affecte dans un muscle.

FIG. 199. — Coupe d'un nerf.

1. Névrilème. — 2. Cloisons du névrilème. — 3. Section des tubes nerveux.

Le tissu conjonctif du névrilème proprement dit est un tissu fibrillaire résistant; on le trouve encore autour des principaux faisceaux nerveux; mais dans les minces cloisons qui séparent les faisceaux plus petits et les faisceaux primitifs, le tissu devient lâche, perd son caractère fibreux et se montre comme une substance plus homogène pourvue de corpuscules de tissu conjonctif.

Cette modification du tissu conjonctif est encore plus sensible dans les parties plus ténues du nerf; on doit envisager le périnèvre comme du tissu conjonctif modifié.

Le *périnèvre*, que beaucoup d'auteurs ne séparent pas du névrilème, nous montre des caractères particuliers. C'est assurément une membrane conjonctive, mais presque transformée et rappelant les productions élastiques, à la manière du myolemme des muscles. C'est

1. Au moment où les racines nerveuses sortent des centres nerveux, la pie-mère leur fournit un mince névrilème, qui se trouve renforcé au niveau des trous de conjugaison par des expansions de la dure-mère.

Robin qui s'est servi le premier du mot périnèvre pour désigner une enveloppe transparente formée de substance conjonctive condensée, qui entoure les faisceaux primitifs des nerfs.

Sa substance est homogène, très-résistante, élastique, d'une épaisseur de 2 à 3 μ. Dans sa paroi on trouve des noyaux longitudinaux de 3 à 5 μ de largeur sur 12 à 20 μ de longueur. Le périnèvre commence à se montrer sur les faisceaux primitifs à la surface des centres nerveux dès leur origine apparente, il les accompagne jusqu'à leur terminaison. Il cesse au niveau des points où les nerfs traversent les ganglions, pour reparaître ensuite.

Lorsque deux faisceaux nerveux s'anastomosent pour n'en former qu'un seul, leur périnèvre se fusionne et leur constitue une enveloppe commune; il se divise lorsque deux faisceaux nerveux se séparent. L'idée d'anastomose et de division nerveuse se rattache à lui et non au tube nerveux lui-même.

A la terminaison des nerfs, le périnèvre accompagne les nerfs sensitifs jusqu'à des corpuscules particuliers avec lesquels il se continue; sur les nerfs moteurs il cesse d'exister avant la terminaison du tube nerveux lui-même. Lorsqu'il accompagne des tubes nerveux isolés, il peut acquérir une épaisseur de 10 μ.

L'eau n'a aucune action sur le périnèvre, l'acide acétique le rend transparent, l'acide azotique étendu le durcit.

Les *vaisseaux* pénètrent dans le névrilème et dans ses cloisons. Ils forment un réseau capillaire à vaisseaux très-ténus (7 μ) et à mailles longitudinales; ces vaisseaux n'arrivent pas jusqu'aux tubes nerveux, ils entourent le périnèvre comme ils entourent le myolemme des muscles.

Origine. — Les nerfs prennent naissance sur les centres nerveux par des groupes de filaments, ou *racines*, qui se réunissent de manière à former un tronc nerveux.

FIG. 200. — Tronçon de moelle avec ses enveloppes.

1. Pie-mère avec ses vaisseaux bien apparents. — 2. Feuillet viscéral de l'arachnoïde voilant en partie les vaisseaux de la pie-mère. — 3. Racines antérieures des nerfs rachidiens. — 4. Bords de la dure-mère incisée, écartés avec deux crochets. On voit le ligament dentelé sur cette figure.

1° *Nerfs rachidiens.* — Si l'on suit un nerf rachidien pénétrant dans un trou de conjugaison et se dirigeant vers la moelle, on voit que les fibres de ce *nerf mixte* se groupent de manière à former deux faisceaux distincts, antérieur et postérieur. Quelques fibres faisant partie du faisceau postérieur s'arrêtent au ganglion et n'arrivent pas à la moelle. Il résulte de cette disposition que les nerfs rachidiens naissent par trois espèces de racines, racines antérieures ou *motrices*, racines postérieures ou *sensitives*, et racines *ganglionnaires*.

Le faisceau antérieur, formé uniquement de racines motrices, se porte obliquement en haut vers le sillon collatéral antérieur; le faisceau postérieur se rend dans le sillon collatéral postérieur en suivant la même direction, il contient les racines sensitives du nerf et présente un ganglion dans le voisinage du trou de conjugaison.

Chacun de ces faisceaux affecte la forme d'un triangle dont le sommet correspond au ganglion, tandis que la base repose sur la partie de la moelle qui reçoit l'insertion des racines. A la partie supérieure de la région cervicale, le triangle représenté par les faisceaux de racines est à peu près équilatéral et son sommet est placé directement en dehors; mais à mesure qu'on descend vers la queue de la moelle, le triangle s'allonge de plus en plus, en même temps qu'il devient oblique en bas et en dehors, de sorte que les faisceaux des racines des derniers nerfs s'étendent de la partie inférieure de la moelle jusqu'aux trous sacrés, en formant par leur réunion la *queue de cheval.*

A. *Racines antérieures ou motrices.* — Elles pénètrent dans la partie antérieure de la moelle de dehors en dedans et d'avant en arrière; elles se dépouillent de la gaîne de Schwann et croisent perpendiculairement les fibres longitudinales du cordon antérieur de la moelle, en diminuant insensiblement de volume jusqu'au voisinage de la substance grise, dans laquelle elles s'étalent sous forme de pinceaux. Au moment où elles atteignent la substance grise, ces fibres forment trois groupes. fibres internes, fibres externes et fibres moyennes.

a. Les fibres internes se portent vers la partie interne de la corne antérieure, où elles sont difficiles à suivre. Cependant on voit manifestement qu'elles se dirigent vers le côté opposé en formant la plus grande partie de la commissure antérieure de la moelle. Toutes ces fibres s'entre-croisent sur la ligne médiane en décrivant une courbe à concavité antérieure, puis elles se continuent en partie avec les fibres longitudinales du cordon antérieur du côté opposé, tandis que quelques-unes se jettent dans les cellules internes de la corne antérieure, mais, dans tous les cas, après s'être entre-croisées dans la commissure antérieure.

Il est probable que les racines dont il est question abandonnent quelques fibres qui s'anastomosent avec les cellules internes de la

corne antérieure du même côté avant de s'entre-croiser sur la ligne médiane.

b. Les fibres moyennes, après avoir croisé perpendiculairement les fibres du cordon antérieur, plongent au milieu de la substance grise de la corne antérieure et s'anastomosent en partie avec les cellules. Quelques-unes se portent un peu plus loin vers les cornes postérieures, où il est presque impossible de les suivre.

c. Les fibres externes arrivent de la même manière à la partie externe de la corne antérieure, et atteignent la partie antérieure du cordon latéral après avoir abandonné quelques fibres aux cellules externes. Arrivées dans l'épaisseur du cordon latéral, ces fibres se recourbent en haut, et quelques-unes en bas, pour devenir longitudinales.

En résumé, *les racines antérieures ou motrices des nerfs rachidiens se portent vers le cordon antérieur de la moelle; une partie s'anastomose avec les cellules de la corne antérieure, une partie se continue avec les fibres du cordon latéral du même côté, tandis que la plupart des fibres internes concourent à la formation de la commissure antérieure par leur entre-croisement, et se jettent dans le cordon antérieur ou dans la corne antérieure du côté opposé.*

B. *Racines postérieures* ou *sensitives*. — Les racines postérieures des nerfs rachidiens pénètrent dans le sillon collatéral postérieur, entre le cordon postérieur et le cordon latéral, à l'extrémité postérieure de la corne postérieure. Les fibres de ces racines se divisent à ce niveau en deux groupes, fibres internes, fibres externes.

a. Les fibres internes se séparent des autres et croisent perpendiculairement les fibres les plus externes du cordon postérieur, en décrivant une courbe dont la convexité regarde le sillon médian postérieur, puis elles se portent au centre de la substance grise, où elles affectent trois directions différentes : les unes se dirigent vers la commissure antérieure, une partie se porte dans la partie antérieure du cordon latéral, tandis que la plupart se perdent dans les cellules de la partie postérieure de la corne antérieure, où il est difficile de les suivre.

b. Les fibres externes traversent la substance gélatineuse de Rolando et suivent deux directions : les plus internes se jettent dans la substance grise de la corne postérieure où elles se perdent; cependant, d'après Kölliker et Stilling, quelques-unes se continueraient avec des fibres minces venues des racines antérieures des nerfs, de telle sorte qu'il y aurait continuité entre certaines racines motrices et sensitives des nerfs rachidiens. Les fibres les plus externes décrivent une courbe à convexité externe, en sens inverse du groupe précédent, puis, pénétrant dans la partie postérieure de la substance grise, elles changent

subitement de direction en formant un angle plus ou moins droit. Que deviennent-elles ensuite ? Elles se portent les unes en haut, les autres en bas, en formant des faisceaux longitudinaux dans l'épaisseur même de la corne postérieure, puis, après un certain trajet, elles s'infléchissent de nouveau et deviennent horizontales pour se porter dans les cornes antérieures et dans les commissures. (Clarke, Kölliker, Stilling.) Une portion d'entre ces fibres se continuerait avec les cordons postérieurs, selon Kölliker.

2° *Nerfs crâniens.* — Si nous exceptons les nerfs sensoriels, olfactif, optique, auditif, nous voyons que tous les nerfs crâniens naissent du bulbe, de la protubérance et des pédoncules cérébraux. Leurs racines pénètrent, en s'amincissant comme celles des nerfs rachidiens, entre les fibres nerveuses, et se dirigent vers la substance grise qui se trouve sur le plancher du quatrième ventricule et autour de l'aqueduc de Sylvius. Chaque nerf arrive à un groupe de cellules qui porte le nom de *noyau* du nerf. Au niveau de ce noyau il se fait un entre-croisement, de sorte que les racines d'un nerf du côté droit se portent dans le noyau du côté gauche, et *vice versâ*. (*Voir* pour les détails chaque nerf en particulier.)

FIG. 201. — Coupe de la base du bulbe à l'origine du nerf facial, d'après Luys.

1, 1. Pyramides antérieures. — 2, 2. Olives. — 3, 3. Fibres afférentes des olives. — 4, 4. Corps rectiformes. — 5, 5. Substance grise du plancher du quatrième ventricule. — 6, 6. Noyaux gris d'implantation du nerf facial. — 7, 7. Nerf facial. — 8. Sillon médian antérieur. — 9. Sillon médian postérieur.

Terminaison. — Depuis que le microscope a été appliqué à la recherche des terminaisons nerveuses, la science a fait des progrès considérables. Les nerfs ne se terminent point par des anses, comme on le croyait il y a encore quelques années; les anses que l'on rencontre sont des filaments nerveux récurrents qui passent d'un nerf dans un autre nerf en remontant de la périphérie vers le centre, et qui expliquent le phénomène de la sensibilité récurrente.

Tous les nerfs, sans exception, offrent cette particularité, que les fibres nerveuses se dépouillent de leur moelle et se transforment en fibres pâles au niveau de leur terminaison.

La terminaison ultime se fait : 1° par des corpuscules particuliers, sorte de petites massues situées à l'extrémité même de la fibre; 2° par des extrémités effilées et libres; 3° par un réseau.

Nous ne parlons pas ici des nerfs sensoriels, qui seront complétement décrits avec les appareils dont ils font partie.

1° *Terminaison par les corpuscules.* — Les corpuscules terminaux se montrent sous différents noms et avec des formes diverses.

La plaque terminale est le corpuscule placé aux extrémités des fibres des nerfs moteurs; les *corpuscules de Krause, de Meissner* et *de Pacini* terminent une grande quantité de nerfs sensitifs. Quelquefois on observe de véritables cellules nerveuses aux extrémités des fibres pâles.

FIG. 202. — Plaque terminale à la terminaison d'un nerf moteur chez l'homme.

1. Gaîne du tube nerveux. — 2. Myéline. — 3. Noyau de la gaîne. — 4 Cylinder-axis. — 5. Noyaux de la plaque terminale. — 6. Sarcolemme. — 7. Noyau du sarcolemme. — 8. Substance musculaire.

La plaque terminale est un renflement aplati placé à la surface des fibres musculaires striées; elle est en connexion avec la fibre nerveuse. Tous les nerfs moteurs se terminent ainsi chez l'homme; chez les animaux inférieurs, la grenouille notamment, on voit des filaments pâles partir de la plaque terminale et se répandre dans l'épaisseur de la fibre musculaire. (*Voyez* la fig. 202 et les nerfs des muscles striés, p. 182.)

Les corpuscules de Krause se rencontrent aux extrémités terminales des nerfs sensitifs, dans la peau et dans les muqueuses: conjonctive, langue, voile du palais, gland et clitoris. Chez

FIG. 203. — Corpuscule de Krause de la conjonctive d'après Rouget.

1. Tube nerveux terminal, à moelle. — 2, 2. Gaîne de Schwann avec ses noyaux. — 3. Boucle nerveuse formée par la partie terminale pâle du tube nerveux. — 4. Corpuscule formé de substance nerveuse parsemée de noyaux.

l'homme, ces corpuscules sont ovoïdes, et leur grand axe a une longueur trois fois, six fois, et même neuf fois supérieure au dia-

FIG. 204.— Corpuscule de Krause avec bifurcation du filament nerveux terminal.

1. Tube nerveux à moelle. — 2, 2. Gaine de Schwann avec ses noyaux. — 3, 3. Terminaison du tube nerveux dépouillé de sa moelle.— 4. Substance nerveuse du corpuscule avec ses noyaux.

FIG. 205. — Corpuscule de Meissner, d'après Rouget.

1. Enroulement des tubes nerveux terminaux. — 2. Tube nerveux arrivant au corpuscule et se dépouillant de sa moelle. — 3. Il s'amincit. — 4. Il s'enroule.

mètre d'un globule rouge du sang, c'est-à-dire 21 μ, 42 μ et 63 μ. (*Voy.* la fig. 204 et les nerfs de la peau.)

FIG. 206. — Corpuscule de Pacini.

a. Capsules emboîtées, formant la masse du corpuscule, renfermant quelques noyaux, et adhérentes au névrilème par le pédicule. — *b*. Capsule la plus centrale immédiatement appliquée sur le tube nerveux et lui formant une gaîne continue avec le névrilème du pédicule. — *c*, *d*. Pédicule du corpuscule formé par un tube nerveux et son névrilème. — *e*. Tube nerveux se terminant dans le corpuscule.

Les corpuscules de Meissner, ou corpuscules du tact, sont trois ou quatre fois plus volumineux que les corpuscules de Krause. Ils sont abondants surtout à la pulpe des doigts et des orteils. On les observe dans les papilles nerveuses dont ils occupent le sommet. Ils existent seulement chez l'homme et chez le singe. (Krause, Meissner.) (*Voy.* la fig. 205 et les nerfs de la peau.)

Les corpuscules de Pacini, sont encore plus volumineux, ils égalent le volume d'un grain de millet; leur grand axe mesure en moyenne 1 à 2 millimètres. On

les trouve en abondance au niveau des doigts et des orteils. Le corpuscule est formé par une série de capsules superposées, dont le filament nerveux occupe toujours le centre. (*Voy.* la fig. 206 et les nerfs de la peau.)

FIG. 207. — Corpuscules de Pacini.

A, B. Deux nerfs portant plusieurs corpuscules de Pacini, de dimensions différentes. — C. Un corpuscule de Pacini considérablement grossi. — *a*, *b*. Deux tubes nerveux pénétrant dans la masse du corpuscule.

Les cellules terminales sont toujours des cellules multipolaires. On les observe principalement à la terminaison des nerfs sensoriels, quelquefois aussi dans l'épaisseur des muqueuses, et en dehors des acini des glandes en grappe. Elles sont dépourvues de membrane d'enveloppe et constituent par conséquent de véritables protoblastes.

2° *Terminaison par des extrémités libres.* — Chez l'homme, ce mode de terminaison devient de plus en plus rare à mesure que l'histologie fait des progrès. On observe des extrémités nerveuses libres entre les cellules épithéliales de la cornée et dans les papilles de la langue. Les nerfs sensitifs des muscles semblent aussi se terminer par des extrémités libres. (*Voy.* les nerfs de la cornée et de la langue.)

3° *Terminaison par des réseaux.* — 1° Dans les muscles lisses, les tubes nerveux se ramifient au niveau de leur terminaison; leurs ramifications s'anastomosent pour former un réseau. Ces fibrilles, larges au plus de 2 μ, sont pourvues de noyau à leur point d'entre-croisement. Les réseaux entourent les faisceaux musculaires lisses, comme on l'a observé dans l'iris (J. Arnold), dans la vessie (His), dans le canal intestinal (Auerbach), dans les vaisseaux (His), [Frey, p. 392]. Quelques auteurs admettent que des filaments plus ténus partent de ce réseau pour former un réseau plus fin entre les fibrilles elles-mêmes. 2° Tomsa a décrit dans la peau de la main et dans la muqueuse du gland, chez l'homme, un réseau de fibres terminales pâles se terminant dans de petites cellules analogues aux cellules nerveuses. (Frey, p. 400.) 3° Des réseaux nerveux ont été vus fréquemment chez les animaux : dans la muqueuse œsophagienne de la salamandre, par Billroth et Kölliker; dans la muqueuse de l'intestin grêle de la grenouille, par Kölliker; dans la conjonctive, par

J. Arnold; dans la peau de la grenouille, par Axmann et Ciaccio; dans la peau de la souris, par Kölliker, etc.

2° *Nerf grand sympathique, nerf ganglionnaire.*

Le nerf grand sympathique est rattaché aux nerfs cérébro-spinaux par des racines; son tronc parsemé de ganglions nerveux, d'où le nom de nerf ganglionnaire, donne naissance à des branches innombrables qui se répandent dans les organes animés par le grand sympathique.

Les *racines* du grand sympathique naissent sur les nerfs rachidiens, qui envoient chacun deux faisceaux de fibres nerveuses au tronc du grand sympathique, aussitôt après leur sortie des trous de conjugaison. La plupart des nerfs crâniens fournissent aussi des racines à ce nerf; des filaments nerveux se détachent des 3e, 4e, 5e, 6e paires crâniennes et donnent naissance à la racine crânienne antérieure qui descend le long de la carotide interne jusqu'au ganglion cervical supérieur, après avoir formé le plexus carotidien dans le canal du même nom. Il existe une racine crânienne postérieure qui naît des 9e, 10e, 11e et 12e paires, et qui se porte aussi à l'extrémité supérieure du ganglion cervical supérieur. Il serait peut-être plus rationnel de considérer les deux racines crâniennes comme des branches efférentes.

Les racines du grand sympathique sont formées de fibres nerveuses minces et larges, avec prédominance très-marquée des fibres minces ou sensitives. Arrivées aux ganglions, c'est-à-dire au tronc du nerf, ces fibres se réunissent aux fibres propres nées des ganglions mêmes. Elles viennent de la moelle et directement des ganglions spinaux.

Le *tronc* du grand sympathique descend sur les parties antérieures et latérales de la colonne vertébrale jusqu'au sommet du coccyx; on observe sur son trajet un grand nombre de ganglions nerveux que nous étudierons dans le chapitre suivant. Le tronc est formé par les racines dont les fibres deviennent longitudinales et par les fibres propres venues des ganglions. Il est difficile de poursuivre ces fibres, cependant il est certain qu'elles passent dans l'épaisseur des branches. En général, les racines pénètrent dans le tronc, et les branches vont s'anastomoser avec les cellules des ganglions. Quant aux fibres qui constituent le tronc du nerf, elles sont de trois espèces; il y a des fibres larges, des fibres minces, et en outre des fibres pâles et très-minces qui ne dépassent pas 5 μ. Ces dernières naissent dans les ganglions même du grand sympathique, tandis que les autres représentent les fibres des racines.

Ces fibres minces, extrêmement nombreuses dans le grand sympa-

thique, ont été considérées par Bidder et Wolkmann (1842) comme possédant des caractères anatomiques particuliers; ils les désignèrent sous le nom de *fibres nerveuses sympathiques*. Plus tard, Valentin et Kölliker démontrèrent que ces fibres ne diffèrent pas des fibres cérébro-spinales. En effet, elles ne possèdent aucun caractère distinctif; on les rencontre en d'autres points, comme dans les racines sensitives des nerfs rachidiens, dans les nerfs crâniens sensitifs et dans la moelle; au moment de leur terminaison, les tubes larges deviennent souvent identiques à ces fibres minces; enfin, lorsque les fibres larges se développent, elles passent d'abord par l'état des fibres minces.

Les *branches* du grand sympathique sont innombrables; elles naissent des ganglions, et la plupart s'anastomosent entre elles pour former des plexus. Les unes sont blanches, d'autres sont grisâtres et même grises, différences de coloration qui tiennent à la quantité plus ou moins considérable de fibres fines, et de fibres de Remak qui s'y trouvent contenues.

Si l'on fait la somme des branches nerveuses du grand sympathique au voisinage de leur terminaison, on voit qu'elle est de beaucoup supérieure à celle des branches au sortir des ganglions. Cette particularité est due à la présence de ganglions, et souvent de simples cellules ganglionnaires sur le trajet des nerfs; au niveau de ces renflements, on observe presque toujours une multiplication des fibres nerveuses. (*Voy.* Ganglions.)

Les éléments qui entrent dans la constitution des branches du grand sympathique, abstraction faite des vaisseaux et du tissu conjonctif, qui se comportent sensiblement comme sur les autres nerfs, sont donc les suivants : 1° les fibres nerveuses venues des nerfs rachidiens par les racines; 2° les fibres fines nées des ganglions situés le long du tronc du nerf; 3° les fibres fines nées des petits ganglions situés sur le trajet des nerfs; 4° les fibres de Remak. Tous ces éléments marchent parallèlement dans les cordons nerveux : selon les régions, tel ou tel élément devient prédominant; dans les nerfs du foie et de la rate, par exemple, les fibres de Remak existent en quantité considérable.

FIG. 208. — Faisceau du grand sympathique.

1, 1. Fibres de Remak. — 2, 2, 2. Tubes nerveux à moelle.

A mesure qu'on se rapproche de leur *terminaison*, on voit les fibres larges s'amincir de plus en plus et revêtir les caractères des fibres minces. Il est difficile de dire positivement quelle est la terminaison ultime des fibres

nerveuses du grand sympathique; cependant on croit qu'elles se *résolvent en fibres pâles ou sans moelle*, lesquelles fibres forment *des réseaux* d'où partent des filaments qui se terminent par des extrémités *libres*.

§ 6. — Ganglions nerveux.

Les ganglions sont des renflements situés sur le trajet des nerfs et contenant des cellules nerveuses. On les rencontre sur les gros troncs nerveux des nerfs cérébro-spinaux et du grand sympathique, et sur le trajet des rameaux périphériques. Nous étudierons d'abord les ganglions centraux placés sur les gros troncs nerveux.

A. *Ganglions spinaux.*

Les ganglions spinaux, situés sur le trajet des racines postérieures des nerfs rachidiens, sont ovoïdes; leur grand diamètre est parallèle à la direction des racines nerveuses. Ils sont entourés par une enveloppe membraneuse qui fait suite au névrilème du nerf; cette enveloppe est formée de tissu conjonctif fibrillaire contenant quelques filaments analogues aux fibres de Remak. L'enveloppe du ganglion envoie des prolongements au centre, entre les diverses cellules; elle est pourvue de nombreux vaisseaux sanguins qui se portent sur les prolongements intérieurs et qui forment un réseau vasculaire autour de chaque cellule nerveuse.

Les fibres nerveuses afférentes du ganglion, venues de la moelle, forment un faisceau moins volumineux que celui des fibres efférentes, attendu que les premières, qui traversent le ganglion, se réunissent à d'autres fibres, dites *ganglionnaires*, naissant dans le ganglion même pour se porter dans les nerfs périphériques.

Le ganglion renferme, indépendamment de l'enveloppe et de ses prolongements, un grand nombre de cellules nerveuses et les fibres nerveuses qui le traversent. Nous étudierons les cellules et le rapport qu'elles affectent avec les fibres nerveuses.

Cellules ganglionnaires. — Sous ce nom et sous ceux de globules ganglionnaires, corpuscules ganglionnaires, nous désignons les cellules nerveuses des ganglions nerveux. Ces cellules offrent les caractères des cellules nerveuses tels que nous les avons décrits page 197; elles ont la même forme, la même structure; elles sont si variées qu'on les désigne généralement sous le nom de petites, moyennes et grandes. Les cellules ganglionnaires diffèrent cependant des cellules nerveuses des centres par plusieurs caractères :

1° Elles atteignent rarement un volume aussi considérable et mesurent un diamètre de 15 à 70 μ environ.

2° Les cellules unipolaires prédominent dans les ganglions spinaux, et constamment le pôle est tourné vers la périphérie pour donner naissance à une fibre ganglionnaire [1]. On y trouve aussi des cellules bipolaires et apolaires. Il est possible que ces dernières soient des cellules dont les prolongements ont été détruits par la préparation. Quant aux cellules multipolaires, elles ne se rencontrent pas dans les ganglions spinaux.

FIG. 209. — Quatre cellules ganglionnaires avec leur enveloppe 1 se continuant avec les fibres de Remak en 2, 2.

3° Les prolongements des cellules ganglionnaires paraissent ne point se diviser comme ceux des cellules des centres nerveux.

4° Les cellules ganglionnaires sont pourvues d'une enveloppe, non d'une membrane de cellule analogue à celle des cellules épithéliales ou adipeuses, mais d'une gaîne, d'une sorte de capsule particulière dont il va être question.

La gaîne des cellules paraît formée d'une substance homogène presque toujours parsemée de noyaux. Il est difficile de savoir au juste quelle est sa nature. On a pris cette substance pour du tissu conjonctif. L. Beale et Remak la considèrent comme de nature ner-

FIG. 210. — Trois cellules ganglionnaires dépourvues de leur enveloppe.

1. D'après Frey, toute cellule unipolaire était bipolaire, l'un de ses prolongements ayant été arraché. Il est probable que Frey a fait ses observations sur les cellules ganglionnaires du poisson, qui sont presque toutes bipolaires.

FIG. 211. — Cellule ganglionnaire (bipolaire) du brochet. Grossissement, 350.

1. Enveloppe de la cellule se continuant avec celle des tubes nerveux. — 2. Contenu de la cellule avec son noyau. — 3. Cylinder-axis transparent se continuant avec le contenu de la cellule. — 4. Myéline du tube nerveux. — 5. Son enveloppe.

veuse, attendu qu'elle donnerait naissance à des fibres de Remak.

Pour Kölliker, la gaîne des cellules, de même que les cloisons qui séparent ces éléments, serait formée de substance conjonctive simple. Eberth, Kölliker et Valentin sont parvenus à démontrer que, dans les ganglions des mammifères, cette gaîne est composée de petites cellules analogues aux cellules épithéliales. Chaque noyau est le noyau d'une cellule. Ces cellules épithéliales, que Kölliker place dans les faux épithéliums, sont analogues à celles qui constituent la paroi des capillaires; leur contour est rendu visible lorsqu'on traite la substance par le nitrate d'argent.

Fibres nerveuses. — Les ganglions spinaux donnent naissance à deux espèces de fibres : celles qui, venues de la moelle, traversent le renflement nerveux, et les fibres ganglionnaires qui prennent naissance dans le ganglion lui-même.

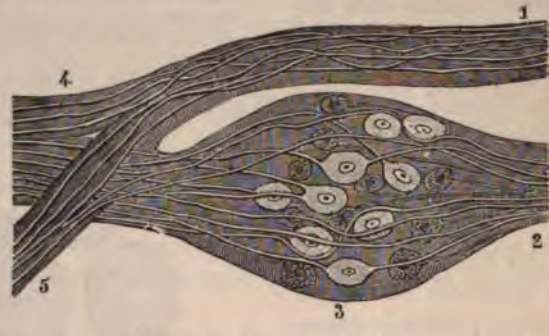

FIG. 212. — Ganglion rachidien.

1. Racine antérieure, motrice. — 2. Racine postérieure, sensitive ou ganglionnaire. — 3. Ganglion rachidien.— 4, 5. Entre-croisement des deux racines pour donner naissance à un nerf mixte. On voit, dans ce ganglion, des tubes traverser les cellules nerveuses, d'autres traverser le ganglion sans affecter des rapports avec les cellules, d'autres enfin prendre naissance (fibres ganglionnaires) dans les cellules elles-mêmes.

Les premières traversent le ganglion sans se confondre avec les cellules, avec lesquelles elles n'ont que des rapports de contact. Elles occupent principalement l'axe du ganglion, de sorte que les cellules sont en partie refoulées vers la périphérie. Il est extrêmement rare de voir une de ces fibres se bifurquer en traversant le renflement nerveux [1].

Les fibres ganglionnaires sont celles qui prennent naissance dans les cellules du ganglion et qui se dirigent vers la périphérie. Ces

1. Les ganglions de l'homme et des mammifères sont tout à fait différents de ceux des poissons ; notre description se rapporte aux premiers. Chez les poissons, il n'existe que des cellules bipolaires traversées par les fibres des racines nerveuses ; il n'y a pas de fibres ganglionnaires. C'est d'après l'étude des ganglions des poissons que la plupart des auteurs décrivent les ganglions spinaux.

fibres sont pourvues de moelle. A leur origine elles sont fort minces, de 3 à 5 μ; elles décrivent un arc de cercle et quelquefois un cercle complet autour des cellules d'où elles naissent, avant de se porter dans l'épaisseur du nerf, où elles augmentent rapidement d'épaisseur, jusqu'à égaler le diamètre des fibres larges, 15 μ et plus. Le cylinder-axis du tube se continue directement avec le contenu de la cellule, tandis que l'enveloppe, la gaîne de Schwann, fait suite à la gaîne qui entoure la capsule. Au moment où la cellule donne naissance à une fibre ganglionnaire, celle-ci est d'abord dépourvue de moelle, elle est fibre pâle; la moelle se montre un peu plus loin.

Sur le trajet des racines postérieures des nerfs, indépendamment des ganglions spinaux dont nous venons de parler, on trouve des cellules ganglionnaires agglomérées : ce sont les *ganglia aberrantia* de Hyrtl, qu'on trouve fréquemment sur les racines du cinquième nerf sacré. Ces ganglia aberrantia sont quelquefois formés d'une cellule solitaire rattachée au nerf par un petit pédicule qui n'est autre que l'origine de la fibre ganglionnaire qui y prend naissance (fig. 213).

FIG. 213. — Un faisceau de racines du nerf coccygien pris dans le canal rachidien, dans la queue de cheval (chez l'homme).

1. Faisceau de tubes nerveux. — 2. Cellule ganglionnaire (ganglion solitaire). — 3. Gaine de la cellule ganglionnaire se prolongeant sur le tube 3 qui y prend naissance. — 4. Noyaux de cette gaîne. (Grossissement, 350.)

B. *Ganglions sympathiques.*

Les ganglions du nerf grand sympathique sont fort nombreux; les plus volumineux se trouvent échelonnés le long du tronc nerveux à la manière de grains de chapelet; on en trouve dans le plexus solaire et dans d'autres plexus. Leur forme est irrégulière à cause des nombreuses branches qu'ils fournissent.

La *structure* des ganglions sympathiques offre une grande analogie avec celle des ganglions spinaux. Ils sont limités par une enveloppe de tissu conjonctif qui envoie des cloisons entre les cellules nerveuses du centre du ganglion. Ces prolongements sont formés de substance conjonctive au milieu de laquelle sont situées les cellules nerveuses; ils supportent les vaisseaux du ganglion.

Les cellules nerveuses sont plus petites que celles des ganglions

spinaux ; elles ont en moyenne de 18 à 22 μ[1] ; elles sont plus pâles et quelquefois complétement incolores. Leur structure est la même que celle des cellules des ganglions spinaux ; elles sont également entourées par une capsule de substance conjonctive. Comme les ganglions spinaux, les ganglions sympathiques possèdent peu de cellules bipolaires. et beaucoup de cellules unipolaires qui donnent naissance aux fibres ganglionnaires du grand sympathique. Contrairement à ce qui existe pour les ganglions spinaux, on rencontre ici un grand nombre de cellules sans prolongement et des cellules multipolaires signalées par Remak.

Les fibres des ganglions sympathiques se comportent comme celles des ganglions spinaux ; celles qui viennent des nerfs rachidiens et des ganglions voisins ne font que traverser les ganglions, sans s'unir aux cellules ; elles décrivent de nombreuses sinuosités dans le ganglion. Quant aux fibres ganglionnaires, ce sont des fibres minces qui naissent des petites cellules unipolaires et multipolaires dont nous venons de parler : ces fibres sont les plus fines que l'on trouve dans les nerfs périphériques.

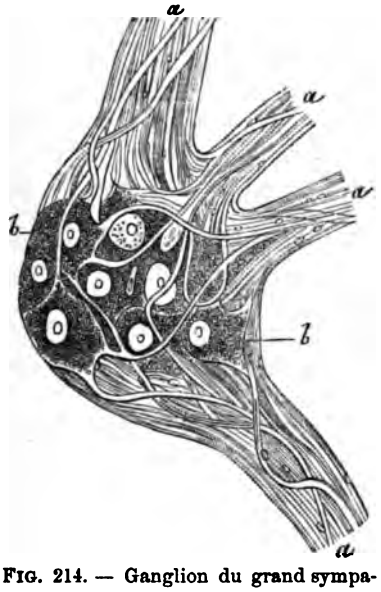

FIG. 214. — Ganglion du grand sympathique.

a, a, a, a. Filets nerveux émanant du ganglion, en connexion avec les cellules multipolaires *b*, *b* qui le constituent.

Les fibres fines ganglionnaires dont il est question décrivent de nombreux détours, s'infléchissent fréquemment, et même se pelotonnent quelquefois autour des cellules avant de sortir du ganglion.

J. Arnold et Beale admettent dans ces cellules, comme dans celles des ganglions spinaux, l'existence de deux fibres de nature nerveuse, l'une droite, l'autre en forme de spirale autour de la première. (*Voy.* page 187.)

1. Les petites cellules n'existent pas exclusivement dans le grand sympathique car on en trouve dans le cerveau et dans la moelle. De même, il ne faudrait pas admettre que toutes les cellules sont petites, attendu que les plus grosses cellules nerveuses peuvent s'y rencontrer ; seulement ces dernières sont rares.

C. *Ganglions des nerfs périphériques.*

1° — Sur le trajet des branches nerveuses du grand sympathique, on trouve une grande quantité de ganglions dont le siége et le nombre sont indéterminés. Dans quelques organes en particulier, on peut définir leur situation, mais, pour certains d'entre eux, il est difficile d'affirmer s'ils appartiennent au grand sympathique ou aux nerfs cérébro-spinaux.

Dans le plexus nerveux situé au milieu des fibres du muscle ciliaire, Krause a signalé l'existence de petits renflements ganglionnaires, quelquefois formés par une seule cellule, au point d'entre-croisement des filets nerveux.

H. Müller a indiqué dans les nerfs de la choroïde de petits ganglions, quelquefois des cellules isolées sur les rameaux nerveux partis du plexus du muscle ciliaire.

J. Arnold a vu aussi de petits ganglions sur le trajet des rameaux nerveux situés dans les parois du larynx et des bronches.

Remak (1844, 1852) a décrit des ganglions de très-petit volume, contenant seulement quelques cellules nerveuses, le plus souvent unipolaires, sur les nerfs des parois du cœur, dans les parois auriculaires et ventriculaires. On les désigne sous le nom de *ganglions de Remak* [1].

Des plexus nerveux remarquables, avec présence de petits ganglions au point d'entre-croisement des rameaux nerveux, ont été décrits dans le tube digestif par plusieurs auteurs, notamment par Meissner, Remak (1858), Auerbach (1862). L'un de ces plexus occupe le tissu cellulaire sous-muqueux de l'estomac et de l'intestin ; les petites cellules qui le constituent, ainsi que les fibres pâles qui réunissent les cellules, sont enveloppées par un névrilème parsemé de noyaux.

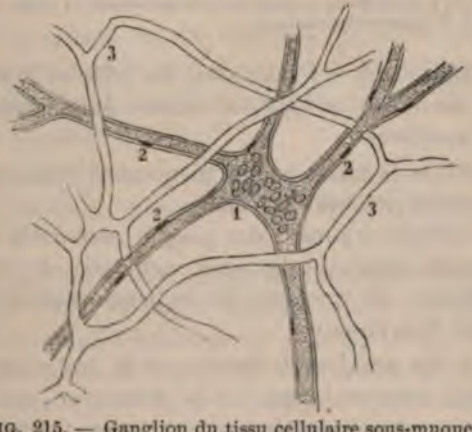

FIG. 215. — Ganglion du tissu cellulaire sous-muqueux de l'intestin grêle chez un enfant de 10 jours. Le tissu a longtemps macéré dans l'acide pyroligneux (Frey).
1. Ganglion. — 2, 2, 2. Troncs nerveux partant du ganglion et noyaux de leur gaîne. — 3, 3, 3. Réseau capillaire.

1. Ces ganglions se rencontrent exclusivement sur les rameaux nerveux fournis par le grand sympathique ; ils n'ont aucune connexion avec le pneumogastrique. (Kölliker.)

Un plexus nerveux intra-musculaire a été découvert par Auerbach (1862). Il l'a nommé *plexus myentericus*, à cause de sa situation entre les deux couches de fibres musculaires, longitudinale et circulaire, de l'intestin. Ce plexus occupe toute la longueur de l'intestin grêle et du gros intestin; il offre une grande analogie de structure avec le précédent.

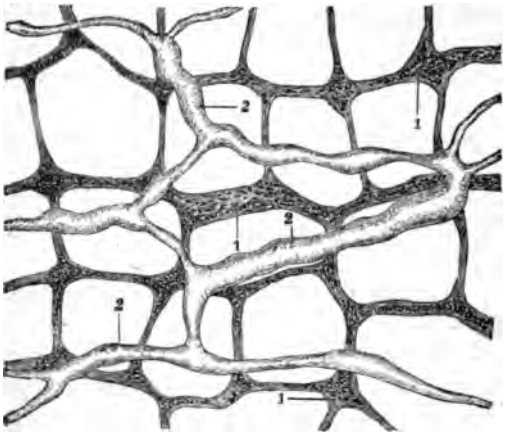

FIG. 216. — Plexus ganglionnaire de l'intestin grêle d'un cochon d'Inde, *plexus myentericus*, d'après Auerbach.

1, 1, 1. Ganglions sur le trajet des nerfs anastomosés en réseau. — 2, 2, 2. Vaisseaux lymphatiques.

En 1852, Remak a décrit de petits ganglions sur le trajet des nerfs de la vessie du cochon.

Dès 1830, H. Müller en avait signalé dans les corps caverneux de la verge.

On en trouve encore dans le tissu cellulaire sous-muqueux du vagin et de l'utérus.

Krause en a découvert récemment dans les glandes salivaires et lacrymales des mammifères autour des acini. (Frey.)

Dans tous ces ganglions, les cellules multipolaires font défaut; on y rencontre surtout des cellules unipolaires et quelquefois bipolaires et apolaires.

2° — Il existe un grand nombre d'autres ganglions nerveux dont on peut préciser le siége.

Indépendamment des *ganglia aberrantia* de Hyrtl, placés sur les racines sensitives des nerfs rachidiens, dans le voisinage des ganglions spinaux, on rencontre les renflements ganglionnaires suivants, la plupart bien connus.

a. Le *ganglion de Gasser* sur le tronc du trijumeau. Ce ganglion, situé dans un repli de la dure-mère, au sommet du rocher, renferme des cellules de moyen volume, pourvues d'une gaîne à noyaux, telle que nous l'avons décrite avec les ganglions spinaux. Sa structure rappelle celle de ces ganglions; les fibres nerveuses passent entre les cellules; celles-ci, unipolaires, rarement bipolaires, donnent naissance à des fibres de moyen calibre qui se dirigent vers la périphérie.

De petits ganglions périphériques composés d'un petit nombre de

cellules nerveuses se rencontrent sur les ramifications terminales du nerf lingual.

Sur les diverses branches du trijumeau, on rencontre différents ganglions qui offrent une grande analogie de structure avec les ganglions sympathiques, si ce n'est que leurs cellules sont un peu plus volumineuses : tels sont les ganglions *ophthalmique*, *sphéno-palatin*, *otique*, *sub-lingual* et *sous-maxillaire*.

b. Le *ganglion géniculé* du facial placé sur le premier coude de ce nerf, derrière l'hiatus de Fallope. De grosses cellules ganglionnaires forment ce ganglion qui est traversé par les fibres du nerf intermédiaire de Wrisberg.

c. Les nombreux ganglions du glosso-pharyngien, parmi lesquels on trouve :

1. De petites *cellules ganglionnaires* isolées sur le trajet des racines de ce nerf et signalées par Bidder;

2. Le *ganglion d'Ehrenritter*, un peu plus volumineux, situé sur les racines du gloso-pharyngien, avant que ces filaments n'aient atteint le trou déchiré postérieur;

3. Le *ganglion pétreux* ou *d'Andersh*, le plus volumineux, placé dans le trou déchiré, et dont la structure est la même que celle des ganglions spinaux. Comme dans ces derniers ganglions, on trouve dans le ganglion pétreux des cellules unipolaires donnant naissance à des fibres ganglionnaires qui se portent dans les branches périphériques;

4. De nombreux *petits ganglions* sur les rameaux de ce nerf, qui se rendent à l'oreille moyenne sous le nom de rameaux de Jacobson;

5. Enfin, de *petits ganglions* sur les ramifications de ce nerf qui se distribuent à la langue et au pharynx.

d. Le *ganglion jugulaire* et le *plexus gangliforme* du pneumogastrique. Ces deux ganglions offrent la même structure que les ganglions spinaux.

3° — Nous venons de voir que les ganglions se rencontrent sur les nerfs sensitifs. Ce rapport entre les nerfs sensitifs et les ganglions est si constant, qu'on est dans l'habitude de considérer un nerf comme sensitif par la seule raison qu'il est pourvu d'un ganglion.

Nous devons signaler cependant les faits suivants, qui montrent que les corpuscules ganglionnaires peuvent se rencontrer exceptionnellement sur des nerfs moteurs.

a. Reissner a vu quatre cellules nerveuses sur le trajet du nerf moteur oculaire commun, dont trois paraissaient dépourvues de prolongements; la quatrième était multipolaire. Purkinje et Rosenthal ont fait la même observation sur le bœuf.

b. Wolkmann a signalé un petit ganglion sur l'une des racines du nerf grand hypoglosse [1].

Moyens d'étude. — Kölliker recommande, pour l'étude des ganglions spinaux, de prendre celui du cinquième nerf sacré chez l'homme et de le déchirer sous le microscope au moyen d'une aiguille. Avec un peu d'attention, on finit par apercevoir quelques cellules et quelques fibres. On peut examiner un petit ganglion entier après l'avoir traité par l'acide acétique et, de préférence, par la soude étendue.

Ludwig conseille de traiter par l'acide phosphorique les parois du cœur, pour y rechercher les petits ganglions de Remak, et de remplacer ensuite l'acide phosphorique par l'acide iodhydrique ioduré tellement dilué qu'il ne présente qu'une légère teinte brune.

Lorsqu'on traite par le chlorure d'or, 1 : 200, les cellules ganglionnaires du grand sympathique de la grenouille, on remarque que le contenu de la cellule se colore en violet, le noyau et le nucléole restant incolores. La fibre directe qui arrive à la cellule se colore également en violet, tandis que la fibre en spirale ne se colore pas.

1. Nous ne décrivons pas le *ganglion intercarotidien*, renflement situé sur la branche du grand sympathique qui accompagne l'artère carotide interne. Sa structure se rapproche, ainsi que l'a fait remarquer Luschka (Reichert's und Du Bois-Raymond's Archiv. 1862, p. 405), d'un groupe d'organes particuliers situés aux extrémités et sur le trajet du grand sympathique : glande pituitaire, capsules surrénales, glande coccygienne. La structure du ganglion intercarotidien, *glande intercarotidienne* de Luschka, rappelle surtout celle de la *glande coccygienne*, organe arrondi, de 2 millimètres environ, situé à la pointe du coccyx, découvert et décrit par Luschka en 1859 (Virchow's Archiv., vol. XVIII).

On trouve dans le ganglion intercarotidien, du tissu conjonctif, des vaisseaux et des nerfs nombreux. Entre ces éléments sont logées des vésicules closes renfermant des cellules épithéliales ; on y rencontre aussi certains éléments en forme de canaux, mais ils ne sont pas exactement connus.

SECTION TROISIÈME

HISTOLOGIE DES APPAREILS ET DES ORGANES

EN PARTICULIER

Dans cette section, qui sera la plus étendue, nous adopterons l'ordre suivant : nous commencerons par l'étude des appareils dits de *nutrition*, et nous passerons en revue : 1° l'appareil de la *circulation*, 2° l'appareil de la *respiration*, 3° l'appareil de la *digestion*, 4° l'appareil *urinaire;* nous étudierons ensuite l'appareil *de reproduction*, *appareil génital* des deux sexes. Enfin, nous terminerons par l'étude des appareils des *sens* : 1° sens de la vue, 2° sens de l'ouïe, 3° sens du toucher, 4° sens de l'odorat, 5° sens du goût.

CHAPITRE PREMIER

APPAREIL DE LA CIRCULATION

Nous comprendrons dans ce chapitre tous les organes qui se rattachent à la circulation du sang et de la lymphe. Nous les décrirons dans l'ordre suivant : 1° cœur, 2° artères, 3° veines, 4° capillaires, 5° sang, 6° vaisseaux lymphatiques et canal thoracique, 7° ganglions lymphatiques, 8° lymphe et chyle.

ARTICLE PREMIER

CŒUR

Le cœur est un muscle creux divisé en compartiments ; ceux-ci sont pourvus d'ouvertures qui servent, les unes à l'entrée, les autres à la sortie du sang. Quoique les deux compartiments supérieurs, *oreillettes*, se contractent simultanément, *systole auriculaire*, pour verser dans les ventricules le sang qu'ils contenaient ; quoique les compartiments inférieurs, *ventricules*, fonctionnent aussi simultanément pendant la

systole ventriculaire, pour lancer l'ondée sanguine dans les artères, il faut néanmoins savoir que l'épaisseur des parois de ces diverses cavités musculaires augmente en proportion de la force avec laquelle le liquide sanguin doit être projeté. Le ventricule gauche, dont l'ondée sanguine est perçue sous forme de *pouls* dans les régions les plus éloignées du corps, a une paroi musculaire de beaucoup supérieure à celle du ventricule droit dont le sang parcourt un bien petit trajet pour arriver au poumon. Il en est de même des oreillettes qui versent leur contenu dans les ventricules et dont les parois ont une épaisseur inférieure à celles du ventricule droit. Celles-ci n'égalent pas le tiers de celles du ventricule gauche, qui atteignent jusqu'à 15 millimètres. Il est un point sur lequel nous n'insisterons pas et qu'il n'est pas inutile de rappeler, le voici : la force d'impulsion du ventricule gauche étant en raison directe de l'épaisseur de ses parois musculaires, on conçoit que la tension sanguine soit de beaucoup supérieure dans l'artère qui part du ventricule gauche : aussi un certain nombre d'organes correspondant au ventricule gauche auront-ils un volume plus considérable que ceux qui sont annexés au ventricule droit; nous voulons parler des valvules mitrale et sigmoïdes, ainsi que des parois aortiques, qui sont supérieures en épaisseur aux parties correspondantes du côté droit.

Le *tissu du cœur* comprend les *zones fibreuses* situées à la base des ventricules, autour des orifices artériels et auriculo-ventriculaires et formant le squelette du cœur, les *fibres musculaires*, les *vaisseaux* et les *nerfs*. Nous parlerons ensuite de la membrane qui en revêt la surface extérieure, le *péricarde*, et de l'*endocarde* qui tapisse l'intérieur des cavités pour se continuer avec la tunique interne des artères et des veines.

FIG. 217. — Valvules et zones fibreuses de la base des ventricules.
1. Valvule mitrale. — 2. Valvule tricuspide. — 3. Valvules sigmoïdes de l'artère aorte. — 4. Valvules sigmoïdes de l'artère pulmonaire.

1° Zones fibreuses, anneaux fibreux ou fibro-cartilagineux du cœur. — Ces anneaux, au nombre de quatre, forment les bords des

ouvertures situées à la base des ventricules. Les zones fibreuses des orifices auriculo-ventriculaires sont un peu plus épaisses en avant et vers la cloison interventriculaire; de plus, celle du ventricule droit est plus mince que celle du ventricule gauche. Régulièrement circulaires, ces deux zones donnent attache à un grand nombre de fibres musculaires du cœur ; elles envoient aussi un prolongement fibreux membraniforme dans l'épaisseur des valvules auriculo-ventriculaires.

Les anneaux fibreux des orifices artériels ne sont pas régulièrement circulaires; chaque anneau est la réunion de trois croissants, à concavité dirigée vers l'artère, situés au point d'insertion des valvules. Du reste, ces zones fibreuses se comportent comme celles des orifices auriculo-ventriculaires relativement aux fibres musculaires du cœur et aux valvules. On trouve dans leur épaisseur du tissu conjonctif, des fibres élastiques et beaucoup de cellules étoilées (Kölliker).

2° Fibres musculaires du cœur.

Les fibres musculaires forment la plus grande partie du tissu du cœur. Ce sont des *fibres striées;* mais elles offrent des caractères anatomiques particuliers qui doivent les faire classer à part.

Caractères anatomiques des fibres du cœur. — Ces *fibres*, ou mieux *faisceaux primitifs*, sont, en général, d'un tiers *moins larges* que celles des autres muscles striés; leur diamètre varie de 10 à 20 μ.

Elles ne forment pas des filaments parallèles et réguliers; elles *se divisent* au contraire et *s'anastomosent* fréquemment entre elles de manière à former des réseaux (fig. 218), ce qui explique pourquoi certaines fibres augmentent ou diminuent subitement d'épaisseur dans leur trajet. En quelques points on voit des fibres se diviser subitement en plusieurs rameaux, en une sorte de pinceau, comme dans les muscles linguaux de la grenouille. Les divisions des fibres striées, qui ne se rencontrent, chez l'homme, que dans le cœur et la langue, sont très-répandues chez les invertébrés.

FIG. 218.— Faisceaux primitifs anastomosés du cœur de l'homme.

Le *myolemme est réduit à son minimum;* il ne peut être démontré que par l'action des réactifs, et quelquefois on ne parvient pas à l'apercevoir, ce qui fait croire, comme l'admettent quelques micrographes, que certains faisceaux primitifs du cœur sont complétement dépourvus de myolemme.

La *substance musculaire* du faisceau primitif offre des *stries* transversales *plus accentuées* que sur les autres muscles; elle *se décompose*

en fibrilles beaucoup plus facilement qu'en *dics;* elle a un *aspect granuleux*, foncé, et renferme un grand nombre de fines *gouttelettes graisseuses*, abondantes surtout au niveau des noyaux.

La *contraction énergique* du cœur rappelle celle des autres muscles striés, et, malgré sa *contraction involontaire*, nous devons considérer cet organe musculeux comme un muscle de la vie animale, ou strié.

Rapports des fibres du cœur entre elles.—Les faisceaux primitifs du cœur *ne forment pas des faisceaux secondaires*, comme dans les autres muscles striés; ils sont serrés les uns contre les autres, et unis par une couche extrêmement mince de tissu conjonctif, de manière à former des rubans, des couches, qui se superposent et qui sont intimement unies par les anastomoses des fibres. Le *tissu conjonctif est rare* dans le tissu du cœur ; il forme une mince couche sur les deux surfaces de l'organe, au-dessous du péricarde et de l'endocarde, couches reliées entre elles par des prolongements extrêmement ténus qui s'insinuent entre les couches de fibres musculaires et entre les fibres elles-mêmes. Les anastomoses des fibres musculaires et le manque presque complet de tissu conjonctif entre les fibres expliquent la *grande solidité de la musculature* du cœur.

Direction des fibres du cœur. — Les zones fibreuses entourant les ouvertures de la base des ventricules peuvent être considérées comme le *squelette du cœur*. Toutes les fibres du cœur partent de la périphérie des zones fibreuses, et y reviennent après avoir formé dans les oreillettes ou dans les ventricules des anneaux plus ou moins complets et des anses plus ou moins régulières. Il est extrêmement difficile de débrouiller la texture du cœur et de suivre la direction de toutes les fibres musculaires; cependant on peut dire, d'une manière générale, que les fibres du cœur s'insèrent par leurs deux extrémités sur les zones fibreuses, et que les fibres ventriculaires sont tout à fait séparées des fibres auriculaires au niveau des sillons auriculo-ventriculaires qui entourent les zones fibreuses, et qu'il existe des fibres propres à chaque cavité du cœur, oreillette ou ventricule, et des fibres communes aux deux cavités de même nom.

1° *Dans les oreillettes.* — Lorsqu'on regarde les oreillettes du cœur en contraction, on voit manifestement qu'elles se raccourcissent en se portant vers les zones fibreuses et qu'elles se rétrécissent en même temps en se serrant contre la cloison inter-auriculaire, de sorte que leur cavité se rétrécit dans tous les sens. Ces deux mouvements nécessitent deux ordres de fibres, des fibres en anse et des fibres circulaires.

Les *fibres en anse* constituent des faisceaux qui occupent la surface interne des oreillettes; elles sont sous-jacentes à l'endocarde qu'elles soulèvent. Partis de la portion antérieure des zones fibreuses auriculo-

ventriculaires, ces faisceaux décrivent des anses qui parcourent la paroi antérieure, la paroi supérieure et la paroi postérieure des oreillettes, en passant sur les côtés de l'embouchure des veines caves et des veines pulmonaires, et qui viennent se terminer à la partie postérieure des mêmes zones fibreuses.

On appelle *muscles pectinés du cœur* les saillies musculaires que forment ces faisceaux à la surface interne de l'oreillette droite.

Les *fibres circulaires* constituent deux plans, un plan profond et un plan superficiel : le plan profond est formé par une mince couche de fibres circulaires, distincte dans chaque oreillette, et entourant la couche musculaire profonde formée par les fibres en anse. On conçoit que les anneaux offrent des inclinaisons plus ou moins obliques et quelquefois un entre-croisement avec les anneaux les plus voisins, puisque la plupart de leurs fibres se fixent par leurs deux extrémités aux zones fibreuses auriculo-ventriculaires. Ces fibres sont surtout distinctes autour des embouchures des veines (fig. 219), où Beau, pour les besoins de sa théorie sur les mouvements et les bruits du cœur, leur faisait jouer le rôle de sphincters.

FIG. 219. — Fibres musculaires des oreillettes.

1. Orifice de la veine cave inférieure. — 2, 3. Coupe de la veine coronaire et d'une de ses branches ; elles pénètrent entre les fibres pour aller s'ouvrir au-dessous et en dedans de l'embouchure de la veine cave inférieure. — 4, 4', 5. Fibres circulaires autour des veines pulmonaires. — 6. Veine cave supérieure.

Tout ce qui précède, relativement aux oreillettes, se rapporte aux *fibres propres des oreillettes*. Parlons du plan le plus superficiel qui constitue les *fibres communes des oreillettes*.

Le plan superficiel des fibres circulaires, fibres communes des oreillettes, entoure les deux oreillettes ; il est surtout accusé à la face antérieure, où il forme *une bande transversale étendue entre les deux*

auricules. embrassant par sa concavité les artères aorte et pulmonaire, et cachant le sillon inter-auriculaire antérieur.

La *cloison inter-auriculaire* est formée par l'adossement des fibres musculaires propres à chaque oreillette; on y trouve de plus un faisceau qui part de la partie la plus antérieure de la cloison inter-ventriculaire, et qui se porte en arrière et en haut pour constituer l'*anneau de Vieussens*.

Il y a donc, en résumé, dans chaque oreillette, trois plans de fibres musculaires, qui sont de dedans en dehors : un plan profond tapissé par l'endocarde, formé par les fibres en anse, et donnant naissance aux muscles pectinés dans l'oreillette droite; un plan moyen formé par des fibres circulaires, accentuées surtout au niveau des orifices veineux; et un plan superficiel circulaire, commun aux deux oreillettes et marqué surtout à la face antérieure de ces cavités.

2° *Dans les ventricules*. — Les ventricules se raccourcissent, et se rétrécissent également pendant leur contraction, en rapprochant leur pointe des zones fibreuses. Ils offrent aussi des fibres circulaires plus ou moins obliques et des fibres longitudinales ou en anse; de même que les oreillettes, ces cavités possèdent des fibres propres à chaque cavité et des fibres communes aux deux ventricules.

Les *fibres propres*, plus nombreuses dans le ventricule gauche, s'insèrent sur les zones fibreuses artérielle et auriculo-ventriculaire, descendent en décrivant des *anses* qui se rapprochent plus ou moins de la pointe du cœur, et remontent vers les zones fibreuses, où elles se terminent. On conçoit que les extrémités de ces fibres s'insèrent indistinctement sur les deux zones fibreuses du même ventricule. *Elles ne sont apparentes ni à l'extérieur du cœur ni à l'intérieur;* elles sont recouvertes des deux côtés par les fibres communes. Considérées isolément dans chaque ventricule, elles forment à ce ventricule une paroi en forme de cylindre, ouvert du côté de la pointe du ventricule, et terminé, du côté de la base, par les deux zones artérielle et auriculo-ventriculaire.

Les *fibres communes* sont très-longues; elles forment toutes des anses correspondant plus ou moins exactement au sommet du cœur; la moitié de la fibre est située à la surface extérieure des ventricules; elle est superficielle; l'autre moitié, située à la surface intérieure, est profonde.

Ces fibres naissent à la périphérie des quatre zones fibreuses, au fond des sillons auriculo-ventriculaires, tantôt directement, tantôt par de petits tendons; de là *elles se dirigent toutes vers la pointe du cœur*, en formant une enveloppe commune, une sorte de sac musculeux aux deux ventricules. Elles descendent obliquement, de sorte que la plupart des fibres parties de la base du ventricule droit arrivent à la pointe du ventricule gauche, tandis que la plupart de celles qui partent de la base

du ventricule gauche se portent vers la pointe du ventricule droit. Arrivées à la pointe du cœur, *toutes les fibres se renversent pour former des anses et s'introduisent dans la cavité des ventricules ;* celles de la face antérieure du cœur pénètrent ensemble dans le ventricule gauche (fig. 220), en formant un gros faisceau, et d'une manière si régulière, que ce renversement des fibres simule, en tourbillonnant, une rosace (fig. 221). Celles de la face postérieure pénètrent plus irrégulièrement dans le ventricule droit, les unes au sommet, et quelques-unes le long du bord droit du cœur. La manière différente dont ces fibres s'introduisent dans les ventricules explique pourquoi *les fibres antérieures représentent en quelque sorte un muscle* unique qui se porte, en se rétrécissant, à la pointe du ventricule gauche, pourquoi la pointe du ventricule gauche descend plus bas que celle du ventricule droit, pourquoi la pointe du cœur se redresse en avant pendant la systole ventriculaire, étant sollicitée par les fibres antérieures ; elle explique aussi pourquoi, le cœur étant dépouillé de l'endocarde et du péricarde, on aperçoit un orifice, un point transparent au sommet du ventricule gauche. La direction générale de toutes ces fibres explique aussi pourquoi le cœur décrit un mouvement de rotation à droite pendant la contraction des ventricules. *Telle est la partie superficielle* des fibres communes des ventricules.

FIG. 220. — Fibres des ventricules.

1, 2. Fibres communes superficielles antérieures.— 3, 4. Oreillettes.— 5. Artère pulmonaire. — 6. Fibres propres du ventricule gauche. — 7, 8. Coupe des couches formées par les fibres communes superficielles et par les fibres propres du ventricule gauche. — 9. Partie réfléchie ou partie profonde des fibres communes.

FIG. 221. — Disposition tourbillonnée des fibres superficielles de la pointe du cœur au moment où elles pénètrent à l'intérieur du ventricule gauche.

La *partie profonde* des fibres communes, située à l'intérieur des ven-

tricules, remonte vers les zones fibreuses, où elle se termine. Après avoir pénétré, au niveau du sommet du cœur, dans les cavités ventriculaires, les fibres communes se portent sur toutes les parois qu'elles revêtent ; les unes vont se terminer directement aux zones fibreuses, de sorte qu'on pourrait considérer aux zones fibreuses, du côté des ventricules, trois lignes d'insertion concentriques, une ligne extérieure pour la partie superficielle des fibres communes, une ligne intérieure pour leur partie profonde, et une ligne intermédiaire pour l'insertion des fibres propres à chaque ventricule ; les autres donnent naissance aux *muscles papillaires*, et quelques-unes forment des faisceaux entrecroisés, un véritable *réseau musculaire*, à la surface intérieure des ventricules.

Les *muscles papillaires*, ainsi nommés à cause de leur forme, décrits aussi sous le nom de *piliers charnus du cœur*, plus nombreux et moins volumineux dans le ventricule droit, où leur nombre varie de six à dix, sont formés par des fibres verticales qui terminent une portion des fibres communes à l'intérieur du cœur. Ces fibres, parallèles et entremêlées de quelques fibres transversales, donnent naissance à de nombreux tendons allongés et minces, *cordages tendineux* des valvules, qui se portent dans l'épaisseur des valvules auriculo-ventriculaires. Par leur contraction, les muscles papillaires exercent une traction sur ces valvules et empêchent leur renversement dans les oreillettes, au moment de l'occlusion des orifices auriculo-ventriculaires, pendant la systole des ventricules.

La *cloison inter-ventriculaire* est formée par l'adossement des fibres propres à chaque ventricule et par une partie des fibres profondes situées du côté de cette cloison. La partie superficielle des fibres communes ne participe nullement à la formation de la cloison, et l'on peut, en les incisant au niveau des sillons inter-ventriculaires, séparer les deux ventricules et montrer isolément un cœur droit et un cœur gauche.

Il ne faut pas oublier que les fibres du cœur sont à peu près inextricables ; leur direction ne peut être décrite que d'une manière générale : il ne faudrait donc pas prendre à la lettre les descriptions qu'en donnent les auteurs : ainsi, en outre des fibres que nous venons de décrire, il est certain qu'il existe quelques fibres qu'il est impossible de ranger dans l'une de ces catégories. Il est, de même, fort difficile de les séparer, en raison des anastomoses de toutes ces fibres entre elles.

Les auteurs divisent les fibres communes aux deux ventricules, en *fibres en anses* et en *fibres en huit de chiffre*. Cette distinction ne sert qu'à compliquer inutilement la description ; les fibres communes forment toutes des anses. On conçoit qu'une fibre commune, en pénétrant dans le cœur, se porte sur la paroi opposée, en formant une anse

simple; si elle se porte sur la même paroi, elle subit, à la pointe du cœur, un léger *mouvement de torsion*, qui a fait dire que cette fibre est disposée en huit de chiffre, expression tout-à-fait impropre.

3° Vaisseaux du cœur.

Les artères coronaires et leurs branches parcourent les sillons du cœur, ou elles sont entourées par une atmosphère cellulo-graisseuse; elles sont accompagnées par les vaisseaux veineux, les lymphatiques et les nerfs. Les *capillaires* auxquels elles donnent naissance forment des mailles quadrilatères allongées autour des faisceaux primitifs, comme dans les autres muscles striés; quelques-unes de ces mailles entourent plusieurs faisceaux primitifs à la fois. Le réseau capillaire situé à l'extérieur, dans le tissu conjonctif sous-séreux, est formé par des mailles larges; il est plus serré au contraire, profondément, dans la couche conjonctive de l'endocarde. De ce réseau capillaire profond on voit partir quelques capillaires fort rares qui cheminent dans l'endocarde proprement dit, mais beaucoup plus nombreux au niveau des valvules. Luschka a décrit les vaisseaux des valvules; les valvules auriculo-ventriculaires seraient pourvues d'un grand nombre de capillaires, venus du point d'insertion des valvules et des muscles papillaires à travers les cordages tendineux; le bord libre de ces valvules ne serait pas vasculaire. Le même auteur affirme que les valvules sigmoïdes sont vasculaires également chez l'homme; les vaisseaux se termineraient par des anses près du bord libre.

Les *lymphatiques* accompagnent les artères dans les sillons du cœur et se portent dans le groupe des ganglions bronchiques situés au niveau de la bifurcation de la trachée et de la concavité de la crosse de l'aorte. Ils naissent principalement dans le tissu conjonctif qui sépare le feuillet viscéral du péricarde des fibres musculaires. Ils naissent aussi dans l'épaisseur de la portion charnue du cœur et dans l'endocarde, selon Eberth et Belajeff, qui ont pu suivre des lymphatiques jusque dans les valvules auriculo-ventriculaires du veau et dans le point d'insertion des valvules sigmoïdes.

Robin et Sappey les ont injectés également.

4° Nerfs du cœur.

Les nerfs du cœur viennent du plexus cardiaque situé au-dessous de la crosse de l'aorte et formé par les nerfs cardiaques du *grand sympathique* et du *pneumogastrique*, qui porte avec lui des filets du *spinal*. Ils arrivent dans le tissu du cœur en accompagnant les artères coronaires dont ils prennent le nom : *plexus coronaire droit*, *plexus coronaire gauche;* ils sont plus nombreux dans les ventricules, et en

particulier dans le ventricule gauche. *Ils se terminent dans les faisceaux primitifs* des muscles, après s'être anastomosés entre eux un grand nombre de fois; mais on n'a pu constater encore de quelle manière se fait cette terminaison. *Quelques filets se rendent à l'endocarde*, dans la couche de tissu conjonctif.

Les nerfs du cœur sont grisâtres: ils sont composés principalement de tubes fins et de quelques fibres de Remak.

On trouve des *ganglions microscopiques* sur leur trajet, non-seulement sur les plexus [1], mais encore dans l'épaisseur des parois du cœur. Ces derniers, connus sous le nom de *ganglions de Remak*, du nom de l'anatomiste qui les a signalés, ont été observés chez l'homme et chez les animaux, et étudiés spécialement sur la grenouille. On les trouve dans les parois des oreillettes et des ventricules, mais beaucoup plus nombreux dans l'épaisseur des cloisons; ils ne renferment que des cellules unipolaires et siégent exclusivement sur les filets nerveux du grand sympathique : les fibres parties des cellules unipolaires se perdent dans les faisceaux primitifs des muscles (Kölliker contre Beale) [2].

Les *renflements de Lee* ne sont pas des ganglions, ce sont des renflements fusiformes et aplatis, que cet anatomiste a décrits sur les nerfs superficiels du cœur et qui sont constitués par un simple épaississement du névrilème.

5° Péricarde.

Le *sac fibreux* qui enveloppe le feuillet pariétal de la séreuse péricardique est formé de tissu fibreux; il reçoit un grand nombre de *vaisseaux :* latéralement, des artères diaphragmatiques supérieures ; en haut, des bronchiques ; en avant, de la mammaire interne; il reçoit en outre, en arrière, les artères péricardiques, fournies en nombre variable par l'aorte descendante. Quelques *lymphatiques* naissent à la surface du sac fibreux du péricarde et se jettent dans les ganglions situés au-dessous de la crosse de l'aorte. Les *nerfs* sont fournis par les phréniques et, selon Luschka, par le nerf récurrent droit. Selon Sappey, des filets du pneumogastrique et du grand sympathique se rendraient au péricarde, surtout en arrière, en suivant le trajet des artères.

1. Le *ganglion de Wrisberg* est placé sur le trajet des filets nerveux du plexus cardiaque, vers la concavité de la crosse de l'aorte.

2. Parmi les ganglions situés sur le trajet des nerfs dans le tissu du cœur, on en signale trois ayant un certain volume et dont les noms rappellent les anatomistes qui les ont signalés : le *ganglion de Ludwig* siége dans la paroi de l'oreillette droite ; le *ganglion de Bidder* se trouve près de l'insertion de la valvule mitrale, à la base du ventricule gauche ; le *ganglion de Remak* est situé à l'embouchure de la veine cave inférieure.

La *séreuse*, le *vrai péricarde*, est composée de deux couches : la *couche superficielle* de la séreuse, continue sur le feuillet viscéral et sur le feuillet pariétal, est formée d'*épithélium pavimenteux simple*. Les cellules épithéliales sont pâles, aplaties, très-adhérentes à la couche profonde; la quantité de substance intercellulaire qui les sépare est à peine appréciable et apparaît facilement quand on traite le tissu par le nitrate d'argent selon la méthode de Recklinghausen. (*Voy.* Epithéliums.) La *couche profonde* de la séreuse, continue aussi sur le feuillet viscéral et sur le feuillet pariétal, est formée par des fibres élastiques fines anastomosées en réseaux serrés. Au niveau du feuillet pariétal, cette couche est très-adhérente au sac fibreux; elle se confond avec lui pour ne former qu'une membrane; au niveau du feuillet viscéral, elle est séparée des faisceaux charnus du cœur par une mince couche de tissu conjonctif, abondant surtout au niveau des sillons. En quelques points le tissu conjonctif manque et le péricarde est uni directement aux faisceaux musculaires.

Il n'existe ni vaisseaux ni nerfs dans le péricarde proprement dit, dans la membrane séreuse; ceux qu'on décrit dans quelques ouvrages appartiennent soit au sac fibreux, soit au tissu conjonctif qui revêt la surface extérieure du cœur au-dessous du feuillet viscéral. Ces derniers font évidemment partie des vaisseaux du tissu musculaire du cœur.

On constate la présence, sur le bord des auricules, de petits prolongements villeux signalés par Luschka.

L'analyse du *liquide péricardique* a été faite séparément par Lehmann[1] et Gorup-Besanez (1851, 1852). Cette analyse, insignifiante par elle-même, n'est pas faite pour inspirer grande confiance, car il n'est guère possible de se procurer une certaine quantité de liquide normal, et l'analyse des deux chimistes offre des différences assez tranchées. Quoi qu'il en soit, sur 1,000 de liquide, il y aurait 963 d'*eau* et 37 de *parties solides* décomposées en *albumine* 22, *matières extractives* 8, *sels* 7. Dans l'analyse de Lehmann, le chiffre 37 des matières solides ne s'élèverait pas au-dessus de 10.

6° Endocarde et valvules.

L'endocarde, membrane qui tapisse les cavités du cœur, se continue au niveau des vaisseaux avec la tunique interne des veines et des artères. Cette membrane revêt l'intérieur des oreillettes et des ventricules jusque dans les anfractuosités les plus profondes; elle forme une couche à la surface des muscles pectinés, des muscles papillaires et des cordages tendineux, et elle constitue, en se repliant sur elle-même, les valvules sigmoïdes et auriculo-ventriculaires.

1. *Chimie physiologique*, t. 2, page 273.

Au niveau des ventricules, l'endocarde, très-mince et transparent, laisse voir la couleur des fibres musculaires; il est beaucoup plus épais dans l'oreillette gauche, où il mesure un demi-millimètre.

Il est composé de trois couches : une superficielle, épithéliale, en contact avec le sang. une moyenne élastique, et une profonde formée de tissu conjonctif. Quelques auteurs décrivent en outre une couche sous-épithéliale constituée par des cellules étoilées et aplaties (Virchow, Langhans, Cornil et Ranvier) [1].

L'*épithélium* est formé par des cellules aplaties, pâles, un peu allongées, comme celles de la tunique interne des vaisseaux. C'est un *épithélium pavimenteux simple* comme celui du péricarde ; quelquefois on trouve, comme sur le péricarde, deux couches de cellules superposées.

La *couche des cellules étoilées sous-épithéliales* est difficile à apercevoir, et l'on a cru souvent qu'elle n'était formée que par des noyaux; mais les lésions anatomiques et l'imprégnation par le nitrate d'argent ont montré aux auteurs cités plus haut des cellules étoilées et anastomosées (*voy.* plus loin Tunique interne des artères).

La *couche élastique*, sous-jacente à l'épithélium qui lui adhère intimement. varie sur les différents points de son épaisseur. La face de cette couche qui est en contact avec l'épithélium, offre une grande quantité de fibres élastiques très-fines, dirigées longitudinalement. Plus profondément, on trouve des fibres élastiques fines et grosses mélangées et anastomosées en réseaux; au niveau de l'oreillette gauche, ces réseaux se multiplient et donnent à la couche élastique une grande épaisseur.

La *couche de tissu conjonctif*, la seule vasculaire, est mince et sépare la couche élastique des faisceaux musculaires; elle est formée de tissu conjonctif pur au voisinage des faisceaux musculaires, mais des fibres élastiques fines commencent à s'y montrer du côté de la couche moyenne élastique [2].

Les *valvules* auriculo-ventriculaires et sigmoïdes sont formées par un double feuillet de l'endocarde, un repli dont les deux lames sont séparées par une couche fibreuse et élastique en connexion avec les zones fibreuses dont elle semble un prolongement. Les deux couches séreuses ont la structure de l'endocarde; quant à la couche intermé-

1. *Histologie normale et pathologique de la tunique interne des artères et de l'endocarde.* — Cornil et Ranvier. *Archives de Physiologie*, t. 1, 1868.

2. Indépendamment de ces couches, Leydig signale une mince couche homogène, *basement membrane*, au-dessous de l'épithélium, dans l'endocarde des gros mammifères. Les *filaments de Purkinje*, décrits par cet auteur au-dessous de l'endocarde des ruminants, ont été étudiés par Reichert (1854) ; ils représenteraient un *muscle tenseur de l'endocarde*, dont les faisceaux se fixeraient d'un côté à la couche musculaire du cœur, et de l'autre à la face profonde de la couche élastique de l'endocarde.

diaire, elle est formée de tissu conjonctif entremêlé de réseaux élastiques fins.

Au niveau de leur bord libre, il n'est plus possible de distinguer les trois couches qui se confondent en une seule recouverte d'épithélium pavimenteux. La valvule mitrale est plus épaisse que la valvule tricuspide, les valvules sigmoïdes sont plus minces que les deux autres.

Par leur face ventriculaire, les valvules auriculo-ventriculaires reçoivent l'insertion des cordages tendineux qui concourent à la formation de la couche intermédiaire de ces valvules. Les nodules d'Arantius, situés sur le milieu du bord libre des valvules sigmoïdes, sont fibro-cartilagineux.

Les *cordages tendineux* sont formés de faisceaux tendineux et revêtus par l'épithélium et une mince couche élastique de l'endocarde. Oehl a décrit dans l'épaisseur des plus gros cordages tendineux, de petits muscles se continuant par de petits tendons avec les cordages, et directement avec les muscles papillaires. (Pour les vaisseaux et les nerfs de l'endocarde, voyez plus haut les vaisseaux et les nerfs du cœur.)

7° Développement.

A l'état rudimentaire, le cœur et le gros tronc vasculaire constituent des *masses solides de cellules du feuillet moyen du blastoderme;* ces masses se transforment ensuite, les cellules centrales deviennent des globules sanguins, les autres donnent naissance aux parois vasculaires. Les *fibres musculaires* du cœur proviennent des cellules embryonnaires, comme nous l'avons vu en étudiant le *système musculaire.* Les stries se montrent de bonne heure sur les faisceaux primitifs; vers le quatrième mois, la formation des cellules musculaires s'arrête, et l'accroissement du cœur, à partir de cette époque, est dû simplement à l'accroissement des éléments déjà formés.

ARTICLE DEUXIÈME

ARTÈRES[1]

Les artères, vaisseaux élastiques et contractiles qui portent le sang du cœur aux capillaires, sont des tubes d'une structure complexe et

1. Nous avertissons le lecteur qu'il ne pourra tirer aucun avantage de l'étude des artères, s'il n'a préalablement étudié le tissu conjonctif, le tissu élastique, le tissu musculaire et les épithéliums, ces éléments étant mélangés et superposés en proportions variables sur les artères de différent calibre. Il faut faire surtout une étude approfondie des éléments élastiques, et de leurs variétés si répandues dans les artères. Du reste, on peut dire que les *vaisseaux sont des tubes formés de tuniques superposées, dans lesquelles le tissu conjonctif, les éléments élastique et musculaire lisse, sont diversement combinés.*

d'un intérêt capital. L'exposition de ce sujet est difficile; il y a une quantité de détails indispensables à mentionner, en raison de la liaison intime qui les rattache à une foule de phénomènes pathologiques.

Pendant un certain temps, on a suivi, dans l'étude de la structure des parois artérielles, la division de Henle qui admettait six membranes superposées; on en a décrit encore davantage, et il est certain qu'un anatomiste habile pourrait diviser la paroi d'une artère en un nombre considérable de couches. On en est revenu heureusement à l'opinion ancienne, la seule d'accord avec la physiologie et la pathologie, et l'on décrit aujourd'hui aux parois artérielles *trois membranes, couches* ou *tuniques :* tunique externe, tunique moyenne, tunique interne.

FIG. 222. — Figure schématique montrant les trois tuniques d'une artère.

1. Coupe de l'artère. — 2, 2. Tunique externe. — 3, 3. Tunique moyenne. — 4, 4. Tunique interne.

Dans cette description, nous étudierons chaque tunique séparément et nous passerons en revue ses propriétés physiques et physiologiques, sa structure et ses limites, puis nous étudierons les vaisseaux et les nerfs des artères [1].

1° Tunique externe.

a. Propriétés physiques et physiologiques. — La tunique externe des artères, *tunique adventice*, forme une couche continue sur toute l'étendue du système artériel. Cette tunique est *résistante* et ne partage pas la friabilité des tuniques moyenne et interne qui se laissent

1. Nous n'approuvons pas la description de Kölliker, elle nous paraît incompréhensible et irrationnelle. C'et auteur étudie les trois tuniques sur les diverses artères, petites, moyennes et grosses. Or, la limite entre les artères petites, moyennes et grosses étant tout-à-fait arbitraire, on ne sait pas pourquoi l'auteur que nous citons donne les chiffres 2^{mm}, 2 à 2^{mm}, 8 comme limite entre les petites et les moyennes, et les chiffres 4 à 7^{mm} pour séparer les artères moyennes des grosses. Lorsqu'on étudie l'histologie, on connaît assez d'anatomie pour se rappeler le volume des artères principales du corps; nous prendrons donc pour exemples les artères les plus connues, en suivant les tuniques des artères, du cœur vers les capillaires, au lieu de compliquer la description d'un grand nombre de chiffres difficiles à retenir et au moins inutiles. Si les trois tuniques se modifiaient en même temps en changeant de calibre, nous nous empresserions d'adopter le système de Kölliker, mais il est loin d'en être ainsi.

rompre par un fil à ligature, tandis que la tunique externe résiste. En raison de sa structure et de sa séparation possible de la tunique moyenne, elle *se laisse distendre* par le sang artériel pour former le sac des anévrysmes; on voit à quel point elle peut se séparer de la tunique moyenne, dans l'anévrysme disséquant, dont le courant sanguin parcourt quelquefois toute la longueur de l'aorte descendante.

Sur les *grosses artères*, l'*épaisseur* de la tunique externe n'atteint pas 100 μ, puis elle augmente à mesure que les artères diminuent de volume; sur celles de *moyen* calibre, fémorale, poplitée, tibiale, humérale, radiale, etc., elle devient plus épaisse que la tunique moyenne et atteint 100 à 350 μ. On voit la tunique externe diminuer de nouveau sur les *petites artères*, et s'amincir insensiblement jusqu'à sa disparition complète, tout en conservant une épaisseur relative un peu supérieure à celle de la tunique moyenne. De la sorte, on voit que la tunique externe, plus épaisse sur les artères moyennes, diminue dans les deux sens à mesure qu'on se rapproche des grosses et des petites.

FIG. 223.— Éléments de la tunique externe d'une artère (homme).

1, 1. Fibres élastiques anastomosées.— 2. Tissu conjonctif. Grossissement, 400 (d'après Morel et Villemin).

b. Structure. — La tunique externe est formée de *tissu conjonctif* et d'*éléments élastiques* dirigés le plus souvent dans le sens longitudinal, même lorsqu'ils s'entre-croisent.

Sur les *grosses artères*, aorte, iliaques, carotide primitive, le tissu conjonctif est condensé à la surface même du vaisseau, tandis que les éléments élastiques, moins développés que sur les artères moyennes, sont situés profondément sous forme de grosses fibres anastomosées, contre les éléments élastiques de la tunique moyenne dont on les distingue difficilement.

Sur les *artères moyennes*, les rapports entre le tissu conjonctif et les éléments élastiques restent les mêmes, seulement on voit ces derniers former les trois quarts environ de l'épaisseur de la tunique externe; ils s'accumulent entre le tissu conjonctif et la tunique moyenne au point qu'on est tenté de diviser en ce point la tunique externe en une couche superficielle conjonctive et une couche profonde élastique. Ces éléments élastiques forment des couches superposées, de véritables membranes élastiques mélangées à des fibres élastiques fines anastomosées.

A mesure qu'on se rapproche des *petites artères*, artères ayant moins de 2 millimètres, les deux couches, conjonctive et élastique, sont moins distinctes ; elles sont complétement mélangées sur les artères très-petites, de 250 μ environ, où le tissu conjonctif est entremêlé de fibres élastiques fines. Enfin, sur les artères de 250 μ environ, les fibres élastiques ont complétement disparu, il ne reste plus que du tissu conjonctif fibrillaire à noyaux dirigés longitudinalement. Plus on se rapproche des capillaires, plus ces changements s'accentuent; de fibrillaire qu'il était, le tissu conjonctif passe à l'état de tissu conjonctif homogène contenant des noyaux; enfin il se réduit à une membrane amorphe qui disparaît insensiblement vers les capillaires.

c. Limites. — La tunique externe prend naissance au niveau des zones fibreuses des orifices artériels de la base du cœur et revêt l'origine de l'aorte et de l'artère pulmonaire [1]. Après un court trajet, de trois centimètres environ, elle est renforcée par le sac fibreux du péricarde qui se confond avec elle. Elle se continue ensuite sur toutes les artères jusqu'à ce qu'elle soit transformée en une couche amorphe qui *se termine* elle-même sur les artérioles mesurant 15 μ. *En dehors*, la tunique externe est en rapport avec le tissu conjonctif qui forme la *gaîne celluleuse* de l'artère, dans laquelle gaîne sont situés les vasa-vasorum qui se rendent aux parois artérielles. C'est cette gaîne que l'on sépare avec la sonde cannelée lorsqu'on dénude une artère dont on veut pratiquer la ligature. *En dedans*, la tunique externe est adossée à la tunique moyenne sans intermédiaire d'aucune substance; leur séparation serait assez facile, si les vasa-vasorum et les nerfs ne passaient pas de la tunique externe dans la moyenne.

2° Tunique moyenne.

a. Propriétés physiques et physiologiques. — La tunique moyenne, *membrane annulaire*, offre une grande épaisseur, principalement dans les artères volumineuses. Elle est jaune dans les grosses artères, de même que les ligaments jaunes des vertèbres, formés, comme elle, de tissu élastique. A mesure qu'on se rapproche des petites artères, la couleur jaune diminue pour passer au rose, puis au rouge, changement de coloration dû à la diminution des fibres élastiques et à la présence de plus en plus considérable des fibres musculaires. C'est la tunique moyenne qui donne aux artères leur couleur; on l'aperçoit par transparence à travers la tunique externe; ceci explique pourquoi les artères des membres et surtout les petites artères, de couleur rosée ou rougeâtre, seraient si facilement prises pour des veines, si l'on n'était pas guidé par les rapports anatomiques.

1. A sa sortie du cœur, l'artère pulmonaire reçoit l'insertion de quelques fibres musculaires de l'infundibulum du ventricule droit.

La tunique moyenne est *élastique* et *contractile*. L'élasticité, plus marquée dans les grosses artères, joue un grand rôle dans la circulation artérielle; elle permet aux artères de se dilater pour admettre l'ondée sanguine venue du ventricule et de revenir sur elles-mêmes pour concourir à chasser le sang vers les capillaires. La contractilité se montre surtout sur les artères de petit calibre, où l'élément contractile est très-développé; elle est plus en rapport avec les circulations locales qu'avec la circulation artérielle générale; elle est en rapport intime avec les nerfs vaso-moteurs qui se terminent dans la membrane musculaire.

La *résistance* de la tunique moyenne est également considérable; les trois tuniques réunies forment un tube élastique dont la résistance fait équilibre à la tension du sang artériel qui dilate sans cesse les artères, de sorte que celles-ci représentent un ressort sans cesse tendu. Il y a pour ainsi dire une lutte entre le sang, qui fait effort contre les parois artérielles, et ces parois élastiques qui tendent à revenir sur elles-mêmes en comprimant le sang; aussi son épaisseur est-elle, en général, en rapport avec le degré de tension artérielle. C'est ainsi que la tunique moyenne de l'artère splénique est très-épaisse pour lutter contre l'effort du sang qui se porte vers la rate, que les parois de l'artère pulmonaire sont moitié plus minces que celles de l'artère aorte, la tension artérielle étant beaucoup moins considérable dans l'artère pulmonaire. C'est surtout la tunique moyenne qui donne aux artères leur résistance; en effet, dès qu'une lésion fait perdre à un point de la tunique moyenne son élasticité, on voit le sang soulever ce point de l'artère, y former une saillie, et distendre la tunique externe, ce qui constituera plus tard un anévrysme; cela s'explique, la tension sanguine a triomphé de la résistance de l'artère en ce point.

La tunique moyenne est *friable*, elle se brise sous le fil à ligature qui serre l'artère; au moment où elle se brise ainsi, son élasticité détermine le renversement du bout sectionné à l'intérieur du vaisseau. Lorsqu'on exerce une violente traction sur une artère, la tunique moyenne se déchire *toujours circulairement* en raison de la disposition circulaire des éléments qui la constituent; après la rupture de la tunique moyenne, la tunique externe résiste encore; étant extensible, elle se laisse distendre, elle s'allonge sous l'influence de la traction, elle s'effile, et au moment où elle finit par se briser, ses débris reviennent vers la tunique moyenne et forment à l'artère divisée une sorte de bouchon qui empêche souvent l'hémorrhagie. Les instruments qui remplacent si avantageusement le bistouri en chirurgie, écraseur linéaire, serre-nœud, etc., ont été évidemment construits d'après la connaissance que les inventeurs avaient de la friabilité de la tunique moyenne; en effet, lorsque l'écraseur linéaire écrase le pédicule d'une tumeur, sa chaîne triturante broie lentement les tissus,

la tunique moyenne des artères ne résiste pas longtemps, elle se brise, tandis que la tunique externe, résistante encore, ne cède que plus tard, alors que ses parois sont appliquées sur elles-mêmes par le broiement, de manière à boucher l'orifice du vaisseau. Disons en passant que cette occlusion ne diminue pas le danger de l'hémorrhagie seulement, mais aussi celui des accidents de phlébite et d'infection purulente.

L'épaisseur de la tunique moyenne diminue assez régulièrement des grosses artères vers les petites. Sur les plus volumineuses, elle forme les trois quarts de l'épaisseur de la paroi artérielle, elle est beaucoup plus épaisse que les tuniques interne et externe réunies. Au niveau des artères de moyen calibre, elle est d'une épaisseur à peu près égale à celle de la tunique externe, 100 à 300 μ; puis elle s'amincit insensiblement jusqu'aux petites artères, où elle ne dépasse guère 50 μ. Lorsque les petites artères ne mesurent plus que 15 à 20 μ, on ne trouve plus trace des éléments de la tunique moyenne.

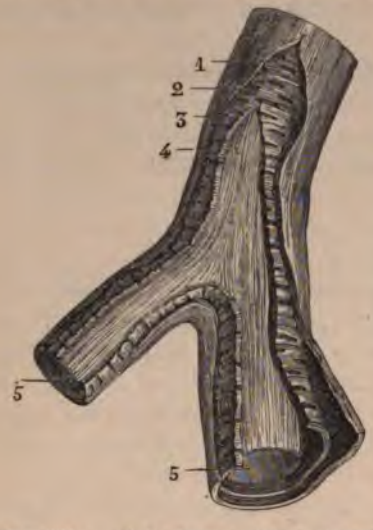

FIG. 224. — Petit tronc artériel, grossi 100 fois.

1. Coupe de la tunique externe. — 2. Fibres musculaires transversales de la tunique moyenne. — 3. Coupe de la tunique moyenne. — 4. Tunique interne. — 5, 5. Les trois tuniques coupées.

b. Structure[1]. — On trouve dans la tunique moyenne trois sortes d'éléments, l'élément élastique, l'élément musculaire de la vie organique et le tissu conjonctif. Ils varient dans leurs rapports et surtout dans leur proportion relative sur les différentes artères; cependant, il est à remarquer qu'ils affectent tous la même direction transversale et qu'ils sont disposés à la manière d'anneaux, ce qui a fait donner à la tunique moyenne le nom de *tunique annulaire;* de plus, les fibres musculaires sont petites et ne dépassent pas 140 μ.

Sur les *grosses artères*, l'*élément élastique* forme presque à lui seul la tunique moyenne. Il se montre sous forme de membranes élastiques et de fibres élastiques. Les fibres qui constituent les *membranes* par leur soudure sont dirigées transversalement. Quand on examine ces membranes, on voit qu'elles sont formées, tantôt par de très-

1. Il est préférable de prendre les gros vaisseaux de la base de l'encéphale pour étudier les éléments de la tunique interne et de la tunique moyenne.

grosses fibres élastiques anastomosées en réseau serré, dans lequel on peut suivre les fibres, tantôt par des membranes à fibres peu marquées, membranes presque homogènes présentant des interstices, *membranes fenêtrées* (fig. 225). Ces membranes, faciles à observer dans l'aorte abdominale et la carotide primitive, ne sont pas continues sur une grande étendue des artères ; ce sont de petites plaques d'étendue variable, très-minces et transparentes, 2 à 3 μ d'épaisseur. On en trouve un grand nombre superposées, et l'on peut en compter facilement de 40 à 60, de sorte que la tunique moyenne des grosses artères résulte de la superposition de ces membranes [1]. Les *fibres élastiques* sont de différentes grosseurs ; les unes sont complétement confondues pour former les membranes fenêtrées ou non ; les autres, de moyenne grosseur, forment des réseaux plus ou moins serrés, qui réunissent les bords des membranes entre elles, ou qui les remplacent sur une certaine étendue de leur trajet ; d'autres, enfin, forment des réseaux au milieu des couches de tissu conjonctif et musculaire.

FIG. 225. — Lame élastique fenêtrée de la tunique moyenne des artères. Grossissement, 350.

Les grosses artères ont besoin surtout d'élasticité ; aussi les *fibres musculaires* de la vie organique y sont-elles rares et peu développées. Elles entrent à peine pour un quart dans la constitution de la tunique moyenne. Les fibres musculaires, dirigées transversalement, et un peu moins rares vers la face profonde de la tunique moyenne, forment des couches entremêlées de tissu conjonctif et de fibres élastiques, entre les couches de membranes élastiques dont nous venons de parler. Nous ne savons rien sur leur contractilité, et si elles ne possédaient pas le *noyau caractéristique en forme de bâtonnet*, on serait tenté de les prendre pour des cellules épithéliales, car elles sont aplaties, courtes, souvent rectangulaires, et mesurent 20 μ de longueur sur 10 μ de largeur. Celles que l'on rencontre dans les couches externes de la tunique moyenne sont plus longues et peuvent atteindre 50 μ.

Nous venons de voir que le *tissu conjonctif* est rare dans la tunique moyenne ; il concourt, avec les éléments musculaires et des fibres élastiques, à former des couches interposées aux membranes élastiques.

Sur les *artères moyennes*, axillaire, fémorale, etc., la coloration rosée de ces vaisseaux indique la présence d'une certaine quantité

1. On isole facilement les membranes élastiques sur des pièces qui ont macéré dans l'acide acétique concentré.

d'éléments contractiles (fibres musculaires de la vie organique, ou fibres-cellules). On ne rencontre plus ici les membranes élastiques des grosses artères, dont le nombre diminue insensiblement à mesure qu'on se rapproche des artères de moyen calibre; on y trouve seulement des *fibres élastiques* largement anastomosées en réseau. Ces fibres, accompagnées d'un peu de tissu conjonctif, et toujours disposées en anneaux, forment des couches distinctes alternant avec des couches de fibres musculaires, et s'anastomosant entre elles par des fibres élastiques qui passent entre les éléments des couches musculaires. A mesure que les artères diminuent de volume, avant d'arriver aux petites, on voit, comme sur les artères de l'avant-bras, les réseaux élastiques irrégulièrement distribués au milieu des fibres musculaires, sans former des couches distinctes. Cependant, comme le fait remarquer Kölliker, on trouve encore des lames élastiques bien distinctes à l'origine des artères tibiales antérieure et postérieure.

Nous avons vu que les *fibres musculaires* existent en grand nombre dans cette tunique; elles sont beaucoup plus nombreuses, en effet, que les autres éléments réunis. Dirigées toujours en travers, en forme d'anneaux, elles forment de nombreuses couches alternant avec celles des fibres élastiques dont il vient d'être question. A mesure qu'on se rapproche des petites artères, les couches de fibres élastiques disparaissent; il n'en reste plus qu'un réseau lâche distribué irrégulièrement au milieu des fibres musculaires. Du reste, la disposition des couches musculaires est la même que sur les petites artères que nous allons étudier[1].

Quant au *tissu conjonctif*, on en trouve encore une petite quantité dans les couches de fibres élastiques, mais seulement sur les plus gros vaisseaux de moyen calibre. Au niveau des petits, comme sur les artères de l'avant-bras et de la jambe, on n'en trouve plus trace; il a disparu, pour ne plus se montrer sur aucun point du système artériel.

Sur les *petites artères* (ce sont celles qui ont moins de deux millimètres), les éléments élastiques et le tissu conjonctif ont complétement disparu; il n'existe plus que des *fibres musculaires* (fig. 226). Ces fibres sont, encore ici, transversales, comme tous les éléments de la tunique moyenne des artères; elles sont juxtaposées et forment en



FIG. 226. — Éléments de la tunique moyenne d'une des branches de l'artère cérébrale moyenne (homme); on n'y voit que des fibres musculaires. Grossissement, 400.

1. Les solutions saturées de potasse et de soude rendent les fibres musculaires très-évidentes; il en est de même de l'acide nitrique.

quelque sorte de minces membranes musculaires disposées en couches concentriques, qui peuvent former ensemble une épaisseur de 60 à 70 μ. En se rapprochant des capillaires, ces couches diminuent d'épaisseur; cependant on trouve encore deux ou trois couches de fibres musculaires mesurant 15 μ sur les artères de 200 μ. Enfin, lorsque les artérioles n'ont pas plus de 15 à 20 μ, il n'y a plus qu'une mince couche à éléments très-petits et déjà complétement séparés les uns des autres.

Les fibres musculaires des petites artères et des artères moyennes ont une longueur de 50 à 60 μ, sur 5 μ environ de largeur; celles que l'on trouve sur les artérioles deviennent plus courtes, et leurs noyaux, beaucoup plus courts, n'ont plus la forme de bâtonnet; elles mesurent de 15 à 30 μ de longueur, sur 8 à 10 μ de largeur[1].

c. *Limites.* — La tunique moyenne *commence* aux zones fibreuses artérielles du cœur, avec lesquelles les membranes élastiques contractent des adhérences. Cette tunique, élastique d'abord, élastique et musculeuse ensuite, musculeuse seulement plus tard au niveau des petites artères, diminue graduellement d'épaisseur, et passe aussi insensiblement du jaune au rose, puis au rouge, jusque sur les artérioles mesurant 15 à 20 μ. Elle *cesse* à ce niveau en même temps que la tunique externe, et au moment où elle s'arrête, on voit encore quelques fibres musculaires très-petites, éparses çà et là sur la paroi de ce qui va être le capillaire[2]. *En dehors*, la tunique moyenne adhère à l'externe par les vasa-vasorum, comme nous l'avons déjà dit; aucune substance n'est interposée aux deux tuniques. *En dedans*, elle est intimement unie à la tunique interne, dont elle ne peut être facilement séparée.

3° Tunique interne.

a. *Propriétés physiques et physiologiques.* — La tunique interne, ou *tunique commune du système vasculaire à sang rouge* de Bichat, *tunique séreuse* de quelques auteurs, *tunica intima* (Leydig), de couleur blanchâtre, est la plus mince des trois tuniques artérielles. Adhérente à la tunique moyenne, elle en présente les propriétés physiologiques; elle est friable comme elle et se brise sous le fil à ligature; elle se déchire toutes les fois que la tunique moyenne se déchire; comme la tunique moyenne, elle est élastique, et elle complète, pour ainsi dire, les propriétés de résistance et d'élasticité de cette tunique. Elle mesure 2 μ

1. Les artères ombilicales et les artères ovariennes se font remarquer par la quantité considérable de fibres musculaires qu'elles possèdent. Ces dernières offrent même des *fibres musculaires dans la tunique externe*. Gimbert fait mention de fibres musculaires longitudinales dans l'artère ombilicale ?

2. Dans les artères de la rétine, par exception, on ne trouve plus de fibres musculaires sur les vaisseaux qui ont moins de 45 μ.

seulement sur les petites artères; elle peut en acquérir 60 à 100 sur les artères de moyen calibre, et augmenter encore un peu sur les grosses; au niveau des petites artères, elle est plissée, sur le cadavre, dans le sens longitudinal, et quelquefois aussi transversalement.

b. *Structure.* — La tunique interne, complétement dépourvue de vaisseaux, ne renferme ni éléments musculaires ni tissu conjonctif; elle est composée de deux éléments parfaitement distincts et formant deux couches, l'épithélium et l'élément élastique, dirigés longitudinalement [1].

FIG. 227. — Fragment de coupe de l'artère carotide primitive (homme).

1. Tunique interne. — 2 à 6. Tunique moyenne. — 3. Coupe d'une fibre musculaire transversale. — 4. Même coupe au niveau du noyau de la fibre. — 5. Fibres élastiques en réseau. — 7. Tunique externe avec son tissu conjonctif et son réseau de fibres élastiques. — Grossissement, 400.

L'*épithélium* est sensiblement le même dans toutes les artères. C'est un épithélium simple en contact avec le liquide sanguin en dedans, adhérent à la couche profonde élastique en dehors. Il ne se renouvelle pas incessamment, à la manière des épithéliums stratifiés, et ne se détache que dans l'état pathologique. Les cellules épithéliales qui le constituent sont très-minces, pâles, transparentes, fusiformes et terminées en pointe aux extrémités (fig. 228), ce qui les distingue des cellules fusiformes du tissu conjonctif, avec lesquelles on pourrait les confondre; le noyau de ces cellules est ovalaire, ce qui les fait distinguer des fibres musculaires de la vie organique, qui possèdent un noyau allongé en forme de bâtonnet; elles diffèrent encore de ces dernières par leurs réactions chimiques et par leur rigidité. Ces cellules ont une longueur de 25 μ à 50 μ; cependant elles sont plus courtes sur les grosses artères (fig. 229), 12 à 20 μ, différence sans laquelle l'épithélium serait exactement le même sur tout le trajet du système artériel; elles sont dirigées longitudinalement. Kölliker considère cet épithélium comme un endothélium, et le décrit avec la substance conjonctive. (*Voyez* Substance conjonctive.)

1. Nous devons dire cependant qu'on trouve des fibres musculaires dans la tunique interne des artères axillaire, poplitée et mésentérique supérieure. (Kölliker.)

Les cellules épithéliales sont quelquefois si bien juxtaposées, qu'on a de la peine à apercevoir leurs contours (fig. 230); mais alors l'imprégnation par le nitrate d'argent montre exactement les limites des cellules épithéliales qui tapissent la surface interne de l'artère (fig. 231)[1].

FIG. 228. — Cellules épithéliales de l'intérieur des vaisseaux vues à un grossissement de 350 diamètres. La cellule du milieu vient d'une artère; les deux autres, plus courtes, sont extraites d'une veine.

L'*élément élastique* forme la couche sous-épithéliale de la tunique interne; il constitue ce que quelques auteurs décrivent sous le nom de *membrane élastique interne*, et il présente quelques modifications sur les divers points du système artériel.

Sur les *grosses artères*, la couche élastique sous-épithéliale de la tunique interne est généralement formée de fibres élastiques dirigées longitudinalement et disposées en réseaux de plus en plus serrés à mesure qu'on se rapproche de la tunique moyenne. Ces réseaux sont tellement pressés contre la tunique moyenne, que leurs fibres forment par leur soudure une véritable membrane fenêtrée, sur laquelle on aperçoit la trace des fibres soudées.

FIG. 229. — Épithélium de l'artère crurale vu à un grossissement de 320 diamètres, d'après Virchow.

Au milieu de ces réseaux, il y a une sorte de substance fondamentale, transparente, de nature indéterminée, homogène ou bien striée, et même fibrillaire.

Cette substance, que quelques auteurs croient être du tissu conjonctif, est traversée en tous sens par les réseaux élastiques.

Immédiatement au-dessous de l'épithélium, la couche élastique sous-épithéliale est pourvue quelquefois d'une ou de plusieurs couches transparentes striées en long; ces couches, pâles, quelquefois homogènes, le plus souvent pourvues de noyaux, sont diversement interprétées par les auteurs; Kölliker leur donne le

FIG. 230. — Couche épithéliale de la tunique interne de l'artère radiale (homme).

1. On n'aperçoit que les noyaux 1; la substance intermédiaire 2 est constituée par les cellules, dont on ne peut apercevoir les contours. Grossissement, 400 (d'après Morel et Villemin).

1. Pour bien observer la couche épithéliale de la tunique interne, il faut prendre une artère fraîche, dans un membre amputé, ou sur un animal récemment tué, la laver à l'eau distillée, puis la faire tremper pendant une ou deux minutes dans une solution, 3:1000, de nitrate d'argent dans l'eau distillée.

nom de *lames striées*, pour rappeler leur aspect général. Henle les a décrites comme un *épithélium transformé*; en effet, lorsqu'elles sont pourvues de noyaux, on peut quelquefois décomposer ces couches transparentes en cellules fusiformes très-étroites, ayant chacune un noyau; d'après Henle, ces cellules auraient constitué antérieurement l'épithélium du vaisseau. L'interprétation de ces lames striées est difficile, car, dans certains cas, elles sont pourvues de noyaux, sans pouvoir être décomposées en cellules; dans d'autres circonstances, elles sont dépourvues de noyaux et ressemblent à des membranes élastiques pâles [1].



FIG. 231. — Cellules épithéliales d'une artère du mésentère (grenouille), rendues apparentes par le nitrate d'argent. Grossissement, 350.

1, 1, 1. Cellules. — 2, 2, 2. Noyaux.

Sur les *artères moyennes*, crurales, mésentériques, etc., la couche élastique sous-épithéliale est encore pourvue des lames striées décrites plus haut et situées immédiatement au-dessous de l'épithélium. En dehors de cette couche, les réseaux élastiques, serrés et dirigés longitudinalement, forment deux lamelles qu'il serait impossible de distinguer de celles de la tunique moyenne, si elles n'avaient pas une direction longitudinale. Entre ces deux lamelles élastiques et les lames striées, on trouve une substance homogène, souvent fibrillaire, parcourue par des réseaux de fibres élastiques longitudinales.

FIG. 232. — Section transversale de l'aorte.

1. Tunique interne avec son revêtement épithélial. — 2. Union de la tunique interne et de la tunique moyenne. — 3, 3. Tunique moyenne avec ses lames élastiques, le tissu conjonctif et les fibres musculaires; les lignes foncées indiquent les lames élastiques. — 4. Tissu conjonctif de la tunique externe.

Sur les *petites artères*, cette couche représente exactement une des

1. Il est difficile de juger définitivement la nature de la couche sous-épithéliale de la tunique interne des artères. Des faits semblent prouver qu'une portion de cette tunique, dans les artères grosses et moyennes, celle qui correspond aux noyaux dont nous avons parlé, est du tissu conjonctif. Virchow a fait le premier cette observation que, dans l'athérome simple, les granulations graisseuses s'accumulent autour des noyaux et forment des masses étoilées analogues aux cellules de même nom, et s'anastomosant entre elles. En 1866, Langhans a préparé ces cellules étoilées en se servant du procédé de l'imprégnation par le nitrate d'argent. Plus tard, Cornil et Ranvier ont obtenu le même résultat en ayant recours au même procédé. Ces cellules, plates, ressemblent à de grandes cellules épithéliales; leur noyau offre 8 à 12 μ de longueur et 2 à 3 μ d'épaisseur.

membranes élastiques de la tunique moyenne, par ses caractères physiques et par ses réactions chimiques. Elle forme une seule lamelle percée de trous, *membrane fenêtrée;* quelquefois, c'est un réseau élastique à fibres longitudinales, extrêmement serré et offrant un plus ou moins grand nombre d'intervalles, d'incisures, entre les fibres.

c. *Limites.* — La couche épithéliale fait suite à celle de l'endocarde, du côté du cœur ; elle se continue, du côté opposé, avec les vaisseaux capillaires, dont elle forme la paroi. Elle est en contact avec le sang en dedans, et elle adhère par sa face externe à la couche élastique. Celle-ci, très-adhérente à la tunique moyenne, semble faire suite aux éléments élastiques de la couche sous-épithéliale de l'endocarde. Du côté opposé, elle s'amincit extrêmement sur les petites artères de 100 μ environ, et on n'en trouve plus trace sur les artérioles de 50 à 60 μ[1].

4° Vasa-vasorum.

Les *vasa-vasorum*, ou *vaisseaux nourriciers*, fournis par les artères voisines, se répandent dans la tunique externe, et de là dans les couches superficielles de la tunique moyenne; ils forment, dans la tunique externe, un réseau à mailles, pour la plupart arrondies, comme dans le tissu conjonctif; dans la tunique moyenne, ils donnent naissance à un réseau à mailles allongées dans le sens transversal et à très-petits vaisseaux. Il est certain que les observations de Gimbert étaient incomplètes ou mal interprétées, lorsqu'il est venu nier les vaisseaux de la tunique moyenne. Quant à la tunique interne et aux couches profondes de la tunique moyenne, il est certain qu'elles sont complétement dépourvues de vaisseaux.

Les artères ayant un diamètre inférieur à un millimètre n'ont pas de vasa-vasorum. Les petites artères ne contiennent de vasa-vasorum que dans la tunique externe; ce n'est que dans les artères de moyen calibre et dans les grosses artères que la tunique moyenne est vasculaire.

5° Nerfs.

Les *nerfs vasculaires*, ou *vaso-moteurs*, viennent du grand sympathique et des nerfs de la vie animale; ils accompagnent les vaisseaux à la surface desquels ils sont situés, puis ils pénètrent dans leur épaisseur, principalement au niveau des petites artères, abondamment pourvues de fibres musculaires. Les fibres nerveuses à moelle finissent par se transformer en fibres pâles et se bifurquent plusieurs fois. On ne connaît pas exactement le mode de terminaison de ces nerfs: on tend à penser qu'ils finissent par des réseaux terminaux. Les artères les plus riches en nerfs sont incontestablement celles de l'ab-

1. Les *éperons* sont formés profondément par les fibres musculaires de la tunique moyenne mélangées de fibres élastiques, et superficiellement par la tunique interne qui en revêt toute la surface.

domen, du bassin, du thorax et de la tête. Nous ne saurions partager l'opinion de Kölliker, qui croit que les artères de l'encéphale en sont dépourvues; on peut voir sur ces artères des filets qui ont été signalés, du reste, par Ludovic Hirschfeld sous le nom de *nervi-nervorum*.

—

On ne saurait assez insister sur l'importance de l'étude des tuniques artérielles. Elle n'est pas utile seulement au physiologiste, au chirurgien, mais elle donne aussi la clef d'une foule de phénomènes pathologiques. Nous avons dit quelques mots de la ligature et des anévrysmes; nous ajouterons quelques lignes seulement sur l'artérite, sur l'athérome et sur les anévrysmes miliaires, en faisant observer que nous ne pouvons donner ici qu'un aperçu de ces lésions.

Quel est le siége de l'*artérite?* Autrefois, on croyait que l'artérite était une inflammation franche de la tunique interne avec vascularisation, ce qui était faux, d'après l'idée qu'on avait alors de l'inflammation. Il s'est fait une réaction, et, il y a quelques années, on niait que la tunique interne pût s'enflammer, puisqu'elle ne contenait pas de vaisseaux; on plaça alors le siége de la phlegmasie dans la tunique externe vasculaire, on transforma l'endartérite en périartérite. La vérité est que ces deux lésions existent, isolément ou simultanément.

Endartérite. Athérome. — L'endartérite peut se montrer à l'état aigu ou chronique. L'*endartérite aiguë* est appelée aussi *proliférante ;* on la rencontre surtout à la surface interne de l'aorte, où elle détermine de petites plaques arrondies, à surface chagrinée, de consistance élastique, presque gélatineuse, qu'on désigne souvent sous le nom de *plaques gélatiniformes* de l'aorte. Dans les points affectés d'endartérite aiguë, on constate dans la tunique externe la présence d'une *périartérite* de même étendue, déterminant un épaississement considérable de cette tunique.

L'endartérite aiguë siége immédiatement au-dessous de l'épithélium, dans la couche des cellules étoilées et anastomosées décrites au-dessous de l'épithélium par plusieurs anatomistes. La lésion est superficielle; elle est séparée de la tunique moyenne, qui est intacte, par la plus grande partie de la tunique interne, intacte également. La tuméfaction, à l'intérieur de l'artère, est produite par la prolifération des cellules étoilées, prolifération qui se fait immédiatement au-dessous de l'épithélium. Si l'on examine ces points au microscope, on trouve la couche épithéliale, puis une couche de jeunes cellules embryonnaires, c'est-à-dire petites, arrondies, puis les cellules étoilées et anastomosées, dont quelques-unes sont en voie de prolifération.

L'*endartérite chronique* est caractérisée aussi par la prolifération des cellules du tissu conjonctif; elle diffère de l'aiguë par son siége dans les couches les plus profondes de la tunique interne et par le passage

des cellules de nouvelle formation à l'état graisseux. C'est cette transformation graisseuse qui constitue l'*athérome*.

L'*athérome* siége donc au-dessous de la tunique interne; les cellules de nouvelle formation sont devenues graisseuses, et la substance fondamentale subit le plus souvent la même régression; les cellules graisseuses se détruisent; on a un amas de détritus graisseux : c'est ce qu'on appelle un foyer *athéromateux*, une *pustule athéromateuse*. Souvent ce foyer graisseux verse dans la cavité de l'artère tous ces détritus, qui formeront autant de petits corps étrangers, *embolie*. Il reste une petite ouverture, *ulcération athéromateuse*. Dans quelques cas, la substance intermédiaire se condense, devient comme cartilagineuse et se charge de sels calcaires, qui finissent par se réunir et former ce qu'on appelle l'*infiltration calcaire*, la *pétrification*, l'*ossification de l'artère*. Lorsque l'endartérite chronique a une certaine étendue, on peut constater au même niveau un peu de périartérite.

Le processus de l'endartérite est exactement le même que celui de l'endocardite.

Indépendamment de l'*athérome consécutif à l'endartérite*, il existe un *athérome simple*, c'est-à-dire une *dégénérescence graisseuse simple*, sénile, des éléments de la tunique interne. C'est une simple transformation graisseuse, sans prolifération, des cellules étoilées situées au-dessous de l'épithélium. Cet athérome finit par amener presque toujours de l'endartérite, de sorte que les deux lésions se confondent le plus souvent.

Les *anévrysmes* résultent du défaut de résistance des points athéromateux des artères. Comment cela se fait-il? La tunique moyenne, la plus résistante des trois, s'altère au niveau des plaques athéromateuses; les fibres musculaires deviennent graisseuses, les fibres élastiques se résorbent; il en résulte une atrophie de la tunique moyenne. On admet généralement que la *poche*, le *sac anévrysmal* est formé uniquement par la tunique externe (anévrysme mixte externe). Cornil et Ranvier assurent que tous les anévrysmes ont un sac formé par la réunion de la tunique interne et de la tunique externe, avec atrophie de la tunique moyenne [1].

Périartérite. Anévrysmes miliaires. — La *périartérite* siége dans la tunique externe; elle est fréquente. Je veux attirer ici l'attention sur un seul point, sur la périartérite des artérioles de l'encéphale et sur les *anévrysmes miliaires*. Il y a quelques années, on considérait l'athérome artériel, c'est-à-dire la transformation graisseuse de la tunique interne, suite d'endartérite, comme la cause la plus fréquente de l'hémorrhagie cérébrale. Bouchard et Charcot [2] ont fait voir

1. Cornil et Ranvier, *Arch. de Physiol.*, 1868, t. I, p. 566.
2. Bouchard et Charcot, *Nouvelles Recherches sur la pathogénie de l'hémorrhagie cérébrale. Arch. de Physiologie*, t. I, 1868.

que l'athérome manque dans le cinquième des cas d'hémorrhagie cérébrale, tandis que les anévrysmes miliaires, résultat de la périartérite, se rencontrent dans tous les cas.

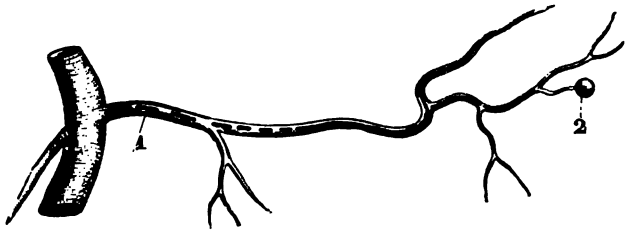

FIG. 233. — Anévrysme miliaire du cerveau.

1. Artère de la couche optique.— 2. Anévrysme miliaire sur une artériole (d'après Bouchard et Charcot).

Ces anévrysmes étaient connus de Cruveilhier, Calmeil, etc.; mais aucun auteur n'avait songé, avant Bouchard et Charcot, aux conséquences pathogéniques qu'on pouvait déduire de la présence de ces anévrysmes, qui se montrent *constamment* sur les artères des sujets morts d'hémorrhagie cérébrale.

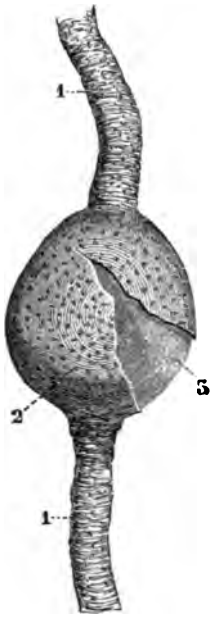

FIG. 234. — Anévrysme miliaire du cerveau.

1, 1. Artériole.— 2. Anévrysme miliaire.— 3. Coagulum sanguin, se montrant à travers la déchirure de la poche anévrysmale (d'après Bouchard et Charcot).

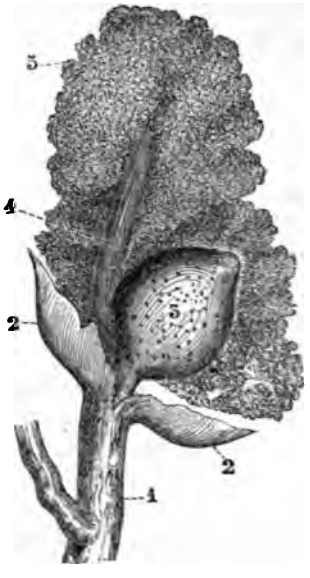

FIG. 235. — Anévrysme miliaire du cerveau.

1. Artère. — 2, 2. Gaine lymphatique déchirée. — 3. Anévrysme miliaire rompu au milieu du caillot sanguin 4, 5 (d'après Bouchard et Charcot).

Les anévrysmes miliaires sont petits, depuis 200 μ jusqu'à un millimètre, et même quelquefois un peu plus. Comme ils sont attachés aux vaisseaux, on peut les voir flottants sur les parois d'un foyer hémorrhagique qu'on a nettoyé avec précaution. On trouve du sang au centre de l'anévrysme, dont la paroi est formée par la tunique interne et la tunique externe revêtues de la gaîne lymphatique. Par la pression on peut écraser l'anévrysme, comme on le voit dans la fig. 234, dans laquelle on aperçoit le sang 3 coagulé ; l'enveloppe est déchirée. Dans ces anévrysmes, la tunique moyenne est également atrophiée.

On observe quelquefois la gaîne lymphatique de l'artère distendue par du sang, suite d'une rupture, et l'anévrysme miliaire au centre du foyer, comme dans la fig. 235.

Bouchard et Charcot ont constaté que les anévrysmes miliaires sont le résultat de la périartérite. Chez les sujets qui portaient ces petites tumeurs, ils ont constamment trouvé une inflammation de toutes les artérioles du cerveau, s'accompagnant quelquefois de l'atrophie des parois des grosses artères de la base du cerveau et de celles des méninges. Tantôt la périartérite s'accompagne d'un épaississement des parois artérielles, résultat de la prolifération des éléments de la gaîne adventice et de la tunique externe; tantôt on observe des dilatations ampullaires, qui coïncident avec un défaut d'épaississement et avec l'atrophie de la tunique moyenne. Ces dilatations ampullaires sont le point de départ des anévrysmes miliaires [1].

FIG. 236. — Formation des anévrysmes miliaires sur une artériole affectée de périartérite.

1, 1. Artérioles. — 2, 2. Premier degré des anévrysmes miliaires. — 3, 3. Dilatation ampullaire de l'artériole (d'après Bouchard et Charcot).

1. Il semblerait que l'altération artérielle dont nous parlons ne soit pas limitée au cerveau. Liouville a constaté, en même temps que les anévrysmes intra-cérébraux, des anévrysmes miliaires dans les parois de l'*œsophage* et du *cœur*. D'autres observateurs en ont constaté sur les artères de quelques autres viscères, toujours en coïncidence avec les anévrysmes miliaires de l'encéphale.

ARTICLE TROISIÈME

VEINES

Destinés à rapporter au cœur le sang noir venu des capillaires, ces vaisseaux sont construits sur le même plan que les artères. Ils sont formés par la superposition de plusieurs *couches*, et possèdent aussi des *vaisseaux* et des *nerfs;* nous trouverons en outre ici des replis membraneux ou *valvules.*

Les parois veineuses sont plus minces que les parois artérielles. La tunique interne et la tunique externe sont formées de même tissu que celles des artères; il en est de même pour la tunique moyenne, qui diffère de celle des artères en ce que ses éléments, au lieu d'être transversaux, se divisent en deux couches, une couche circulaire et une couche longitudinale, de sorte que *la tunique moyenne se trouve dédoublée.*

La différence capitale entre les artères et les veines, c'est que ces dernières présentent un développement moins considérable des éléments élastique et musculaire. Il est indispensable de lire la description des artères avant celle des veines; nous ne saurions répéter une foule de détails qui sont exactement les mêmes pour ces deux ordres de vaisseaux. Quelques auteurs décrivent aux veines quatre tuniques; j'aime mieux n'en décrire que trois, qui correspondent, dans le même ordre, à celles des artères, sauf à distinguer les deux couches dont se compose la tunique moyenne.

Les veines n'offrent pas la même régularité de composition que les artères; chaque veine montre, pour ainsi dire, une particularité de structure. A ce point de vue, on peut les diviser en deux groupes : 1° celles qui offrent des parois molles, dépourvues d'adhérences et pouvant s'affaisser; 2° celles dont les parois sont adhérentes aux tissus voisins, de sorte qu'elles restent béantes lorsqu'on les divise. Nous décrirons les premières sous le nom de *veines libres*, et les autres sous celui de *veines adhérentes.*

A. — Veines libres.

La plupart des veines sont comprises dans ce groupe : toutes celles des membres, celles des parois thoraciques et abdominales, les veines cérébrales, jugulaires, pulmonaires, les veines caves et la veine porte, etc. D'une manière générale, toutes ces veines sont pourvues de trois tuniques.

1° Tunique externe. — La tunique externe, *tunique adventice*, la plus épaisse des trois (sur les grosses veines, elle est quelquefois trois

fois plus épaisse que la tunique moyenne, sans dépasser en *épaisseur* un quart de millimètre), commence à l'embouchure des veines caves et des veines pulmonaires sur le cœur, puis elle diminue insensiblement d'épaisseur jusqu'aux petites veines. On peut la suivre plus loin que la tunique moyenne, *jusque sur les veinules microscopiques mesurant* 22 μ *de diamètre*. Plus loin, le tissu conjonctif qui la constitue à ce niveau disparaît rapidement.

FIG. 237. — Section transversale de la veine saphène interne, au niveau du cou-de pied. (Grossissement, 50.)

1. Tunique interne. — 2. Couche de tissu conjonctif de la tunique moyenne. — 3. Tuniques et fibres transversales et longitudinales. — 4. Tunique externe.

Dans sa *structure* rentrent quatre éléments : tissu conjonctif, éléments élastiques, éléments musculaires striés, éléments musculaires lisses.

Le *tissu conjonctif* et les *éléments élastiques* sont disposés comme sur la tunique externe des artères ; ils sont dirigés longitudinalement, tout en s'entre-croisant, et ils sont moins abondants que sur l'artère ; cependant il existe dans la tunique externe des veines un peu de tissu conjonctif disposé *transversalement*, à côté des faisceaux musculaires lisses. (*Voy.* Tunique externe des artères.)

Les *muscles striés* ne se montrent que sur les gros troncs veineux, près du cœur ; ainsi les *veines caves* et les *veines pulmonaires* possèdent ces muscles. Ils sont disposés circulairement, en forme d'anneaux, à la face externe de la tunique externe ; on peut les suivre sur la veine cave supérieure jusqu'à la veine sous-clavière, et sur les veines pulmonaires jusque sur leurs branches principales.

Les *muscles lisses*, fibres musculaires de la vie organique, sont assez nombreux dans la tunique externe des *grosses veines*. Cet élément ne se montre ni dans les petites veines ni dans les moyennes, excepté dans les racines de la *veine porte* et dans les branches de la *veine rénale*. Ces muscles sont constitués par des fibres lisses ayant en moyenne de 50 à 100 μ de longueur, disposées en faisceaux d'une largeur moyenne de 40 à 80 μ. Ces faisceaux sont *dirigés longitudinalement*, et ils sont situés à la face profonde de la tunique externe ; ils s'anastomosent en réseaux musculaires, au milieu desquels on trouve quelques fibres élastiques. La *répartition des faisceaux musculaires* n'offre rien de régulier : en général, ils sont placés à la face profonde de la tunique externe, contre la tunique moyenne ; sur quelques points, la tunique moyenne manque, et les réseaux musculaires sont en contact avec la tunique interne ; dans ces cas, ils peuvent acquérir un demi-millimètre d'épaisseur ; ils manquent sur les veines des membres, du cou et sur la veine cave inférieure ; mais on les trouve très-développés sur la *portion hépatique et sous-hépatique de la veine cave inférieure*, sur les *veines iliaques primitive et externe ;* ils

acquièrent une plus grande épaisseur dans la *veine rénale* et la *veine porte.*

Sur les *veines moyennes*, dans les membres, par exemple, la structure de la tunique externe est la même que celle des artères; elle est formée de tissu conjonctif et d'éléments élastiques en forme de membranes ou de réseaux serrés.

Sur les *petites veines*, on ne trouve plus d'éléments élastiques; le tissu conjonctif qui constitue uniquement la tunique externe perd même ses fibres et tend à devenir *tissu conjonctif homogène* avec des noyaux. En remontant des capillaires vers les veines, on voit que le tissu conjonctif commence à se montrer sur les veinules de 22 μ; il est d'abord homogène et renferme des noyaux; plus haut, il offre une striation longitudinale; enfin, plus loin il devient franchement fibrillaire.

2° Tunique moyenne. — La tunique moyenne, rosée, offre les mêmes limites que la précédente; elle se perd aussi sur les veinules de 22 μ environ. Elle diffère de celle des artères en ce qu'*elle est divisée en deux couches distinctes;* elle renferme aussi une *moins grande quantité d'éléments élastiques et musculaires*, et beaucoup *plus de tissu conjonctif.* Elle est plus *épaisse* sur les veines de moyen calibre que sur les autres; son épaisseur est en moyenne de 50 à 100 μ dans les grosses veines, où elle peut arriver, par exception, jusqu'à 250 μ, à la *partie supérieure de la veine cave inférieure*, par exemple; de 140 à 160 μ dans les veines moyennes, et de 40 à 60 μ dans les petites.

La tunique moyenne est formée de deux couches, l'une *superficielle*, *à éléments transversaux*, l'autre *profonde*, *à éléments longitudinaux.*

a. La *couche transversale* renferme du *tissu conjonctif*, des *fibres élastiques* et des *fibres musculaires lisses.* Ces éléments sont disposés circulairement. comme ceux de la tunique moyenne des artères. Sur les *grosses veines*, les éléments musculaires sont moins abondants que sur les moyennes, et ils sont mélangés d'une forte proportion de tissu conjonctif et de réseaux élastiques fins. Sur les *veines moyennes et petites*, on trouve les mêmes éléments, avec prédominance très-marquée des fibres musculaires formant plusieurs couches stratifiées; du tissu conjonctif et des réseaux de fibres élastiques fines se montrent entre les fibres musculaires jusqu'aux veinules filiformes de 220 μ de diamètre environ. Les veinules plus petites encore n'offrent plus de tissu conjonctif ni d'élément élastique dans leur tunique moyenne, mais une seule couche continue de fibres musculaires, qu'on peut suivre jusque sur des vaisseaux de 50 μ environ. Arrivées à ce niveau, les fibres musculaires ne forment plus une couche continue, elles se montrent çà et là, pour disparaître bientôt complétement.

b. La *couche longitudinale* est formée uniquement d'*éléments élastiques*. Ce sont des fibres élastiques volumineuses dirigées longitudinalement et anastomosées en réseaux serrés et superposés. Cette couche offre exactement cette disposition dans les *grosses veines;* mais, sur les *veines moyennes*, ces réseaux élastiques stratifiés sont plus serrés et donnent naissance à des membranes réticulées, presque fenêtrées, mais non à des membranes élastiques homogènes, comme celles qui se rencontrent dans les artères. Sur les *petites veines*, c'est encore un réseau élastique dirigé longitudinalement, mais formé de fibres fines. Cette couche ne se prolonge pas autant que la couche transversale sur les petits vaisseaux; elle cesse sur les veinules de 220 μ de diamètre, tandis que les fibres musculaires circulaires peuvent être suivies jusque sur des vaisseaux de 50 μ.

Le tissu conjonctif de la tunique moyenne des artères est du tissu conjonctif ordinaire, à faisceaux ondulés. Les éléments élastiques se montrent sous toutes leurs formes, excepté sous forme de membranes homogènes. En dehors des veines moyennes, où l'on peut trouver des membranes réticulées, fenêtrées, on rencontre partout des réseaux de fibres élastiques, formés par de grosses fibres longitudinales dans les grosses veines, par des fibres longitudinales très-fines dans les petites, et par des fibres fines transversales dans toute l'étendue de la couche superficielle. Les fibres musculaires lisses sont de même volume que celles de la tunique externe.

Les veines présentent de nombreuses variétés, eu égard à leur tunique moyenne. Nous avons vu qu'elle acquiert une *épaisseur relativement considérable* à la partie supérieure de la *veine cave inférieure*. Au-dessous du foie, au contraire, la *veine cave* est *complétement dépourvue de tunique moyenne*. La *veine sous-clavière* manque de fibres musculaires transversales, tandis que la *veine porte* et ses racines, la *veine splénique* principalement, en sont abondamment pourvues (Kölliker). Sur un certain nombre de *veines de moyen calibre*, la couche longitudinale profonde renferme quelques fibres musculaires transversales, dont les couches alternent avec les membranes réticulées que nous avons signalées dans la description de la tunique moyenne; celles du membre supérieur n'offrent pas cette particularité

3° Tunique interne. — La tunique interne, ou tunique séreuse, est analogue à celle des artères; la *couche épithéliale* est constituée par un *épithélium pavimenteux simple*, à cellules polygonales un peu allongées, qui offrent, du reste, tous les caractères que nous avons décrits à l'épithélium des artères. La *couche élastique sous-épithéliale* ne forme pas exactement une membrane fenêtrée comme sur les artères, mais des réseaux élastiques très-serrés, à fibres fines et grosses dirigées longitudinalement; on y trouve aussi, entre ces réseaux et

l'épithélium, comme dans la tunique interne des artères, des *lames striées* en nombre variable et contenant des noyaux [1].

La tunique interne est de beaucoup la plus mince; son *épaisseur* varie de 25 à 100 μ pour les veines de grosseur moyenne; elle se maintient généralement entre 20 et 40 μ dans les grosses veines, excepté dans la *veine cave inférieure* et les *troncs brachio-céphaliques*, où elle peut acquérir 70 μ. Lorsqu'elle augmente d'épaisseur, il s'ajoute des couches de lames striées au-dessous de l'épithélium.

L'épithélium de la tunique interne des veines se continue d'un côté avec celui de l'endocarde, et de l'autre avec la paroi mince des capillaires. La lame élastique sous-épithéliale fait suite à la couche d'éléments élastiques de l'endocarde, pour se terminer en s'amincissant sur les veinules; on n'en trouve plus trace sur les vaisseaux d'un diamètre inférieur à 220 μ.

En terminant l'étude de la tunique interne, nous devons dire qu'on trouve des fibres musculaires lisses dans la couche sous-épithéliale de certaines veines : *saphène interne*, *poplitée*, et que ces fibres se montrent dans un état de développement très-complet dans la tunique interne des *veines de l'utérus* pendant la grossesse.

Si l'on considère toutes les variétés des veines, on peut en tirer les conclusions générales suivantes : *les veines sous-diaphragmatiques du corps, dont le courant est ascendant, sont plus riches en fibres musculaires que les veines sus-diaphragmatiques; la quantité des fibres musculaires des veines est en rapport direct avec les obstacles que le sang en retour rencontre pour arriver au cœur.*

4° Valvules. — Les valvules des veines peuvent être considérées par un repli de la tunique interne et de la tunique moyenne; à leur surface on trouve un *épithélium pavimenteux*, à petites cellules, reposant le plus souvent sur des *fibres élastiques fines anastomosées en réseau* serré et dirigées longitudinalement. Ces couches, qui sont doubles, se trouvent séparées par une mince couche de tissu conjonctif, dont les faisceaux sont dirigés parallèlement au bord de la valvule et mélangés avec des fibres élastiques fines. Les valvules ont, par conséquent, cinq couches. Elles paraissent dépourvues de fibres musculaires.

5° Vaisseaux et nerfs. — Les vasa-vasorum des veines n'existent pas sur les veines très-petites. Ces vaisseaux, fournis par les artères voisines, se ramifient dans la tunique externe des petites veines ayant plus d'un millimètre; ils ne pénètrent pas plus profondément. Sur les veines moyennes et grosses, les vasa-vasorum se portent dans toute l'épaisseur de la tunique moyenne et arrivent jusqu'à la surface

1. L'observation que nous avons faite au sujet des cellules étoilées sous-épithéliales de la tunique interne des artères s'applique également à la tunique interne des veines. (*Voy.* Tunique interne des artères.)

externe de la tunique interne. Il existe des *nerfs* sur les parois veineuses, mais en petite quantité; on n'est pas fixé sur leur mode de terminaison.

De quelques veines en particulier. — 1° Presque toutes les *veines du cerveau* et *de la pie-mère* sont dépourvues de fibres musculaires; à peine en trouve-t-on quelques-unes dans les plus grosses. Ces veines ont une *tunique externe formée de tissu conjonctif* fibrillaire passant à l'état de tissu conjonctif homogène sur les petites veines; leur *tunique moyenne* est remplacée par une *mince couche de tissu conjonctif à noyaux* dirigé longitudinalement; enfin la *tunique interne* est représentée par un *épithélium pavimenteux simple*, à cellules polygonales, souvent arrondies. Ces veines n'ont pas de valvules.

2° Les *veines de la rétine* sont aussi dépourvues de fibres musculaires.

3° Il en est de même des *veines du placenta maternel.*

B. — Veines adhérentes.

Sous le nom de veines adhérentes, nous comprenons toutes celles dont les parois sont maintenues écartées, béantes, après une section; ces veines, qui offrent toutes une structure spéciale, sont : les *sinus de la dure-mère*, les *canaux veineux des os*, les *veines sus-hépatiques* et *utérines* maintenues béantes par le tissu du foie et de l'utérus après leur division, les *veines jugulaires* et *sous-clavières* maintenues béantes par le tissu fibreux de l'orifice supérieur du thorax, afin de favoriser l'écoulement du sang vers le cœur pendant l'inspiration, les *veines de l'aponévrose moyenne du périnée* situées entre les deux feuillets de l'aponévrose, auxquels elles sont adhérentes.

1° Sinus de la dure-mère. — Les sinus de la dure-mère ont une structure toute différente de celle des autres veines. Ils sont formés par une lamelle mince et transparente qui tapisse la dure-mère. Cette lamelle est composée de deux couches, l'une *interne*, formée par un *épithélium pavimenteux simple*, l'autre *externe*, constituée par du *tissu conjonctif* entremêlé par places de *fibres élastiques fines*. Cette couche se continue sans ligne de démarcation avec le tissu de la dure-mère.

Les filaments qui cloisonnent irrégulièrement certains sinus, comme le sinus longitudinal supérieur et le sinus caverneux, sont formés de tissu fibreux continu à la dure-mère et recouverts d'une couche mince de tissu conjonctif et d'un épithélium pavimenteux simple.

2° Canaux veineux des os. — Les canaux veineux des os sont des canaux osseux tapissés d'une membrane analogue à celle des sinus de la dure-mère. Cette membrane est formée du côté de la cavité par un *épithélium pavimenteux simple*, et du côté de la paroi osseuse par une

mince couche de *tissu conjonctif* adhérent à la substance de l'os. Ces canaux veineux, qui restent béants lorsque l'os est divisé, se montrent principalement dans les os plats du crâne, où ils constituent les *canaux de Breschet et de Dupuytren;* on les trouve aussi dans le corps des vertèbres, sur leur face postérieure, où ils s'ouvrent pour communiquer avec les veines intra-rachidiennes. Dans les os longs, le sang veineux revient en partie par des veines nombreuses, parmi lesquelles quelques-unes, situées dans l'épaisseur des épiphyses, affectent exactement la structure des canaux veineux du crâne.

3° Veines sus-hépatiques. — Les veines sus-hépatiques, nées de petites veines au centre des lobules du foie, forment plusieurs troncs qui se jettent dans la veine cave inférieure, au moment où celle-ci traverse le bord postérieur du foie. Ces veines, dépourvues de valvules, restent béantes lorsqu'on divise le foie, parce que la tunique externe est adhérente aux lobules hépatiques. La *tunique externe* de ces veines contient des faisceaux musculaires lisses très-développés, dirigés longitudinalement et mélangés à du tissu conjonctif et à des réseaux de fibres élastiques fines. La *tunique moyenne fait complétement défaut* sur le tronc et sur les ramifications des veines sus-hépatiques. La *tunique interne* mesure une grande épaisseur, de 50 à 60 μ; elle est pourvue d'un certain nombre de couches de *lames striées à noyau*, situées entre l'épithélium pavimenteux et la couche élastique sous-épithéliale.

Les *veines utérines*, dépourvues de valvules, ont des parois minces dans l'état de vacuité de l'utérus; leur structure est la même que celle des autres veines. Dans l'état de grossesse, les fibres circulaires de la tunique moyenne deviennent extrêmement volumineuses, et il se développe une grande quantité de fibres musculaires lisses longitudinales dans la tunique externe, ainsi que dans la tunique interne, au-dessous de l'épithélium.

Les *veines jugulaires* qui traversent l'orifice supérieur du thorax et les *veines de l'aponévrose moyenne du périnée* n'offrent rien de remarquable dans leur structure; seulement leur tunique externe reçoit l'insertion des faisceaux de tissu conjonctif qui unissent les parois veineuses aux tissus fibreux du voisinage, de telle sorte que ces veines restent béantes quand on les divise à ce niveau. On sait que cette disposition favorise le cours du sang veineux vers le cœur pendant l'inspiration et, malheureusement aussi, l'entrée du sang dans les veines, lorsque celles-ci sont blessées.

ARTICLE QUATRIÈME

CAPILLAIRES [1]

Les vaisseaux capillaires constituent un système de canaux, ordinairement anastomosés en réseaux, *réseaux capillaires*, intermédiaires aux artères et aux veines. C'est là le but du transport du sang artériel; c'est là que se passent les phénomènes de nutrition, les échanges entre le sang et les éléments anatomiques des tissus; c'est là que se font les combustions, que le sang perd son oxygène et se charge d'acide carbonique; c'est là également que les veines prennent le sang noir qu'elles rapportent vers le cœur. Il faut donc s'attendre à trouver ici des parois vasculaires différentes de celles des artères et des veines, des parois permettant l'endosmose et dépourvues par conséquent d'éléments élastiques.

Définition. — Sous le nom de *capillaires*, on doit entendre, avec la plupart des auteurs, des *vaisseaux ayant une seule tunique* et formant un réseau intermédiaire aux artères et aux veines. Dès qu'une deuxième couche s'ajoute à la couche unique des capillaires, leurs fonctions changent : dès lors ils deviennent *artérioles* ou *veinules*, suivant que la couche surajoutée se montre du côté des artères ou du côté des veines.

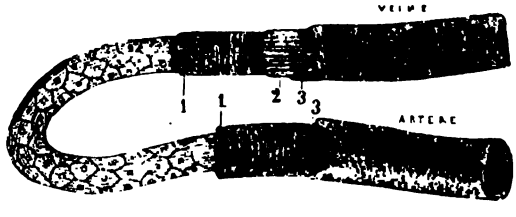

Fig. 238. — Figure schématique montrant un capillaire en continuité avec une artère et une veine. Les chiffres indiquent les trois tuniques de l'artère et les quatre tuniques de la veine.

Limites. — Les limites des capillaires sont faciles à établir, la paroi de ces vaisseaux se continuant exactement avec la couche épithéliale des artères et des veines : elles correspondent, par conséquent, au point où se terminent les couches superficielle de ces deux ordres de vaisseaux. Or, nous venons de voir, dans les articles précédents, que

1. Pour préparer facilement des vaisseaux capillaires, faites macérer une rétine pendant quelque temps dans l'eau, lavez ensuite la masse pulpeuse qui en résulte, afin d'entraîner la substance nerveuse ; il vous restera un magnifique réseau capillaire.

les veines perdent progressivement leur tissu conjonctif, devenu homogène, vers les veinules de 22 μ de diamètre, et qu'on n'en trouve pas trace sur les vaisseaux de 15 μ. Du côté des artères, on rencontre encore des fibres musculaires et du tissu conjonctif sur les artérioles de 22 μ. puis on ne voit plus qu'une couche amorphe faisant suite au tissu conjonctif, laquelle disparaît complétement sur les vaisseaux de 15 μ. D'après ces données. *on est donc autorisé à fixer le diamètre de* 15 μ *comme limites des capillaires* du côté des artères et du côté des veines.

Nous protestons énergiquement contre la division si irrationnelle de Robin, qui décrit dans ses capillaires. non-seulement des artérioles et des veinules. mais encore de vraies artères, de vraies veines avec leurs trois tuniques. Robin ne nous dit pas même sur quelles considérations il appuie cette division spéciale. dans laquelle il admet trois variétés de capillaires : 1re variété, comprenant des *capillaires de* 7 *à* 30 μ, ayant une seule tunique; 2e variété, ayant des *capillaires de* 30 *à* 70 μ. pourvues de deux tuniques, dont l'externe renferme des fibres musculaires lisses; 3e variété. contenant les *vaisseaux de* 70 *à* 140 μ, avec *trois tuniques*. les plus gros de ces capillaires étant visibles à l'œil nu! Physiologiquement. anatomiquement, on ne saurait admettre une telle division [1]. Nous nous limiterons, dans notre description. à la définition que nous avons donnée. et nous considérerons les capillaires comme des *vaisseaux microscopiques à une seule paroi*. Il faut bien savoir que Robin. pour ne point paraître inconséquent. est forcé de rattacher aux capillaires certaines fonctions

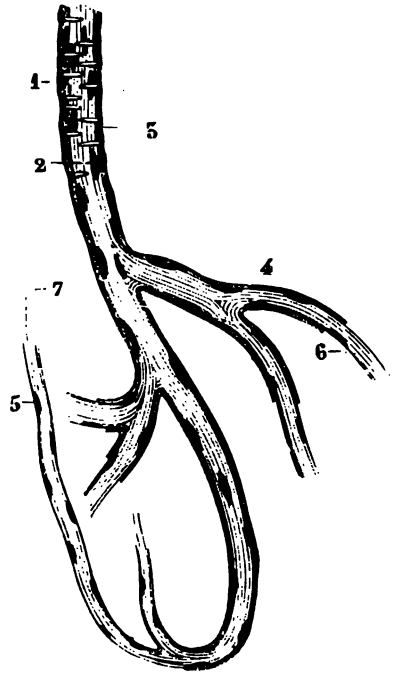

FIG. 239.— Capillaires vus du côté de l'artère.

1. Artériole. — 2. Noyaux de la face interne de l'artériole. — 3. Membrane amorphe, avec de petits noyaux, faisant suite à la tunique externe de l'artère. — 4. Dernier vestige de la tunique externe. — 5, 6. Vrais capillaires avec leurs noyaux.

1. Si l'on voulait étudier les capillaires d'après la division de Robin. on n'aurait qu'à se reporter aux artères et aux veines, et suivre la structure de leurs parois jusqu'à 140 μ. limite des capillaires de Robin.

des artérioles, comme la contractilité des vaisseaux; il admet, en conséquence, l'influence des nerfs vaso-moteurs sur les capillaires. Les *capillaires ne sont pas contractiles, ils sont seulement élastiques* [1].

Dimensions. — Depuis 15 μ jusqu'à 4 μ on peut observer toutes les variétés de capillaires [2]. Les plus petits se rencontrent dans les *muscles*, dans les *nerfs* et dans la *rétine;* ils mesurent de 4 à 7 μ; ils sont un peu plus larges dans le système tégumentaire, *peau* et *muqueuses*, de 7 à 10 μ: ceux du système glandulaire, *foie*, *rein*, *glandes salivaires*, *poumon*, mesurent 10 à 12 μ; les plus volumineux, enfin, se trouvent dans le *tissu osseux*, et principalement dans la substance compacte, où ils ont de 12 à 15 μ; on trouve même des artérioles et des veinules dans quelques canaux de Havers. On admet généralement qu'il n'existe pas de capillaire dans lequel les globules sanguins ne puissent pénétrer. Le globule, ayant 7 μ, peut s'allonger en vertu de son élasticité et franchir un capillaire de 5 μ; il traverse rarement et avec une grande difficulté les capillaires de 4 μ; des capillaires plus petits n'admettraient pas les globules.

Autrefois, en se fondant sans doute sur le simple raisonnement, on admettait des *vaisseaux séreux*, plus petits que les petits capillaires dont nous avons parlé et n'admettant que le sérum du sang. L'induction nous conduit à les admettre; mais si nous voulons en constater l'existence, nous n'en trouvons aucune preuve palpable. La science en est là, et aujourd'hui les anatomistes rejettent les vaisseaux séreux, *vasa serosa*. Disons pourtant que Hyrtl les admet dans la cornée et dit les avoir injectés; ils mesureraient, dit-il, 2 μ. Ces injections sont peut-être incomplètes. A diverses époques, plusieurs anatomistes, Luschka, Henle, etc., ont décrit des filaments très-ténus, pourvus de noyaux, et en continuité avec les capillaires : c'étaient peut-être des vaisseaux séreux. Enfin, lorsque les capillaires se développent, ils représentent, à un certain moment, des vaisseaux séreux ne pouvant admettre que le sérum du sang. Kölliker ne se prononce pas sur l'existence de ces vaisseaux; il nous paraît raisonnable aussi de rester dans le doute.

Distribution et rapports. — Les capillaires existent dans presque tous les tissus, mais non dans tous : les *cartilages articulaires*, la *tunique interne des artères et des veines*, les *couches profondes de la tunique moyenne des artères*, la *couche élastique sous-épithéliale de l'endocarde*, les *épithéliums*, les *ongles* et les *poils* en sont totalement dépourvus. Parmi les tissus privés de capillaires, nous citerons encore la *cornée* de l'adulte, le *cristallin* et la *cristalloïde*, l'*ivoire* et l'*émail*.

1. Nous n'avons pas exprimé une opinion personnelle, mais celle de tous les auteurs sans exception, à notre connaissance.

2. La paroi des capillaires a 1 μ d'épaisseur.

Dans les tissus où ils existent, les capillaires forment des réseaux à mailles variables, arrondies, anguleuses, ou allongées selon la forme et la disposition des éléments anatomiques. Du reste, certains éléments ou groupes d'éléments ne sont jamais traversés par les capillaires ; *aucun élément anatomique*, *cellule*, *fibre*, etc., *ne se laisse traverser par les capillaires;* voilà une loi qui ne souffre aucune exception; pensez aux *tubes nerveux*, aux *cellules épithéliales*, aux *vésicules graisseuses.* On peut ajouter que *certaines unités anatomiques, formées par un groupe d'éléments, ne reçoivent jamais de vaisseaux capillaires,* et que leur nutrition se fait à distance : c'est ce qu'on observe pour les *faisceaux primitifs des muscles* et les *faisceaux primitifs des nerfs;* le sarcolemme des muscles et le périnèvre des nerfs sont entourés par le réseau capillaire. Voyez les *acini* des glandes en grappe, les vaisseaux arrivent à leur surface et forment un réseau à la surface externe de la paroi propre de l'élément glandulaire; mais ils ne pénètrent pas jusqu'à l'épithélium. Exceptons les *acini* du poumon, dont la paroi, d'une nature différente, est traversée par les capillaires, afin de permettre à cet organe de remplir sa fonction d'excrétion gazeuse.

Les rapports des capillaires avec les artères et les veines sont les suivants : on appelle *vaisseaux de transition* les gros capillaires, dont le diamètre se rapproche de 15 μ. Arrivés à cette dimension, ils se continuent avec l'épithélium des artères et des veines et se recouvrent d'une *membrane ankyste*, qui est le commencement de la couche élastique sous-épithéliale. Un peu plus loin, du côté des veinules, on voit s'ajouter du tissu conjonctif seulement, et du côté des artérioles, du tissu conjonctif et des fibres musculaires en même temps.

Dans les tissus, les parois des capillaires sont en contact avec la surface des éléments anatomiques constamment placés dans une atmosphère humide, liquide même, issue des capillaires par transsudation.

Membrane adventice. Gaines lymphatiques. — Dans plusieurs tissus, les vaisseaux capillaires ne sont pas en contact avec les éléments anatomiques même du tissu, ils sont entourés par une couche de tissu conjonctif, connue sous le nom de *membrane adventice*, membrane qui peut offrir diverses dispositions. Tantôt c'est une couche de tissu conjonctif lâche, homogène, à noyaux; tantôt c'est du tissu conjonctif réticulé (tissu adénoïde), qui entoure les capillaires, comme dans les organes lymphoïdes; quelquefois, surtout sur les capillaires un peu volumineux, la couche du tissu conjonctif est séparée du capillaire par un petit intervalle destiné à la circulation lymphatique. Dans ce dernier cas, la membrane adventice prend le nom de *gaine lymphatique.* Robin avait déjà décrit cette gaîne, en 1859, sur les capillaires du cerveau. (*Journal de la Physiologie*, t. II.)

Structure. — Jusque dans ces dernières années on a cru que les

vaisseaux capillaires étaient fermés par une membrane amorphe pourvue de noyaux (fig. 240). En mai 1865, Hoyer, se servant de l'imprégnation des artères par le nitrate d'argent, d'après la méthode de His et de Recklinghausen, put suivre l'épithélium jusque sur les capillaires de la grenouille ; le dépôt de nitrate d'argent, formant des lignes noires polygonales, lui montra dans les capillaires l'existence de cellules, semblables à des cellules épithéliales [1]. Cette découverte a été complétée par les travaux d'Auerbach, d'Eberth, etc. Aujourd'hui il est donc positif que la paroi mince du capillaire est *formée par des cellules épithéliales aplaties, juxtaposées et contenant un noyau.* Ces cellules aplaties

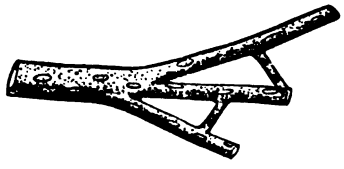

FIG. 240. — Capillaires fins anastomosés, et présentant des noyaux longitudinaux sur leur paroi.

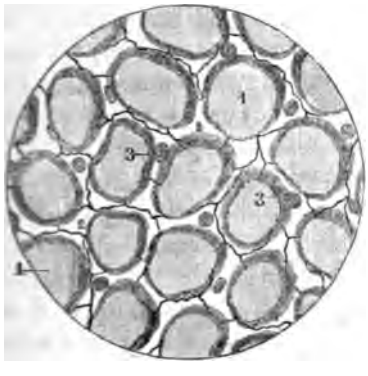

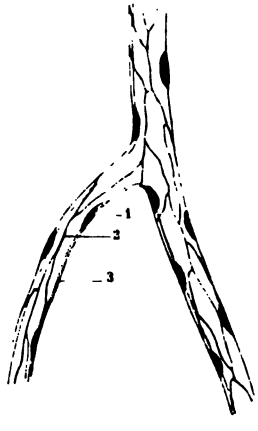

Cellules épithéliales, constituant les parois capillaires, dont les contours sont rendus visibles par l'imprégnation de nitrate d'argent.

FIG. 241. — 1, 1. Mailles arrondies d'un réseau capillaire. — 2, 2. Cellules. — 3, 3. Noyaux.

FIG. 242. — 1. Noyaux. — 2. Contours des cellules. — 3. Surface des cellules.

ne tapissent pas la paroi, *elles la constituent.* De chaque côté des capillaires, cette paroi se continue directement avec la couche épithéliale de la tunique interne des artères et des veines qui lui fait suite [2].

1. On peut voir ces cellules en injectant dans les capillaires une solution de nitrate d'argent mêlée à de la gélatine et contenant 25 à 50 centigrammes de nitrate d'argent cristallisé pour 100 grammes d'eau distillée. Au bout de quelque temps, le contour des cellules se montre sous forme de lignes foncées, par suite du dépôt d'argent dans les interstices qui séparent les cellules.

2. Les cellules des parois des capillaires sont considérées comme des *faux épithéliums* (endothéliums de His); ils se développent, du reste, aux dépens du feuillet moyen du blastoderme, comme tous les faux épithéliums. (*Voy.* Épithéliums.)

Il paraît démontré aujourd'hui que les globules blancs du sang, et même les globules rouges, peuvent traverser les parois des capillaires dans les interstices qui séparent les cellules épithéliales. Lorsqu'on considérait aux capillaires une paroi amorphe, il était difficile de comprendre la migration des corpuscules à travers la paroi du vaisseau.

Quant à la disposition des cellules dans la constitution des vaisseaux, la voici : les cellules épithéliales sont aplaties, à bords irréguliers, tantôt ondulés, tantôt dentelés ; chacune d'elles a un noyau ovalaire, ou arrondi, et un ou plusieurs nucléoles. Dans les plus petits capillaires, dans la rétine, par exemple, ces cellules sont fusiformes; elles se rapprochent un peu de la forme polygonale dans les capillaires d'un calibre plus considérable. Elles ont des dimensions extrêmement variables, de 70 à 180 μ de longueur, sur 5 à 10 μ de largeur. Quelquefois une seule cellule suffit pour former toute la paroi du vaisseau; ses bords se touchent, comme on l'observe dans les petits capillaires du cerveau et des muscles. Le plus souvent, la paroi des capillaires est formée par trois ou quatre cellules dont les bords sont juxtaposés.

Les cellules des capillaires sont dépourvues de protoplasma ; il est probable qu'elles jouent le rôle de membranes inertes, se laissant traverser par les liquides et pourvues d'un certain degré d'élasticité. Cependant, Stricker assure que les cellules des capillaires en voie de développement, chez le têtard, contiennent du protoplasma contractile qui détermine le rétrécissement et l'élargissement successif du capillaire ; reste à savoir si quelque chose d'analogue se montre dans les capillaires complétement développés.

Disposition. — La conformation du réseau capillaire des organes étant subordonnée à la disposition des éléments anatomiques, il en résulte que *la forme du réseau capillaire est toujours la même dans le même organe, dans le même tissu ; elle le caractérise* : de sorte qu'en voyant une injection capillaire, un anatomiste exercé peut dire à quel tissu, à quel organe appartiennent ces vaisseaux ; cette règle souffre peu d'exceptions. Un réseau capillaire à *mailles arrondies* s'observe lorsque les éléments qui séparent les vaisseaux sont sphériques, comme autour des *cellules adipeuses* et des *culs-de-sac des glandes en grappe*, ou quand les vaisseaux contournent des orifices de petites glandes en tube, comme à la *surface muqueuse de l'estomac ou de l'intestin*. On rencontre des réseaux

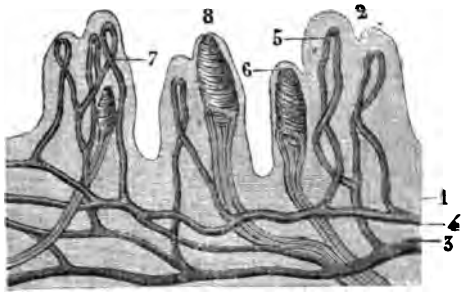

FIG. 243. — Capillaires des papilles de la peau.

à *mailles polygonales* lorsque les capillaires entourent des éléments polygonaux, comme les *cellules hépatiques*. On trouve des capillaires en forme *d'anses simples* dans les *papilles filiformes du derme* (fig. 243). Lorsque la saillie est plus large et plus longue, comme dans les *villosités* intestinales, les deux branches de l'anse sont réunies par des vaisseaux transversaux, de sorte que l'ensemble du réseau offre une forme conique (fig. 244). Un réseau *à mailles allongées et étroites* existe autour des éléments anatomiques allongés et disposés régulièrement : c'est ce qu'on observe dans les *muscles* et les *nerfs*.

FIG. 244. — Réseau capillaire des villosités intestinales.

FIG. 245. — Réseau capillaire des membranes séreuses.

FIG. 246. — Réseau capillaire étalé à la surface interne des lobules pulmonaires.

Dans un même réseau capillaire, tous les vaisseaux ont sensiblement le même diamètre.

Propriétés physiques, chimiques et physiologiques. — Vus au microscope, les vrais capillaires paraissent amorphes et *transparents* ; sans les noyaux dont ils sont parsemés, on parviendrait difficilement à les apercevoir. Leur paroi est douée d'un haut degré d'*élasticité*, au point qu'on ne peut donner qu'approximativement le diamètre d'un capillaire ; le même capillaire rempli de sang aura un diamètre supérieur au diamètre du même vaisseau vide. Lorsqu'un globule doit traverser un petit capillaire (le diamètre du globule est de 7 μ), le globule s'allonge en même temps que le capillaire s'élargit.

Lorsqu'on examine avec un microscope le sang en circulation dans les capillaires, on constate que les globules rouges voyagent en colonne serrée au centre du liquide et que les globules blancs sont particulièrement placés contre les parois des vaisseaux,

FIG. 247. — Réseau capillaire des muscles striés.

En explorant avec soin ces corpuscules sanguins, on finit par découvrir, au milieu des globules rouges, quelques *granulations graisseuses* et des cellules, de forme arrondie. plus volumineuses que les globules rouges; ce sont les *globules blancs* ou *leucocytes :* on trouve un globule blanc pour plusieurs centaines de globules rouges.

1° Globules rouges, cellules sanguines [1].

Forme.— Décrits encore sous le nom d'*hématies*, les globules rouges ont la forme d'une lentille biconcave à bords arrondis. Lorsqu'ils se présentent de face sous le champ du microscope, ils paraissent jaunâtres, circulaires, avec une tache claire centrale qui correspond à la partie amincie du globule. Il est assez facile de prendre cette tache pour un noyau de cellule; mais les globules n'en ont pas. Vus de profil, les globules se montrent sous forme de bâtonnet, puisqu'on n'en voit que le bord; s'ils se montrent un peu inclinés, ils ont la forme d'une ellipse variable suivant le degré d'inclinaison.

La *forme discoïde* des globules de l'homme se rencontre chez tous les mammifères, *excepté le chameau*, *le lama et l'alpaga*, qui ont des globules elliptiques. La *forme elliptique* se montre dans les autres classes de vertébrés. *oiseaux*, *reptiles* et *poissons*, excepté chez certains poissons inférieurs, les *cyclostomes*, par exemple, qui ont des globules discoïdes comme les mammifères.

Dimensions, *volume.* — Le volume des globules rouges de l'homme varie, mais dans des limites assez restreintes. On peut admettre comme chiffres moyens 7 μ de largeur et 1 μ 5 d'épaisseur. Les dimensions extrêmes indiquées par les divers observateurs sont 4 μ, 5 et 9 μ, 3 pour la largeur, 1 μ et 2 μ. 1 pour l'épaisseur (Harting).

Chez les animaux dont les globules sont discoïdes, ces éléments ne s'écartent pas beaucoup des dimensions précédentes; ceux de l'*éléphant*, cependant, ont 9 μ, et ceux du *cheval*, 5 μ. Les globules elliptiques du *chameau*, du *lama* et de *l'alpaga*, mesurent 8 μ. Chez les oiseaux, les reptiles et les poissons, les globules elliptiques mesurent 16 μ de longueur sur 8 μ de largeur ; cependant, ils sont en général un peu plus petits chez les reptiles, 15 μ, et chez les poissons osseux. 14 μ. Chez certains animaux inférieurs, les globules deviennent énormes : 21 μ chez la *grenouille*, 37 μ chez la *salamandre*, 126 μ chez le *protée;* ces derniers sont visibles à l'œil nu [2].

Structure. — L'étude de la structure des globules est hérissée de difficultés, ces éléments se modifiant avec la plus grande facilité sous

1. Les globules du sang ont été découverts par Malpighi à la fin du XVIIe siècle.

2. Il est facile de faire apparaître une membrane sur ces cellules avec les réactifs suivants : sublimé, tannin, acide acétique, acide phosphorique, acide nitrique dilué 3 : 100.

l'influence des agents extérieurs. Aussi les auteurs ne sont-ils pas d'accord sur cette question.

Les uns font du globule sanguin une vésicule, c'est-à-dire une *cellule avec enveloppe* (Kölliker, Leydig, etc.); les autres le considèrent comme *dépourvu d'enveloppe*, comme un protoblaste, un granule de protoplasma (Beale, Frey, Robin, Schultze); il est probable que l'action de certains réactifs détermine une apparence d'enveloppe [1].

Le *contenu* du globule est diversement interprété également : on l'a tour à tour décrit, comme la combinaison d'un stroma avec un liquide coloré, comme une petite masse de protoplasma, comme une solution visqueuse d'hématosine. Aujourd'hui, on admet que la substance du globule est formée d'*hémoglobuline* sans granulations et *sans noyaux*. Le noyau n'existe que dans les globules de l'embryon jusqu'au moment où celui-ci acquiert une longueur de deux à trois centimètres, chiffre contestable. Il est constant également chez les oiseaux, les reptiles et les poissons; mais chez les mammifères il n'existe pas plus que chez l'homme.

Propriétés physiques. — Les globules rouges ne présentent pas de contractilité; on n'a jamais constaté de *mouvements amiboïdes* dans ces corpuscules. On peut les considérer comme formés d'une substance gélatineuse imbibée d'eau et soumise à des courants endosmotiques continus. Les globules rouges ont une surface parfaitement lisse, ils sont doués d'un grand degré d'*élasticité*, à tel point qu'un globule peut s'allonger en forme de boudin pour traverser un capillaire de petite dimension. Dans le sang vivant, ils conservent leur forme normale; mais ils s'altèrent avec facilité, comme nous allons le voir.

FIG. 250. — Globules sanguins extraits de l'extrémité du doigt. A droite de la figure ils sont isolés; les uns sont aplatis et reposent sur une face, d'autres sont obscurs au centre, tandis qu'une troisième variété présente une partie centrale transparente. Ces différences tiennent au point du foyer auquel on les considère. — A gauche de la figure, les globules se sont empilés les uns sur les autres en plusieurs points. On aperçoit aussi deux leucocytes et quelques granulations. Grossissement, 250 diamètres.

Modifications des globules. — Ils sont *plus lourds* que le sérum, ils forment un dépôt rouge dans le sang défibriné; mais dans le *plasma* (sérum contenant la fibrine dissoute) ils n'ont pas le temps de se déposer, ils sont emprisonnés par la fibrine qui se coagule pour donner naissance au *caillot*.

Les globules rouges se combinent avec l'*oxygène*, qui leur donne une couleur rouge

1. Cependant, Böttcher affirme que les globules sanguins de la grenouille éclatent sous l'influence de la pression et que la membrane devient visible; Kölliker prétend avoir vu des enveloppes de globules vides et affaissées.

2° Globules blancs [1].

Nombre. — Rien de plus variable que le nombre de ces globules; il y en a environ 3 1/2 de blancs pour 1,000 de rouges. [1 : 335 (Moleschott). 1 : 290 (de Pury). 1 : 695 (Hirt)]. Ces chiffres moyens correspondent au sang d'un homme jeune, entre deux repas. Ils sont un peu moins nombreux chez les vieillards. Une foule de conditions peuvent faire varier ces proportions, comme on peut s'en assurer par les chiffres ci-dessous.

Le nombre des globules blancs *diminue* sous l'influence du jeûne et de l'abstinence, pendant la grossesse, et à la suite de saignées ou d'hémorrhagies; on le trouve *considérable* après le repas, surtout après l'ingestion d'une grande quantité de viande.

Le nombre des globules blancs est plus considérable dans le sang veineux que dans le sang artériel, et cela se conçoit, puisqu'ils sont versés dans le sang veineux et qu'ils se transforment en partie en traversant le poumon. Aussi le sang de l'artère pulmonaire, qui appartient au système veineux, en renferme-t-il plus que le sang des veines pulmonaires. Dans quelques veines en particulier, la proportion est considérable; le sang qui sort du foie en renferme de 5 à 15 pour 1,000.

Hirt a constaté que, le sang de la veine porte contenant 1 globule blanc pour 740 rouges, celui des veines sus-hépatiques en avait 1 pour 170; il est vrai de dire que Kölliker a trouvé dans la veine porte autant de globules blancs que dans les veines sus-hépatiques. Le même observateur, examinant le sang de l'artère et de la veine spléniques, a trouvé 1 globule blanc pour 2,000 rouges dans l'artère, et 1 pour 60 dans la veine. On conçoit l'importance de ces observations au point de vue du lieu de formation et de destruction des globules blancs. Dans la leucocytémie, on peut observer jusqu'à 300 globules blancs pour 1,000 rouges, et même plus.

Forme. — Les globules blancs sont *arrondis*, ils ont un aspect granuleux et un *contour irrégulier*. Ils perdent souvent leur forme et offrent des *mouvements amiboïdes* très-énergiques que l'on peut faire durer pendant plusieurs jours, pourvu qu'on maintienne les globules dans du sang frais. Ces mouvements se ralentissent avec le froid et acquièrent une grande énergie lorsqu'on les chauffe à la température du corps (M. Schultze). La surface des globules blancs étant visqueuse, on a constaté que les prolongements amiboïdes peuvent incorporer dans la masse de la cellule des matières pulvérulentes, comme de la poudre de cinabre et de carmin, et même des corpuscules de lait. Puisque nous avons mentionné la *viscosité* des globules

1. Les globules blancs sont décrits sous le nom de *leucocytes* par Robin. On les appelle encore *corpuscules de la lymphe, corpuscules lymphatiques, corpuscules chyleux*, expressions qui rappellent leur origine.

blancs, ajoutons que cette viscosité les fait adhérer aux plaques de verre sur lesquelles on les examine, lorsque le liquide n'est pas trop abondant; en raison de cette viscosité, les globules blancs circulent très-lentement dans les capillaires, et se tiennent contre les parois où ils sont, pour ainsi dire, accolés.

FIG. 253. — Aspect d'une goutte de sang dans la leucocytémie. Les globules rouges sont groupés et superposés comme des pièces de monnaie. (Grossissement, 250.)

Volume. — Les globules blancs étant des cellules en formation, on conçoit que leur volume doive varier : aussi en trouve-t-on de petits, de moyens et de gros. Leur diamètre varie de 4 μ à 11 μ; ceux qui mesurent de 9 à 11 μ sont les plus nombreux. Robin leur donne de 8 à 14 μ; 14 μ est certainement un chiffre exagéré.

Densité. — Ils sont plus légers que les globules rouges; on les rencontre en grand nombre dans les couches supérieures du sang défibriné. Ils sont aussi très-nombreux dans la couenne qui recouvre le sang après une saignée, parce que, étant plus légers, ils sont soutenus par le coagulum fibrineux qui se fait au-dessous d'eux.

Structure. — La substance du globule est formée de protoplasma à fines granulations. Nous nous trouvons ici en face du même désaccord entre les auteurs sous le rapport de l'*enveloppe* des globules blancs. Kölliker décrit à ces corpuscules une enveloppe mince et un contenu pouvant s'échapper, sous forme de gouttelettes, à travers des déchirures de cette mince membrane. Frey, Robin, Schultze, et la plupart des auteurs considèrent cet élément comme une masse de protoplasma granuleux; Robin nous paraît le plus exact, lorsqu'il dit que la masse de protoplasma qui les constitue n'a pas d'enveloppe distincte, mais que sa substance est un peu plus dense à la surface qu'à l'intérieur.

Mêmes contradictions sous le rapport du *noyau*. Robin soutient que ces corpuscules *n'ont pas de noyau;* l'opinion de ce savant doit être prise en sérieuse considération, car il a fait une étude très-approfondie de ces éléments. Le noyau, ou les noyaux, qu'on aperçoit, dit Robin, sont produits artificiellement, soit par une altération spontanée du globule qui a vieilli ou qui a été extrait des vaisseaux, soit par l'action de l'eau, de l'acide acétique ou d'autres réactifs, qui ont la propriété de refouler les granulations vers le centre, où elles se groupent pour donner naissance à un ou plusieurs corpuscules qu'on prend pour des noyaux.

Au contraire, la plupart des micrographes décrivent un noyau aux globules blancs. Ainsi, Frey dit que *le noyau*, enveloppé d'une mince couche de protoplasma, *n'est pas visible*, dans la plupart des cas, *avant*

l'action de quelque réactif; quelques globules, ajoute cet auteur, *semblent ne point renfermer de noyaux.*

Selon Kölliker, *les uns ont un seul noyau* et ressemblent parfaitement aux petits éléments celluleux du chyle, *les autres ont plusieurs noyaux; ces derniers sont tellement semblables aux corpuscules du pus, qu'il est impossible d'établir une distinction entre ces deux espèces de globules.*

Il est difficile d'élucider cette question, et cela est fort regrettable au point de vue pathologique : on doit donc raisonnablement, ce nous semble, interpréter la question selon la manière de voir de Robin, en attendant des observations nouvelles et plus complètes. Voici, du reste, comment cet auteur comprend les globules blancs.

—

Des leucocytes, d'après Robin. — Lorsqu'on ne connaissait pas parfaitement cet élément anatomique, on le décrivait dans les divers appareils sous des noms différents, et l'on ne s'apercevait pas que tous ces éléments étaient un seul et même élément dont nous allons bientôt donner les caractères. Les leucocytes sont ce qu'on a décrit sous les noms de *globules du pus*, *globules du chyle*, *globules de la lymphe*, *globules du mucus*, *globules de la salive*, *globules de l'urine*, *globules blancs du sang*, *globulins*, *globules granuleux de l'inflammation*, *corpuscules cytoïdes*, *pyocytes*. Et tous ces éléments n'en forment qu'un seul, le leucocyte. (Robin.)



FIG. 254. — Globules blancs du sang, ou leucocytes. Ils commencent à s'altérer, car on observe sur quelques-uns la formation d'un noyau (250 diam.).

Les leucocytes ne conservent leurs caractères que lorsqu'ils sont récemment formés. Lorsque, au contraire, ils sont nés depuis un certain temps, et lorsqu'ils sont hors des vaisseaux, ils présentent de nombreuses modifications.

Ils se déforment et présentent, pendant quelques heures, des expansions sarcodiques, mouvements amiboïdes, qui se forment et disparaissent presque aussitôt.

L'eau rassemble les granules au centre du leucocyte, où ils deviennent cohérents et prennent au bout d'un quart d'heure l'apparence d'un noyau ovoïde. Cette formation de noyaux s'observe constamment à l'état cadavérique et dans la salive, mais non dans le mucus des fosses nasales.



FIG. 255. — Les mêmes, après l'action de l'acide acétique, qui a déterminé la formation de noyaux en dilatant les globules.

L'acide acétique produit les mêmes phénomènes, mais beaucoup plus rapides. Il détermine le rassemblement des granulations en trois

ou quatre masses qui simulent des noyaux ovoïdes, irréguliers; au bout d'une demi-heure il dissout l'enveloppe.

On les rencontre dans le mucus, le pus, le colostrum, le lait des mamelles enflammées, le sperme, le liquide prostatique, le liquide amniotique, l'humeur vitrée chez le fœtus, la sérosité des vésicatoires, la synovie, le liquide céphalo-rachidien. Les muqueuses, à l'état normal, n'en présentent pas à leur surface, mais le plus léger trouble de la circulation suffit pour les faire apparaître. Chez certaines personnes d'une mauvaise santé, les muqueuses exhalent habituellement des leucocytes. (Robin.)

FIG. 256. — Mucus expectoré dans une pharyngite simple. On y observe un grand nombre de leucocytes volumineux. Grossissement, 300.

C'est à la présence des leucocytes que le pus doit sa couleur et sa consistance.

Quelquefois, à la surface des muqueuses enflammées, par exemple, les leucocytes se remplissent de gouttelettes graisseuses, jaunâtres, maintenues réunies par une matière amorphe, attaquable par l'acide acétique qui dissout alors les gouttelettes graisseuses. On trouve surtout ces leucocytes dans les tissus enflammés, autour des épanchements sanguins. (Robin.)

FIG. 257. — Mucus expectoré dans la pharyngite. Les leucocytes ont subi l'action de l'acide acétique qui a déterminé un aspect fibrillaire du mucus. Grossissement, 250.

Les leucocytes peuvent s'hypertrophier et acquérir un diamètre de $0^{mm},015$ à $0^{mm},040$. Ils peuvent être le siége d'hypergenèse, comme dans la leucocytémie (fig. 254), la cachexie paludéenne, l'infection purulente. On peut voir apparaître ces éléments anatomiques, suivre leur développement et être témoin de leurs altérations sur une plaie faite à la surface de la peau. On voit suinter de la plaie un liquide incolore: c'est le plasma, c'est de la lymphe plastique. Une ou deux heures après, on voit se former des corps sphériques, transparents, de $0^{mm},004$ à $0^{mm},006$. L'eau et l'acide acétique y déterminent l'apparition de deux ou trois noyaux. Trois ou quatre heures après ils ont acquis de $0^{mm},008$ à $0^{mm},014$.

Le rôle de ces éléments anatomiques est complétement inconnu. On ne sait pas davantage d'où ils proviennent. Ils ne se transforment pas en globules rouges. (Robin.)

—

On sait, par ce qui précède, combien la manière de voir de Robin diffère de celle des autres auteurs. Il serait bien désirable que nous pussions enfin sortir de ce chaos. On apprend, par ces dernières lignes,

que Robin admet le développement spontané de ces globules dans un blastème ; ce qu'il décrit comme des leucocytes à la surface d'une plaie, n'est autre chose que les cellules arrondies, embryonnaires, venues de la prolifération des corpuscules du tissu conjonctif, comme l'admettent la plupart des micrographes.

Propriétés physiques. — Nous avons vu que ces corpuscules sont incolores ; les gros, selon Kölliker, sont plus transparents que les autres et laisseraient apercevoir leurs noyaux sans préparation : n'est-ce point là une altération des vieux leucocytes ?

Nous avons vu que les globules blancs jouissent de mouvements amiboïdes très-énergiques.

Ils s'accolent les uns aux autres, mais ils ne s'empilent pas comme des pièces de monnaie, à la manière des globules rouges.

Ils ne possèdent pas l'élasticité des globules rouges et ils ne traversent pas les petits capillaires. Lorsqu'on examine le sang en circulation dans les capillaires, on voit que les globules rouges se tiennent au centre en colonne serrée, et qu'il existe entre eux et la paroi une mince couche transparente, dans laquelle on aperçoit quelques globules blancs, qui glissent lentement le long de la paroi, à laquelle ils semblent quelquefois accolés.

Modifications des leucocytes. — D'après Robin, les globules blancs *extraits des vaisseaux*, ou *ayant vieilli dans le sérum*, se modifient : les granulations se rassemblent vers le centre et donnent naissance à un noyau. Quelquefois ils se remplissent de granulations graisseuses.

L'*eau* les gonfle et rend leur surface unie ; en même temps l'élément devient plus transparent et le noyau apparaît.

L'*acide acétique* a une action analogue à celle de l'eau, et rend le noyau, ou les noyaux, encore plus apparents. Sous l'influence de cet acide, le noyau peut prendre des formes diverses : tantôt il se montre en forme de croissant, tantôt il se divise en deux ou quatre petites masses isolées, et même en un plus grand nombre ; si l'on fait agir l'acide acétique un peu énergiquement, on peut constater la production d'échancrures à la surface, et même d'un étranglement, à la partie moyenne du globule, qui finit par se diviser en un certain nombre de petits corpuscules.

En général, les globules blancs résistent mieux que les rouges à l'action des réactifs.

Origine et transformations. — Il est certain que les globules blancs viennent du chyle, de la lymphe, par conséquent des ganglions lymphatiques[1], et de quelques autres organes, de la rate en parti-

1. Robin n'admet pas cette origine : on le conçoit, puisque pour lui les éléments anatomiques naissent dans les blastèmes ; le même auteur n'admet pas, du reste, les cellules lymphatiques des ganglions ni de la rate.

culier[1]. Ceux du chyle et de la lymphe sont versés à l'union des veines jugulaire interne et sous-clavière gauches, ce qui explique l'abondance des globules blancs dans la veine cave supérieure et dans le cœur droit, surtout pendant la digestion.

On considère généralement ces globules comme destinés à se transformer en globules rouges et à les réparer à mesure qu'ils disparaissent; on croit cependant que quelques-uns se détruisent dans le torrent circulatoire sans passer par l'état de globules rouges. On peut assister à la transformation du globule blanc, qui diminue insensiblement de volume et se transforme en un disque arrondi, aplati, coloré, jaunâtre, se chargeant d'hématine. (Frey.) Ce changement s'opère dans toute l'étendue du système circulatoire, et il est probable qu'il prend toute son activité au niveau des poumons, au moment où il subit le contact de l'oxygène. (*Voy.* Fonctions de la rate.)

3° Granulations graisseuses.

On trouve dans le sang des granulations graisseuses en nombre variable et de même nature que celle du chyle. Tantôt elles sont très-rares, tantôt elles sont si considérables que le sang revêt un aspect laiteux. On croit généralement que ces granulations viennent directement du chyle, qui verse de la graisse dans le sang à travers le canal thoracique : en effet, elle se montre abondante surtout après le repas. On les trouve constamment pendant la grossesse, et chez les sujets que l'on soumet à une diète prolongée, parce que leur graisse est sans cesse résorbée. Ces granulations graisseuses semblent disparaître au moment où elles traversent le poumon, car on ne les rencontre plus dans le sang artériel.

Les *globulins* que l'on décrit dans le sang comme noyaux, sans nucléoles, contractés et recourbés par l'action de l'acide acétique, ne sont probablement que des leucocytes très-petits.

1. Nous devons citer ici (voy. *Moelle des os*, page 151) l'opinion de Bizzozero et de Neumann qui ont publié des travaux importants sur ce sujet. Ces deux savants ont constaté des mouvements amiboïdes très-énergiques dans le protoplasma des cellules de la moelle ; ils ont vu à côté de ces cellules, des globules rouges embryonnaires ayant un noyau, et des cellules intermédiaires à ces deux éléments. Ils admettent que les cellules incolores se transforment en cellules colorées, et que tous ces éléments pénètrent dans les vaisseaux de dehors en dedans, à travers la paroi des vaisseaux. La moelle des os serait donc, si ces observations sont exactes, un *organe hématopoiétique* au même titre que la rate.

ARTICLE SIXIÈME

VAISSEAUX LYMPHATIQUES ET CANAL THORACIQUE

Les vaisseaux lymphatiques constituent un système de canaux destinés : 1° à ramener dans le torrent de la circulation le liquide qui est sorti par transsudation des capillaires sanguins et qui s'est chargé des produits de décomposition des tissus; 2° à absorber le chyle à la surface de la muqueuse intestinale, et à le porter dans le canal thoracique, où il se mélange à la lymphe dont il suit le courant.

Les *chylifères* sont donc les lymphatiques de l'intestin grêle, ils ont la structure des lymphatiques : nous les confondrons dans notre description.

C'est à la partie inférieure du cou que le système lymphatique s'abouche dans les veines par deux canaux, le *canal thoracique* et le *grand vaisseau lymphatique droit*. Le canal thoracique s'ouvre dans la veine sous-clavière gauche, au point où elle se réunit à la jugulaire interne du même côté. Le grand vaisseau lymphatique droit s'ouvre dans le tronc veineux brachio-céphalique droit, près du point de fusion de la sous-clavière et de la jugulaire droites. Dans le grand vaisseau lymphatique droit, qui n'a que deux ou trois centimètres de longueur, se rendent tous les lymphatiques de la moitié droite de la portion sus-diaphragmatique du corps, c'est-à-dire de la moitié droite de la tête, du cou et du thorax, ainsi que du membre supérieur droit. Tous les autres lymphatiques, par conséquent tous ceux de la portion sous-diaphragmatique du corps, et ceux de la moitié gauche de la portion sus-diaphragmatique, se rendent dans le canal thoracique.

Considérés dans leur ensemble, les lymphatiques offrent une grande analogie avec les veines; seulement ils charrient un liquide blanc. Ces vaisseaux ne forment pas un système continu allant en augmentant de volume de la périphérie au centre, ils sont interrompus de distance en distance par des glandes spéciales, les *ganglions lymphatiques*, qui versent un produit particulier dans les vaisseaux qui les traversent. Au niveau de chaque ganglion, les lymphatiques y pénètrent en se réduisant en capillaires; ils en sortent également sous forme de capillaires, de sorte que chaque segment de lymphatique compris entre deux ganglions représente une veine porte, commençant par des capillaires et finissant par des capillaires.

Les lymphatiques sont très-fins; c'est à peine si, dans les dissections, on peut apercevoir les plus volumineux ridés et affaissés comme des fils aplatis (les plus gros ne dépassent pas 2 à 3 millimètres; on en trouve de volumineux autour des iliaques primitives); ils n'ont pas une

surface régulière comme les artères et les veines; ils offrent des renflements et des points rétrécis, très-rapprochés les uns des autres, et dus à la présence de valvules disposées par paires, comme dans les veines. On ne connaît pas de lymphatique dépourvu de ces valvules (fig. 258).

FIG. 258. — Vaisseau lymphatique avec ses valvules.

De même que les veines, les *lymphatiques superficiels*, nés de la peau, rampent dans le tissu cellulaire sous-cutané, le long des veines superficielles principalement, et vont se jeter dans des ganglions lymphatiques superficiels; les *lymphatiques profonds* accompagnent les artères et se jettent dans des ganglions profonds, qui communiquent avec les superficiels au moyen de petits vaisseaux de communication traversant les aponévroses, comme cela s'observe à l'aine et à l'aisselle.

Les lymphatiques ont offert de grandes difficultés aux anatomistes de tous les temps. Gaspard Aselli entrevit les chylifères en 1622; mais il ne se douta pas de la nature de ces vaisseaux; Bartholin et Rudbeck les découvrirent en 1651, et un peu plus tard Mascagni les étudia. Les injections sont presque impossibles : aussi l'étude de ces vaisseaux ne fit-elle de véritables progrès qu'à partir de l'époque où l'on eut l'idée de faire des injections au mercure, non pas dans les troncs des lymphatiques, mais près de leur origine. Sappey, l'un des anatomistes les plus habiles de notre époque, a le plus contribué à perfectionner nos connaissances sur les vaisseaux lymphatiques, à faire connaître surtout les régions où ils prennent naissance. Cet observateur distingué s'est servi, comme Cruveilhier et Bonamy, d'un moyen bien simple qui consiste à piquer avec la canule de l'appareil à injection le tissu où il soupçonne l'existence des lymphatiques. Ces vaisseaux sont si nombreux dans un grand nombre de régions, que la canule pénètre souvent dans la cavité de l'un d'eux : aussitôt le mercure se porte du côté de l'origine du vaisseau, ainsi que du côté du ganglion. On ne nous accusera pas de partialité, nous qui avons donné dans cet ouvrage la plus large part aux théories et aux découvertes allemandes; nous ne cédons à aucun sentiment de haine nationale ou personnelle, en disant qu'il est outrageant pour celui qui lit les ouvrages allemands, Frey, Kölliker, Leydig, de voir que les noms de Cruveilhier et de Sappey ne sont pas prononcés une seule fois dans la description des lymphatiques. Bien plus, Frey semble donner le procédé de Sappey sous le nom de procédé de ponction de Hyrtl ! Or, l'ouvrage de Hyrtl date de 1860, époque postérieure aux travaux de Cruveilhier et de

Sappey [1]. Si c'est le fait de l'ignorance, tant pis pour messieurs les Allemands; nous voyons là un esprit systématique qui consiste à vouloir dominer quand même, en étouffant les travaux des voisins. On ne saurait assez flétrir une conduite aussi méprisable [2].

1° Structure des vaisseaux lymphatiques.

C'est la structure des vaisseaux lymphatiques proprement dits que nous étudierons ici ; la structure des lymphatiques d'origine, autrement appelés *capillaires lymphatiques*, *canaux lymphatiques*, est tout à fait différente ; nous en parlerons plus loin, en décrivant l'origine des vaisseaux lymphatiques.

Comme les artères et les veines, les lymphatiques ont trois tuniques. Leur structure les rapproche davantage des veines, par la présence de valvules à l'intérieur, et de fibres musculaires dans la tunique externe ; ils s'en rapprochent aussi par la direction centripète du courant lymphatique. Leur paroi est demi-transparente, très-mince, très-élastique et bien plus résistante que celle des vaisseaux sanguins de même calibre [3].

Tunique externe.— Elle est formée de *tissu conjonctif* fibrillaire, dont les fibres sont dirigées longitudinalement, comme dans les artères et dans les veines. Des réseaux de *fibres élastiques* fines et de moyenne

1. Cruveilhier, 1826. — Sappey, vers 1863.

2. Nous croyons devoir avertir le lecteur de la direction que nous avons donnée à la description des lymphatiques.

Il semble que les auteurs français et allemands professent les uns pour les autres un mépris réciproque, dont nous trouvons les preuves, hélas! à chaque pas.

D'un côté, ces derniers ne se donnent même pas la peine de citer les noms de nos compatriotes qui se sont acquis des titres incontestables, soit dans la découverte, soit dans la préparation des vaisseaux lymphatiques ; ils paraissent avoir une entière confiance dans leurs récentes découvertes, qui, il faut bien le dire, prouvent une étude soutenue et très-attentive de leur part.

Si nous tournons les yeux du côté opposé, nous voyons les auteurs français accuser les Allemands de discuter dans le vide, de ne réaliser aucun progrès, de faire des observations superficielles, etc. (Ces accusations sont extraites de leurs écrits.)

Le désaccord existe dans toute son évidence pour les vaisseaux lymphatiques.

Que nous restait-il à faire ? La science, pour nous, n'a pas de patrie, elle doit être la même dans toutes les nations ; la vérité doit être une chez tous les peuples. Nous avons pris le parti d'exposer amplement les idées allemandes. Nous savons que notre système sera critiqué, et nous ne nous dissimulons pas qu'il doit y avoir un peu d'exagération dans leurs vues, relativement surtout à l'origine des lymphatiques. Ce n'est pas une raison pour ne tenir, en France, aucun compte de ces travaux.

3. Daprès Lauth, les lymphatiques du membre inférieur résistent à la pression d'une colonne de mercure de 133 centimètres. Les vaisseaux sanguins ne résistent pas à celle d'une colonne de 33 centimètres.

grosseur, ayant la même direction, sont entremêlés aux faisceaux de tissu conjonctif. Comme dans les veines, on peut encore observer des fibres musculaires lisses dans la tunique externe ; ces fibres sont dirigées longitudinalement [1] ou un peu obliquement; la première de ces deux directions est toujours prédominante. Un caractère essentiel qui distingue cette tunique de la tunique externe des veines, c'est que les *fibres musculaires des lymphatiques commencent à se montrer sur les vaisseaux ayant seulement* 200 μ, tandis que les petites veines en sont dépourvues, et qu'on ne commence à observer ces fibres musculaires que sur les veines de moyen calibre. On trouve des *vasa-vasorum* nombreux dans cette tunique. On n'a pas encore constaté de nerfs sur leurs parois. (Robin.)

Tunique moyenne.—La tunique moyenne, la plus épaisse des trois, est composée de fibres musculaires lisses et de fibres élastiques. Les *fibres musculaires* sont transversales, elles ont les mêmes caractères que celles des veines et des artères. Elles sont entremêlées de *fibres elastiques fines* formant des réseaux à direction transversale, et plus abondants du côté de la tunique externe.

Tunique interne. — Comme celle des artères et des veines, la tunique interne est composée de deux couches. La *couche épithéliale* est formée par un *épithélium pavimenteux simple* à cellules allongées, mais moins longues que celles des veines et des artères. Plus profondément, la *couche élastique sous-épithéliale* est formée de fibres élastiques dirigées longitudinalement et anastomosées, en réseaux serrés, de manière à donner naissance à une membrane réticulée, et jamais à une véritable membrane élastique. Les fibres qui constituent ces réseaux ne sont jamais très-volumineuses, elles sont fines et de moyenne grosseur, et leurs réseaux offrent de grandes variétés.

Limites des tuniques. — Nous verrons, en étudiant les capillaires lymphatiques, que la couche épithéliale de la tunique interne se continue avec les capillaires lymphatiques. Les autres couches se continuent, vers les mêmes vaisseaux, beaucoup plus loin que les tuniques des vaisseaux sanguins vers les capillaires. On peut voir déjà, sur de petits lymphatiques de 35 μ environ (vaisseaux chylifères), une couche de tissu conjonctif homogène ; sur des vaisseaux de 200 μ, on aperçoit les trois tuniques.

Vasa-vasorum ; nerfs. — Les *vasa-vasorum* et les *nerfs* n'ont pas été étudiés ; il est probable qu'ils se comportent comme ceux des veines. Robin, cependant, a vu de nombreux capillaires dans la tunique externe des lymphatiques.

1. Ces fibres, d'après Robin, seraient circulaires, et la tunique moyenne, selon le même auteur, en serait dépourvue. (*Voy.* art. *Lymphatique* du *Dict. Encycl. des Sc. méd.* 1870).

Valvules.— Les valvules [1], transparentes et disposées par paires, sont formées de cinq couches, comme les valvules des veines; mais elles sont beaucoup plus nombreuses : la couche du milieu renferme des fibres de tissu conjonctif et quelques fibres élastiques disposées parallèlement au bord adhérent de la valvule. De chaque côté de cette couche, on trouve une lamelle formée par des fibres élastiques en réseau dirigées de la base vers le sommet de la valvule. Enfin, de chaque côté, la face superficielle de la valvule est recouverte d'épithélium pavimenteux, semblable à celui qui tapisse la surface interne des vaisseaux. La couche conjonctive centrale n'arrive pas jusqu'au bord libre de la valvule. On peut dire qu'elles sont, comme les valvules des veines, formées par un adossement de la tunique interne et de la tunique moyenne. Les valvules ne possèdent pas de vaisseaux.

Teichmann a fait voir que les valvules ne se montrent pas sur les lymphatiques capillaires ayant moins de 200 μ, et que la présence de ces valvules distingue les lymphatiques proprement dits de leur réseau d'origine.

2° Structure du canal thoracique.

Le canal thoracique commence au niveau de la deuxième vertèbre lombaire par une dilatation, *réservoir de Pecquet*, passe par l'ouverture aortique du diaphragme et monte au-devant de la colonne vertébrale et des artères intercostales du côté droit, s'incline du côté gauche des vertèbres, à la partie supérieure du thorax, et se termine en arrière de la terminaison de la veine sous-clavière gauche. Il reçoit, au niveau de sa dilatation inférieure, un grand nombre de lymphatiques, ceux des membres inférieurs, et les chylifères en particulier; le long de son trajet il reçoit la plupart de ceux du thorax; enfin, à sa terminaison, les lymphatiques de la moitié gauche de la tête, du cou et du membre supérieur gauche, versent leur contenu dans sa cavité.

Le canal thoracique est pourvu de trois tuniques. La *tunique externe* offre la plus grande analogie avec celle des veines; elle est formée de tissu conjonctif dont les fibres sont dirigées longitudinalement, de fibres élastiques longitudinales formant un réseau qui s'entre-croise avec les fibres de tissu conjonctif, et de faisceaux musculaires anastomosés en réseau dans l'épaisseur de cette tunique, faisceaux dirigés aussi dans le sens longitudinal. La *tunique moyenne* est formée, comme celle des veines, de deux couches superposées, dont l'une, longitudinale, profonde, est composée de filaments de tissu conjonctif et de fibres élastiques disposées en réseaux et mêlées au tissu conjonctif, le tout

1. Le nombre des valvules est en rapport direct avec la résistance des parois des vaisseaux. Ces valvules sont plus nombreuses dans les lymphatiques superficiels que dans les profonds, plus aux membres inférieurs qu'aux supérieurs et à la tête.

dirigé dans le sens longitudinal. L'autre couche, superficielle, est formée d'éléments transversaux, circulaires : ce sont des fibres musculaires entremêlées de fibres élastiques fines transversales, anastomosées en réseau. Cette tunique mesure 50 μ en moyenne. La *tunique interne* est tapissée du même *épithélium pavimenteux* que les lymphatiques, c'est-à-dire à cellules un peu plus petites que celles des veines. La *couche élastique sous-épithéliale* est formée, comme celle des artères et des veines, par des fibres élastiques longitudinales anastomosées, et elle est séparée de l'épithélium par une ou plusieurs couches de *lames striées*, semblables à celles que nous avons décrites au-dessous de l'épithélium des artères et des veines.

Le canal thoracique possède quelques *valvules*, plus ou moins complètes, qui offrent la même structure que celle des veines. La plus remarquable est une sorte de soupape valvulaire, de forme variable, située à l'embouchure du canal thoracique dans la veine sous-clavière. A deux centimètres de cette ouverture, on en trouve encore une. (Sappey.)

Les artères du voisinage lui fournissent quelques *vaisseaux* qui se perdent dans la tunique externe et dans la tunique moyenne, comme dans les veines.

Le canal thoracique n'a pas de *nerfs*, c'est-à-dire qu'on n'en a pas encore observé.

3° Origine des vaisseaux lymphatiques.

Canaux lymphatiques. — Les lymphatiques naissent par de larges *capillaires*, que quelques auteurs appellent des *canaux lymphatiques*. Ces capillaires offrent une grande analogie de structure avec les capillaires sanguins; de même que ces derniers, ils ne peuvent être étudiés qu'après avoir été traités par le nitrate d'argent (parties égales de gélatine et d'une solution de nitrate d'argent à 0,30 centigr. pour 100 gr. d'eau). Comme les capillaires sanguins, les capillaires lymphatiques ont une *paroi composée de cellules épithéliales* de 50 à 100 μ (de 8 à 20 μ, Robin), contenant chacune un noyau rond ou ovalaire de 8 à 12 μ, et juxtaposées par leurs bords. Ces bords sont ondulés. Comme dans les capillaires, nous trouvons ici des cellules fusiformes dans les capillaires les plus étroits, et des cellules polygonales dans ceux qui sont plus larges; ceux-ci sont beaucoup plus ré-

FIG. 259. — Cellules épithéliales des capillaires lymphatiques.

1. Cellules tapissant la surface interne des capillaires lymphatiques. Le contour 2 de ces cellules a été rendu sombre par l'imprégnation de nitrate d'argent.

pandus. La paroi des canaux lymphatiques (capillaires) est beaucoup plus mince que celle des capillaires sanguins ; les cellules qui les constituent sont par conséquent plus aplaties et plus minces (leur épaisseur est de 1 μ, d'après Robin).

Ces capillaires diffèrent des capillaires sanguins par leurs dimensions : en effet, il est rare de trouver un capillaire lymphatique étroit ; plus souvent, au contraire, *ces vaisseaux sont très-larges* et revêtent la forme d'espaces, de *sinus*, qui s'anastomosent en réseaux [1].

Dans les capillaires sanguins, la paroi des vaisseaux est indépendante du tissu environnant ; dans les capillaires lymphatiques, c'est le contraire ; la surface externe de la couche épithéliale qui forme la paroi des canaux lymphatiques se soude avec le tissu voisin, dont on ne parvient à l'isoler que dans les cas où ce tissu est extrêmement lâche.

Etudions maintenant l'origine de ces capillaires ou canaux lymphatiques.

1. **Réseaux lymphatiques.** — Il ne faut pas confondre ces réseaux avec ceux qu'on étudie en anatomie descriptive et qui se voient à l'œil nu. Ces derniers sont des réseaux formés par les vaisseaux lymphatiques eux-mêmes pourvus de leurs trois tuniques ; les réseaux dont il est question ici sont beaucoup plus profonds, ils constituent l'origine réelle des lymphatiques.

Les *réseaux des canaux lymphatiques* s'observent surtout au niveau des surfaces des organes ou dans leur profondeur : dans la conjonctive, dans l'épaisseur du testicule autour des canaux séminifères. Les mailles de ces réseaux sont très-inégales et irrégulières ; les vaisseaux qui les constituent offrent des renflements et des rétrécissements alternatifs qui leur donnent un aspect fort irrégulier ; on dirait qu'il existe des dentelures et des nodosités à la surface de ces vaisseaux. Tous ces caractères donnent aux canaux lymphatiques un aspect particulier, qui ne permet pas de les méconnaître, et surtout de les confondre avec les réseaux capillaires sanguins, dont ils n'ont ni la régularité de conformation de leurs mailles ni l'élégance.

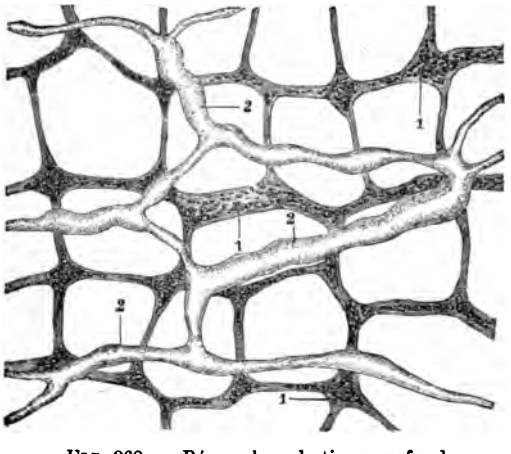

FIG. 260. — Réseau lymphatique profond.

2, 2, 2. Vaisseaux lymphatiques formant un plexus qui s'entre-croise avec le plexus nerveux myentérique 1 d'Auerbach (d'après Frey).

Ces réseaux sont situés ordinairement dans le tissu conjonctif ; ils sont entremêlés aux réseaux capillaires sanguins, ou ils sont enveloppés par ceux-ci, comme cela se voit le plus souvent ; en somme, les rapports des canaux lymphatiques sont fort variables.

Nous voici arrivés au point le plus intéressant de l'histoire des lymphatiques. Ce sujet n'est pas encore élucidé, il attend de nouvelles recherches. Néanmoins, d'après les travaux des auteurs modernes, il semble qu'on soit parvenu à constater plusieurs modes d'origine des capillaires lymphatiques.

Origine des canaux lymphatiques (capillaires).— Elle a lieu : par des culs-de-sac, par des gaînes lymphatiques, par des tubes terminaux, dans les corpuscules du tissu conjonctif et dans les séreuses [1].

1° *Par des culs-de-sac* (fig. 261). —Ce mode d'origine, incontestable, s'observe dans les villosités de l'intestin grêle. Le chylifère mesure 18 à 22 μ dans la villosité, et il se termine par un renflement arrondi au sommet de la villosité. La paroi du chylifère et de son cul-de-sac est formée par des cellules polygonales juxtaposées; elle est fort mince et séparée des vaisseaux sanguins par des couches minces de fibres musculaires lisses.

FIG. 261. — Origine d'un chylifère par un cul-de-sac.

1. Cul-de-sac du chylifère. — 2. Substance de la villosité dépouillée d'épithélium. (Grossissement, 220.)

2° *Par des gaînes lymphatiques.* — En décrivant les capillaires, nous avons vu que certains capillaires sont entourés d'une sorte de tunique adventice, et que, dans certains cas, on trouvait un liquide et des corpuscules lymphatiques placés entre le vaisseau sanguin et la tunique adventice. Robin a décrit cette *gaîne lymphatique* autour des vaisseaux des centres nerveux. On peut constater, en effet, que,

FIG. 262.— Réseaux de canaux lymphatiques dans la conjonctive autour d'un follicule lymphoïde.

1. On croyait autrefois que les racines des vaisseaux lymphatiques naissaient par des *pores*, ou *bouches absorbantes*, à la surface de la peau, des séreuses et des muqueuses, et même dans les capillaires sanguins.

Il est parfaitement acquis à la science que nulle part il n'y a aucune communication entre les vaisseaux sanguins et les vaisseaux lymphatiques, ni à l'origine de ceux-ci, ni dans les ganglions.

dans le cerveau et dans la moelle épinière, les artères, les veines et les capillaires sont entourés par une gaîne de tissu conjonctif. His les rattache au système lymphatique, les considère comme des canaux lymphatiques dans lesquels circule la lymphe, et leur donne le nom de *système des canaux périvasculaires.* Cet auteur décrit les cellules épithéliales de ces gaînes, cellules analogues à celles d'autres capillaires lymphatiques d'origine.

FIG. 263. — Espaces lymphatiques et gaînes lymphatiques de la surface de l'encéphale de l'homme, d'après His.

1. Gaîne lymphatique autour d'une artériole. — 2, 2. Espace lymphatique épicérébral entre l'encéphale et la pie-mère. — 3, 3. Espaces arachnoïdiens — 4. Arachnoïde. — 5. Pie-mère.

On n'a pas encore pu constater la continuité de ce système de gaînes lymphatiques avec le système lymphatique général.

D'après Robin, ces gaînes se montrent plus abondantes dans le cerveau que dans la moelle, et quelques vaisseaux en seraient dépourvus.

L'origine des capillaires lymphatiques, par des gaînes lymphatiques, est rare chez l'homme et les mammifères; elle se montre fréquemment dans les animaux inférieurs, et notamment chez les reptiles.

3° *Par des tubes terminaux.* — En 1845, Kölliker a trouvé ce mode de terminaison dans la queue des têtards; mais je ne crois pas qu'on l'ait jamais constaté sur les mammifères. Sur les bords transparents de la queue des têtards, on peut voir le réseau des canaux lymphatiques se terminer par des canaux très-petits, de 4 à 11 μ. Ces canaux se rappetissent de plus en plus et se divisent à angle aigu en plusieurs branches, qui se terminent en pointes, en extrémités formant des culs-de-sac (fig. 264). Les *extrémités effilées de ces culs-de-sac se continueraient souvent avec celles des cellules fusiformes ou étoilées, que Kölliker et Leydig considèrent comme des corpuscules de tissu conjonctif.* La paroi de ces canaux paraît transparente et très-mince; on voit des noyaux appliqués sur sa face interne. Il est vraisemblable, comme le fait observer His, que les parois de ces canaux lymphatiques sont formées par des cellules épithéliales, comme celles qui ont pu être observées après une injection de nitrate d'argent. Ce qui distingue ces minces prolongements des vaisseaux capillaires sanguins, ce sont les petites dentelures surmontant leurs parois qui paraissent hérissées d'aspérités.

Ce mode d'origine des capillaires lymphatiques est un peu douteux;

J. Billeter, en 1860, et Stricker, ont montré qu'on peut observer des capillaires sanguins surmontés de dentelures semblables à celles que Kölliker a décrites sur les capillaires lymphatiques.

FIG. 264. — Capillaires lymphatiques de la queue d'un têtard. Grossissement, 350. (Kölliker.)

1, 2. Membrane des capillaires pourvus de prolongements en pointe.—3. Cellules formatrices libres en train de s'unir aux vaisseaux. — 4, 4. Cellules récemment réunies. — 5, 5. Reste du contenu des cellules qui ont formé des vaisseaux.

4° *Dans les corpuscules du tissu conjonctif*[1]. — En Allemagne surtout, on admet aujourd'hui que la plupart des lymphatiques naissent dans le tissu conjonctif, mais on ne s'entend pas beaucoup sur la manière dont ces vaisseaux prennent naissance.

a. On a cru pendant quelque temps que les lymphatiques prenaient leur origine *dans des espaces creusés au milieu du tissu conjonctif*, et quelques auteurs, Frey, par exemple, supposaient que la couche limitant ces espaces était épaissie et condensée, comme une membrane vasculaire.

b. Brücke, His et Leydig croient que les capillaires lymphatiques naissent dans ces lacunes du tissu conjonctif que nous avons décrites (*voy*. Tissu conjonctif) sous le nom de *cellules plasmatiques* et de *tubes plasmatiques*.

c. Selon Teichmann (Leipsick, 1861), l'origine des capillaires lymphatiques serait constituée par des cellules transformées analogues, mais non identiques, aux cellules étoilées du tissu conjonctif, et communiquant entre elles par des prolongements au milieu de ce tissu.

— De ce qui précède il faut conclure que *les lymphatiques naissent probablement dans le tissu conjonctif, mais on n'est pas bien certain du point exact de leur origine*[2]. Voici deux expériences qui semblent prouver la continuité des lymphatiques avec les lacunes du tissu conjonctif.

a. *Si l'on introduit des granulations colorées*, vermillon ou bleu d'aniline, *dans le tissu conjonctif* d'un animal vivant, *on pourra constater*,

1. Robin nie absolument cette origine comme celle des lymphatiques à la surface des séreuses.

2. Origine rejetée par Robin. (*Voy*. son article *Lymphatique, Dict. encycl.* 1870.)

au bout de peu de temps, la présence de ces substances *dans les ganglions correspondants* [1].

b. En injectant une solution bleu-foncé dans le tissu conjonctif, on remplit toujours quelques lymphatiques.

5° *Dans les séreuses.* — C'est de 1862 que date la révolution qui s'est opérée dans nos connaissances sur la structure des origines des capillaires lymphatiques et des capillaires sanguins, au dire des auteurs allemands. Elle est due à un célèbre anatomiste, Von Recklinghausen [2], qui a apporté le plus grand soin dans cette étude. Recklinghausen, se servant de l'imprégnation par le nitrate d'argent, a découvert que tous les capillaires, ou canaux lymphatiques, ont des parois formées par des cellules épithéliales, comme les capillaires sanguins. De plus, il considère les cellules plasmatiques que nous avons décrites avec le tissu conjonctif, comme des lacunes constituant l'origine des capillaires lymphatiques. C'est dans ces lacunes, sortes de fentes, d'interstices, qu'il place les corpuscules du tissu conjonctif et les cellules lymphatiques; il nomme ces fentes *canalicules lymphatiques, canaux du suc.*

Recklinghausen n'a pas seulement montré les cellules épithéliales des parois des canaux capillaires. mais il a fait *une découverte des plus importantes* et qui nous ramènerait à l'opinion des anciens : *les membranes séreuses ne sont que des surfaces lymphatiques.* Ceci n'est pas une hypothèse, c'est un fait qui repose sur de nombreuses expériences. En voici quelques-unes.

a. Recklinghausen injecte du lait, du cinabre, du sang, dans la cavité abdominale d'un lapin vivant; il constate que des globules de lait, des grains de cinabre, des globules rouges du sang, ont pénétré dans les vaisseaux lymphatiques du centre phrénique.

b. Le même savant obtient des résultats identiques sur un lapin récemment tué, en portant ces mêmes substances sur la face péritonéale du diaphragme.

Ces expériences ont été répétées avec succès par Ludwig [3].

c. Ludwig et Dybkowsky ont également réussi en agissant sur la plèvre du chien.

Voilà donc un fait évident, qu'on peut, dit-on, constater : *Les vaisseaux lymphatiques ont des embouchures à la surface des séreuses.*

1. Robin ne voit pas là une bonne raison pour admettre une continuité, car les particules solides traversent les tissus par pénétration ; c'est ainsi que les particules colorées qu'on emploie dans le tatouage passent dans les vaisseaux lymphatiques longtemps encore après la cicatrisation des piqûres, que les particules de charbon pénètrent dans les lymphatiques des poumons.

2. *Die Lymphgefässe*, Berlin, 1862, et *Zur Fettresorption.* Virch. *Arch.* t. XXVI.

3. *Wien. med. Jahrb.* 1863.

Ludwig et Dybkowsky [1] ont observé que les capillaires lymphatiques envoient, vers les membranes séreuses, de courts prolongements qui s'ouvrent librement à la surface par des *pores*, véritables *stomates* entre les cellules épithéliales.

Résumé. — De tout ce qui précède nous tirerons les conclusions suivantes, relativement à l'origine des vaisseaux lymphatiques : 1° tous les vaisseaux lymphatiques naissent par des capillaires, ou canaux lymphatiques, la plupart plus larges que les vaisseaux eux-mêmes, à leur origine ; 2° les capillaires lymphatiques eux-mêmes prennent naissance de plusieurs manières : par des culs-de-sac, comme dans les villosités intestinales ; par des gaines lymphatiques, principalement dans les centres nerveux ; par des tubes terminaux, surtout dans le tissu conjonctif et à la surface des séreuses. Ces deux dernières origines paraissent les plus nombreuses ; aussi peut-on dire aujourd'hui que *les membranes séreuses et le tissu conjonctif constituent l'origine du système lymphatique.*

Naturellement, une semblable conclusion peut paraître étrange, si l'on compare les descriptions des différents auteurs [2].

1. *Leipz. Zitzungsb.* 1866.

2. Nous avons dit, au commencement de cet article, combien il est fâcheux de voir les auteurs allemands garder le plus profond silence à l'égard des travaux de Cruveilhier et de Sappey. Nous sommes également étonné et nous regrettons de voir quelques auteurs français rejeter complétement les affirmations qui nous viennent de l'Allemagne. Toutes les opinions doivent être discutées, et il faut tenir compte des faits. Voici, du reste, comment s'exprime Sappey à l'article *Système lymphatique* de son *Anatomie descriptive*, tome II, page 775 (on ne peut que regretter ces paroles ; le lecteur ne peut distinguer lequel des deux se trompe) :

« Mais, depuis une dizaine d'années, l'opinion de Mascagni a repris faveur. Les « brillantes broderies dont Breschet avait pris soin de l'orner ont trouvé en Alle- « magne de nombreux admirateurs, dans la foule desquels viennent se ranger Teich- « mann, Ludwig, Tomsa, His et Frey, Virchow, Recklinghausen, etc. Tous s'ac- « cordent pour considérer le tissu conjonctif comme le principal point de départ des « vaisseaux lymphatiques ; seulement leur accord cesse lorsqu'il s'agit de déterminer « leur mode d'origine. Les uns, comme Wirchow et Leydig, croient qu'ils naissent des « corpuscules de ce tissu ; d'autres, comme Tomsa, Ludwig, Recklinghausen, leur « assignent, pour premières radicules, les canaux par lesquels ces corpuscules com- « muniquent entre eux ; d'autres, sans s'expliquer bien clairement, avancent qu'ils ont « pour origine les lacunes ou cavités du tissu cellulaire. De toutes ces recherches « quels faits positifs se dégagent ? Quel progrès a été réalisé ? Des faits positifs ! Je « n'en vois aucun. Le progrès ! je ne le trouve nulle part. Et cependant M. Beaunis de « s'écrier : « Toute la gloire d'avoir élucidé la structure du système lymphatique « revient à l'Allemagne. » Or, je cherche ces points élucidés, et je ne rencontre que des « hypothèses, des illusions, des erreurs ! Nous demandons une démonstration, un « argument quelconque emprunté à l'induction ou à l'observation, et on nous répond « par des assertions.

« Les vaisseaux lymphatiques, nous dit l'école allemande, naissent du tissu con- « jonctif ; fort bien. Mais alors sortez de vos nuages, commencez par établir ce fait ; « montrez-en au moins quelques-uns ; montrez-en seulement un ! un seul ! ! nais-

On ne sait pas encore si les pores, ou stomates des séreuses, se montrent fréquemment, et si elles existent dans toutes les séreuses. Il est possible que les mêmes *stomates* se trouvent sur les parois des synoviales. La démonstration de ces ouvertures sur toutes les séreuses ouvrirait une voie nouvelle à l'interprétation d'un certain nombre de cas pathologiques.

Au point de vue physiologique, nous nous trouvons en face d'une question fort importante. Recklinghausen dit, et cela est positif, que le liquide des cavités séreuses contient toujours des cellules analogues aux corpuscules lymphatiques, et que ces cellules, d'après les faits observés, peuvent passer dans les vaisseaux lymphatiques, à travers les stomates de la séreuse. Les *globules blancs du sang ne viendraient donc pas uniquement des ganglions lymphatiques et de la rate, mais encore des surfaces séreuses.*

D'autre part, Recklinghausen admet qu'il pourrait y avoir des connexions entre ces cellules de sécrétion et l'épithélium des séreuses, et Ludwig et Schweigger-Seidel ont prouvé qu'il y a des phénomènes de multiplication dans les cellules de la séreuse qui recouvre le diaphragme du lapin. Kölliker se range à cette opinion, parce qu'il a rencontré sur le grand épiploon de l'homme *une multitude de foyers de cellules bourgeonnantes représentés généralement par des saillies tuberculeuses, ou sphériques, et composés de cellules ressemblant aux corpuscules lymphatiques.* (Kölliker, 2e édition française, par M. Sée, p. 779.)

La conclusion logique à tirer de ceci, c'est que les séreuses sont des glandes, des surfaces glandulaires. Nous possédons le produit de sécrétion, le corpuscule lymphatique. Or, je ferai remarquer que, dans la description des glandes (voy. *Système glandulaire*), j'ai été amené par analogie à considérer les séreuses comme des surfaces glandulaires, et j'ai montré qu'elles ont la même structure que les éléments glandulaires, dont elles ne diffèrent que par la disposition en membrane étalée. Lorsque j'ai exprimé cette idée pour la première fois dans mon mémoire sur l'*Anatomie et la Physiologie du poumon* considéré comme glande, je n'avais nulle connaissance des travaux de Von Recklinghausen.

Aujourd'hui, je dis plus : il est probable que les *synoviales articulaires sont pourvues de stomates lymphatiques comme les grandes séreuses.* C'est en m'appuyant sur les données de l'anatomie générale que j'exprime cette opinion.

« sant bien réellement de ce tissu. Ce fait démontré, nous nous empresserons de re-
« chercher avec vous si les conduits de la lymphe partent des cellules, ou des canaux
« plasmatiques, ou bien des aréoles du tissu cellulaire. Mais, tant que ce fait ne sera
« pas établi, et j'affirme hautement qu'il ne l'est pas, l'école allemande s'agitera et
« discutera dans le vide. »

4° Terminaison des vaisseaux lymphatiques.

Le système lymphatique général se termine dans les veines par le canal thoracique et le grand vaisseau lymphatique droit, mais les lymphatiques eux-mêmes se terminent dans les ganglions placés sur leur trajet. Nous étudierons cette terminaison lorsque nous parlerons des ganglions lymphatiques.

5° Continuité des canaux et des vaisseaux lymphatiques.

Les réseaux lymphatiques dont nous venons de nous occuper sont formés par les capillaires eux-mêmes. Ceux-ci sont des canaux de plus gros calibre qui s'anastomosent encore en réseau, comme on peut le voir dans la fig. 265. De ce réseau partent les lymphatiques les plus déliés, qui vont à leur tour s'anastomoser et former un nouveau réseau. Il faut donc distinguer deux réseaux lymphatiques : le *réseau des canaux*, dépourvu de valvules, profondément situé, réseau irrégulier formé par les capillaires, et le *réseau des vaisseaux*, souvent plus superficiel, sur la peau et les muqueuses, par exemple. De sorte que le réseau qu'on peut voir à l'œil nu, au-dessous de l'épiderme, est formé par les vaisseaux lymphatiques eux-mêmes pourvus de leurs trois tuniques, et s'anastomosant entre eux avant de donner naissance aux plus gros troncs lymphatiques.

FIG. 265.

1, 1. Réseau lymphatique donnant naissance aux vaisseaux lymphatiques 2, 2, 2, 2.

ARTICLE SEPTIÈME

GANGLIONS LYMPHATIQUES

Les ganglions sont de petits organes, ovalaires ordinairement, de volume variable, dépassant rarement celui d'un haricot, situés sur le trajet des vaisseaux lymphatiques qui se ramifient dans leur épaisseur. Ces organes sont très-répandus ; on en trouve des quantités considé-

rables à la racine des membres, au cou et dans les cavités thoracique et abdominale. Si l'on suit certains vaisseaux lymphatiques, on peut constater que les ganglions forment une sorte de chaîne sur leur trajet; très-souvent un lymphatique ne traverse qu'un ganglion.

FIG. 266. — Figure schématique montrant la disposition générale d'un ganglion avec ses lymphatiques afférents et efférents.

Chaque ganglion reçoit, d'un côté, des *lymphatiques afférents* qui se ramifient dans sa propre substance; du côté opposé, il donne naissance à des *lymphatiques efférents*. Le courant de la lymphe dans les lymphatiques et dans les ganglions est centripète : on peut s'en convaincre en examinant les ganglions infectés par une tumeur cancéreuse, les ganglions gorgés de la matière colorante du tatouage, qui a été transporté dans ces glandes par les lymphatiques, l'adénite consécutive à une piqûre anatomique, etc.

Ordinairement le ganglion lymphatique offre un point déprimé : c'est le *hile* du ganglion ; c'est de là que part le vaisseau efférent ; les vaisseaux afférents arrivent au ganglion sur divers points de sa surface du côté opposé à celui du hile (fig. 267).

Les auteurs ne sont pas encore tout à fait d'accord sur certains détails de structure des ganglions lymphatiques. Cela tient à la difficulté qu'on éprouve dans cette étude. Celui qui voudra contrôler les descriptions des auteurs devra se rappeler : 1° que *les ganglions diffèrent suivant leur volume, les régions et les dimensions des animaux* chez lesquels on les étudie : 2° que *les ganglions d'un jeune sujet ne ressemblent pas à ceux d'un vieillard ni à ceux de l'adulte*, chez lesquels la substance médullaire s'atrophie; 3° que *ces organes changent de structure lorsqu'ils ont été altérés par la maladie*.

C'est chez les animaux que les auteurs ont fait leurs études, principalement chez le bœuf, et quelquefois chez l'homme. Nous nous servirons des travaux de Frey et de His dans cette description : ce sont les plus complets et ceux qui paraissent les plus exacts.

Les ganglions sont formés d'une *charpente fibreuse*, d'une *substance propre* recevant des *vaisseaux sanguins*, de *lymphatiques afférents* et de *lymphatiques efférents*.

Avant de commencer cette étude, disons quelques mots qui la compléteront : 1° on ne connaît rien sur la *formation* de ces organes ni

sur leur *développement* pendant la vie embryonnaire; on sait seulement qu'ils se forment aux dépens du feuillet moyen du blastoderme, comme tous les organes du système vasculaire (Remak). 2° Leur *composition chimique* est à peu près inconnue. 3° Les ganglions d'un certain volume reçoivent, chez l'homme, plusieurs *filets nerveux* composés de fibres fines qui accompagnent les artères. Kölliker a vu des fibres de Remak pénétrer dans le hile d'un ganglion lombaire, chez le bœuf. Du reste, on ne sait rien du mode de terminaison de ces nerfs.

Charpente fibreuse.

Une *enveloppe fibreuse* entoure les ganglions. Cette enveloppe, variable en épaisseur selon le volume de l'organe, est formée de tissu conjonctif fibrillaire ou fibreux, et d'éléments élastiques. Chez le bœuf, on trouve une quantité considérable de fibres musculaires lisses dans l'épaisseur de l'enveloppe fibreuse (His). Par sa *face externe*, l'enveloppe est en rapport avec une seconde enveloppe, formée de tissu conjonctif lâche, qui lui adhère et qui contient une certaine quantité de cellules graisseuses. De la *face interne* de l'enveloppe fibreuse se détachent des *cloisons*, ou *trabécules*, qui pénètrent dans l'épaisseur de la glande en se divisant et se subdivisant de manière à limiter des espaces de volume variable.

FIG. 267. — Aspect général de la structure d'un ganglion lymphatique.

1, 1, 1. Enveloppe fibreuse et cloisons qui forment une sorte de tissu caverneux. — 2, 2. Partie profonde voisine du hile et correspondant à la surface médullaire. — 3, 3. Vaisseaux afférents s'ouvrant dans les aréoles. — 4. Vaisseau efférent sortant du hile (d'après Kölliker).

Ces cloisons sont formées de tissu fibreux comme l'enveloppe ; elles renferment un certain nombre de fibres musculaires lisses, très-abondantes et faciles à démontrer chez certains animaux comme, le bœuf (His), le mouton et le cheval (Recklinghausen) [fig. 267].

Parties de la face interne de l'enveloppe, les cloisons se dirigent vers le hile, point de départ du vaisseau lymphatique efférent. Avant d'arriver au hile, elles se divisent et se subdivisent en s'amincissant, de manière à limiter de petits espaces, puis elles se confondent et forment une petite masse au niveau du hile, masse qui adhère à ce niveau à l'enveloppe fibreuse et qu'on nomme *stroma du hile* (His) [fig. 269, 9].

Substance propre.

La substance propre est formée de ce tissu qui a reçu tant de noms différents (*conjonctif réticulé* de Frey, *conjonctif cytogène* de Kölliker, *adénoïde* de His. *lymphoïde* de quelques auteurs); elle est la même que la substance des follicules de l'intestin grêle et des corpuscules de Malpighi de la rate. Elle se compose d'un réticulum formé par des fibres fines anastomosées, tel que le montre la fig. 268. Dans les mailles de ce réticulum on observe un nombre infini de *cellules lymphatiques*, globules blancs. de 6 à 11 μ, ayant les principaux caractères des cellules du chyle et de la lymphe [1].

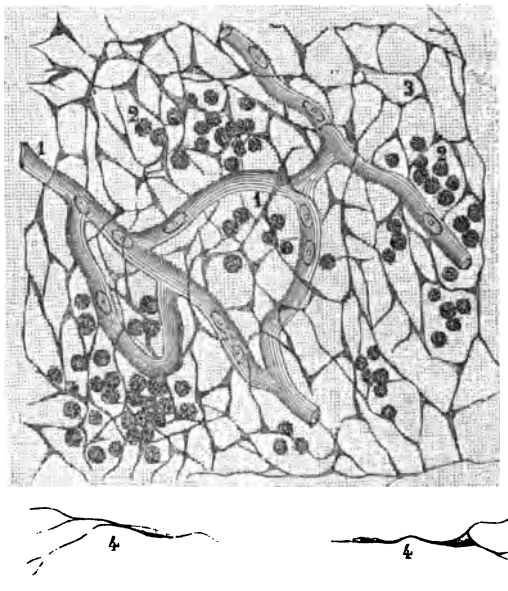

FIG. 268. — Substance conjonctive réticulée avec cellules lymphatiques. (Tissu adénoïde.)

1, 1. Capillaires traversant le tissu et pourvus de noyaux. — 2. Amas de cellules lymphatiques. — 3. Réticulum formé par les fibres anastomosées. — 4, 4. Deux cellules avec les fibres qui en dépendent.

La substance propre des ganglions offre un aspect différent selon qu'on l'examine du côté du hile ou vers la surface de l'organe. Vers

1. Ces cellules ne sont que des noyaux épithéliaux pour Robin. Voici jusqu'où peuvent aller les dissidences : « Nul élément anatomique, dit ce savant, n'est plus net« tement caractérisé comme espèce et variété d'épithélium.... On ne peut qu'être « surpris de voir combien ont été superficielles les observations qui ont con« duit nombre d'auteurs à considérer ces noyaux comme étant des cellules inco« lores, globules blancs ou leucocytes ». (Robin, *loc. cit.*, deuxième série, tome troisième, page 427.) De quel côté se trouve l'exagération?

la surface du ganglion, les cloisons divisent la substance propre en un certain nombre de masses plus ou moins arrondies ou polyédriques : ce sont les *follicules du ganglion*, dont l'ensemble constitue la *couche corticale* du ganglion [1]. Nous avons vu que, du côté du hile, les cloisons intérieures du ganglion s'amincissent et se subdivisent. A ce niveau, la substance propre n'est plus divisée en masses considérables, elle s'effile, pour ainsi dire, en prolongements qui passent entre les cloisons et qui s'anastomosent entre eux de manière à former un réseau. Ce réseau constitue la *couche médullaire* ou *centrale* [2]. Nous allons étudier séparément la couche corticale et la couche médullaire; mais n'oublions pas que c'est toujours le même tissu, le tissu lymphoïde ou adénoïde qui se montre sous deux formes différentes.

FIG. 269. — Structure d'un ganglion lymphatique.

1, 1. Enveloppe fibreuse du ganglion. — 2, 2. Cloison fibreuse partant de l'enveloppe et se portant au centre du ganglion. — 3, 3, 3. Espaces ou sinus lymphatiques, dans lesquels circule la lymphe autour des follicules. — 3', 3', 3'. Espaces aréolaires de la substance médullaire communiquant entre eux et avec les sinus lymphatiques. — 4, 4. Follicules formant la substance corticale du ganglion. — 5, 5. Cordons médullaires étendus entre les follicules et formant la substance médullaire du ganglion. — 6, 6, 6. Vaisseaux lymphatiques afférents. — 7. Vaisseau lymphatique efférent. — 8, 8. Hile du ganglion. — 9. Prolongement de l'enveloppe fibreuse dans le hile, ou *stroma du hile*. — 10. Prolongement d'une cloison fibreuse de l'enveloppe dans la substance médullaire.

Couche corticale. — La couche corticale de la substance propre des ganglions lymphatiques se trouve divisée en petites masses par les cloi-

1. Ce qui contribue à compliquer la structure des ganglions, ce sont les différentes expressions employées par les auteurs ; les expressions *pulpe, parenchyme, renflements corticaux, masses corticales* (Kölliker), *ampoules corticales* (His), *alvéoles* (Frey), sont également employées pour désigner la substance corticale des ganglions.

2. *Cordons médullaires* de Kölliker, *tubes lymphatiques* de Frey, *utricules médullaires* de His. Ces éléments sont ceux que Robin décrit aujourd'hui sous le nom de *cylindres glandulaires*.

On sait que la portion médullaire de la substance propre des ganglions est voisine du hile; nous verrons bientôt que les vaisseaux principaux pénètrent par le hile. Or, nous pouvons faire remarquer dès à présent la relation intime qui existe entre ces vaisseaux sanguins et le tissu lymphoïde dont nous venons de parler. Chaque filament est un canal analogue à une gaîne lymphatique; la paroi du canal est formée de tissu lymphoïde, c'est-à-dire de tissu conjonctif réticulé renfermant des cellules lymphatiques; les éléments ne sont pas tellement serrés qu'il n'existe des intervalles, des interstices, qui mettent l'intérieur du canal en communication avec l'extérieur; ils forment quelquefois un véritable réseau. Ce canal renferme une veine, une artère, ou un capillaire, et quelquefois plusieurs vaisseaux à la fois, selon ses dimensions (fig. 271).

FIG. 271. — Canal lymphatique pris dans le ganglion mésentérique. (Frey.)

1. Capillaire. — 2. Substance conjonctive réticulée avec des cellules lymphoïdes formant la paroi du canal lymphatique.

On peut considérer ces filaments comme des traînées de tissu lymphoïde mettant les follicules en communication, et portant les vaisseaux sanguins à ces mêmes follicules. Ils méritent donc bien le nom de *canaux lymphatiques* que leur a donné Frey (fig. 269, 5.)

Les *rapports des canaux lymphatiques* avec les cloisons fibreuses sont les mêmes que ceux des follicules avec les mêmes cloisons. Ces cloisons n'arrivent pas au contact des canaux lymphatiques, elles en sont séparées par un intervalle dans lequel circule la lymphe, intervalle rempli de filaments de tissu conjonctif qui s'étendent des cloisons à la paroi des canaux, comme au niveau des follicules. On trouve dans cet intervalle, et dans l'épaisseur de la paroi des canaux lymphatiques, un nombre infini de cellules lymphatiques comme au niveau des follicules dans la couche corticale [1].

1. On a le droit d'être étonné de voir Sappey oublier complétement de citer les nombreux travaux qui se sont produits en Allemagne sur la structure des ganglions. Est-ce donc une guerre ouverte, et les savants des deux nations sont-ils destinés à se regarder comme des ennemis ?

« Les auteurs sont peu d'accord, dit Sappey, dans la description qu'ils donnent « de cette substance. M. Ch. Robin est celui qui en parle dans les termes les plus « explicites. Elle est constituée par des vésicules closes comparables à celles qu'on « observe dans le corps thyroïde, le thymus, la rate, etc. Le diamètre de ces vésicules « varie de 100 μ à 300 μ à l'état normal. Sous l'influence de l'hypertrophie dont les « ganglions deviennent si fréquemment le siége, elles peuvent atteindre un millimètre

Vaisseaux sanguins.

Les artères pénètrent dans les ganglions par le hile et par la surface extérieure de l'organe. Ces vaisseaux sont peu nombreux et petits, ils arrivent à l'enveloppe fibreuse et se terminent dans les cloisons, par des capillaires qui s'anastomosent avec ceux des artères venues du hile. Frey affirme l'existence de ces vaisseaux périphériques ; Kölliker les a vus pénétrer dans la substance corticale; His les nie. L'artère principale arrive au hile, elle pénètre dans cette petite masse de tissu conjonctif que nous avons appelée *stroma* du hile, et se ramifie ensuite en plusieurs branches qui se portent, les unes dans les canaux lymphatiques de la couche médullaire, les autres dans les cloisons. Les *artères des cloisons* se ramifient, donnent naissance à des capillaires qui s'anastomosent avec ceux de l'enveloppe extérieure, puis à des veines qui reviennent vers le hile. Les *artères des canaux lymphatiques* passent dans ces canaux, qu'elles suivent jusqu'aux follicules; elles pénètrent dans les follicules, se ramifient dans leur épaisseur et fournissent un réseau capillaire. Celui-ci se termine, à la périphérie du follicule, par des anses, d'où naissent des veines qui suivent le même trajet. Si le canal lymphatique est gros, il loge en même temps l'artère et la veine, sinon l'artère passe dans un canal et la veine dans un autre.

Les deux ordres de vaisseaux ne sont pas tout à fait indépendants ; on voit de très-rares capillaires aller des cloisons vers les follicules; mais, dans la paroi même des canaux lymphatiques, on constate des anastomoses nombreuses entre les vaisseaux des cloisons et ceux qui sont situés dans les canaux lymphatiques. Les mailles des réseaux capillaires sont polygonales, les capillaires eux-mêmes sont petits, ils ont un diamètre de 5 à 6 μ (Frey).

« et même plus. La membrane qui les forme est très-mince, homogène, molle et friable ; « elle est tapissée, ou plutôt elle est remplie d'un épithélium nucléaire sphérique, « auquel se trouvent mélangées des cellules épithéliales pavimenteuses de volume « variable, contenant un gros noyau. Les vésicules ainsi constituées laissent échapper « leur épithélium en abondance lorsqu'elles sont ouvertes. Elles occupent les aréoles « que circonscrivent les prolongements celluleux, aréoles qui sont elles-mêmes tra- « versées dans tous les sens par des filaments de la plus extrême ténuité.

« Ces filaments offrent une disposition réticulée, d'où le nom de *réticulum* sous « lequel ils ont été collectivement désignés. Ils paraissent être aussi une dépendance « de la charpente fibro-celluleuse du ganglion, dont les fibres constitutives ou lami- « neuses s'isolent pour former une charpente plus délicate contenant dans ses « mailles les éléments de la substance propre.

« Cette substance représente l'élément actif des ganglions. C'est à elle qu'est con- « fié le soin de réagir sur le chyle et la lymphe, et de les assimiler, ou du moins, de « les rendre de plus en plus assimilables au sang dont ils sont appelés à faire « partie. » (Sappey, *Anatomie descriptive*, t. II, page 800, 1869.)

Robin lui-même a renoncé à cette description qui date de 1865. (*Voy.* l'article *Lymphatique* de 1870, dans le *Dict. Encycl. des Sc. méd.*)

On voit qu'il n'existe aucune communication entre le sang et la lymphe dans les ganglions.

Vaisseaux lymphatiques afférents et efférents.

Nous voici arrivés au point le plus délicat de la structure des ganglions ; il s'agit de savoir *comment la lymphe traverse le ganglion*, et *quelle est la continuité entre les vaisseaux afférents et efférents.* La réponse à la première de ces questions n'est pas difficile : les vaisseaux afférents versent la lymphe à la surface des follicules, celle-ci baigne cette surface et circule lentement dans les intervalles que nous avons décrits entre les follicules et les cloisons fibreuses, puis elle arrive dans la couche médullaire, baigne de la même manière la paroi des canaux lymphatiques, et passe enfin dans le vaisseau afférent.

Les *vaisseaux lymphatiques afférents* perdent leurs caractères de vaisseaux lymphatiques au moment où ils pénètrent dans le ganglion ; de même les *vaisseaux efférents* ne prennent les caractères d'un lymphatique qu'à la sortie du ganglion. Entre les vaisseaux afférents et les vaisseaux efférents, il existe un système de lacunes, un espace qui entoure les follicules et les canaux lymphatiques, et que nous avons déjà mentionné sous le nom de *sinus lymphatiques*, en décrivant les follicules. Les sinus lymphatiques communiquent tous entre eux. Étendus des vaisseaux afférents aux vaisseaux efférents, ils entourent les follicules et les canaux lymphatiques, qu'ils séparent des cloisons fibreuses ; ils sont traversés par les filaments de tissu conjonctif qui vont des follicules aux cloisons. Ces sinus reçoivent la lymphe des vaisseaux afférents et la transmettent aux vaisseaux efférents. Ils forment comme des enveloppes aux follicules, tandis qu'au niveau des canaux lymphatiques de la portion médullaire, ils simulent les aréoles d'un tissu érectile. (*Voy.* fig. 269, 3 et 3'.)

Les vaisseaux lymphatiques afférents sont ordinairement assez nombreux ; ils se ramifient à la périphérie du ganglion dont le hile regarde du côté du canal thoracique. En pénétrant dans l'enveloppe fibreuse du ganglion, le vaisseau perd ses caractères, sa paroi se confond avec le tissu conjonctif de l'enveloppe fibreuse, et il s'ouvre par une ou plusieurs ouvertures béantes dans les sinus lymphatiques qui entourent les follicules. Quelquefois ils se ramifient dans une ou plusieurs cloisons, et s'ouvrent plus loin dans un autre point des sinus lymphatiques (fig. 269).

Les vaisseaux efférents sont plus difficiles à observer à leur origine, au moment où ils se continuent avec les sinus. La lymphe passe des aréoles, des sinus lymphatiques de la couche médullaire dans un conduit situé au milieu du tissu conjonctif du stroma du hile, puis, au

sortir de ce hile, on voit un ou plusieurs vaisseaux efférents avec leur structure normale et pourvus de valvules.

On voit donc qu'il n'y a pas de vaisseaux lymphatiques, à proprement parler, dans les ganglions.

His a constaté la présence de cellules épithéliales particulières très-aplaties et très-minces sur les parois des sinus lymphatiques, follicules, cloisons et filaments, en continuité avec les cellules de l'intérieur des vaisseaux lymphatiques (fig. 259) ; mais il n'a pas pu les observer au niveau des canaux lymphatiques de la couche médullaire.

Fonctions.

Nous avons vu qu'il n'y a dans les ganglions aucune communication entre les vaisseaux sanguins et lymphatiques ; on ne sait pas cependant bien positivement s'il ne se fait aucun échange, à ce niveau, entre le sang et la lymphe.

Pendant le passage du chyle dans les ganglions mésentériques et à la suite d'injections de matière colorante, on peut voir la substance passer des vaisseaux afférents dans les vaisseaux efférents; le contraire ne peut avoir lieu à cause des valvules. On peut constater que des corpuscules de matière colorante et des granulations graisseuses *pénètrent jusqu'au centre des follicules*, ce dont on peut s'assurer en prenant un ganglion mésentérique d'un animal en pleine digestion. Il est certain que la lymphe du vaisseau afférent est plus pauvre en cellules lymphatiques que celle du vaisseau efférent. Ces cellules ne peuvent provenir que des ganglions, où elles existent en si grande abondance. On les trouve en dehors des follicules et à l'intérieur, en dehors des canaux lymphatiques et à l'intérieur, et la surface de ces parties offre un aspect fenêtré. Nous concluons en disant que les *ganglions sont des glandes qui sécrètent des cellules lymphatiques.* La découverte de His, qui a signalé un revêtement épithélial sur les follicules, a fait hésiter certains anatomistes qui voient là un obstacle à l'issue des cellules lymphatiques. Pourquoi ces cellules ne traverseraient-elles pas les interstices des cellules épithéliales, comme les globules blancs du sang les traversent pour sortir des capillaires [1] ?

1. Pour Robin, nous l'avons déjà fait observer, le tissu des ganglions lymphatiques serait différent. Ce que les auteurs prennent pour des cellules lymphatiques ne serait que de l'épithélium nucléaire au milieu du tissu lamineux. Il n'y aurait donc pas de raison d'admettre un tissu spécial, sous le nom de tissu lymphoïde. Nous avons déjà dit que le même auteur n'admet pas que les corpuscules de la lymphe viennent des ganglions, puisqu'ils se développent spontanément dans ce liquide.

ARTICLE HUITIÈME

LYMPHE ET CHYLE

La lymphe et le chyle sont deux liquides analogues qui remplissent les vaisseaux lymphatiques. Chez l'animal à jeun, il n'y a pas de chyle; tous les vaisseaux lymphatiques, les chylifères compris, sont remplis de lymphe; pendant la digestion, la lymphe des chylifères se charge de substances albuminoïdes et de graisse, ce qui lui donne un aspect laiteux blanchâtre et lui a valu le nom de chyle.

§ 1. — Lymphe.

Origine de la lymphe. — Pendant la vie, il se fait constamment une transsudation liquide au niveau des capillaires sanguins; cet exsudat liquide baigne les éléments anatomiques et change de composition par suite des combinaisons chimiques. Lorsqu'il a abandonné aux tissus les matériaux de nutrition dont il était chargé, le liquide prend le nom de lymphe et pénètre dans les radicules du système lymphatique.

Circulation de la lymphe. — La lymphe remplit les réseaux lymphatiques, puis les vaisseaux eux-mêmes jusqu'aux premiers ganglions. Elle traverse les sinus lymphatiques des ganglions, où elle subit une élaboration[1], puis elle se dirige vers le canal thoracique, ou le gros vaisseau lymphatique droit, pour être versée dans le sang veineux, à la base du cou. La lymphe de la moitié droite de la portion sus-diaphragmatique du corps se jette dans le gros vaisseau lymphatique droit, qui s'ouvre en arrière du tronc veineux brachio-céphalique, immédiatement au-dessous du point de réunion des veines jugulaire interne et sous-clavière droites; la lymphe de la portion sous-diaphragmatique du corps et celle de la moitié gauche de la portion sus-diaphragmatique, y compris le chyle, se jettent, par l'intermédiaire du canal thoracique, dans la veine sous-clavière gauche, au niveau de sa réunion avec la jugulaire interne.

La lymphe circule sous l'influence de deux forces, le *vis à tergo* et la *contraction des fibres musculaires lisses* situées dans les parois des vaisseaux lymphatiques. Peut-être la capillarité et l'inspiration concourent-elles à la circulation de la lymphe; il serait difficile de démontrer directement, comme sur la circulation veineuse, l'influence de la respiration.

1. Ce liquide acquiert de nouvelles propriétés nutritives dans les ganglions, où il se charge de cellules lymphatiques.

Caractères physiques. — La lymphe est alcaline, d'une transparence plus ou moins parfaite, se coagulant lorsqu'elle est extraite des vaisseaux. Le caillot prend une teinte rougeâtre sous l'influence du contact de l'air, ce qui pourrait bien tenir à la formation de la matière colorante des globules rouges, sous l'influence de l'oxygène de l'air. (Kölliker.)

Caractères chimiques. — 1000 parties de lymphe donnent : sérum 955,2, caillot 44,8.

1000 parties de caillot donnent : eau 907,3 ; fibrine 48,7 ; albumine, graisses, acides gras et autres substances organiques, 34, 3 ; sels 9,7.

1000 parties de sérum donnent : eau 957,6 ; albumine 32,0 ; graisses et acides gras 1,2 ; autres substances organiques 1,8 ; sels 7,4. (Schmidt.)

La proportion d'*eau* est très-variable, elle est plus grande que dans le sang. La quantité de *fibrine* varie également. L'*albumine*, combinée à la soude, se montre, comme dans le sang, sous forme d'albuminate de soude. Les *graisses* sont tantôt neutres, tantôt saponifiées avec la soude. De l'*urée* et du *sucre de raisin* y ont été signalés. On y trouve aussi une grande quantité de *chlorure de sodium*, des *carbonates alcalins*, des *phosphates*, des *sulfates*, et même du fer (Frey).

Il est difficile de se procurer une grande quantité de lymphe pour en faire l'analyse ; cependant Schmidt croit qu'un cheval en sécrète en 24 heures une quantité égale à la masse totale de son sang.

Caractères microscopiques. — Lorsqu'on étudie la lymphe avec le microscope, on y constate des granulations élémentaires, des globules rouges du sang et des cellules lymphatiques.

1° *Granulations élémentaires.* — Dans le chyle, ces granulations sont extrêmement abondantes ; dans la lymphe, elles sont isolées et en petit nombre. Elles sont excessivement fines, et H. Müller les dit formées de graisse neutre enveloppée d'une membrane protéique d'une finesse extrême.

2° *Globules rouges du sang.* — On trouve quelques globules rouges dans la lymphe, indépendamment de ceux qui peuvent se mélanger à ce liquide au moment de la préparation que l'on fait pour recueillir la lymphe. On en observe presque toujours lorsqu'on examine la lymphe du canal thoracique du chien ; on peut constater leur présence également dans la lymphe qui vient de la rate.

Frey explique la présence de ces éléments dans la lymphe en disant qu'un certain nombre de cellules lymphatiques, identiques aux globules blancs du sang, se transforment en globules rouges avant même d'avoir pénétré dans le courant sanguin.

Kölliker croit à des déchirures de capillaires sanguins, au niveau des ganglions lymphatiques, dont la trame est si délicate.

Ranvier, l'annotateur de Frey, fait remarquer, avec raison, qu'on peut donner de ce phénomène une explication fort simple, puisque les

globules rouges peuvent traverser la paroi des capillaires et gagner les lymphatiques, comme l'a établi Cohnheim ; il a vu lui-même des globules traverser la paroi des capillaires chez la grenouille.

3° *Cellules lymphatiques.*— Ces cellules, décrites encore sous le nom de *corpuscules de la lymphe, de cellules incolores, de leucocytes*, forment les globules blancs du sang, dès qu'ils sont versés dans ce liquide. On les trouve dans toutes les parties du système lymphatique. Ce sont des corpuscules pâles, sphériques, ayant de 6 à 12 μ, de 9 à 11 en moyenne. On pourra appliquer à ces cellules tout ce que nous avons dit relativement aux globules blancs du sang ; ces deux éléments étant exactement les mêmes, nous ne mentionnerons ici que leurs caractères les plus importants. (*Voy.* Globules blancs du sang.)

Ces cellules jouissent à un haut degré des *mouvements amiboïdes;* mais on n'a jamais constaté ces mouvements dans l'intérieur des vaisseaux. Les auteurs ne s'entendent pas relativement à l'existence ou à la non-existence d'une enveloppe de cellule. Recklinghausen et M. Schultze la rejettent ; Frey et Kölliker la décrivent avec un contenu liquide ; Robin dit que la cellule visqueuse est un peu dense à la surface, ce qui fait croire à une enveloppe.

Si l'on cherche à étudier le centre de l'élément, avec le secours du microscope, on voit imparfaitement un noyau qui apparaît très-net dès qu'on met la cellule en contact avec un peu d'acide acétique (Frey et Kölliker). Robin n'admet pas l'existence de ce noyau. Pour Robin, toute cellule lymphatique ayant un noyau est déjà vieille ou altérée; l'eau et l'acide acétique déterminent dans ces cellules la précipitation des granulations vers le centre de l'élément et l'apparence d'un ou de plusieurs noyaux.

Ritter a trouvé qu'il existe 8200 cellules dans un centimètre cube, c'est-à-dire dans un gramme de lymphe.

Quelles sont l'*origine* et les *fonctions* des cellules lymphatiques, ou corpuscules de la lymphe ?

Les cellules lymphatiques se rencontrent dans tous les points des vaisseaux lymphatiques ; mais elles sont beaucoup plus abondantes et plus volumineuses à mesure qu'on se rapproche du canal thoracique. On admet aujourd'hui quatre modes d'origine des cellules lymphatiques : dans les ganglions, dans l'épaisseur de la paroi de l'intestin, aux dépens des cellules qui tapissent les capillaires lymphatiques, dans les cavités séreuses et par prolifération [1].

a. L'origine des cellules lymphatiques dans les ganglions ne saurait être douteuse. La lymphe des lymphatiques efférents est plus chargée

1. Nous avons dit plusieurs fois, avec le système lymphatique, que Robin ne partage pas cette manière de voir. (*Voy.* Globules blancs du sang, vaisseaux lymphatiques, ganglions lymphatiques.)

de cellules lymphatiques que celle des vaisseaux afférents. Or, nous avons vu que les parois des sinus lymphatiques (*voy.* Ganglions) sont tapissées de cellules lymphatiques, et que le tissu lymphoïde qui forme les follicules du ganglion en est parsemé. Donc, on est autorisé à considérer ce mode d'origine comme certain ; c'est là la source la plus féconde des cellules lymphatiques.

b. L'origine des cellules lymphatiques dans les parois de l'intestin a beaucoup d'analogie avec la précédente ; elle explique pourquoi les lymphatiques chylifères renferment des cellules avant d'arriver aux ganglions mésentériques. Les follicules de l'intestin grêle, ceux notamment qui forment les plaques de Peyer, sont fort nombreux et entourés d'un réseau de capillaires lymphatiques. Brücke admet que ces capillaires forment, autour des follicules, un réseau, sorte de sinus lymphatique analogue à ceux des ganglions, et que des cellules lymphatiques se détachent du tissu lymphoïde du follicule pour pénétrer dans les chylifères. La plupart des micrographes adoptent cette idée de Brücke, d'accord, d'ailleurs, avec les données de l'anatomie.

c. L'origine des cellules lymphatiques aux dépens de l'épithélium des lymphatiques a été proposée par Teichmann pour expliquer la présence de cellules lymphatiques dans des vaisseaux qui n'avaient traversé aucun ganglion, chez deux suppliciés. On peut présumer que les cellules épithéliales des petits vaisseaux constituent des éléments qui, en se multipliant normalement ou en se détachant accidentellement, donnent lieu à la production d'éléments figurés dans le liquide. (Kölliker.)

d. L'origine des cellules lymphatiques dans les cavités séreuses a été signalée par Recklinghausen, Ludwig et Schweigger-Seidel. Nous avons vu que les lymphatiques s'ouvrent positivement entre les cellules épithéliales des séreuses (*voy.* Lymphatiques). On trouve des cellules lymphatiques dans les séreuses ; on peut donc comprendre leur migration à travers les lymphatiques. Nous avons vu (*voy.* Tissu conjonctif) que Recklinghausen avait signalé des cellules lymphatiques dans les espaces du tissu conjonctif, appelés cellules plasmatiques. Viennent-elles des séreuses voisines, ou sont-elles formées sur place, aux dépens des cellules du tissu conjonctif ?

e. L'origine des cellules lymphatiques par prolifération s'observe dans le trajet de la lymphe à travers les lymphatiques ; elle est, du moins, facile à observer chez le chien, le chat et le lapin. (Kölliker.) On voit les cellules s'allonger, de même que le noyau ; celui-ci se divise en deux parties, ainsi que la cellule ; ce phénomène s'observe tout le long des vaisseaux lymphatiques, mais on ne peut plus le constater dans le canal thoracique.

A leur origine, ces corpuscules sont petits, ils n'ont pas plus de 4

à 5 μ de diamètre. Ils grossissent ensuite insensiblement, et, lorsqu'ils ont acquis tout leur développement, ils sont versés dans le sang veineux; c'est là leur *terminaison*. Il y a cependant pour les cellules lymphatiques une terminaison ultime. Arrivées dans le sang, elles prennent le nom de *globules blancs du sang;* ces globules circulent avec le sang, ils prennent insensiblement la coloration rouge, en même temps qu'ils s'aplatissent et s'excavent. On peut rencontrer de ces corpuscules colorés dans les veines pulmonaires.

On peut reproduire artificiellement ce phénomène, comme l'a fait Recklinghausen. Il a recueilli du sang de grenouille qu'il a mis dans de petites capsules en porcelaine, il les a placées dans une étuve chargée d'air humide qu'il renouvelait chaque jour. On peut suivre jour par jour la série des transformations des globules blancs en globules rouges. Kölliker a répété la même expérience avec succès.

§ 2. — Chyle [1].

Le chyle, contenu dans les vaisseaux chylifères, n'est autre chose que de la lymphe mélangée à des graisses et à des matières albuminoïdes qui ont été absorbées à la surface de l'intestin grêle. Tout ce que nous avons dit de la lymphe peut s'appliquer au chyle; nous signalerons ici seulement les différences entre ces deux liquides, c'est-à-dire les caractères particuliers au chyle.

Caractères physiques. — Le chyle est d'un blanc laiteux ; il a une saveur salée et alcaline. Sa densité est de 1012 à 1022, celle de l'eau étant 1000. Au bout de 10 minutes, s'il est extrait des vaisseaux, il se coagule. Lorsque le caillot est formé, il peut, au contact de l'air, prendre une teinte rougeâtre, comme le caillot de la lymphe. Selon Robin, le chyle, peu coagulable à l'origine des vaisseaux chylifères, le devient davantage après avoir traversé les ganglions mésentériques, et plus encore dans le canal thoracique. Il va sans dire que c'est dans les chylifères qu'on trouve le chyle pur, que ce chyle est formé en grande partie par les portions assimilables des aliments, et qu'on ne trouve pas ce liquide dans les vaisseaux chylifères, en dehors de la digestion.

Caractères chimiques. — 1000 parties de chyle fournissent : sérum 967.4 ; caillot 32,6.

1000 parties de caillot renferment : eau 887,6 ; fibrine 39,0 ; graisse libre 1,5 ; acides gras 0,3 ; albumine, sucre et autres substances organiques 66,0 ; hématine 2,1 ; substances minérales sans fer 5.5.

1000 parties de sérum donnent, eau 958,5 ; graisse libre 0,5 ; acides gras des savons 0,3 ; albumine 30,9 ; sucre et autres substances organiques 2,3, substances minérales sans fer 7,5. (Schmidt.)

1. Galien s'est le premier servi du mot *chyle*, χυλός, pour désigner ce liquide. Les corpuscules du chyle tenus en suspension ont été découverts par Leeuwenhoek et Mascagni.

Cette analyse est celle du chyle provenant du canal thoracique d'un poulain, trois heures après l'ingestion de foin et d'une bouillie de farine.

On voit que l'*albumine* est très-abondante dans le chyle : c'est le plus important de ses éléments. Le chyle contient beaucoup de *graisse;* celle-ci est tenue en suspension dans les radicules des chylifères, sous forme de granulations fines de graisse neutre. Plus loin, cette graisse est saponifiée; car, selon H. Müller, au contact du sérum et d'un acide, on voit apparaître des gouttelettes graisseuses. Du *sucre de raisin* et de l'*urée* ont été signalés dans le chyle. Lehmann y a trouvé de l'*acide lactique.*

Caractères microscopiques.— Le microscope nous montre dans le chyle : des granulations élémentaires, des noyaux libres, des globules rouges du sang et des cellules lymphatiques.

1° *Granulations élémentaires.* — Ces granulations, d'une finesse incommensurable, sont extrêmement abondantes dans le chyle, auquel elles donnent sa couleur laiteuse; H. Müller a démontré que ces granulations sont formées de graisse neutre, et qu'elles sont enveloppées d'une couche excessivement mince d'albumine. Ces granulations représentent la graisse qui a été absorbée à la surface de l'intestin. L'eau est sans action sur elles, l'éther les dissout. L'acide acétique détermine la réunion, la fusion des granulations graisseuses. Ces corpuscules sont doués du mouvement brownien. Ils diminuent dans les gros lymphatiques; on ne les trouve pas chez les animaux qu'on a fait jeûner. Ils sont versés dans le sang par le canal thoracique, et on les trouve en suspension dans ce liquide. Ils sont quelquefois tellement abondants au moment où ils sont versés dans le sang, qu'ils changent momentanément sa couleur ; puis ils disparaissent en grande partie dans le poumon, car on n'en trouve presque plus dans les veines pulmonaires.

2° *Noyaux libres.* — Ce sont de petits corpuscules de 1 à 4 μ, ayant un aspect homogène. Ils ne sont pas très-nombreux et se montrent spécialement dans les vaisseaux chylifères ; on ne les trouve plus dans le canal thoracique. On les considère ordinairement comme des débris de cellules lymphatiques rompues, et Kölliker affirme que ces corpuscules ne se présentent qu'après l'emploi de liquides nuisibles aux cellules lymphatiques, comme l'eau, l'acide acétique, etc. L'eau les gonfle et leur donne l'apparence de vésicules granuleuses. (Kölliker.)

3° *Globules rouges du sang.* — On trouve souvent, dans le chyle des animaux, des globules rouges comme dans la lymphe; tout ce que nous avons dit en étudiant la lymphe peut être appliqué au chyle.

4° *Cellules lymphatiques.* — Ces cellules sont les mêmes que celles que nous avons décrites dans la lymphe. *(Voy.* Lymphe.) Ce sont des *leucocytes,* qui reçoivent ici le nom spécial de *corpuscules du chyle.* De même que les corpuscules de la lymphe, ceux-ci vont former aussi les globules blancs du sang. Tout ce que nous avons dit de l'*origine* et des

fonctions des corpuscules de la lymphe s'applique donc à ceux-ci. Du reste, on le comprend, le chyle étant une lymphe additionnée de graisse et d'albumine, il est naturel de trouver les mêmes éléments que dans la lymphe, indépendamment de ceux qui se sont surajoutés.

Robin, dans l'article *Chyle* du *Dictionnaire de Nysten*, décrit des *globulins* qu'il désigne comme des noyaux libres de leucocytes. Il est évident que ce sont ou les débris de cellules lymphatiques dont nous venons de parler, ou des cellules lymphatiques petites et jeunes qui se développeront plus tard, car il existe, aux origines des lymphatiques et des chylifères, des cellules qui n'ont pas plus de 4 μ, 5 à 6 μ, 8. (Kölliker.)

De même que nous l'avons vu pour la lymphe, les cellules lymphatiques augmentent de nombre, à mesure qu'on se rapproche du canal thoracique.

CHAPITRE DEUXIÈME

APPAREIL DE LA RESPIRATION

1° Le larynx, 2° la trachée-artère et les bronches, 3° les poumons, et 4° les plèvres, se présentent naturellement dans notre description. Nous nous conformerons à l'usage en décrivant 5° le corps thyroïde et 6° le thymus, à la suite de l'appareil de la respiration.

ARTICLE PREMIER

LARYNX

Le larynx est composé : 1° d'un squelette cartilagineux dont les pièces sont séparables; 2° d'articulations qui unissent ces pièces entre elles et avec les parties voisines; 3° d'une couche fibreuse élastique qui recouvre la surface interne du larynx; 4° de muscles qui déterminent les mouvements de quelques-uns de ces cartilages, ou mieux des modifications dans la conformation de la glotte; 5° d'une membrane muqueuse qui en tapisse toute la cavité; 6° de vaisseaux et de nerfs.

1° Cartilages du larynx. — Les *cartilages* thyroïde, cricoïde et aryténoïde sont des *cartilages vrais périchondrés*, s'ossifiant fréquemment chez l'adulte, et surtout chez le vieillard. Ces ossifications sont ordinairement des incrustations calcaires, mais on y a vu une véritable ossification; la carie et la nécrose peuvent frapper les cartilages ossifiés et déterminer des abcès de la région du cou, ainsi que l'œdème de la glotte. On rencontre fréquemment des gouttes grasses dans les cellules

cartilagineuses. La structure de ces cartilages est la même que celle que nous avons donnée des cartilages permanents. (*Voy.* Tissu cartilagineux, page 124.)

Le *cartilage thyroïde* offre *sur la ligne médiane* une portion verticale, losangique, formée de *tissu élastique*. Elle est disposée de telle façon que les deux cordes vocales inférieures s'insèrent par un seul tubercule sur cette portion élastique : lorsqu'il y a fracture verticale du cartilage thyroïde, la lésion siége toujours à l'union de cette portion élastique et d'une des moitiés de ce cartilage, de sorte que les deux cordes vocales inférieures ne sont jamais séparées. Cette disposition a été signalée par Rambaud.

FIG. 272. — Cartilage permanent, hyalin.

1. Substance fondamentale. — 2. Cavité du cartilage. — 3. Cellule cartilagineuse. — 4. Gouttelette graisseuse dans une cellule cartilagineuse. — 5. Noyau de la cellule. Une capsule entoure chaque cellule.

L'*apophyse antérieure* de la base du *cartilage aryténoïde*, et quelquefois le *sommet* de ce cartilage, sont formés de *cartilage élastique* ou *réticulé*. (Rheiner.) Les cavités de cartilage mesurent ici de 25 à 50 μ. (*Voy.* la structure que nous avons donnée du cartilage réticulé, page 125.)

L'*épiglotte*, le *cartilage de Wrisberg*, le *cartilage sésamoïde*, petit noyau cartilagineux que Luschka a signalé sur le bord externe de l'aryténoïde, et le *cartilage de Santorini*, sont constitués par le même tissu élastique ou réticulé, qui ne diffère du fibro-cartilage que par la quantité énorme de fibres élastiques qu'il renferme (fig. 273). Le cartilage de Santorini, toutefois, pourrait être rangé parmi les fibro-cartilages, car il y a plus de fibres de tissu conjonctif que de fibres élastiques dans sa constitution.

FIG. 273. — Cartilage réticulé. On y voit le réseau des fibres élastiques, les cellules cartilagineuses, les capsules et les cavités de cartilage.

2° Articulations. — On trouve du *cartilage articulaire* avec tous ses caractères, aux deux faces cartilagineuses des articulations *crico-thyroïdiennes latérales* et *crico-aryténoïdiennes*. Les *ligaments* sont

formés de *tissu conjonctif mélangé à du tissu élastique* en proportions variées. Les fibres élastiques sont très-fines, de 1 μ à 2 μ, 5 de largeur, et forment un réseau très-serré. Parmi ces ligaments, l'un d'eux est presque uniquement composé de tissu élastique : c'est la *membrane crico-thyroïdienne.*

3° Couche fibreuse élastique. — Cette couche existe dans le larynx, entre la muqueuse et les cartilages, de sorte que le larynx offrirait de dedans en dehors un tube muqueux, un tube fibreux élastique et un tube musculo-cartilagineux. De bas en haut, cette couche recouvre le périchondre du cricoïde et se confond avec la face profonde de la muqueuse, très-adhérente à ce niveau ; un peu plus haut, elle se confond avec la membrane crico-thyroïdienne, s'épaissit et forme la *corde vocale inférieure*, composée presque uniquement de tissu élastique, et contenant à peine quelques fibres de tissu conjonctif. Elle s'enfonce ensuite dans les ventricules du larynx et forme une couche élastique très-mince qui double la muqueuse du ventricule. Ensuite, on la voit s'épaissir de nouveau, mais moins que précédemment, pour constituer la *corde vocale supérieure.* Celle-ci, quoique moins élastique que l'inférieure, renferme néanmoins une quantité considérable de fibres élastiques fines, anastomosées en réseau.

Les éléments des deux cordes vocales se confondent, à leur extrémité postérieure, avec le tissu conjonctif et les fibres élastiques du périchondre. En avant, ceux de la corde vocale inférieure se fixent sur la portion élastique médiane du thyroïde, tandis que ceux de la corde vocale supérieure se portent, partie sur le périchondre et partie sur cette même portion élastique. Les cordes vocales supérieures sont recouvertes par de l'épithélium à cils vibratiles, tandis que les cordes vocales inférieures, les *vraies cordes vocales*, ont un *épithélium pavimenteux stratifié.*

Sur un point un peu plus élevé, cette couche se porte dans l'épaisseur du repli aryténo-épiglottique, après avoir recouvert le périchondre de la partie supérieure du thyroïde, et forme le ligament aryténo-épiglottique, où l'on trouve un mélange à parties égales de tissu conjonctif et de tissu élastique. En avant, elle laisse l'épiglotte et se confond avec la face postérieure de la membrane thyro-hyoïdienne, un peu moins riche en éléments élastiques que la membrane crico-thyroïdienne ; elle soulève la muqueuse à ce niveau, offre moins de fibres élastiques et forme les replis connus sous les noms de *replis glosso-épiglottiques médian* et *latéraux*. En arrière, au niveau du muscle ary-aryténoïdien, elle s'amincit et se confond avec la face profonde de la muqueuse.

4° Muscles. — Les muscles du larynx ont des fibres striées ; ils se contractent comme les muscles striés, c'est-à-dire brusquement et volontairement : ils sont animés par des nerfs de la vie animale, et il

est probable que les deux muscles de même nom fonctionnent en même temps.

Le *crico-thyroïdien* naît par un petit tendon, dont les fibres se confondent avec celles du périchondre sur le cartilage cricoïde; à l'autre extrémité du muscle, il n'y a pas de tendon, et les fibres musculaires adhèrent directement au périchondre du thyroïde. Le *crico-aryténoïdien postérieur* et le *crico-aryténoïdien latéral* se comportent de même; leurs tendons se réunissent sur l'apophyse externe de l'aryténoïde, en mélangeant leurs fibres aux fibres du périchondre, et par l'extrémité charnue ils adhèrent au périchondre du cricoïde. Le *thyro-aryténoïdien* n'a pas de tendon; dirigés d'avant en arrière, et placés entre le thyroïde et la corde vocale inférieure, ses faisceaux primitifs adhèrent, en avant, au périchondre du thyroïde, tandis qu'en arrière ils se fixent sur la face externe du ligament élastique qui forme la corde vocale inférieure, jusqu'au bord externe du cartilage aryténoïde. L'*ary-aryténoïdien* adhère par ses deux extrémités au périchondre de la face postérieure des deux aryténoïdes. Le muscle *aryténo-épiglottique* se continue en arrière avec des fibres de l'ary-aryténoïdien, du crico-aryténoïdien postérieur, double la face externe du ligament aryténo-épiglottique, et adhère en avant à ce ligament et au bord de l'épiglotte, sans intermédiaire de tendons.

5° Muqueuse. — La muqueuse offre une adhérence variable; elle est solidement fixée au voisinage de la glotte, où son derme est remplacé par le tissu élastique de la corde vocale inférieure, très-lâche, au contraire, à l'orifice supérieur du larynx, sur la face interne des replis aryténo-épiglottiques, où le tissu cellulaire sous-muqueux s'infiltre facilement, pour donner naissance à l'œdème de la glotte. D'une manière générale, la face profonde du derme est riche en *fibres élastiques*, qui se confondent plus ou moins intimement avec la couche fibreuse élastique sous-muqueuse. Les papilles y sont rares.

Des *glandes en grappe* assez nombreuses existent dans le derme de la muqueuse laryngée. Elles sont disséminées sans ordre, mais elles existent surtout en trois points principaux, où leur groupement a reçu un nom : glandes *épiglottiques*, dans l'épaisseur de l'épiglotte; glandes *aryténoïdiennes*, sous la muqueuse, en avant de l'aryténoïde, et glandes *des ventricules*, à la partie postérieure, supérieure et externe du ventricule de Morgagni. Le *corps* de ces glandules, dont la sécrétion muqueuse humecte la surface interne du larynx, est situé au-dessous de la muqueuse ou dans l'épaisseur de l'épiglotte; souvent même il se creuse une petite niche dans les cartilages; il a la grosseur d'un quart de millimètre à un millimètre; ses culs-de-sac, vésicules glandulaires, de 60 à 100 μ, sont formés d'une paroi propre et revêtus d'une couche d'épithélium pavimenteux. Le *canal excréteur*, de 100 à 300 μ

de diamètre environ, est formé d'une paroi de tissu conjonctif tapissée d'une couche d'épithélium cylindrique.

Des *follicules lymphoïdes* auraient été observés dans la muqueuse du larynx par Boldyreu. Ces glandules seraient en tous points semblables aux follicules de Peyer de l'intestin grêle. On les rencontrerait dans le ventricule de Morgagni, au-dessous des cordes vocales inférieures, et quelquefois même à la face postérieure de l'épiglotte. Des espaces lymphatiques, analogues à ceux que His a décrits autour des follicules de Peyer, auraient été vus par le même observateur autour de ces follicules. (Voy. *Arch. de phys.*, t. III, 1870, page 626.)

Epithélium. — On observe deux variétés d'épithélium dans le larynx : un épithélium cylindrique à cils vibratiles, le plus répandu, et un épithélium pavimenteux.

a. L'*épithélium pavimenteux* est à plusieurs couches ; on le dit *stratifié;* on le trouve sur le bord libre des cordes vocales inférieures, à la face postérieure de l'épiglotte, à la partie supérieure et postérieure des cartilages aryténoïdes et à la partie supérieure des replis aryténo-épiglottiques ; en un mot, à l'orifice supérieur du larynx. On voit que cet épithélium se montre exclusivement sur les points de la muqueuse qui sont soumis à un certain degré de pression, dans les mouvements physiologiques.

b. L'*épithélium cylindrique à cils vibratiles* est également *stratifié*, comme presque tous les épithéliums de cette variété. On le trouve dans toute l'étendue de la cavité du larynx, excepté sur le bord libre des cordes vocales inférieures, jusqu'à 5 ou 7 millimètres de l'orifice supérieur, où se montre l'épithélium pavimenteux. L'épaisseur de la couche épithéliale est de 60 à 100 μ. Les caractères des cellules ont été décrits à l'article *Epithélium*[1].

Les *cils vibratiles* sont très-longs, de 35 à 45 μ. Il y en a dix à vingt-deux sur chaque cellule, d'après Valentin. Ils forment une couche continue dont *le mouvement est dirigé de bas en haut.* (Kölliker.) Les mouvements vibratiles persistent après la mort ; Gosselin les a constatés plus de soixante heures après ; lorsqu'ils ont cessé, on peut leur faire reprendre une activité énergique, mais passagère, sous l'influence de la soude ou de la potasse étendues. (Virchow.) Les cils vibratiles sont très délicats, ils sont altérés par les réactifs, excepté par l'acide chromique. Lorsque les cellules ciliées tombent, les cellules sous-jacentes se recouvrent de cils et remplacent celles qui ont été entraînées accidentellement, ou par suite d'inflammation.

1. L'épithélium vibratile du larynx n'est pas le même chez tous les animaux. Chez les mammifères et les reptiles, la partie du larynx qui sert directement à la formation de la voix est un épithélium pavimenteux. Chez le *chat*, l'épithélium vibratile ne commence qu'*au-dessous de la glotte.* (Rheiner).

6° Vaisseaux et nerfs. — Les *vaisseaux* n'offrent rien de particulier, ils se comportent sur la muqueuse du larynx, comme les vaisseaux de toutes les muqueuses. Les *nerfs* présentent ce détail de structure que les filets du *laryngé supérieur*, sensitif, sont formés par des fibres minces qui se portent principalement à la muqueuse, et un peu au périchondre et aux muscles, tandis que les filets du *laryngé inférieur*, moteur, contiennent des fibres larges. (Bidder-Volkmann.) Les filets terminaux des nerfs sensitifs forment un réseau, dont les filaments, de 2 à 3 μ, se divisent pour donner naissance à un réseau de fibres pâles ou sans moelle. Les filets qui se rendent à l'épiglotte sont pourvus de ganglions microscopiques.

Indépendamment des nerfs précédents, qui sont fournis par le pneumogastrique, il existe des filets du grand sympathique, qui suivent le trajet des artères laryngées et qui se perdent sur les parois de ces artères.

ARTICLE DEUXIÈME

TRACHÉE-ARTÈRE ET BRONCHES

La limite inférieure des bronches est le point où ces conduits entrent dans le hile du poumon, le point où les bronches cessent d'avoir des anneaux cartilagineux incomplets pour prendre une forme cylindrique. Au delà de ce point, on trouve les ramifications bronchiques.

De dedans en dehors, la trachée et les bronches sont formées par une couche muqueuse, une couche musculeuse et une couche fibro-élastique et cartilagineuse, dans lesquelles on trouve des vaisseaux et des nerfs.

Couche muqueuse. — La muqueuse de la trachée et des bronches offre environ 1/2 mill. d'épaisseur; elle est très-adhérente. Le *derme* est séparé des parties profondes par une couche de tissu conjonctif ordinaire, d'un quart de millimètre. Il se compose de deux couches qui constituent chacune la moitié environ de son épaisseur : la couche profonde, d'un peu plus d'un quart de millimètre, est formée de *tissu conjonctif;* la couche superficielle, un peu plus mince, est constituée presque exclusivement de *fibres élastiques*. Ces fibres sont fines, dirigées longitudinalement et anastomosées en réseau; ce sont des faisceaux élastiques longitudinaux qu'on aperçoit à la surface de la muqueuse, dans la portion membraneuse de la trachée et des bronches, sous forme de lignes jaunes qui se bifurquent au niveau des bronches.

En arrière, la couche que nous venons de décrire est souvent recouverte d'une mince couche de tissu conjonctif mêlé à des fibres élastiques fines, couche d'une épaisseur de 60 μ environ.

La muqueuse de la trachée et des bronches renferme des *glandes en*

grappe, dont le liquide humecte la surface de la muqueuse. *Celles qui correspondent à la portion cartilagineuse* de la trachée sont un peu différentes de celles qui occupent la portion membraneuse; elles sont petites, nombreuses, et n'atteignent pas un millimètre; elles sont situées dans la couche de tissu conjonctif de la muqueuse, et occupent seulement les interstices des anneaux cartilagineux, où elles sont disposées en séries linéaires horizontales. *Les glandes de la portion membraneuse*, plus volumineuses, peuvent arriver jusqu'à trois millimètres; elles sont disséminées au-dessous de la muqueuse, entre les fibres musculaires, et sous la couche musculaire. Sappey a donné de ces glandes une bonne description; il fait observer avec raison que les glandes intra-musculaires sont les plus nombreuses. Ces glandes ont nécessairement un conduit excréteur plus long que les autres; il est recouvert d'une couche d'épithélium cylindrique simple. Comme les glandes du larynx, celles de la trachée ont leurs culs-de-sac tapissés d'une seule couche d'épithélium pavimenteux. Mais les glandules les plus petites, situées dans l'épaisseur de la muqueuse, ont des culs-de-sac très-longs, en forme de vésicules allongées et étroites.

FIG. 274. — Glande en grappe de la trachée, d'après Leydig.

FIG. 275. — Epithélium cylindrique stratifié à cils vibratiles de la trachée-artère.

1. Couche de cellules complétement développées et pourvues de cils vibratiles. — 2. Cellules profondes arrondies et devant prendre la forme conique ou cylindrique à la chute des cellules superficielles. — 3. Derme de la muqueuse. (Grossissement, 350 diam.)

L'*épithélium cylindrique à cils vibratiles* est *stratifié* comme celui du larynx, auquel il ressemble complétement, de sorte que la description de celui-ci peut être appliquée à celui de la trachée. Il repose sur une couche homogène, *basement membrane* de Bowmann, de 10 μ environ, qui sépare le derme de l'épithélium.

Couche musculeuse. — Située en dehors de la muqueuse, cette couche n'existe qu'en arrière, dans la portion membraneuse de la trachée. Elle est formée de fibres musculaires lisses, et mesure trois quarts de millimètre d'épaisseur. Ces fibres, transversales, sont de moyen volume : 70 μ de longueur sur 6 μ de largeur; elles forment des faisceaux qui s'insèrent par de petits *tendons de tissu élastique* sur les extrémités des anneaux cartilagineux, ou sur la membrane fibreuse

élastique qui sépare ces anneaux. Quelques faisceaux longitudinaux de fibres musculaires existent à la face externe de cette couche de fibres transversales. (Kölliker.)

Couche fibro-élastique et cartilagineuse. — La couche fibro-élastique et cartilagineuse forme la partie la plus superficielle de la trachée et des bronches. C'est un tube complet, un peu plus mince en arrière, sur la partie membraneuse de la trachée et des bronches, où elle mesure 200 μ environ. En avant, elle se dédouble au niveau des anneaux cartilagineux, auxquels elle tient lieu de périchondre, et l'on voit des anneaux membraneux entre les anneaux cartilagineux. Elle est formée de tissu fibreux serré, contenant une quantité considérable de fibres élastiques fines anastomosées. La face profonde correspond au tissu conjonctif sous-muqueux et, en arrière, à la couche musculaire. La face superficielle est entourée de tissu conjonctif lâche qui l'unit aux organes voisins et qui renferme des fibres élastiques. En haut, elle se confond avec le périchondre du cartilage cricoïde; en bas, elle se continue sur les divisions bronchiques.

Les anneaux cartilagineux forment les trois quarts d'un cercle. Il en existe 16 à 18 pour la trachée, 12 pour la bronche gauche, et 6 pour la droite. Ils ont la structure des cartilages vrais, comme ceux du larynx; la membrane fibro-élastique leur sert de périchondre; ils ne s'ossifient pas comme les cartilages du larynx, excepté chez les oiseaux et les serpents, dont ces cartilages, ainsi que ceux des bronches, s'ossifient fréquemment.

Vaisseaux et nerfs. — Les *artères* de la trachée, venues des thyroïdiennes inférieures, de la bronchique droite et des thymiques, forment un réseau capillaire dans l'épaisseur de la muqueuse, principalement autour des glandules. Dans chaque espace intercartilagineux, il y a deux veinules, qui se portent à droite et à gauche, pour se jeter dans une ou deux petites *veines* latérales sous-muqueuses et verticalement dirigées; celles-ci traversent la couche fibro-élastique pour se jeter dans l'une des veines voisines, le plus souvent dans les veines thyroïdiennes inférieures. (Sappey.) Les *lymphatiques* ont été injectés par Sappey dans toute l'étendue de la muqueuse trachéale : du réseau que forment leurs radicules naissent de tous côtés de petits troncs qui se portent à droite et à gauche, comme les veinules, et qui se jettent dans des troncs principaux sous-muqueux, dirigés verticalement comme les veines. Ces troncs traversent la couche fibro-élastique pour se jeter dans les nombreux ganglions qu'on trouve sur les côtés de la moitié inférieure de la trachée. (Sappey.) Les *nerfs* viennent du pneumogastrique et du grand sympathique. Les premiers se détachent du nerf récurrent, du gauche principalement, parce qu'il est plus long, et du plexus pulmonaire. Les filets venus du grand sympathique se

détachent des rameaux que les premiers ganglions thoraciques envoient au plexus pulmonaire; ils sont beaucoup moins nombreux que les autres.

Les *bronches* ont exactement la même structure que la trachée.

ARTICLE TROISIÈME

POUMONS

Les poumons sont deux organes spongieux, éminemment élastiques, se dilatant pendant l'inspiration, et revenant sur eux-mêmes pendant l'expiration. Ils reçoivent leurs vaisseaux et leurs nerfs par un seul point, le hile du poumon, orifice situé à la face interne de l'organe; c'est aussi par le hile que passent les bronches, qui doivent se ramifier dans le poumon.

Le poumon est construit sur le type des glandes en grappe composées: *les ramifications bronchiques*, se divisant et se subdivisant, rappellent la disposition des canaux excréteurs des glandes en grappe; aux extrémités des ramifications bronchiques se trouve un système de petits canaux, *canalicules respirateurs*, qui établissent une communication entre les ramifications bronchiques, et de petites poches, dilatations connues sous le nom de *lobules;* ceux-ci représentent les acini des glandes en grappe. Du *tissu conjonctif* entoure les acini et les ramifications bronchiques. C'est dans ce tissu conjonctif que rampent les *vaisseaux* et les *nerfs*, qui se terminent les uns et les autres à la face interne des lobules, et dans les parois des ramifications bronchiques. Le poumon est entouré d'une séreuse, la plèvre, qui sera décrite dans l'article suivant.

1° Ramifications bronchiques.

En pénétrant dans le hile du poumon, la bronche gauche se divise en deux branches qui pénètrent dans les deux lobes, tandis que la bronche droite en donne trois pour les trois lobes du poumon droit. Chaque division bronchique s'enfonce dans le lobe correspondant et se subdivise irrégulièrement. Il est à remarquer que les grosses divisions sont dichotomiques, tandis que d'innombrables petites divisions naissent sans régularité sur les divisions principales.

Ces divisions successives rappellent les ramifications du canal excréteur d'une glande en grappe, telle que le pancréas.

Les ramifications bronchiques deviennent de plus en plus petites, et elles conservent la même structure jusqu'à ce qu'elles atteignent un demi-millimètre de diamètre. A partir de ce point, elles se ramifient

encore, mais en changeant de structure; elles ont aussi changé de nom, pour prendre celui de *canalicules respirateurs*. (Robin.)

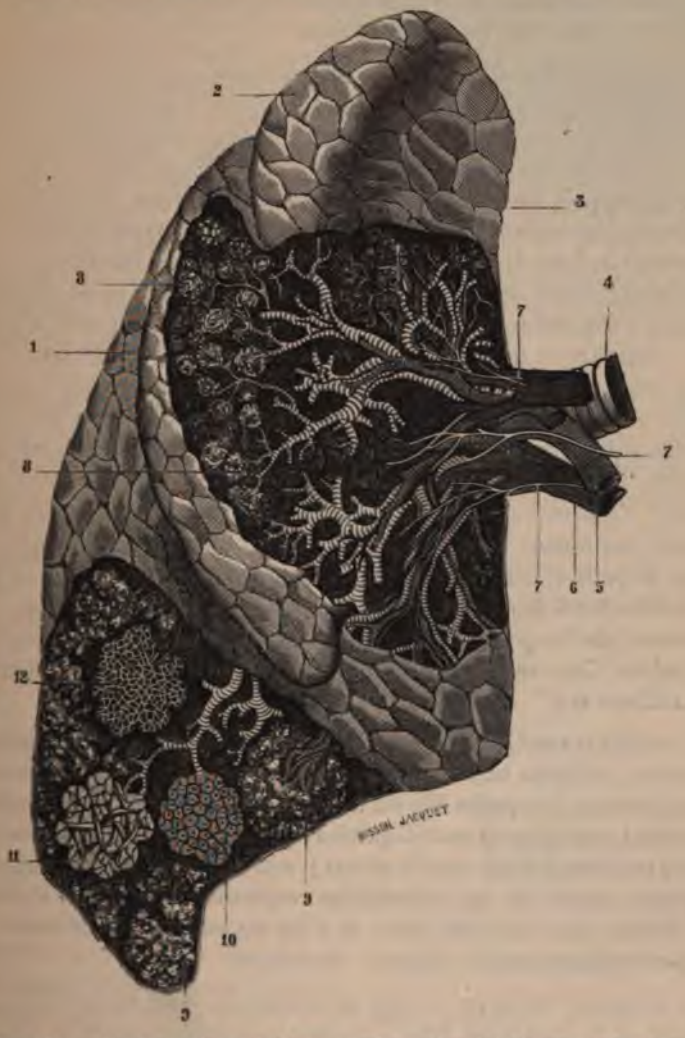

FIG. 276. — Conformation extérieure, conformation intérieure et structure du poumon. (Poumon droit, figure demi-schématique.)

1. — Scissure du poumon. — 2. Surface extérieure du poumon et lignes polygonales limitant les lobules secondaires.— 3. Face médiastine du poumon.— 4. Bronche.— 5. Artère pulmonaire; on aperçoit plus haut la coupe d'une de ses branches. — 6. L'une des veines pulmonaires ; l'autre est au-dessus. — 7, 7, 7. Nerfs pulmonaires. — 8, 8. Masses de lobules situées aux extrémités des divisions bronchiques. — 9, 9. Surface extérieure de deux lobules primitifs grossis. — 10. Autre lobule grossi et ouvert pour montrer les cellules épithéliales. — 11. Autre lobule grossi et ouvert pour montrer les cloisons et les vésicules pulmonaires qu'elles séparent. — 12. Autre lobule grossi et ouvert pour montrer le réseau capillaire. Entre ces lobules grossis, on voit des mamelons formés par des lobules de dimension normale.

Cette figure est destinée à expliquer l'ensemble de la structure des poumons ; ce n'est pas là qu'il faut chercher les détails, pour chacun desquels on trouvera plus loin d'autres figures.

Trois couches forment les ramifications bronchiques : une externe, qui fait suite à celle de la trachée et qui est constituée, comme celle-ci, par une membrane fibro-élastique et du cartilage ; une moyenne ou musculaire; une interne ou muqueuse.

La *membrane fibro-élastique* (couche externe) s'amincit insensiblement à mesure que les divisions bronchiques diminuent de calibre ; arrivée aux canalicules respirateurs, elle se confond avec leur paroi. Elle est formée de tissu conjonctif, contenant un grand nombre de fibres élastiques fines isolées ou anastomosées entre elles. Des cartilages sont placés dans son épaisseur, comme au niveau de la trachée ; seulement ils sont disposés différemment, afin de permettre aux divisions bronchiques de se dilater pendant l'inspiration et de se retrécir pendant l'expiration. Au lieu de représenter les trois quarts d'un anneau comme ceux de la trachée, les cartilages des bronches constituent des anneaux complets, avec cette particularité que ces anneaux sont divisés en plusieurs fragments anguleux susceptibles de s'écarter les uns des autres pendant l'inspiration et de se rapprocher pendant l'expiration. Ces anneaux cartilagineux, très-serrés dans les grosses divisions, s'écartent de plus en plus à mesure que les tuyaux bronchiques diminuent de calibre, puis on ne les trouve plus que sous forme de petites lamelles cartilagineuses isolées, seulement au point où se détachent des ramuscules bronchiques. Ils disparaissent complétement sur les petites bronches qui ont de un demi-millimètre à un millimètre. Comme ceux de la trachée, ces cartilages ont la structure du cartilage vrai.

La *couche musculaire*, au lieu d'être partielle comme sur la trachée, est totale, et forme une membrane complète entre la muqueuse et la fibro-élastique, à laquelle elle est très-adhérente. Les fibres musculaires lisses qui la constituent sont disposées en faisceaux circulaires, continus depuis les plus grosses ramifications jusqu'aux plus petites, puisqu'on en trouve encore sur les canalicules respirateurs de 200 μ. Ces muscles lisses sont désignés sous le nom de *muscles de Reisseisen*. Ils s'hypertrophient dans le catarrhe chronique.

La *muqueuse* fait suite à celle de la trachée, dont elle a d'abord l'épaisseur et la structure. Elle s'amincit insensiblement et se confond enfin avec la paroi des canalicules respirateurs. Son *derme*, de même que celui de la trachée, contient une certaine quantité de faisceaux élastiques longitudinaux, qui font saillie à la face interne de la muqueuse, à laquelle ils donnent un aspect strié, caractéristique, surtout vers les petites divisions. La portion sous-épithéliale, ou derme, est une mince couche homogène de 4 à 7 μ, sur laquelle repose l'épithélium. Des *glandules* tout à fait analogues à celles de la trachée existent dans l'épaisseur de la muqueuse; elles sont moins nombreuses et un peu

plus petites; on n'en trouve plus sur les divisions bronchiques de 2 à 3 millimètres de diamètre [1].

L'*épithélium* est exactement semblable à celui de la trachée, jusqu'aux bronches de 2 à 3 millimètres : c'est un *épithélium cylindrique stratifié à cils vibratiles;* au-dessous de ce point, il se réduit peu à peu à une seule couche et passe à l'état d'*épithélium cylindrique simple à cils vibratiles.* Au point où les petites ramifications bronchiques se continuent avec les canalicules respirateurs, lorsqu'elles offrent de un demi-millimètre à un millimètre, l'épithélium vibratile est remplacé par un épithélium pavimenteux.

FIG. 277. — Cellules d'épithélium cylindrique vibratile simple.

2° Canalicules respirateurs ou pulmonaires [2].

Ces canaux font suite aux petites divisions bronchiques que nous avons vues changer de structure, au moment où elles atteignent un demi-millimètre à un millimètre; ils s'étendent jusqu'aux lobules. Ils ont une structure différente de celle des divisions bronchiques, leur fonction est différente aussi. Tandis que les premières, se laissent traverser par l'air, les canalicules respirateurs servent, comme les lobules, à l'hématose. Ces canalicules appartiennent donc au parenchyme pulmonaire, et par leur structure et par leurs fonctions. Les lobules et les canalicules sont aux divisions bronchiques, ce que l'acinus et le canal sécréteur sont au canal excréteur d'une glande en grappe. Selon Robin, les canalicules et les lobules sont affectés des mêmes

FIG. 278. — Disposition générale des divisions bronchiques et des lobules. On voit les lobules pulmonaires aux extrémités des dernières divisions. L'ensemble représente les acini des glandes en grappe et leurs conduits.

1. D'après Remak, on trouverait des glandes dans la muqueuse des divisions bronchiques, jusqu'au voisinage des lobules.

2. Les canalicules respirateurs de Robin sont les *dernières ramifications bronchiques* de la plupart des auteurs, les *canalicules bronchiques terminaux* de Frey.

lésions, tandis que les lésions des ramifications bronchiques sont tout à fait distinctes.

Le canalicule respirateur, dit Robin, se subdivise, et chacune de ses subdivisions va se terminer dans un petit lobule ayant huit à quinze culs-de-sac pressés et juxtaposés. (*Voy.* Lobules.) Les dimensions sont *de quelques dixièmes de millimètre à un demi-millimètre*, à l'origine du canalicule; puis il se rétrécit, ainsi que ses subdivisions, qui mesurent 220 μ à 350 μ au moment où elles se terminent dans les lobules [1].

FIG. 279. Lobule secondaire et canalicule respirateur. (Robin.)

A. Un lobule, dimensions normales. — *a*. canalicule. — *b*, *c*, *d*. Limites du lobule. — *B*. Lobule grossi 18 fois. — *a*. Dernière division bronchique sur laquelle on voit naître un canalicule respirateur. — *b*, *b*, *c*. Groupes de culs-de-sac recevant les ramifications du canalicule. — *d*, *d*. Vésicules pulmonaires isolées sur les parois du canalicule. — *e*. Vésicules terminales du lobule.

La *structure des canalicules* est différente de celle des ramifications bronchiques, qu'elles continuent. Leur paroi membraneuse fait suite aux parois bronchiques; elle peut être décrite comme composée de trois couches, qui sont, de dedans en dehors : un épithélium, une couche de vaisseaux et de tissu conjonctif, et une couche élastique. L'*épithélium* qui fait suite à l'épithélium vibratile des divisions bronchiques est *pavimenteux simple* (Robin, 1852). La couche moyenne, extrêmement mince, et formée de *tissu conjonctif homogène à noyaux*, fait suite au derme de la muqueuse et à la couche fibro-élastique des divisions bronchiques; c'est dans cette couche conjonctive sous-épithéliale du canalicule que se trouve placé le réseau capillaire, immédiatement au-dessous de l'épithélium.

On y trouve encore des fibres musculaires lisses. La *couche élastique*, constituant l'enveloppe extérieure, est formée de fibres élastiques circulaires, anastomosées en réseau. On voit des fibres élastiques se

1. Sappey est dans l'erreur assurément lorsqu'il annonce (*Anatomie descriptive*, 3e vol., p. 421) que, au moment de son entrée dans le lobule, le canal mesure encore *un millimètre* de diamètre. Nous croyons ce chiffre exagéré, quoique cet auteur ait pris la bonne précaution d'étudier des poumons insufflés et desséchés, et qu'il accuse ceux qui indiquent un chiffre plus petit de n'avoir pas tenu compte de l'affaissement des ramifications bronchiques pourvues de parois élastiques.

D'après Frey, les dernières bronches auraient seulement de 110 à 200 μ; d'après Robin, un demi-millimètre.

détacher de la paroi d'un canalicule et se porter sur le canalicule voisin, de manière à rendre solidaires les canalicules d'une même terminaison bronchique.

3° Lobules pulmonaires [1].

Ce sont de petits sacs membraneux, de *petites dilatations situées aux extrémités des canalicules les plus déliés* et recevant l'air qui traverse les ramifications bronchiques. Chaque lobule est isolé; souvent, il peut être injecté indépendamment des lobules voisins. L'ensemble des lobules et des canalicules constitue le *tissu propre* du poumon, le *parenchyme pulmonaire*.

On s'en fera une bonne idée en le comparant à un acinus de glande en grappe. Qu'on se figure une glande en grappe avec les lobules séparés et suspendus aux canalicules, on aura l'image des lobules suspendus aux canalicules respirateurs. Cette disposition rappelle encore celle d'une grosse grappe de raisin, les lobules représentant les grains de raisins, les canalicules respirateurs les axes

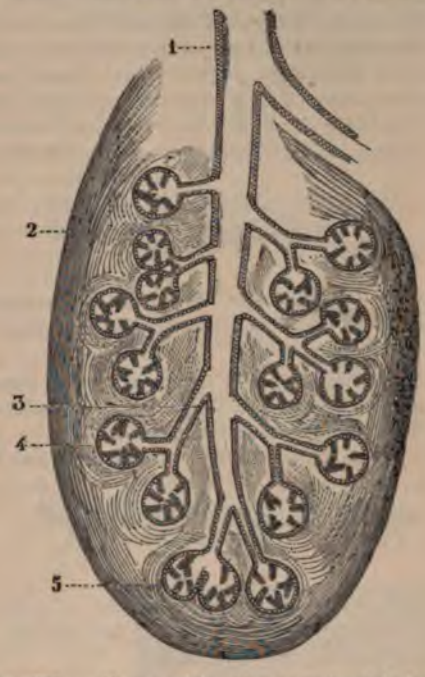

FIG. 280. — Coupe schématique montrant la terminaison des bronches et les lobules pulmonaires. Autour des lobules, il existe une couche de tissu conjonctif qui pénètre entre eux.

1. Division bronchique en continuité avec un canalicule respirateur donnant neuf divisions. — 2. Tissu conjonctif. — 3. Une des neuf divisions du canalicule respirateur, donnant deux ramifications. On y voit un épithélium différent de celui qui recouvre la division bronchique. — 4. Lobule avec les cloisons intérieures. — 5. Portion de tissu conjonctif pénétrant entre les lobules. La figure représente un lobule secondaire composé de plusieurs lobules primitifs.

1. Pour étudier les lobules et les vésicules pulmonaires, on se servira avec avantage de poumons insufflés et desséchés. On insufflle un poumon, et lorsqu'il est bien distendu, on en étrangle une portion quelconque avec un lien, on divise le tissu au-dessous du lien et on le laisse sécher à l'air; lorsqu'il est bien sec, on y fait des coupes.

Il faut toujours, avant d'injecter les bronches et les lobules, faire le vide dans les poumons avec une bonne seringue, si l'on n'a pas de machine pneumatique. On peut ensuite injecter des matières résineuses pour étudier la forme des cellules; lorsque l'injection est faite, on fait détruire le tissu par l'acide chlorhydrique. (*Voy.* Injections par corrosion, dans mon *Anatomie descriptive*, 2e édition.)

terminaux de la grappe, et les divisions bronchiques, les axes principaux et secondaires [1]. Le lobule que nous décrivons est appelé *lobule primitif* (fig. 286).

1. Nous mettons tous nos soins à démontrer que le poumon est une glande en grappe. Nous avons publié, sur l'*anatomie et la physiologie du poumon considéré comme glande*, un mémoire dont on trouvera la partie principale dans notre 2e édition de l'*Anatomie descriptive et dissection*. Nous avons indiqué l'analogie qui existe entre les voies aériennes et les canaux excréteurs, et celle des lobules du poumon avec les acini des glandes en grappe. Nous n'avons pas seulement démontré que le tissu pulmonaire est un tissu glandulaire ; nous avons fait voir aussi qu'il fonctionne comme une glande et qu'on doit dédoubler la fonction du poumon en deux fonctions, respiration et sécrétion. Seulement, cette glande spéciale, au lieu d'extraire des liquides du sang, en retire des parties volatiles ou gazeuses. C'est une glande qui est destinée à prendre dans le sang toutes les parties gazeuses ou volatiles dont celui-ci doit se débarrasser : acide carbonique, azote, vapeur d'eau, matière organique venue du sang, pour les matériaux de sécrétion journaliers ; principe volatil de l'ail, de l'oignon, éther, chloroforme, alcool plus ou moins modifié, et des gaz divers, pour les matériaux de sécrétion accidentels.

FIG. 281. — Paroi étalée des lobules du poumon. On voit les vaisseaux placés entre la paroi propre et l'épithélium.

L'esprit de routine aveugle certains hommes : il n'est pas possible de ne pas voir dans le poumon une glande en grappe. Nous savons positivement que M. Robin est plus que mécontent lorsqu'un élève répond aux examens que le poumon est une glande en grappe. Le professeur répond généralement à l'élève qu'il n'a pas la moindre idée d'une glande. Or, comme nous avons le tort, avec bien d'autres, de partager la manière de voir que nous défendons ici, nous serions plein de reconnaissance envers le professeur d'histologie, s'il voulait bien nous démontrer que le poumon n'est pas une glande. Une dénégation à un examen ne prouve rien. Nous demandons une démonstration complète, car elle ne nous est pas fournie par les écrits du professeur. Ainsi, à l'article *Poumon* du *Dictionnaire de Nysten*, M. Robin dit que *ce qui distingue d'une manière tranchée le parenchyme du poumon des parenchymes glandulaires, c'est que les vaisseaux sont placés au-dessous de l'épithélium, tandis qu'ils sont placés en dehors de la paroi propre, dans les glandes* (fig. 281 et 282). Voilà tout ce que nous trouvons. Or, nous considérons, nous, cette différence de structure comme venant à

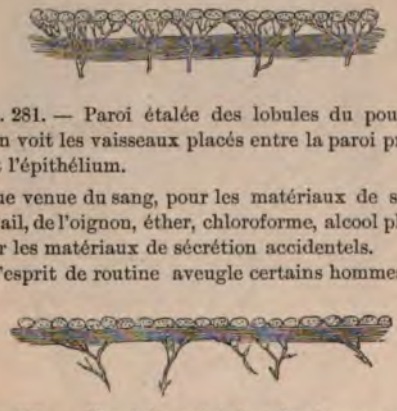

FIG. 282. — Paroi des acini des glandes en grappe. Les vaisseaux se ramifient sur la face opposée à celle que recouvre l'épithélium.

FIG. 283. — Développement du poumon, d'après Rathke.

1. Bronche droite donnant trois bourgeons qui doivent former plus tard les trois lobes. — 2. Trachée donnant deux bourgeons qui formeront les deux bronches et, plus tard, les deux poumons.

Leur *volume* varie depuis 1/2 millimètre jusqu'à 2 millimètres.

Ils ont une *forme* polyédrique, parce qu'ils se compriment réciproquement; ils représentent exactement les grains d'un raisin sec qui ont

l'appui de notre manière de voir. Qu'est-ce qui fait une glande? c'est sa fonction; si un organe sécrète, cet organe est une glande. Quant à la structure, toutes les glandes admises par M. Robin donnant des liquides, ayant par conséquent des fonctions identiques, doivent avoir une structure identique : il n'est donc pas étonnant que les vaisseaux soient toujours placés en dehors de la paroi propre des glandes. La nouvelle glande que nous proposons, le poumon, ne sécrète pas un liquide, mais des gaz et des substances volatiles; ces substances n'auraient jamais pu traverser la paroi élastique, presque imperméable, des lobules pulmonaires; il fallait bien que le sang ne fût séparé de l'air que par une membrane organique mince, accessible à l'endosmose gazeuse. Donc, ce que M. Robin regarde comme une différence tranchée entre le poumon et les parenchymes glandulaires doit être considéré comme une preuve que le poumon est une glande. Le poumon n'aurait jamais pu remplir ses fonctions s'il avait eu ses vaisseaux capillaires en dehors des acini. Du reste, si nous sommes dans l'erreur, nous le sommes en bonne compagnie, car la plupart des micrographes les plus distingués admettent l'identité du poumon et d'une glande en grappe composée.

FIG. 284. — Terminaison des bronches chez un fœtus de deux mois. On y voit une petite bronche donnant naissance à deux canalicules respirateurs qui se subdivisent trois ou quatre fois pour fournir les lobules pulmonaires.

Une foule d'autres raisons anatomiques et physiologiques doivent nous faire considérer le poumon comme une glande. Voyez le développement de cet organe : il se fait exactement comme celui des glandes en grappe. Ainsi, la trachée est d'abord un canal plein qui se creuse d'une cavité, comme le canal excréteur des glandes en grappe.

Les bronches, pleines d'abord, creuses ensuite, bourgeonnent à leur tour, et ces bourgeonnements vont sans cesse en se multipliant, jusqu'à ce que le poumon soit constitué par une foule de cavités ou lobules.

En même temps que ce bourgonnement s'opère, il s'élève, à la surface intérieure de la paroi des lobules, de minces cloisons qui en divisent la cavité en petits compartiments. Les glandes en grappe se développent de la même manière, c'est-à-dire par bourgeonnement, depuis le canal jusqu'aux culs-de-sac.

FIG. 285. — Développement plus avancé du poumon.

3. Bourgeonnement d'une bronche. — 4. Ramifications de ce bourgeonnement devant former plus tard les lobules pulmonaires (d'après J. Müller).

Du reste, voici qui est plus concluant et qui ne permettra plus de douter de la nature glandulaire du poumon. Prenez le livre de Robin lui-même : *Leçons sur les humeurs*, 1867; allez à la page 791, 14e ligne; vous lirez : « L'exhalation pulmonaire « et branchiale est, par l'origine et la nature de son principe immédiat fondamental, « analogue aux *excrétions* des autres parenchymes non glandulaires, rein, glandes « sudoripares. » Et plus loin, 20e ligne : « Le poumon *excrète* de l'acide carbonique, « de l'eau, des traces de matières azotées coagulables, et accidentellement, divers prin-

été comprimés dans une boîte. On comprend que leur forme varie un peu, selon qu'ils sont situés au centre du poumon, à la surface, ou sur l'un des bords tranchants, en avant ou autour de la base.

Les *rapports* ne peuvent être étudiés que chez les enfants; on peut les séparer, et voir qu'ils sont unis les uns aux autres par une couche mince de tissu conjonctif[1]. Chez l'adulte, ils sont confondus les uns avec les autres et ne peuvent pas être facilement séparés, de telle sorte que tous les lobules d'une même bronche terminale forment une masse de 5 à 25 millimètres[2], que quelques auteurs décrivent sous le nom de *lobule secondaire*[3]. Les lobules secondaires sont séparés les uns des autres par une couche de tissu conjonctif un peu plus considérable; on peut les isoler facilement; si on les suppose tous séparés les uns des autres et suspendus aux extrémités terminales des bronches, on aura encore l'image d'une glande en grappe avec des grains plus gros que dans la comparaison précédente.

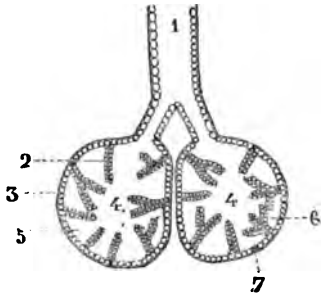

FIG. 286.— Deux lobules grossis de la figure 280.

1. Canalicule respirateur bifurqué. — 2. Cloison de l'intérieur du lobule séparant deux cellules. — 3 et 7. Paroi du lobule et épithélium pavimenteux qui la tapisse. — 4, 4. Cavité du lobule. — 5. Cellule pulmonaire, vésicule, utricule, alvéole. — 6. Une cloison intérieure du lobule se divisant.

Leur *structure* est la suivante : la *surface extérieure* d'un lobule est à peu près régulière, et l'on n'y voit pas bien distinctement, comme sur les acini des glandes en grappe, ces saillies, ces bosselures qui donnent à leur surface extérieure l'aspect d'une mûre ou d'une framboise.

A l'*intérieur*, le lobule offre l'aspect d'un petit poumon de grenouille,

« cipes volatils, tels que alcool, essences, etc. *au même titre que le rein et les organes* « *sudoripares excréteurs de l'urée*, etc. »

M. Robin est en contradiction avec lui-même lorsqu'il dit que le *poumon excrète;* malgré cela, le poumon est et sera une glande en grappe.

1. Il est assez facile de séparer les lobules en injectant de l'eau dans l'artère pulmonaire; l'eau s'infiltre dans le tissu conjonctif et écarte un peu les lobules. Pour étudier la forme des lobules et des vésicules pulmonaires, on fera une injection résineuse dans la bronche, et l'on détruira ensuite le tissu pulmonaire avec l'acide chlorhydrique.

2. Frey, page 549, dit de 0,mm 1 à 2 mill. Erreur typographique ?

3. Il est important de ne pas confondre ces diverses dénominations : le lobule que nous décrivons est le *lobule primitif*. Le *lobule secondaire* est formé par la réunion de tous les lobules primitifs du même canalicule respirateur. Quelques auteurs, Sappey par exemple, décrivent ce dernier sous le simple nom de *lobule :* il faut être averti. Le lobule primitif est appelé *infundibulum* par Rossignol. Nous rejetons également quelques expressions inutiles dans l'étude des lobules : *artères et veines lobulaires, bronche intra-lobulaire, bronche extra-lobulaire.*

qu'il faut examiner pour se faire une juste idée du lobule. Des *cloisons*, ou *trabécules*, s'élèvent de la paroi du lobule et divisent sa cavité en plusieurs compartiments, ou *vésicules pulmonaires*. Ces vésicules s'ouvrent toutes dans la cavité du lobule, qui communique lui-même avec le canalicule. Les cloisons que nous venons de signaler portant quelquefois à leur surface des cloisons plus petites, il en résulte que certaines petites vésicules s'ouvrent dans une vésicule plus grande et, par son intermédiaire, dans la cavité même du lobule (fig. 286).

FIG. 287. — Moule de plusieurs lobules pulmonaires aux extrémités des divisions d'un canalicule respirateur (préparation par corrosion).

1. Canalicule respirateur. — 2, 2. Lobules représentant les acini des glandes en grappe, avec leurs culs-de-sac. — 3, 3, 3. Ramifications du canalicule respirateur avec leurs bosselures ; ces conduits sont les analogues des tubes sécréteurs des glandes en grappe. (Figure tirée de la thèse de Lefort.)

La *paroi* des vésicules pulmonaires et du lobule est constituée, comme celle des canalicules respirateurs, par trois couches superposées, qui sont de dedans en dehors : un épithélium, une couche de vaisseaux et de tissu conjonctif, et une couche élastique. Il n'y a pas de fibres musculaires (fig. 281).

L'*épithélium* est formé, chez l'homme, de cellules polygonales, pâles, de 11 à 15 μ de diamètre.

Le *tissu conjonctif* constitue une couche assez irrégulière, et, dans tous les cas, extrêmement mince, de 2 μ, selon Frey. Cette couche fait suite à celle que nous avons étudiée dans les canalicules respirateurs, elle relie les vaisseaux. Elle est formée de tissu conjonctif homogène. Frey se demande si elle ne recouvre pas les vaisseaux.

Le *réseau capillaire* siége dans cette couche conjonctive sous-épithéliale.

La *couche élastique* forme l'élément principal de la paroi des vésicules pulmonaires et du lobule ; on y trouve des fibres élastiques isolées ou en faisceaux. Dans les cloisons qui séparent les vésicules, on trouve des fibres élastiques de moyenne grosseur, de 2 à 4 μ, anastomosées en réseau serré, mais laissant quelquefois entre elles de petits intervalles. Certaines fibres passent de la paroi d'une vésicule dans la paroi d'une vésicule voisine, de manière à rendre difficile la délimitation de ces deux parois. Le fond de la vésicule qui forme la paroi même du lobule renferme des fibres élastiques plus fines, de 1 μ à 1 μ 5, et anastomosées en réseau moins serré. On trouve les fibres élastiques les plus abondantes aux angles de réunion des cloisons des vésicules avec les parois des lobules.

Avant de quitter le lobule, il nous reste à ajouter quelques mots,

pour être complet, sur les vésicules pulmonaires, sur le réseau capillaire et sur l'épithélium du lobule.

Je ne parle pas des fibres musculaires lisses que quelques anatomistes ont décrites dans les parois des lobules; elles sont aujourd'hui rejetées à la presque unanimité. (Eberth, Frey, Kölliker, Robin, Sappey, etc.) Elles sont admises seulement par Chrzonszczsewcky, Moleschott et Piso-Borme.

FIG. 288. — Intérieur d'un poumon de grenouille représentant exactement les vésicules pulmonaires de l'homme.

a, a, a, a. Grandes cavités, aréoles, vésicules, cellules ou utricules, séparées par les cloisons principales. — *b, b, b, b.* Cellules plus petites contenues dans les principales et séparées par des cloisons plus minces.

Vésicules pulmonaires[1]. — Les vésicules pulmonaires représentent des culs-de-sac glandulaires, si nous comparons le lobule à un acinus. Ce sont des cavités creusées dans la paroi du lobule. Elles ont une *forme* arrondie quand le poumon est affaissé, polygonale lorsqu'il est insufflé ou injecté. Leur *nombre* varie dans chaque lobule. Sappey, dont nous connaissons la patience et l'aptitude dans ce genre de recherches

1. Je suis de plus en plus convaincu qu'il ne faut pas abuser des mots nouveaux lorsqu'on veut faire comprendre une description ; aussi, dans ce livre, me suis-je toujours astreint à n'employer que l'expression la plus usitée. Les pathologistes ont parlé de tout temps des vésicules pulmonaires, et l'on s'étonnerait d'entendre dire qu'un râle a son siége dans les alvéoles du poumon. Il faut cependant que le lecteur soit averti et connaisse les diverses dénominations que les auteurs ont appliquées aux vésicules pulmonaires : *vésicules aériennes* (Malpighi), *cellules de Malpighi* (Frey), *cellules aériennes, vésicules pulmonaires* (Kölliker), *alvéoles du poumon* (Sappey, Rossignol), *utricules, vésicules glandulaires*, etc.

spéciales, en admet de onze à quinze en moyenne (fig. 287) [1]. Les *dimensions* sont les suivantes, après la mort et en l'absence de toute insufflation : 160 μ à 370 μ selon Kölliker; 110 à 240 μ selon Frey; 250 μ selon Sappey; Robin donne le diamètre de 90 à 100 μ pour une vésicule pleine d'air chez un jeune sujet. Ce désaccord apparent tient à cette particularité, que les vésicules pulmonaires augmentent de volume avec l'âge; il se produit une sorte de résorption dans les trabécules qui séparent les vésicules; celles-ci finissent par communiquer par des ouvertures qui peuvent être très-larges sur des poumons de vieillard. Rossignol a étudié les dimensions des vésicules à tous les âges; voici le résultat de ses recherches : à 6 mois de la vie fœtale 30 μ, à la naissance 50 μ, à un an 100 μ, de trois à quatre ans 120 μ, de cinq à six 140 μ, de dix à quinze 170 μ, de dix-huit à vingt 200 μ, de vingt-cinq à trente 230 μ, de trente-cinq à quarante 250 μ, de cinquante à soixante 300 μ, de soixante-dix à quatre-vingts 340 μ. On peut donc admettre que les vésicules pulmonaires de l'enfant ont 100 μ en moyenne, celles de l'adulte 200 μ et celles du vieillard 300 μ. Nous dirons plus simplement, avec Sappey, que les vésicules pulmonaires de l'adulte ont, en moyenne, un quart de millimètre.

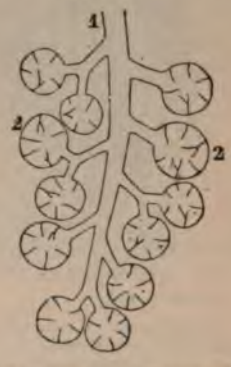

FIG. 289. — Coupe d'un groupe de lobules pendant l'inspiration.

1. Canalicule respirateur ramifié. — 2, 2. Lobules dilatés.

Indépendamment des vésicules pulmonaires des lobules, il en existe quelques-unes isolées sur les parois des canalicules respirateurs; elles sont peu nombreuses.

Pendant la vie, le poumon n'étant jamais complétement revenu sur lui-même, on admet que les vésicules et les lobules sont d'un tiers plus considérables.

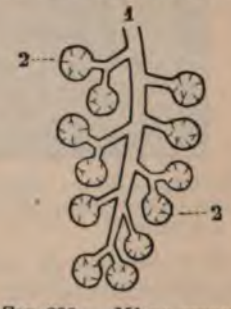

FIG. 290.— Même groupe de lobules pendant l'expiration.

1. Canalicule respirateur ramifié. — 2, 2. Lobules revenus sur eux-mêmes.

On peut comprendre facilement la production de l'emphysème vésiculaire du poumon, maladie caractérisée par la dilatation permanente des vésicules pulmonaires. Cette maladie se produit chez des sujets qui sont affectés d'inflammation des petites bronches. Or, les canalicules respirateurs ou leurs divisions se trouvant obstrués par des mucosités, il arrive parfois que l'effort de

1. Trois à cinq vers le fond des lobules, *alvéoles terminaux;* huit à dix sur le pourtour de la cavité, *alvéoles pariétaux* (Sappey). Dans quel but cette distinction des alvéoles?

l'inspiration est suffisant pour faire vaincre l'obstacle à l'air qui se précipite dans le lobule, et que l'air de l'expiration ne puisse plus en triompher, ce qui tient à ce que l'expiration se fait sans effort, par le seul retrait du poumon et, de plus, à ce que le canal se rétrécit sur les mucosités. Quoi qu'il en soit, l'air est retenu dans le lobule, le mucus jouant le rôle de bouchon; cet air agit de dedans en dehors et d'une manière continue, et le phénomène se reproduisant souvent et en plusieurs points à la fois, on conçoit que la paroi du lobule finisse par perdre son élasticité et par se dilater d'une manière permanente.

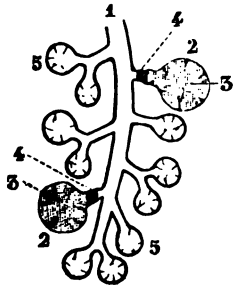

FIG. 291. — Deux lobules dilatés par l'air emprisonné et devenant emphysémateux.

1. Canalicule. — 2. Lobules dilatés par l'air emprisonné. — 3. Intérieur du lobule rempli d'air. — 4, 4. Bouchon formé par le mucus bronchique. — 5, 5. Lobules revenus sur eux-mêmes pendant l'expiration.

Réseau capillaire [1]. — Le réseau capillaire, que nous retrouverons avec les vaisseaux du poumon, est situé à la face interne du lobule; il repose sur les éléments élastiques, au-dessous de la couche épithéliale; quelques éléments de tissu conjontif réunissent les vaisseaux. Les mailles de ce réseau sont arrondies, quadrilatères ou ovalaires, chez l'homme; sur des pièces fraîches, ces mailles ont de 4 μ, 5 à 18 μ (Kölliker), et les vaisseaux capillaires eux-mêmes varient de 5 à 11 μ. Le réseau capillaire change d'aspect pendant la dilatation et le retrait du lobule. Lorsque le lobule est dilaté, les capillaires sont droits et les mailles ont la largeur que nous venons d'indiquer; lorsque le lobule revient sur lui-même, les mailles se rétrécissent et les capillaires proéminent dans la cavité en décrivant des sinuosités et des anses. Les capillaires d'une vésicule communiquent avec ceux des vésicules voisines dans le même lobule.

FIG. 292. — Réseau capillaire étalé à la surface interne des lobules pulmonaires.

Il est facile de découvrir les cellules épithéliales des parois de ces

1. Le réseau capillaire est facile à injecter. Il vaut mieux se servir de poumons conservés dans des liquides, et faire ensuite l'injection par l'artère pulmonaire, en ayant soin de lier les veines pulmonaires et les vaisseaux bronchiques, qui laisseraient fuir l'injection, si elle est pénétrante.

Kölliker conseille, pour étudier les capillaires du poumon chez les amphibies, de chasser le sang des vaisseaux par un courant d'eau et de les remplir ensuite de gélatine incolore.

capillaires, en injectant une solution de nitrate d'argent dans un poumon de grenouille, comme il a été dit dans l'étude de ces capillaires.

C'est à la face interne des lobules et des vésicules que se passent les phénomènes d'absorption et d'exhalation du poumon; l'oxygène de l'air pénètre dans le sang à travers la paroi des capillaires; cette paroi est encore traversée de dehors en dedans par l'éther et le chloroforme dans la chloroformisation, par une foule de matières absorbables, et même par des corpuscules pulvérulents et par des corpuscules organiques. C'est à ce niveau que se fait l'absorption des miasmes, l'inoculation d'une foule de maladies infectieuses. Le réseau capillaire du poumon est l'une des voies les plus certaines de l'intoxication saturnine. Lorsque l'homme séjourne au milieu de gaz infects, il en conserve l'odeur pendant un certain temps: c'est que son sang s'est imprégné de ces gaz par la voie des capillaires du poumon, ce qui se voit particulièrement après certaines autopsies. C'est aussi à travers la paroi des capillaires du poumon qu'est exhalé l'acide carbonique du sang veineux. Le réseau capillaire est encore la voie d'élimination d'une certaine quantité d'azote, de la vapeur d'eau, de la matière organique spéciale excrétée par le poumon, et aussi de toutes les substances volatiles introduites dans le sang par le tube digestif ou par l'inhalation. C'est des capillaires du poumon que vient l'odeur infecte des personnes qui ont mangé de l'ail, de l'oignon, ou qui se sont repues de liquides alcooliques.

FIG. 293. — Vaisseaux d'une vésicule pulmonaire de veau, d'après Frey.

1. Tronc vasculaire. — 2. Capillaires. — 3, 3. Cellules épithéliales.

Epithélium. — On a beaucoup discuté sur l'existence ou la non-existence de l'épithélium dans les vésicules pulmonaires. Plusieurs auteurs l'ont nié (Mandl, Rainey, Todd et Bowman). Il est facile à constater, on ne peut pas aujourd'hui en nier l'existence : cependant, les auteurs ne sont pas tout à fait d'accord sur les rapports qu'il affecte avec le réseau capillaire, ce qui dépend probablement de ce que l'épithélium n'est pas le même chez les divers animaux qui servent à l'étude, et aussi de ce qu'il est difficile de l'apercevoir nettement dans les lobules du poumon de l'homme. Quelques auteurs, Frey entre autres, pensent que les cellules épithéliales *manquent à la surface des capillaires* et n'existent qu'entre les capillaires chez l'adulte, tandis que la couche épithéliale est continue chez le fœtus (Frey, traduction française, p. 551). Kölliker avoue qu'il s'est simplement assuré de l'existence de l'épithélium chez

l'homme, mais qu'il n'a pas pu le voir *in situ*, c'est-à-dire dans ses rapports avec les cellules voisines. (Kölliker, traduction de Sée, p. 619.) De son côté, Sappey affirme que ces cellules sont *faciles à observer*, qu'elles ne se touchent pas par des bords rectilignes, qu'elles ne sont pas polygonales, mais qu'elles sont ovalaires, ou arrondies, et séparées les unes des autres par de petits intervalles (Sappey, *Anatomie descriptive*, t. III, p. 433).

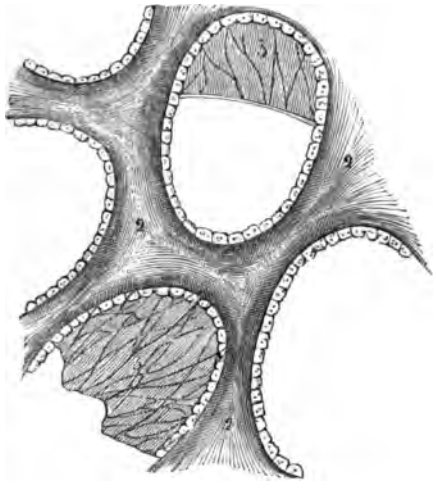

FIG. 294. — Vésicule pulmonaire de l'homme et portions de vésicules voisines. (Grossissement, 350), d'après Kölliker.

2, 2, 2. Cloisons élastiques entre les vésicules. — 3, 3. Une portion de la paroi des vésicules avec leur épithélium.

On voit donc qu'on ne saurait se faire une idée bien nette de la disposition de cet épithélium, et que de nouvelles recherches sont nécessaires.

Si l'on voulait appliquer à l'homme ce que l'on constate sur les animaux, la même difficulté n'existerait pas, parce que l'épithélium se prête facilement à l'étude chez certains animaux.

Elenz [1] et Kölliker ont montré que dans le poumon de la *grenouille* l'épithélium revêt la surface des mailles et les vaisseaux qui les limitent, mais que *les noyaux* des cellules épithéliales ne se trouvent *jamais placés sur les capillaires mêmes*, excepté dans des cas exceptionnels, lorsque les mailles des vaisseaux sont très-larges. Cet épithélium est pavimenteux [2], à cellules très-aplaties, dont les dimensions varient entre 15 et 35 μ. Les noyaux, gros comme des globules rouges du sang, font une légère saillie; ils sont ovalaires et entourés d'un peu de protoplasma [3].

1. *Ueber das Lungenepithel.* Würzb., 1864.

2. Quoique Sappey affirme qu'il est *manifestement cylindrique.* (*Anat. desc.*, t. III, 433.)

3. Ranvier (traduction de Frey, page 551) indique un procédé dont les indications sont faciles à suivre pour voir l'épithélium du poumon de la grenouille. On ouvre la cavité viscérale, on tire la langue de la grenouille au dehors et l'on pousse avec une pipette, dans l'ouverture glottique, une solution de nitrate d'argent, 5 : 1000. Lorsque le sac est bien distendu, on l'étrangle avec un fil et on l'expose pendant quelques minutes à la lumière solaire. Dès que l'imprégnation est produite, on ouvre le poumon dans l'eau distillée, et l'on coupe de petits fragments qu'on examine, en faisant baigner la préparation dans la glycérine.

Pour apercevoir les noyaux des cellules épithéliales, il faut traiter le poumon

Chez les reptiles, les cellules épithéliales sont, les unes aplaties, larges, sans noyau et recouvrant les capillaires; les autres, petites, à noyau, et situées dans les mailles (Kölliker).

Le chien a des cellules de 9 à 12 μ, paraissant tapisser uniformément la surface des vésicules (Kölliker).

Voyez l'aspect de l'épithélium chez le veau (fig. 293) : il est fort possible que la portion dépourvue d'épithélium, la surface des capillaires, soit recouverte par une partie transparente et aplatie de la cellule [1].

4° Tissu conjonctif du poumon et matière noire pulmonaire.

Le *tissu conjonctif* n'est pas très-abondant dans le poumon; cependant il forme une enveloppe continue à l'arbre aérien jusqu'à la périphérie des lobules. Il communique au niveau du hile avec celui du médiastin, il entoure les principales ramifications bronchiques et les gros vaisseaux, et fournit l'enveloppe des ganglions bronchiques. A ce niveau, il renferme un certain nombre de vésicules grais-

par le picrocarminate d'ammoniaque (*voy.* le procédé au chapitre *Épithélium*), et le conserver dans un mélange de deux parties de glycérine et d'une partie de solution saturée d'acide oxalique. (On peut colorer les noyaux avec le carmin, et il faut observer que le nitrate d'argent transsude à travers l'épithélium et qu'il peut influencer les cellules des vaisseaux capillaires et même celles de la plèvre.)

Ranvier fait observer avec raison que l'épithélium du poumon a les caractères des endothéliums de His, et qu'il en a les propriétés. Il se gonfle et prolifère sous l'influence de l'irritation; il joue un grand rôle dans les phlegmasies du poumon, et concourt à la formation de toutes les tumeurs qui se développent dans le parenchyme du poumon.

1. Nous résumerons et nous grouperons avec Sappey, les principales opinions qui ont eu cours dans la science au sujet de la structure du lobule :

1° Chaque vésicule pulmonaire, libre et indépendante des cellules voisines, communique avec une division bronchique [fig. 295.] (Willis, Reisseisen, Bazin, Lereboullet).

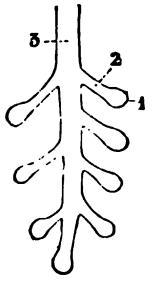

FIG. 295. — Dernière division bronchique et quelques canalicules se terminant par un petit renflement, d'après Willis.

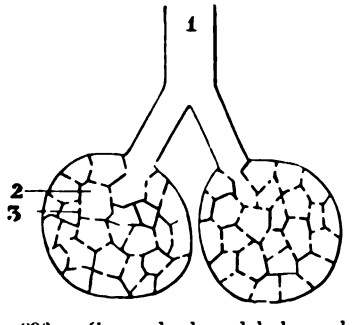

FIG. 296. — Coupe de deux lobules pulmonaires, d'après Malpighi.

1. Dernière ramification bronchique bifurquée. — 2. Alvéole. — 3. Cloison séparant deux alvéoles et percée d'un trou.

seuses. En se rapprochant des petites bronches, auxquelles il forme une gaîne continue ainsi qu'aux vaisseaux, il se condense de plus en plus, et l'on ne trouve plus dans son épaisseur aucune cellule adipeuse. Il arrive dans le parenchyme du poumon et s'insinue entre les lobules secondaires, qu'il réunit les uns aux autres; il passe même entre les lobules primitifs, qu'il unit d'une manière si intime qu'on ne peut réussir à les séparer que chez l'enfant. Ce *tissu conjonctif interlobulaire* se continue à la surface des lobules, qu'il entoure complétement en passant au-dessous de la plèvre, où il constitue une lamelle extrêmement mince.

C'est du tissu conjonctif ordinaire qui existe autour des grosses divisions bronchiques; à mesure qu'il gagne les petites bronches, ce tissu se mélange à des fibres élastiques fines qui deviennent de plus en plus abondantes, en sorte qu'elles sont extrêmement nombreuses dans le tissu conjonctif interlobulaire qui renferme la matière noire pulmonaire.

Matière noire pulmonaire. — Certains auteurs, Bruch, Frey, Kölliker et Leydig, entre autres, décrivent cette matière comme un pigment granuleux contenant de petits cristaux. N. Guillot et Robin ont étudié cette production et paraissent s'en être rendu un compte exact. Ils la désignent encore sous les noms de *charbon pulmonaire* et d'*anthracosis*.

2° L'intérieur du lobule est cloisonné dans toute son étendue, et les cellules limitées par les cloisons communiquent toutes les unes avec les autres dans un même lobule; le lobule ainsi constitué a été comparé à une éponge [fig. 296]. (Malpighi, Magendie, Rainey).

3° Le lobule est une cavité unique avec des dépressions ou alvéoles sur les parois [fig. 297]. (Rossignol, Kölliker, Mandl, Robin, Sappey).

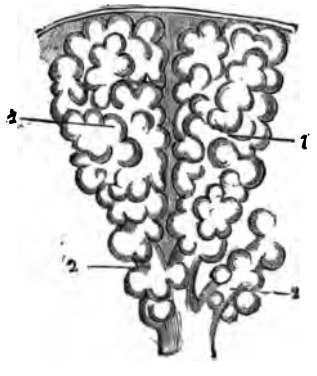

FIG. 297. — Deux lobules du poumon, d'après Kölliker.

On voit une analogie complète entre ces lobules et ceux d'une glande en grappe. La ligne supérieure indique la plèvre; l'extrémité inférieure de la figure est le point de réunion du lobule et de la dernière division bronchique. — 1, 1. Renflements correspondant aux culs-de-sac. — 2, 2. Canalicules se rendant aux lobules.

Chez l'adulte, de 35 à 45 ans, on voit se montrer, sous forme de pointillé, de lignes ou de taches, une matière noire à la surface du poumon. Cette matière augmente avec l'âge, de sorte que les poumons de certains vieillards ont une couleur presque noire. On la rencontre aussi chez certains animaux domestiques, le chien, par exemple, jamais chez le bœuf et le cheval. Cette substance noire n'est autre chose que du charbon transporté dans les voies respiratoires et pénétrant de proche en proche, à travers le tissu pulmonaire, jusqu'à la surface du poumon qu'il colore. Cette pénétration se fait de l'intérieur du lobule vers l'extérieur; l'épithélium est traversé d'abord, puis la paroi élastique. Le charbon vient se déposer dans le tissu conjonctif interlobulaire et sous-pleural; on en trouve un peu dans la paroi même des lobules. La distribution du charbon pulmonaire n'est pas irrégulière. Il se dépose, en premier lieu, dans les lignes polygonales que les lobules forment, à la surface du poumon, en se comprimant réciproquement. Il constitue des lignes noires, s'entre-croisant et formant des polygones, dont les côtés s'étendent insensiblement et finissent par former à la surface pulmonaire de larges taches noires. Robin a démontré que la matière noire envahit quelquefois le tissu même du poumon, et qu'à ce niveau quelques petites bronches sont détruites.

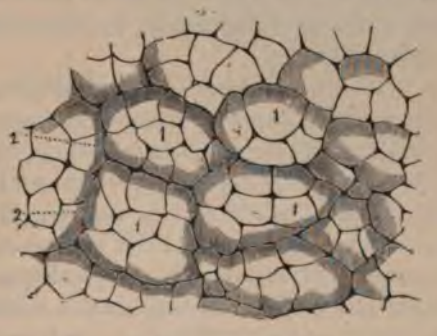

FIG. 298. — Surface extérieure d'un poumon de vache (Rossignol).

1, 1. Vésicules pulmonaires. — 2, 2. Matière noire circonscrivant les lobules.

La matière noire pulmonaire est du charbon mélangé à des granulations calcaires et graisseuses qui se développent sur place. Les corpuscules noirs se montrent sous forme de granulations brunes à à contour irrégulier, de 1 à 3 μ. Le chlore est sans action sur ces grains noirs, qui résistent également à l'action des acides minéraux concentrés, ce qui fait dire à Sappey qu'on ne saurait les considérer comme du pigment. Cependant, nous demanderons comment on explique la couleur noirâtre du poumon de la grenouille et du crapaud, qui ne respirent pas de charbon comme les animaux domestiques.

5° Vaisseaux sanguins du poumon.

En raison des fonctions qu'il est appelé à remplir, le poumon offre un système vasculaire particulier. *L'artère pulmonaire*, chargée des

matériaux de sécrétion gazeux, va former le réseau capillaire, à la face interne des lobules, où le sang se débarrasse de ces matériaux et reprend une couleur rutilante, au contact de l'oxygène. *Les veines pulmonaires* rapportent ce sang au cœur. Voilà *les vaisseaux d'hématose et de sécrétion.* Une artère, portant du sang noir, ne pouvait nourrir les tissus qui entrent dans la constitution du poumon. il fallait donc des *vaisseaux de nutrition :* ce sont *l'artère* et la *veine bronchiques.* Nous verrons que cette distinction, excellente pour l'étude, n'est pas rigoureusement exacte.

a. Vaisseaux d'hématose et de sécrétion. — L'*artère pulmonaire*, unique dans chaque poumon, accompagne les divisions bronchiques en arrière et au-dessous desquelles elle est ordinairement située. Elle se divise plus souvent que les canaux bronchiques, de sorte qu'elle diminue plus rapidement de calibre. *Elle ne fournit aucune division aux parois bronchiques*[1], et elle se termine par de petites branches qui accompagnent les divisions bronchiques jusqu'à leur terminaison. Chaque petite artère accompagne un canalicule respirateur, et pénètre avec lui au centre d'un lobule secondaire, où elle prend le nom d'*artère lobulaire.* Ce rapport continu entre les tuyaux bronchiques et les branches de l'artère pulmonaire est constant chez l'homme et les mammifères.

L'artère lobulaire se divise en autant de rameaux qu'il y a de divisions au canalicule respirateur, et donne quelques capillaires qui passent entre les fibres élastiques du canalicule, pour aller former le réseau capillaire sous-épithélial de ce canalicule, ainsi que des vésicules qui se trouvent creusées sur sa paroi. Kölliker affirme que le réseau capillaire de l'artère pulmonaire s'étend jusqu'aux bronches qui ont un demi-millimètre ; cette limite est la même que celle qu'admet Robin. Chaque lobule primitif reçoit donc un rameau artériel. Celui-ci se ramifie à la périphérie du lobule et s'anastomose avec les rameaux artériels des lobules primitifs voisins, de sorte que tous les

1. Kölliker signale les recherches d'*Adriani* (1847), considérées comme exactes dans la description que Frey donne des vaisseaux du poumon, et qui ne m'inspirent aucune confiance. D'après Adriani, il y aurait deux réseaux capillaires dans les bronches : l'un dans la couche musculaire et dans la tunique fibro-élastique, appartenant aux vaisseaux bronchiques, l'autre à la surface de la muqueuse, formé par les vaisseaux pulmonaires. J'ai vu manifestement que l'artère ne fournit aucune branche aux parois bronchiques, et l'examen direct du réseau capillaire des bronches me fait rejeter complétement l'existence des vaisseaux pulmonaires.

D'autre part, Henle admet également, à la surface de la muqueuse bronchique, un réseau à gros capillaires, qui seraient une continuation des capillaires pulmonaires, des lobules et des canalicules, de sorte qu'au lieu d'être fournis par l'artère pulmonaire, comme le veut Adriani, ces capillaires émaneraient du réseau capillaire du lobule même. Nous considérons les recherches de Sappey comme les plus exactes, et nous ne croyons pas qu'on doive diminuer la part que l'artère bronchique prend à l'hématose au niveau des petites ramifications bronchiques.

lobules primitifs d'un même lobule secondaire sont entourés par un même réseau commun. De ce réseau artériel périphérique, on voit les capillaires pénétrer entre les fibres élastiques des parois des lobules, surtout au niveau des points où se fait l'insertion des cloisons qui séparent les vésicules, et venir s'anastomoser au-dessous de l'épithélium, pour y former le réseau capillaire le plus serré qu'on puisse voir. Ce réseau a été décrit avec le lobule. Selon Sappey, chaque lobule secondaire serait pourvu d'un réseau indépendant de celui des lobules voisins.

Les *veines pulmonaires*, ordinairement au nombre de deux pour chaque poumon, rapportent au cœur le sang qui s'est débarrassé de ses produits de sécrétion et qui est devenu sang artériel en s'oxygénant. Elles naissent des capillaires dans les parois des canalicules respirateurs et des lobules, et forment un réseau veineux communiquant avec celui des lobules voisins, de sorte que les veines pulmonaires, à leur origine, entoureraient le poumon entier d'un vaste réseau (Sappey). Les veinules, nées des capillaires des lobules, passent dans le tissu cellulaire interlobulaire, s'anastomosent et donnent naissance à des troncs veineux qui suivent la direction des canaux bronchiques. Les veines pulmonaires sont placées ordinairement sur le côté de la bronche opposé à celui qu'occupe l'artère, mais souvent elles s'écartent des divisions bronchiques, suivent un trajet indépendant et affectent avec elles des rapports beaucoup moins intimes que ceux de l'artère. Elles sont dépourvues de valvules.

Indépendamment du sang de l'artère pulmonaire, les veines pulmonaires reçoivent le sang que la portion terminale de l'artère bronchique a fourni aux petites bronches. Ce sang est rapporté par des veinules connues depuis Meckel, mais bien étudiées par L. Lefort[1], qui leur a donné le nom de *veines broncho-pulmonaires*. Ce n'est point du sang veineux qu'elles contiennent, mais du sang artériel, parce que les capillaires terminaux de l'artère bronchique subissent l'influence de l'oxygène et jettent du sang oxygéné dans les veines.

b. Vaisseaux de nutrition. — *L'artère bronchique* est destinée à nourrir le poumon. Elle accompagne les divisions bronchiques jusqu'à leur terminaison, elle leur est destinée en grande partie, et elle fournit à chaque division bronchique, si petite qu'elle soit, un rameau qui se porte jusqu'aux lobules où elle se termine (Sappey).

Dans son trajet, elle donne des *branches collatérales* aux parois bronchiques, aux ganglions lymphatiques, aux parois des vaisseaux pulmonaires et au tissu conjonctif. Les *artères des parois bronchiques* sont nombreuses, elles abandonnent quelques capillaires à la membrane fibro-élastique, un peu plus à la couche musculaire et le plus grand

1. Thèse inaugurale. *Recherches sur l'anatomie du poumon chez l'homme.*

matériaux de sécrétion gazeux, va former le réseau capillaire, à la face interne des lobules, où le sang se débarrasse de ces matériaux et reprend une couleur rutilante, au contact de l'oxygène. *Les veines pulmonaires* rapportent ce sang au cœur. Voilà *les vaisseaux d'hématose et de sécrétion.* Une artère, portant du sang noir, ne pouvait nourrir les tissus qui entrent dans la constitution du poumon, il fallait donc des *vaisseaux de nutrition :* ce sont *l'artère* et la *veine bronchiques.* Nous verrons que cette distinction, excellente pour l'étude, n'est pas rigoureusement exacte.

a. Vaisseaux d'hématose et de sécrétion. — L'*artère pulmonaire*, unique dans chaque poumon, accompagne les divisions bronchiques en arrière et au-dessous desquelles elle est ordinairement située. Elle se divise plus souvent que les canaux bronchiques, de sorte qu'elle diminue plus rapidement de calibre. *Elle ne fournit aucune division aux parois bronchiques*[1], et elle se termine par de petites branches qui accompagnent les divisions bronchiques jusqu'à leur terminaison. Chaque petite artère accompagne un canalicule respirateur, et pénètre avec lui au centre d'un lobule secondaire, où elle prend le nom d'*artère lobulaire.* Ce rapport continu entre les tuyaux bronchiques et les branches de l'artère pulmonaire est constant chez l'homme et les mammifères.

L'artère lobulaire se divise en autant de rameaux qu'il y a de divisions au canalicule respirateur, et donne quelques capillaires qui passent entre les fibres élastiques du canalicule, pour aller former le réseau capillaire sous-épithélial de ce canalicule, ainsi que des vésicules qui se trouvent creusées sur sa paroi. Kölliker affirme que le réseau capillaire de l'artère pulmonaire s'étend jusqu'aux bronches qui ont un demi-millimètre ; cette limite est la même que celle qu'admet Robin. Chaque lobule primitif reçoit donc un rameau artériel. Celui-ci se ramifie à la périphérie du lobule et s'anastomose avec les rameaux artériels des lobules primitifs voisins, de sorte que tous les

1. Kölliker signale les recherches d'*Adriani* (1847), considérées comme exactes dans la description que Frey donne des vaisseaux du poumon, et qui ne m'inspirent aucune confiance. D'après Adriani, il y aurait deux réseaux capillaires dans les bronches : l'un dans la couche musculaire et dans la tunique fibro-élastique, appartenant aux vaisseaux bronchiques, l'autre à la surface de la muqueuse, formé par les vaisseaux pulmonaires. J'ai vu manifestement que l'artère ne fournit aucune branche aux parois bronchiques, et l'examen direct du réseau capillaire des bronches me fait rejeter complétement l'existence des vaisseaux pulmonaires.

D'autre part, Henle admet également, à la surface de la muqueuse bronchique, un réseau à gros capillaires, qui seraient une continuation des capillaires pulmonaires des lobules et des canalicules, de sorte qu'au lieu d'être fournis par l'artère pulmonaire, comme le veut Adriani, ces capillaires émaneraient du réseau capillaire du lobule même. Nous considérons les recherches de Sappey comme les plus exactes, et nous ne croyons pas qu'on doive diminuer la part que l'artère bronchique prend à l'hématose au niveau des petites ramifications bronchiques.

nombre à la muqueuse, où les capillaires, à direction flexueuse comme dans la muqueuse intestinale, forment un réseau des plus riches. Les *artères des ganglions* sont volumineuses, elles augmentent de volume dans l'hypertrophie ganglionnaire. Les *artères des vaisseaux pulmonaires* constituent leurs vasa-vasorum, elles sont peu développées, et on les observe aussi bien sur les parois de la veine que sur celles de l'artère. Dans le *tissu conjonctif*, les capillaires affectent la disposition ordinaire. Les branches artérielles que l'artère bronchique fournit, dans son trajet, au tissu conjonctif, sont très-longues et très-grêles ; elles serpentent entre les lobules et arrivent jusqu'au tissu cellulaire sous-pleural. Ce sont ces branches qui se développent, selon N. Guillot, dans la phthisie pulmonaire, alimentent les parois des cavernes et s'anastomosent avec les artères intercostales, à travers les fausses membranes. Indépendamment de ces branches, l'artère bronchique en fournit quelques-unes, au moment où elle pénètre dans le poumon ; celles-ci se portent à la face profonde de la plèvre viscérale, principalement à la face interne du poumon et sous la plèvre qui tapisse les lobes, au niveau des scissures du poumon.

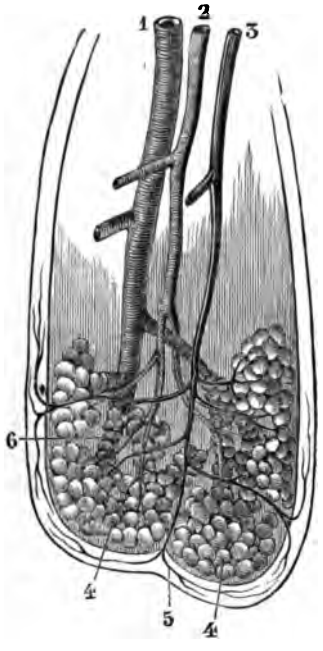

FIG. 299. — Dessin schématique de la structure du poumon, d'après Lefort. On y voit la disposition des lobules aux extrémités des bronches, et leurs rapports avec les vaisseaux du poumon.

1. Bronche donnant naissance à deux canalicules principaux. — 2. Artère pulmonaire se portant aux lobules en suivant les divisions bronchiques. — 3. Veine accompagnant l'artère. — 4, 4. Surface bosselée des lobules du poumon. — 5. Veine naissant dans la plèvre. — 6. Ramification du canalicule respirateur.

Les *branches terminales* des artères bronchiques sont intéressantes à étudier. Elles forment, dans les petites bronches, un réseau capillaire très-superficiel qui subit l'influence du contact de l'air, de sorte que si le sang perd ses propriétés essentielles par le fait de la nutrition, il tend aussi incessamment à les reprendre en empruntant de l'oxygène à l'air. Ce sang passant dans les veines à l'état du sang artériel, il était naturel qu'il prît la voie des veines pulmonaires, qui portent du sang artériel (Sappey). Il résulte de ce qui précède que la sphère de distribution des branches terminales de l'artère bronchique est beaucoup plus étendue que la sphère d'origine de la veine.

Les *veines bronchiques*, dépourvues de valvules, comme les veines

pulmonaires, prennent naissance au niveau des capillaires de l'artère bronchique, excepté dans les petites bronches, dont le sang apporté par l'artère bronchique se jette, comme nous venons de le voir, dans les veines pulmonaires.

La veine bronchique naît principalement des parois des divisions bronchiques, excepté des plus petites. Les ramuscules veineux se dirigent vers le hile, et forment par leur réunion un tronc qui accompagne l'artère bronchique et qui se place, vers la racine du poumon, en arrière de la bronche. Elle reçoit dans son trajet : 1° des veines très-longues et très-grêles, qui naissent dans le tissu conjonctif sous-pleural ; 2° des veinules émanées de tous les points du tissu conjonctif interlobulaire et de celui qui entoure les divisions bronchiques et les vaisseaux ; 3° les vasa-vasorum veineux qui naissent des parois de l'artère et des veines pulmonaires; 4° les veines venues des ganglions lymphatiques, qui se jettent dans la veine bronchique, près de sa terminaison.

c. Anastomoses entre les vaisseaux pulmonaires et bronchiques. — Il se produit entre ces vaisseaux des anastomoses nombreuses et sur lesquelles les anatomistes ne se sont pas toujours entendus. *L'artère pulmonaire et l'artère bronchique ne s'anastomosent pas entre elles.* Chacune d'elles se réunit, cela va sans dire, avec la veine de même nom; mais ce qui est remarquable, ce sont les *nombreuses anastomoses* qui existent *entre la veine bronchique et les veines pulmonaires.* Ces anastomoses se font au niveau des petites bronches, où les *veines broncho-pulmonaires* de L. Lefort, qui se jettent dans les veines pulmonaires, *communiquent largement avec les veines bronchiques.* Ces anastomoses expliquent pourquoi une injection poussée par les veines pulmonaires reflue par la veine et l'artère bronchique : c'est pour cela qu'on lie cette dernière pour injecter les capillaires des lobules par les veines pulmonaires. Quoique l'artère pulmonaire ne communique pas avec l'artère bronchique, on peut voir une injection fine passer de la première dans l'autre. Voici l'explication : le liquide injecté ne passe pas directement dans l'artère bronchique, mais dans les veines pulmonaires qui le portent ensuite dans l'artère bronchique, par les anastomoses des veinules pulmonaires avec l'origine de la veine et de l'artère bronchique. (Sappey.)

6° Vaisseaux et ganglions lymphatiques du poumon.

Les *ganglions* qui reçoivent les lymphatiques du poumon sont nombreux : ils s'enfoncent à une profondeur de deux à quatre centimètres dans le hile, et ils entourent les principales divisions bronchiques : ce sont les *ganglions bronchiques.* Les plus profonds, plus petits, prennent le nom de *ganglions pulmonaires* et peuvent être situés plus loin. Les ganglions bronchiques ont généralement une couleur noirâtre due

à la pénétration du charbon pulmonaire, dont une portion passe dans les lymphatiques. Si la couleur noire tient au charbon pulmonaire, comme beaucoup d'auteurs l'admettent, comment expliquer que ces ganglions sont noirs chez les jeunes enfants ?

Les *vaisseaux lymphatiques*, découverts par Rudbeck, ont été étudiés par Jarjavay, Sappey et Wywodzoff (*Annuaire de la Société des médecins de Vienne*, 1866) [1]. Ils constituent des gaînes lymphatiques aux vaisseaux sanguins dont ils ne baignent qu'une portion de la paroi (Robin). *Voy.* Vaisseaux lymphatiques, origine. Les lymphatiques du poumon naissent des lobules et de la muqueuse bronchique. Ces derniers ont été découverts par Sappey ; ils viennent de la muqueuse, traversent perpendiculairement les tuniques musculeuse et fibro-élastique, pour s'appliquer ensuite à la face externe des divisions bronchiques.

Ceux qui naissent des lobules partent de leur surface où ils forment un riche réseau ; de là ils suivent deux directions : les uns, *lymphatiques superficiels*, rampent au-dessous de la plèvre et arrivent de tous les points de la surface du poumon aux ganglions bronchiques ; les autres, *lymphatiques profonds*, suivent le trajet des vaisseaux sanguins auxquels ils forment une gaîne lymphatique, puis ils se jettent dans les mêmes ganglions.

3° Nerfs du poumon.

Ils viennent du plexus pulmonaire situé à la bifurcation de la trachée et formé par des rameaux du pneumogastrique et par des rameaux du grand sympathique. Ces nerfs accompagnent les divisions bronchiques ; quelques-uns sont placés sur les parois de l'artère pulmonaire, et quelques rares filaments sur les veines pulmonaires et les vaisseaux bronchiques. Ils semblent se terminer dans la muqueuse bronchique (Frey). N'est-il pas probable qu'un certain nombre se portent aux parois vasculaires ? Quoi qu'il en soit, on ne sait rien de leur terminaison. Remak. *Müller's, Arch.* 1844, a décrit des ganglions microscopiques sur les nerfs du poumon, le long des divisions bronchiques ; tout dernièrement, Schiff en a rencontré sur des filets nerveux situés au voisinage des plus petites bronches.

1. Cet anatomiste aurait constaté l'origine de vaisseaux lymphatiques sur les parois des bronches, sur les parois des vésicules pulmonaires ? sur les parois des vaisseaux sanguins ? sur les parois de l'artère pulmonaire surtout ! (*Voy.* Kölliker, traduction de Sée, page 621.) D'après ce qu'on sait de la structure des parois vasculaires, on doit se tenir en garde contre de telles affirmations.

ARTICLE QUATRIÈME

PLÈVRES

Nous avons étudié les séreuses, page 100; nous y renvoyons le lecteur pour ce qui concerne les caractères généraux de la structure des séreuses; nous n'indiquerons ici que des points particuliers.

Le *derme* de la plèvre, c'est-à-dire la couche profonde, est plus riche en fibres élastiques que le derme des autres séreuses; il est doublé d'une couche fibreuse au niveau de la plèvre costale et sur les côtés du péricarde. Les cellules épithéliales, qui forment l'*épithélium* du feuillet viscéral, mesurent environ de 20 à 45 μ. Les *vaisseaux sanguins* viennent des artères intercostales, médiastines antérieures et postérieures, diaphragmatiques supérieures pour le feuillet pariétal; des bronchiques pour le feuillet viscéral. Frey signale des rameaux de l'artère pulmonaire qui se portent à la séreuse; nous avons déjà dit que nous nous tenions en réserve contre les assertions d'Adriani qui a décrit ces vaisseaux, en même temps que le réseau capillaire si singulier de la muqueuse bronchique (*voy.* Vaisseaux du poumon).

Des *lymphatiques* ont été injectés sur le feuillet pariétal de la plèvre par Dybkowsky, 1866. Cet anatomiste prétend qu'ils forment un riche réseau dans les espaces intercostaux et au niveau du muscle triangulaire du sternum, et qu'ils sont beaucoup moins développés au niveau des côtes; on en trouverait aussi sur les points de la plèvre médiastine qui sont doublés de graisse. On peut se demander si ces vaisseaux lymphatiques appartiennent réellement à la plèvre. Quant à ceux qu'on injecte sur la plèvre viscérale et qui paraissent venir de cette membrane, il est certain qu'ils appartiennent aux lobules pulmonaires.

Dybkowsky a trouvé, sur la plèvre pariétale du chien, les ouvertures en forme de fente que Recklinghausen a signalées. Elles sont situées entre les cellules épithéliales, et elles pourraient servir de passage aux corpuscules lymphatiques qui se porteraient de la plèvre dans les lymphatiques par ces ouvertures.

On ne connaît pas les *nerfs* de la plèvre viscérale; cependant Kölliker a suivi des rameaux qui accompagnaient l'artère bronchique jusqu'à la plèvre; ces rameaux, de 73 μ de largeur, étaient formés de tubes minces et moyens, présentaient sur leur trajet des *cellules* ganglionnaires et paraissaient venir du pneumogastrique; ceux de la plèvre pariétale viennent du pneumogastrique, du phrénique et du grand sympathique (Luschka).

Luschka a décrit, sur le bord des poumons, des espèces de villosités

analogues à celles qu'on observe dans les synoviales et sur le bord des auricules du cœur.

ARTICLE CINQUIÈME

CORPS THYROÏDE

Cet organe glanduliforme, glande vasculaire sanguine ou sans conduit excréteur, est ordinairement étudié avec l'appareil de la respiration, de même que le thymus, quoique aucune liaison n'existe entre ces organes et ceux qui constituent l'appareil respiratoire; sa structure est mal connue, et *sa fonction est encore un problème.*

Le corps thyroïde, qui embrasse les parties antérieure et latérales de l'origine de la trachée, est formé de vésicules closes, d'un tissu conjonctif qui constitue la trame du corps thyroïde, de vaisseaux et de nerfs.

1° Vésicules closes. — Les vésicules closes du corps thyroïde, l'élément le plus important de cet organe, diffèrent des véritables follicules des organes lymphoïdes en ce qu'elles sont bien nettement formées d'une paroi et d'un contenu liquide; cependant on ne peut pas dire qu'il existe une limite bien tranchée entre les follicules pleins et les véritables follicules clos comme ceux du corps thyroïde.

Cet organe étant d'une étude difficile, et les vésicules closes s'altérant fréquemment, on conçoit que les auteurs ne soient pas d'accord sur tous les points de leur structure.

Les vésicules closes sont sphériques, d'un *diamètre* variable de 45 à 110 μ selon Kölliker (40 à 90 μ, Frey; 100 à 500 μ Sappey; 100 μ à un millimètre, Robin). On voit que les auteurs s'entendent peu sur le volume des vésicules. D'après Robin, elles sont plus volumineuses chez les femmes qui ont eu des enfants.

FIG. 300. — Plusieurs vésicules glandulaires de la glande thyroïde d'un enfant. On y voit l'épithélium, la cavité centrale et le tissu conjonctif qui sépare les vésicules. (Grossissement, 250.) [Kölliker.]

Leur *structure* est la suivante : elles ont une paroi et un contenu. La *paroi* est une *membrane propre* doublée d'un épi-

thélium, membrane homogène et transparente qui offre une épaisseur de près de 2 μ. Elle est gonflée par les alcalis caustiques. L'*épithélium* qui tapisse sa face interne est formé de cellules polygonales, granuleuses, qui ont la même dimension que les globules blancs du sang (Kölliker).

Frey décrit la membrane comme formée de tissu conjonctif homogène, et donne aux cellules intérieures une forme arrondie, 9 à 12 μ, avec des noyaux de 4 μ.

Pour Robin, la paroi propre, mince, homogène et résistante, serait tapissée par des cellules sphériques à noyaux et par des noyaux libres également sphériques.

Le *contenu* de la vésicule close est un liquide visqueux et transparent, tenant en dissolution une substance albuminoïde. Selon Robin, il renferme des cellules analogues aux précédentes et nageant dans le liquide; on y trouverait aussi de ces corps particuliers que nous avons décrits au commencement de ce volume sous le nom de *sympexions*. Cet épithélium détaché et ces sympexions n'indiqueraient-ils pas une altération commençante?

Les *rapports* des vésicules entre elles sont des plus simples : elles se groupent en nombre variable comme les vésicules graisseuses, et forment des *lobules* arrondis ou polyédriques, dont les dimensions varient de un demi-millimètre à un millimètre et demi. Ces lobules se réunissent en masses un peu plus considérables, incomplétement séparées par des cloisons de tissu conjonctif; enfin la glande est formée par la réunion de tous les lobules. Les vésicules se laissent facilement séparer du tissu conjonctif auquel elles adhèrent.

Les *altérations* des vésicules closes sont fréquentes, elles se modifient de si bonne heure que, chez le nouveau-né, on rencontre déjà des parties altérées de la glande. Les vésicules se remplissent d'une substance molle, homogène, *substance colloïde;* elles augmentent de volume, et atteignent jusqu'à deux millimètres, constituant alors de véritables *kystes*. Cette matière colloïde, distendant les vésicules, se rencontre souvent chez les animaux; Leydig l'a constatée chez les poissons, les amphibies et les oiseaux, et il ne croit pas qu'on doive la considérer comme une formation pathologique.

Ce sont ces vésicules à contenu colloïde qui se développent démesurément dans le *goitre vésiculaire* ou *glandulaire*.

Les altérations des vésicules closes sont si fréquentes qu'on doit prendre en considération cette observation de Poincaré, professeur à l'École de médecine de Nancy, que la seule présence d'un liquide dans les vésicules est un signe de dégénérescence; d'après cet auteur, les vésicules closes du fœtus seraient complétement remplies de noyaux.

2° Tissu conjonctif. — Le tissu conjonctif du corps thyroïde est entremêlé de fibres élastiques; c'est un tissu conjonctif fibreux, assez

lâche, contenant au milieu de ses éléments, et seulement dans l'enveloppe extérieure de la glande, quelques vésicules graisseuses. Il forme à la glande une enveloppe très-mince, qui permet d'apercevoir la couleur de la substance glandulaire. De la face interne de cette enveloppe partent des prolongements qui s'insinuent dans l'épaisseur de la glande et qui deviennent de plus en plus minces, à mesure qu'on se rapproche des plus petits lobules. Nous avons vu, en effet, que les plus petits lobules sont formés par des vésicules en contact les unes avec les autres, et qu'eux-mêmes sont séparés les uns des autres par des cloisons souvent incomplètes de tissu conjonctif. Naturellement, c'est dans ces cloisons de tissu conjonctif que cheminent les vaisseaux et les nerfs.

3° Vaisseaux et nerfs — Les *artères* thyroïdiennes supérieures et

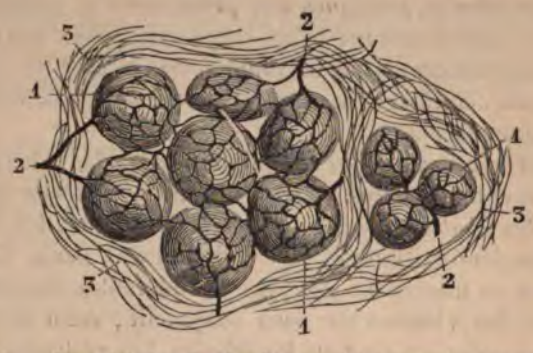

FIG. 301. — Deux lobules de glande vasculaire sanguine (corps thyroïde).

1, 1, 1. Vésicules closes. — 2, 2, 2. Leurs vaisseaux. — 3, 3, 3. Cloisons celluleuses entourant les lobules.

inférieures, et la thyroïdienne moyenne lorsqu'elle existe, se terminent dans le corps thyroïde; leurs ramifications s'insinuent dans les cloisons de tissu conjonctif et arrivent aux plus petits lobules. Chaque lobule reçoit plusieurs artérioles qui se divisent en fins *capillaires;* ceux-ci forment *autour de chaque vésicule un magnifique réseau*, à mailles arrondies ou ovalaires, de 25 à 30 μ de largeur. Ils rappellent les capillaires des lobules pulmonaires, par le diamètre des vaisseaux, de 7 à 10 μ, et par l'aspect général du réseau.

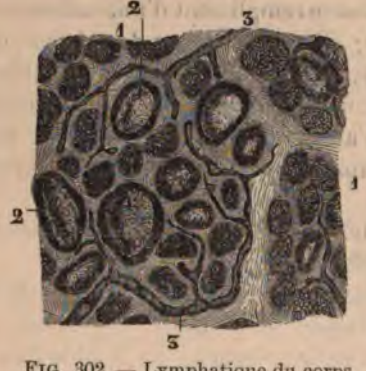

FIG. 302. — Lymphatique du corps thyroïde (Frey).

1, 1. Cloisons de tissu conjonctif. — 2, 2. Canaux lymphatiques entourant un certain nombre de vésicules. — 3, 3. Deux vésicules remplies de matière colloïde.

Les *veines* naissent de ce réseau capillaire, cheminent dans les

cloisons du tissu conjonctif et ne suivent pas régulièrement le trajet des artères; elles n'ont pas de valvules.

Les *lymphatiques*, d'après les recherches de Frey, naissent de *canaux lymphatiques* (*voy.* ce mot), autour des lobules secondaires, où ils forment un réseau à larges mailles. Ces canaux enverraient des lymphatiques capillaires en forme de cul-de-sac, jusqu'aux vésicules. De ces canaux lymphatiques partent des vaisseaux qui s'insinuent au milieu des cloisons de tissu conjonctif pour se jeter dans de gros troncs qui sillonnent la surface de l'organe. Ceux-ci se dirigent en haut et en bas, vers des ganglions situés au-devant du larynx et au-dessus de la fourchette du sternum.

FIG. 303.— Glande thyroïde de protée (*Proteus anguinus*).

1. Tissu qui forme la charpente de la glande. — 2. Vésicule ouverte. On distingue nettement l'épithélium.

Les *nerfs* viennent de la portion cervicale du grand sympathique et se terminent avec les artères, on ne sait de quelle manière. On a fait justice des filets que Berres faisait naître du grand hypoglosse.

On ne connaît rien des *fonctions* de cet organe. Peut-être forme-t-il des cellules lymphatiques et par conséquent des globules blancs.

Chez les vertébrés inférieurs, le corps thyroïde contient un amas de vésicules sans tissu conjonctif interposé; la surface extérieure de la glande est bosselée. Dans quelques animaux, le corps thyroïde est formé uniquement par un petit nombre de vésicules closes. Trois vésicules entourées de capillaires forment tout le corps thyroïde de la grenouille; il y en a de trois à huit dans le protée, comme on peut le voir dans la fig. 303.

ARTICLE SIXIÈME

THYMUS

Nous dirons de cet organe, comme du corps thyroïde, que sa structure laisse encore à désirer, et, de plus, que sa fonction est complétement inconnue.

Situé dans le médiastin, en arrière du sternum, le thymus est un organe lymphoïde, spécial au fœtus; il rentre, comme le corps thyroïde, dans le groupe des glandes vasculaires sanguines.

Cet organe, qui acquiert son plus grand développement chez l'enfant de un à deux ans, s'étend du milieu de l'espace qui sépare la trachée des muscles sous-hyoïdiens jusqu'à une très-petite distance de la partie moyenne du sternum. Placé en arrière du sternum et de la plèvre médiastine, il recouvre par sa face postérieure concave la partie droite et supérieure du péricarde, le tronc de l'artère pulmonaire, la partie antérieure de la crosse de l'aorte, les troncs veineux brachio-céphaliques et le tronc artériel de même nom. Le thymus s'altère facilement : aussi les descriptions que les auteurs en ont données sont-elles très-variables. On y trouve une *enveloppe*, un *tissu propre*, des *vaisseaux* et des *nerfs*.

1° Enveloppe. — Le thymus est entouré de tissu conjonctif entremêlé de fibres élastiques fines et contenant quelques cellules adipeuses (Frey, Kölliker). De cette enveloppe, Leydig fait partir des cloisons minces qui s'enfoncent dans l'épaisseur de l'organe et le divisent en lobes et lobules. Sappey décrit également ces cloisons qui ne renferment aucun élément adipeux chez le jeune enfant. Lorsque le thymus s'atrophie, au contraire, à partir de la troisième année, les cellules graisseuses s'y montrent en abondance. Le même auteur ajoute à cette enveloppe une enveloppe fibreuse sur la face antérieure seulement ; cette membrane peut aussi bien être rattachée aux parties voisines.

2° Tissu propre. — Le tissu propre, tissu glandulaire, est d'une étude difficile, il s'altère rapidement, et les auteurs en donnent tous une description différente. On ne saurait mieux faire que de résumer leurs opinions.

1° Robin et Sappey décrivent ce tissu comme *formé de vésicules closes*. Selon Sappey, ces vésicules sont arrondies, de 200 μ jusqu'à plus d'un demi-millimètre de diamètre. Leur *paroi*, très-mince, se déchire avec facilité. Leur *contenu* est formé d'un liquide albumineux, visqueux et opalin, de cellules sphériques et de noyaux sphériques également, qui constituent ensemble le *suc thymique*.

Ces vésicules se groupent, au nombre de dix à quinze, pour former des lobules, petites masses polyédriques, de la grosseur de grains de millet, qui se réunissent pour former des masses plus volumineuses, ou lobes, d'un centimètre cube environ. Tous ces lobes se groupent autour de deux petits cordons pleins, de structure très-délicate et occupant chacun l'une des moitiés latérales du thymus. Ces cordons sont repliés sur eux-mêmes et forment dans leur ensemble les deux masses, ou lobes principaux, en lesquelles on peut diviser le thymus. On peut, par conséquent, dérouler les moitiés latérales du thymus qui ont l'aspect d'un cordon le long duquel seraient suspendus isolément tous les lobes de la glande.

Robin décrit les mêmes vésicules, mais avec cette légère différence. qu'elles sont polyédriques. et que le liquide contenu renferme encore des cellules d'épithélium pavimenteux. Ces vésicules se groupent en lobules et en lobes.

2° Leydig fait aussi du thymus une glande lobée ; seulement il admet qu'au niveau des derniers lobules, les cloisons de tissu conjonctif qui les séparent forment dans ces lobules *un stroma semblable à celui que nous avons décrit dans les ganglions lymphatiques.* Les mailles de ce stroma sont occupées par une substance pulpeuse d'un gris-blanchâtre *composée de cellules lymphatiques incolores.* Il admet un canal central dans le thymus.

3° Frey décrit des lobules pouvant atteindre un millimètre un quart chez l'enfant et deux millimètres chez le veau. Il fait observer qu'au premier aspect *on les prendrait pour des follicules lymphatiques* comme ceux des plaques de Peyer et des ganglions, mais qu'en les examinant de plus près ils *rappellent les glandes en grappe.* Chacun des petits lobules, ou *acini*, du thymus, est creux au centre ; les cavités de tous les acini d'un même lobe. au nombre de 50 environ, convergent vers un conduit commun qui se réunit aux canaux de lobules voisins. pour s'ouvrir ensuite dans le cordon central qui serait un canal.

L'acinus a une paroi formée d'un tissu épais et mou. à mailles serrées. qui n'est autre que le *tissu conjonctif réticulé, ou lymphoïde, des follicules lymphatiques.* Au milieu des mailles de ce tissu, il existe un grand nombre de cellules lymphatiques. Les acini sont recouverts par une membrane très-mince et vasculaire.

4° Pour Kölliker également. les lobules sont creux comme ceux des glandes en grappe : ce sont des poches dont la surface intérieure est lisse et déprimée en cul-de-sac, tandis que la surface extérieure offre des dépressions nombreuses qui la divisent en granulations glandulaires. Comme Frey. cet auteur décrit les canaux excréteurs des lobules qui se portent dans un canal central.

Chaque lobule est entouré par une membrane mince. homogène ou un peu fibroïde. de 1 à 2 μ. parfaitement décrite par Simon. La paroi du lobule est formée en dehors par une *substance conjonctive réticulée*, décrite par Billroth et par His. et par des vaisseaux recevant dans leurs mailles de petites cellules et des noyaux libres, ce qui dénote une *structure fort analogue à celle des follicules de Peyer.* Ces éléments forment une couche de près d'un demi-millimètre d'épaisseur. Du côté de la cavité du lobule. on voit que la masse principale de la paroi est formée par des corpuscules arrondis. pouvant dépasser un demi-millimètre d'épaisseur. d'autant plus rapprochés et adhérents entre eux qu'on se porte davantage vers la cavité du lobule ; ils sont mélangés à des noyaux de 4 à μ que His croit appartenir à des cellules difficilement appréciables.

Pour Frey et Kölliker, les canaux des lobules se réunissent pour former les canaux excréteurs des lobes ; ceux-ci viennent s'ouvrir dans un canal central unique, par de petites ouvertures en forme de fentes. Le canal central, qui n'est autre que le cordon plein du thymus, décrit une spirale comme un tire-bouchon : il est entouré par les lobules. Il est fermé de toutes parts. Son diamètre est, chez le veau, d'après His, d'un peu plus d'un demi-millimètre. Il est accompagné par une artère, une veine et quelques troncs lymphatiques (Frey). Il est pourvu de deux couches : une couche externe formée de tissu conjonctif, et une couche interne granuleuse, plus mince et renfermant des vaisseaux (Kölliker). La cavité centrale, de même que les conduits des lobes et des lobules, est remplie d'un liquide laiteux, acide, contenant souvent en suspension des noyaux, des cellules et des corpuscules à couches concentriques.

Pour résumer l'état de la science sur ce sujet, nous dirons que les anatomistes sont divisés en deux camps, relativement à la structure du thymus.

Les uns, Robin, Sappey, font de cette glande une glande à vésicules closes dont les lobes sont échelonnés le long d'un cordon plein qui s'enroulerait sur lui-même ; aucune cavité, excepté celles des vésicules closes, n'existerait dans le thymus.

Les autres, Frey, His, Kölliker, soutiennent que le thymus est une glande spéciale, ayant un canal central dans lequel viennent s'ouvrir les conduits des lobes et des lobules. Ceux-ci ont la disposition des acini des glandes en grappe et une paroi formée d'un tissu identique à celui des follicules des glandes lymphatiques.

C'est donc la présence ou l'absence des cavités, et la nature de la substance formant la paroi des acini, qui sépare ces savants.

1° *Y a-t-il des cavités?* Il est certain que le mode de préparation qu'on fait subir aux pièces, et l'altération cadavérique, déterminent la production de cavités centrales dans le thymus, en raison de la délicatesse des éléments qui le constituent. Avec Haugsted et Simon, Robin et Sappey ont soutenu qu'il n'y a aucune cavité normale, et que le cordon lui-même est plein. Sappey dit cependant que, à la coupe, les lobules paraissent creusés d'une cavité, ce qu'il explique par l'extrême fragilité des cellules qui y sont contenues et qui se vident au moment de la section.

On peut *se convaincre qu'il n'y a pas de cavité dans le thymus*, en suivant le conseil de Sappey, ce que nous avons fait. Il faut avoir à sa disposition des thymus frais, que l'on fait macérer : 1° dans une solution d'acide tartrique, qui sépare nettement lobes et lobules, mais qui ramollit le tissu ; 2° dans un mélange d'eau et d'alcool qui lui donne de la consistance, ou dans l'acide chromique qui le durcit également.

2° *Quel est le tissu du thymus?* Une réponse satisfaisante est diffi-

cile à faire dans l'état actuel de la science. Cependant, il est certain qu'on trouve des cellules lymphatiques dans les lobules du thymus, ainsi que de la substance conjonctive réticulée. Je penche donc vers l'opinion que *le tissu glandulaire du thymus est un tissu lymphoïde*, comme celui des ganglions lymphatiques. et je ne serais pas étonné si l'on découvrait prochainement que cet organe a exactement la même structure que les ganglions lymphatiques et les plaques de Peyer. de sorte que tout le monde aurait un peu raison.

3° Vaisseaux et nerfs.— Des *artères* venues de la mammaire interne, de la thyroïdienne inférieure. des diaphragmatiques supérieures, et quelquefois aussi des péricardiques. se portent au thymus. Elles se divisent dans les cloisons du tissu conjonctif. dit Sappey. *et se perdent sur les vésicules closes dans la cavité desquelles elles pénètrent.* Ce détail de structure paraîtra douteux si l'on se rappelle que Sappey admet la formation d'une cavité résultant de la rupture des vésicules. au moment de la section d'un lobule. Que deviennent donc les vaisseaux? Il n'est pas possible d'admettre qu'ils s'écoulent avec le liquide. Les *veines* nées des capillaires ne suivent pas un trajet régulier. elles se jettent dans les veines correspondant aux artères; mais la principale sort du thymus par sa face postérieure et se rend dans le tronc veineux brachio-céphalique gauche (Sappey).

D'après Frey et His. les vaisseaux sanguins principaux seraient placés au centre et donneraient naissance aux vaisseaux des lobes et des lobules. Les capillaires se répandent dans la paroi lymphoïde du lobule, où ils forment un réseau élégant dont les capillaires convergent vers le centre. Au niveau de la cavité du lobule. ces capillaires se recourbent en forme d'anse (His). Ces capillaires ont généralement de 4 à 6 μ, ils sont donc extrêmement petits.

Les *lymphatiques* ont été étudiés par His. Le long des gros vaisseaux. et parallèlement au cordon central. on verrait plusieurs petits troncs lymphatiques recevant une ou deux racines lymphatiques de chaque lobe. Ces racines se ramifient dans le tissu conjonctif interlobulaire et se convertissent le plus souvent en espaces lymphatiques beaucoup plus larges et à parois très-minces : ces espaces recevraient de petits canaux de 22 μ. venus du centre des lobules. L'ensemble des canaux lymphatiques. des espaces et des troncs. serait complétement rempli de cellules lymphatiques. De plus. His admet qu'à leur origine les canaux lymphatiques communiquent avec les cavités des lobules. Il faut attendre de nouvelles recherches.

On ne connaît ni les ganglions où se jettent ces lymphatiques. ni les nerfs du thymus. Sappey signale quelques filets nerveux que A. Cooper a décrits : ils arriveraient au thymus avec les artères que la mammaire interne envoie à cet organe. et feraient suite à un plexus nerveux entourant la mammaire interne et formé probablement par le grand

sympathique. Huschke a signalé des nerfs venant des nerfs pulmonaires et des nerfs cardiaques.

On ne connaît pas son développement; il est difficile de suivre le processus indiqué par Simon et Ecker. Selon Kölliker. ce qui paraît vraisemblable, le thymus ne serait, à l'origine. qu'un cordon de cellules enveloppé d'une membrane délicate. Les lobes et lobules se formeraient par multiplication des cellules donnant naissance à des bourgeons latéraux. Les vaisseaux se développeraient par transformation de quelques cellules.

L'*atrophie du thymus* commence à la fin de la troisième année, elle est très-lente. car on trouve encore chez le vieillard un vestige de thymus. Pendant que cette atrophie se produit, il se fait, dans les cellules du tissu propre des lobules. une sorte de régression graisseuse, en même temps que des corpuscules spéciaux prennent naissance (corpuscules à couches concentriques). La *régression graisseuse* est caractérisée par la production de gouttelettes graisseuses au centre des cellules, gouttelettes qui finissent par remplir tout le corps de la cellule. Les vestiges du thymus. qu'on trouve chez l'adulte et chez le vieillard, sont uniquement composés de graisse. Les *corpuscules à couches concentriques* seraient constitués, d'après Ecker et Paulitzky, par des couches résistantes et concentriques. formées de cellules aplaties comme celles de l'épithélium pavimenteux, se développant autour d'une cellule, ou de plusieurs cellules ayant déjà subi un commencement de régression graisseuse. D'après les mêmes anatomistes, ces corpuscules rappelleraient les globes épidermiques du cancroïde; ils ont de 15 à 18 μ en moyenne. Ranvier fait observer que ces corpuscules sont reliés les uns aux autres et aux vaisseaux sanguins par des cordons formés de cellules également plates et semblables à celles des vaisseaux et des corpuscules. Les corpuscules eux-mêmes seraient constitués par une masse granuleuse ou calcaire. située au centre d'un groupe de cellules plates et superposées. Il les a vus prendre naissance sur les vaisseaux, et il les considère comme des bourgeons vasculaires et des *angiolithes*, analogues à ceux qui existent normalement dans les plexus choroïdes du cerveau.

CHAPITRE TROISIÈME

APPAREIL DE LA DIGESTION

Le chapitre troisième contiendra l'étude de toutes les parties qui forment par leur succession le canal intestinal, et des organes annexés à ce canal. Nous étudierons ces différentes parties dans l'ordre suivant : 1° muqueuse buccale ; 2° langue ; 3° dents ; 4° amygdales ; 5° pharynx ; 6° œsophage ; 7° estomac ; 8° intestin grêle ; 9° gros intestin ; 10° glandes salivaires ; 11° foie ; 12° rate ; 13° pancréas ; 14° péritoine.

ARTICLE PREMIER

MUQUEUSE BUCCALE

La membrane muqueuse de la bouche offre en certains points les caractères des fibro-muqueuses (gencives, voûte palatine) ; elle est formée de trois couches, épithélium, derme, tissu sous-muqueux ; elle est pourvue de glandes, de vaisseaux et de nerfs. Nous nous occuperons de la *portion linguale* de la muqueuse buccale lorsque nous étudierons la langue.

1° Epithélium. — Un *épithélium pavimenteux stratifié* forme la couche la plus superficielle de la muqueuse buccale. Il offre dans sa structure une certaine analogie avec l'épiderme cutané, et il en diffère physiologiquement par sa perméabilité aux liquides ; il se laisse traverser de dehors en dedans par des liquides que les vaisseaux superficiels absorbent ensuite. De même que l'épiderme de la peau, l'épithélium de la muqueuse buccale est le siége d'une desquamation incessante ; les cellules les plus superficielles, aplaties, se détachent et sont entraînées le plus souvent vers l'estomac avec les aliments. Une fois détachées, elles macèrent dans la cavité buccale, et produisent un léger enduit blanchâtre, visible surtout le matin et disparaissant après le premier repas.

Les cellules épithéliales forment plusieurs couches superposées. La membrane qu'elles constituent offre une épaisseur qui varie entre 250 μ et un demi-millimètre ; cette couche est transparente, légèrement blanchâtre et ne présente aucune résistance.

La disposition des cellules, ainsi que leur structure, rappelle les éléments épithéliaux de l'épiderme ; nous trouvons donc ici un grand

tortueux présentant un grand nombre de prolongements latéraux, en forme de diverticulum, de 50 à 200 μ, mais il n'y a pas d'acini : en sorte que ces glandes ne sont glandes en grappe que par l'apparence extérieure. Chaque prolongement du tube est un cul-de-sac simple ou ramifié. Le tube dont nous parlons, étant enroulé sur lui-même, a beaucoup d'analogie avec les lobules des glandes en grappe. Chaque bosselure extérieure, représentant une vésicule glandulaire, un grain glanduleux, n'est autre que le fond d'un de ces culs-de-sac, prolongements du tube principal.

FIG. 305. — Figure schématique représentant deux lobules de glande muqueuse.

1. Canal excréteur. — 2. Branche secondaire s'ouvrant dans le canal excréteur. — 3, 3. Culs-de-sac, vésicules glandulaires. — 4, 4. Culs-de-sac d'un lobule écartés les uns des autres.

Les saillies arrondies formées par ces culs-de-sac offrent des formes très-variées qui échappent à la description. Leur paroi, de 10 à 12 μ, de même que celle des prolongements tubuleux, est formée de deux couches, la paroi propre et l'épithélium : la *paroi propre*, très-mince, 2 μ à 2 μ, 5, est amorphe; *l'épithélium*, déposé en simple couche continue, est formé de cellules polyédriques à noyau arrondi et à nucléole évident. Chaque cellule mesure environ 12 μ de largeur et 8 μ d'épaisseur; elle renferme un mucus fluide, coagulable par l'acide acétique.

Des *conduits excréteurs* font suite à ceux qui constituent les lobules. ils convergent et se confondent entre eux pour former le canal excréteur commun. Tous ces conduits excréteurs ont une paroi formée de tissu conjonctif et de fibres élastiques en réseau, abondantes au niveau du canal excréteur commun. On trouve à sa surface interne une couche d'épithélium cylindrique. dont l'épaisseur, de 23 à 26 μ, diminue à mesure qu'on se rapproche des conduits excréteurs plus petits.

Le corps de la glande est entouré par une *enveloppe de tissu conjonctif entremêlé de fibres élastiques.* Cette enveloppe, qui contient souvent quelques vésicules graisseuses, envoie de minces prolongements entre les lobules; ces prolongements sont pauvres en fibres élastiques, ils portent les *vaisseaux* sur la paroi des lobules. Ces vaisseaux forment un réseau capillaire assez lâche. Les lobules reçoivent aussi des *nerfs* à leur surface extérieure.

5° Vaisseaux. — La muqueuse buccale est extrêmement vasculaire. Le réseau capillaire est formé par la terminaison des *artères palatine supérieure, palatine inférieure et sphéno-palatine interne* (passant par le canal palatin antérieur) pour la portion palatine de la muqueuse buccale, de la *sublinguale* pour la muqueuse du frein, de la

dentaire inférieure et de la *sous-mentale* pour les gencives inférieures; cette dernière fournit en outre à la muqueuse du plancher de la bouche, de *l'alvéolaire*, de la *sous-orbitaire*, pour les gencives externes de la mâchoire supérieure. De plus, les gencives internes de la mâchoire supérieure reçoivent des rameaux de la palatine supérieure et de la sphéno-palatine. La muqueuse des joues reçoit des branches de la *faciale* et la *transversale de la face*; enfin, le réseau de la muqueuse des lèvres est formé par les *coronaires*, et quelques ramifications voisines insignifiantes.

Ces artères pénètrent par la face profonde de la muqueuse, elles se ramifient dans l'épaisseur du derme et forment un réseau capillaire à mailles serrées. Ce réseau fournit une anse capillaire simple dans les petites papilles et un petit réseau en anse dans les papilles plus volumineuses. Les veines naissent des capillaires; elles suivent assez régulièrement le trajet des artères.

Les *lymphatiques* de la muqueuse buccale, presque inconnus aujourd'hui aux savants de la Prusse, ont été injectés, il y a plus de vingt ans, par Sappey. 1° Dans la région *labiale*, ils forment un réseau superficiel extrêmement fin; celui de la lèvre supérieure donne naissance à des vaisseaux qui suivent le trajet de l'artère faciale pour se rendre aux ganglions sous-maxillaires postérieurs; du réseau de la lèvre inférieure partent des vaisseaux lymphatiques médians qui vont se jeter dans les deux ganglions médians de la région sus-hyoïdienne, et des vaisseaux latéraux qui se portent en bas et en arrière dans les ganglions sous-maxillaires antérieurs. 2° Dans la région *palatine*, il existe un réseau lymphatique qui couvre la portion dure et la portion molle du palais. De ce réseau naissent plusieurs troncs qui se dirigent vers les amygdales : ceux qui viennent de la voûte palatine passent sur la face externe et sur le bord postérieur de l'amygdale pour se porter aux ganglions situés sur les côtés de la membrane thyro-hyoïdienne. La plupart des vaisseaux qui naissent sur le voile du palais se mêlent aux vaisseaux lymphatiques de la face dorsale de la langue et se portent, les uns, en suivant le pilier antérieur, vers les ganglions qui entourent les muscles styliens, les autres, en passant en dehors de l'amygdale, dans des ganglions un peu inférieurs aux précédents et voisins de la bifurcation de la carotide primitive. 3° Dans la région *génienne*, ils sont difficiles à injecter : on y parvient néanmoins; ils donnent naissance à des vaisseaux qui se portent dans les ganglions parotidiens et dans les ganglions sous-maxillaires. 4° Dans la région *gingivale*, les lymphatiques sont peu développés; ils se jettent, pour la plupart, dans les ganglions sous-maxillaires; ceux des gencives supérieures et postérieures se mêlent aux lymphatiques du palais et se portent avec eux dans les ganglions carotidiens (Sappey).

6° **Nerfs.** — Les nerfs sont extrêmement nombreux; ils viennent

tous du trijumeau. Ceux de la voûte palatine et des gencives internes de la mâchoire supérieure sont fournis par le *sphéno-palatin interne* et les *palatins* du *trijumeau* (ces derniers se rendent également à la muqueuse du voile du palais) ; ceux de la muqueuse du plancher de la bouche et des gencives internes de la mâchoire inférieure viennent du *nerf lingual;* ceux de la muqueuse des joues, du *buccal;* ceux des gencives externes de la mâchoire inférieure et de la muqueuse de la lèvre inférieure, du *dentaire inférieur;* enfin ceux des gencives externes de la mâchoire supérieure et de la muqueuse de la lèvre supérieure, des branches du *nerf maxillaire supérieur.*

Les nerfs de la muqueuse sont difficiles à observer à leur terminaison. On peut voir, en traitant la muqueuse par les alcalis caustiques, que les filets nerveux s'anastomosent en réseau dans la portion voisine des papilles : ils se bifurquent quelquefois. On ne sait pas au juste comment ces nerfs se terminent; cependant on a vu, dans certaines papilles, un ou deux filets nerveux se réduire à un filament de 2 μ, 6, et échapper ensuite aux investigations. Dans les papilles des lèvres, on a constaté quelques filets nerveux se terminant sur des corpuscules de Krause (Kölliker).

ARTICLE DEUXIÈME

LANGUE

La langue a plusieurs usages. Le *sens du goût* siége dans sa membrane muqueuse : par ses mouvements elle sert dans plusieurs actes : articulation des sons, mastication, déglutition, succion, etc. Cet organe complexe offre à étudier : un squelette, un appareil musculaire, une muqueuse, des glandes, des vaisseaux et des nerfs.

1° Squelette de la langue.

Le squelette de la langue est osseux et fibreux, il est formé par l'os hyoïde et par deux membranes fibreuses qui prennent naissance sur cet os, le fibro-cartilage médian de la langue et la membrane hyoglosse.

L'os hyoïde n'offre rien de spécial : son périoste se confond avec les insertions de muscles nombreux.

Le *fibro-cartilage médian de la langue* est une lamelle blanc-jaunâtre placée verticalement dans la langue, dont elle occupe le plan médian. Cette lamelle commence à l'os hyoïde par une extrémité, en forme de languette étroite : elle existe à peine dans le tiers antérieur de la langue où elle se perd : ses deux faces sont en contact avec les deux muscles génio-glosses, et donnent attache à une partie des fibres du muscle transverse : son bord supérieur est séparé de la face dorsale de la

langue par un intervalle de trois à quatre millimètres ; son bord inférieur correspond au point d'entre-croisement des deux génio-glosses. Ce n'est point du fibro-cartilage qui forme cette membrane, mais bien du tissu fibreux (faisceaux de tissu conjonctif entrelacés), analogue à celui des ligaments. Sur ses limites, ce ligament se continue avec le tissu conjonctif inter-musculaire. Cette continuité est un peu moins brusque en bas, où l'on ne voit pas distinctement le bord inférieur du ligament; celui-ci se continue avec l'enveloppe des muscles génio-glosses. On trouve fréquemment des cellules graisseuses dans son voisinage.

La *membrane hyo-glosse* est un ligament mince et transversal, qui part du bord supérieur de l'os hyoïde et qui se perd dans la base de la langue, en se confondant avec le tissu conjonctif inter-musculaire ; sa longueur ne dépasse pas deux à trois centimètres.

2° Appareil musculaire de la langue.

Les nombreux muscles qui entrent dans la composition de la langue sont des muscles striés, qui ne diffèrent des autres muscles striés que par leur disposition plexiforme.

Il y a peu de *tissu conjonctif* dans la langue ; les faisceaux musculaires sont, pour ainsi dire, en contact ; cependant, autour des vaisseaux et des nerfs, on en trouve une quantité plus appréciable.

Il est facile de suivre les divers muscles de la langue, si on les prend à leur extrémité périphérique; mais, vers le milieu de la langue, leurs fibres se dissocient : l'entre-croisement entre les diverses espèces de fibres est tellement serré, qu'on doit renoncer à en poursuivre une grande quantité (fig. 306).

FIG. 306. — Coupe antéro-postérieure d'un fragment de langue humaine pour montrer l'entre-croisement des fibres. On y voit des fibres verticales, des fibres antéro-postérieures, la section des fibres transversales et quelques papilles.

Au niveau de leur entre-croisement, on peut distinguer des fibres longitudinales, verticales et transversales. Les *fibres longitudinales* entourent, pour la plupart, la langue, à laquelle elles forment comme un second étui en dedans de la muqueuse. Ces fibres sont fournies à la face dorsale par le *lingual supérieur* et le *palato-glosse* ; sur les bords par l'*amygdalo-glosse*, le faisceau moyen du *stylo-glosse*, et en bas par les deux muscles *linguaux inférieurs* qui séparent les fibres les plus

inférieures des *génio-glosses*. On trouve encore quelques fibres longitudinales au centre de la langue; elles se portent à la pointe et appartiennent au génio-glosse. Les *fibres transversales* croisent à angle droit quelques fibres longitudinales, mais surtout les fibres verticales; elles sont formées par le *transverse*, le faisceau supérieur du *stylo-glosse* et la partie postérieure de l'*hyo-glosse*; les unes s'étendent d'un bord à l'autre de la langue; les autres prennent des insertions sur le fibro-cartilage médian. Quelques faisceaux du muscle transverse, partis de ce prétendu fibro-cartilage, se portent en dehors, et en même temps un peu en haut, pour se fixer à la face profonde de la muqueuse de la face dorsale. Les *fibres verticales* sont situées surtout sur la ligne médiane et sur les parties latérales de la base de la langue; elles sont fournies par les *génio-glosses* et par l'*hyo-glosse*; quelques fibres verticales isolée sexistent vers la pointe et s'étendent de la muqueuse de la face supérieure à la muqueuse de la face inférieure.

La *terminaison* de ces fibres mérite d'attirer l'attention; elles vont se fixer à la face profonde du derme de la muqueuse: quelques-unes adhèrent aux glandes muqueuses de la base de la langue, et un grand nombre *pénètrent dans l'épaisseur du derme*. Une certaine quantité de fibres musculaires se bifurquent vers leur terminaison, chez l'homme (Kölliker); Billroth assure avoir vu, chez l'homme également, les fibres musculaires se diviser brusquement *en fibrilles dont les extrémités sont en continuité avec des corpuscules de tissu conjonctif*. Ces divisions de fibres sont très-multipliées et très-faciles à observer chez la grenouille. (Fig. 307.) Plusieurs autres anatomistes ont constaté des bifurcations sur la langue de divers mammifères. Dans d'autres observations, Billroth et Key affirment avoir vu aussi, chez la grenouille, une continuité entre les extrémités divisées des fibrilles et les corpuscules de tissu conjonctif. Waller, cité par Kölliker, a montré des fibres musculaires se portant dans les grosses papilles gustatives chez la grenouille.

FIG. 307.—Extrémité ramifiée d'un faisceau primitif de la grenouille. (Grossissement, 350.)

3° Muqueuse linguale.

Il y a dans la muqueuse linguale deux portions : la *portion gustative* comprise entre le sommet du V lingual et la pointe de la langue, et la *portion non gustative* qui recouvre la face dorsale en arrière du V lin-

gual et la face inférieure de la langue. Celle-ci ne diffère nullement de la muqueuse buccale décrite plus haut; elle est mince, pourvue d'une couche de tissu sous-muqueux et recouverte de petites papilles, de papilles hémisphériques, comme les gencives et la muqueuse de la voûte palatine.

La *portion gustative de la muqueuse linguale*, celle dont nous allons nous occuper, recouvre les deux tiers antérieurs de la face dorsale de la langue, ou portion horizontale, la pointe et les deux bords; elle est limitée en arrière par une ligne transversale passant par le sommet du V lingual.

Papilles. — Cette portion de la muqueuse buccale diffère du reste par la présence de papilles très-développées. Ces saillies sont de quatre espèces, papilles caliciformes, papilles fongiformes, papilles corolliformes et papilles hémisphériques.

Les *papilles caliciformes* sont placées à la partie postérieure de la face dorsale, à l'union du tiers moyen et du tiers postérieur. Au nombre de 9 ou 11, elles forment deux lignes se réunissant à angle aigu en arrière et en dedans, et représentent un V très-ouvert, V lingual. Le sommet du V est formé par une papille caliciforme considérable, dont la partie centrale, fortement déprimée, constitue le *trou borgne* de la langue ou *foramen cæcum* (Morgagni). Les autres papilles du même ordre diminuent de volume à mesure qu'on se rapproche de l'extrémité antérieure des branches du V. Elles sont formées toutes par un bourrelet circulaire au centre duquel est une dépression. Une saillie se montre au fond de cette dépression (fig. 308).

FIG. 308. — Coupe d'un papille caliciforme. (Grossissement, 25.) Morel et Villemin.

1. Corps de la saillie centrale. — 2. Papilles secondaires. — 3. Épithelium. — 4. Sillon formant le calice.

La saillie centrale offre 1 à 2 millimètres de largeur sur un demi-millimètre à un millimètre et demi de hauteur; le bourrelet circulaire mesure environ un demi-millimètre d'épaisseur. Ce sont les papilles les plus sensibles aux saveurs. C'est *à la base de la langue*, au V lingual, que la sensibilité gustative est la plus fine. C'est là que sont perçues les saveurs amères; les saveurs sucrée et salée sont senties par les papilles fongiformes *de la pointe*.

Les *papilles fongiformes* sont rouges, et moins volumineuses que les précédentes. Au nombre de 150 à 200, d'après Sappey, elles sont disséminées à la surface de la langue, en avant du V lingual; elles sont nombreuses vers la pointe de la langue. Leur base est plus étroite que leur extrémité libre, à la manière d'un champignon ou d'une massue, disposition qui leur a valu les noms qu'elles portent. On les aperçoit

à l'œil nu à la surface de la langue. sous forme de petits boutons rosés.

Leur longueur varie de un demi-millimètre à 2 millimètres; leur largeur est de un demi-millimètre à un millimètre. Elles sont séparées par des intervalles de un à deux millimètres.

Les papilles fongiformes et les papilles caliciformes sont les *vraies papilles de la gustation;* elles sont molles, leur épithélium est mince. et leurs nerfs sont nombreux.

Les *papilles corolliformes* de Sappey, filiformes ou coniques des autres auteurs. sont innombrables. Elles sont situées en avant du V lingual, sur la face dorsale, la pointe, et les bords où elles ont un aspect folliacé. Elles forment des séries linéaires, obliques en arrière et en dedans, vers le sillon médian. On en trouve quelques-unes aussi en arrière du V lingual, entre les deux amygdales.

Ces papilles ont une longueur qui varie depuis un demi-millimètre jusqu'à trois millimètres. et une largeur qui ne dépasse pas un demi-millimètre. Elles sont plus développées et plus nombreuses entre les deux branches du V lingual. Il y en a de si petites qu'elles sont enfouies au-dessous de l'épithélium, comme les papilles hémisphériques.

Les *papilles hémisphériques* sont de petites saillies situées à la face inférieure de la langue et dans l'intervalle des papilles. Selon Sappey, les papilles corolliformes, fongiformes et caliciformes ne seraient qu'une agglomération de papilles hémisphériques sous des aspects différents.

La portion gustative de la muqueuse linguale est formée de deux couches, l'épithélium et le derme.

Epithélium. — C'est un *épithélium pavimenteux stratifié* analogue à celui du reste de la muqueuse buccale. Il recouvre la surface et les intervalles des papilles, et son épaisseur varie sur les différents points où on l'examine. Vers le milieu de la face dorsale, on peut affirmer qu'il atteint un demi-millimètre d'épaisseur.

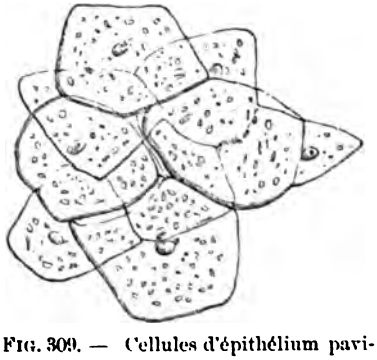

Fig. 309. — Cellules d'épithélium pavimenteux stratifié, prises sur la langue.

Malpighi, qui, en 1665, découvrit les papilles de la langue et étudia la couche épidermique, eut recours à des procédés, ébullition en particulier, qui lui permirent de séparer l'épithélium en deux couches comme celui de l'épiderme cutané; il décrivit, par conséquent, à cet épithélium une couche cornée et un corps muqueux. Cette séparation est purement

artificielle : il n'y a pas de couche cornée dans l'épithélium lingual, qui est perméable aux liquides. On considère aujourd'hui la couche épithéliale de la langue et de toute la cavité buccale comme une continuation du corps muqueux de l'épiderme.

Il se compose de trois plans de cellules, comme le corps muqueux de l'épiderme : les *cellules profondes*[1], vésiculeuses, sont polyédriques, à noyau et à granulations pigmentaires entourant le noyau. Les plus profondes de ces cellules ont une forme un peu allongée et une direction perpendiculaire au derme de la muqueuse. Les *cellules moyennes* sont polygonales, plus ou moins aplaties, souvent dentelées, comme hérissées de pointes. Les *cellules superficielles* aplaties, à noyau rudimentaire, comme atrophié, varient en plusieurs points que nous allons examiner, après avoir fait remarquer que toutes ces cellules possèdent un grand nombre de granulations graisseuses.

L'épithélium recouvre tous les interstices des papilles, et la surface de celles-ci sur lesquelles il se moule de différentes manières :

1° Sur les *papilles hémisphériques*, il ne présente aucune saillie, de sorte que ces petites papilles sont enfouies au-dessous de l'épithélium et qu'on ne les voit bien qu'après que celui-ci a été enlevé.

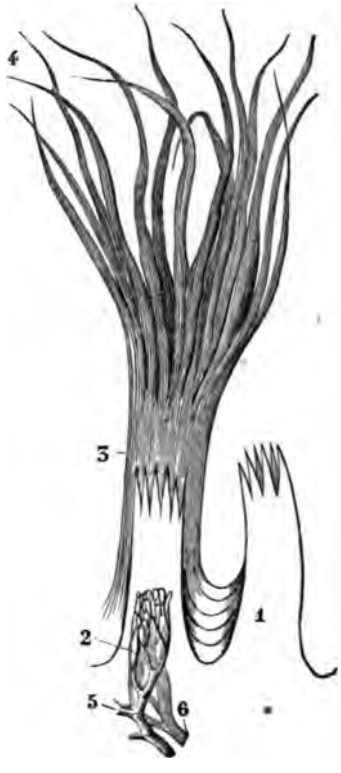

FIG. 310. — Papilles corolliformes.

1. Papille dépourvue de son enduit épithélial. — 2. Papille avec son épithélium. — 3. Épithélium formant une gaine à la papille. — 4. Prolongements épithéliaux. — 5. Artère de la papille. — 6. Veine. (Grossissement, 35.)

2° Sur les *papilles corolliformes ou coniques*, il offre une disposition spéciale. Il forme sur ces papilles des prolongements semblables à des cils, et signalés pour la première fois par Todd et Bowmann. Ces filaments, analogues à de petits poils, peuvent atteindre deux millimètres et plus[2] ; on en trouve de cinq

1. Ces prolongements s'hypertrophient quelquefois, blanchissent, s'inclinent en arrière et simulent un *enduit blanchâtre*. On voit exceptionnellement, chez le vieillard principalement et chez certains malades, ces filaments s'allonger jusqu'à présenter 10 à 12 millimètres : la langue est dite alors *villeuse*.

2. Dès que la langue est à l'état de repos depuis quelques heures seulement, même chez les personnes en bonne santé, les filaments épithéliaux se recouvrent de para-

à vingt par papille. Ils sont formés par les cellules épithéliales superficielles cornées, aplaties et superposées, qui se transforment en filaments, se divisant à leur tour et se terminant en pointe à la manière d'un pinceau (fig. 310). Ces filaments, qui résistent aux alcalis et aux acides, se trouvent formés de petites écailles imbriquées, de 50 à 60 μ de largeur; leur partie centrale est plus dense que leur surface.

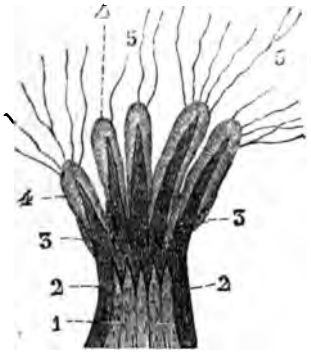

FIG. 311. — Papille corolliforme ou filiforme avec des cryptogames.

1. Papille. — 2, 2. Enveloppe épithéliale de la papille. — 3, 3. Prolongements filiformes de l'épithélium. — 4. 4. Matrice des cryptogames. — 5, 5. Filaments des cryptogames.

Chez les ruminants, il n'y a pas de filaments épithéliaux; ils semblent tous confondus pour former une pointe rigide, presque comparable à une épine.

3° Sur les *papilles fongiformes*, l'épithélium est mou, il n'offre ni cellules cornées, ni filaments épithéliaux; il se moule exactement sur chacune des petites papilles hémisphériques, parfaitement visibles lorsqu'on les examine à un grossissement de 20 diamètres; il mesure à ce niveau 100 μ environ d'épaisseur.

4° Sur les *papilles caliciformes*, l'épithélium est mince et recouvre le bourrelet circulaire qui entoure la grosse papille centrale; il s'enfonce dans le sillon qui limite le point d'implantation de la papille centrale, enfin il recouvre la surface de celle-ci. La surface de l'épithélium est lisse, et l'on n'aperçoit que très-imparfaitement, même avec un grossissement de 20 diamètres, les saillies que déterminent les papilles hémisphériques disséminées à la surface des papilles corolliformes; ces saillies sont beaucoup moins considérables que sur les papilles fongiformes [1].

Derme. — Le *chorion*, ou derme de la portion gustative de la muqueuse linguale, est plus épais sur la ligne médiane: il s'amincit latéralement pour s'épaissir encore sur les bords de la langue, où il n'acquiert jamais l'épaisseur de la partie médiane. Sa face profonde, qui donne attache aux fibres musculaires de la langue, est dépourvue du tissu sous-

sites végétaux, absolument comme cela se produit lorsqu'une substance organique moisit : une substance granulée forme une espèce d'écorce aux filaments épithéliaux ; c'est la *matrice du cryptogame* (150 μ de largeur sur près d'un demi-millimètre de longueur). Le cryptogame lui-même est le *Leptothrix buccalis* de Robin ; on le rencontre aussi sur les dents, et il se montre sous forme de filaments de 1 μ à 1 μ 5 de largeur.

1. Billroth a signalé des prolongements filiformes des cellules épithéliales anastomosés avec les corpuscules du tissu conjonctif des papilles.

muqueux : sa face superficielle est recouverte d'une mince membrane amorphe, homogène, sous-jacente à l'épithélium, *basement membrane*. Comme le derme du reste de la muqueuse buccale, il représente un feutrage de faisceaux de tissu conjonctif et de fibres élastiques très-nombreuses, entre-croisés et mêlés d'une grande quantité de cellules graisseuses. En arrière du trou borgne, le derme se transforme en *tissu lymphoïde* qui entoure les glandes folliculeuses. A mesure qu'on se rapproche de la surface du derme, ce tissu feutré est de plus en plus serré.

Les *papilles* sont des saillies du derme. Les papilles *hémisphériques* ne possèdent pas de fibres élastiques, mais une substance conjonctive à peu près homogène, un peu granuleuse. Les papilles *corolliformes* sont formées de tissu conjonctif et de *fibres élastiques extrêmement nombreuses* : celles-ci sont fines, de 1 μ, et donnent de la consistance aux papilles ; on les retrouve, même en grand nombre, dans les pointes qui terminent la papille. Les papilles *fongiformes* sont constituées, en général, par des *faisceaux de tissu conjonctif anastomosés en réseau* et entremêlés d'une très-petite quantité de fibres élastiques. Les papilles hémisphériques qui hérissent la surface de la papille fongiforme sont simplement conjonctives. Quant aux papilles *caliciformes*, elles sont également *formées de tissu conjonctif* et dépourvues de fibres élastiques.

Pour les nerfs et les vaisseaux de la muqueuse et des papilles, voir plus bas (*Vaisseaux et Nerfs de la langue*).

4°. Glandes de la langue.

Les glandes de la langue sont situées au-dessous de la muqueuse, elles occupent la face dorsale de la base, la partie postérieure des bords, et la face inférieure de la pointe. Considérées dans leur ensemble, elles forment une sorte de fer à cheval dont la partie moyenne serait placée en arrière du *foramen cæcum*, tandis que les extrémités, passant sur les bords, viendraient se terminer au-dessous de la pointe, de chaque côté du frein. Autrement dit, elles siégent dans les parties de la muqueuse pourvues de tissu conjonctif sous-muqueux, dans la portion non gustative de la muqueuse linguale.

FIG. 312. — Glande muqueuse de la base de la langue. (Grossi 40.)

Ces glandes muqueuses sont de deux espèces : les unes, décrites généralement comme des *glandes en*

grappe, sont les plus nombreuses; elles siégent à la base, sur les bords et sous la pointe de la langue; les autres, *glandes folliculeuses*, se trouvent seulement à la base.

1° *Glandes en grappe.* — On en distingue trois groupes principaux: à la base, sur les bords et sous la pointe.

a. Celles de la *base* forment une couche large et épaisse qui s'étend transversalement d'une amygdale à l'autre; cette couche de glandes se porte en avant jusqu'aux papilles caliciformes les plus antérieures, et en arrière jusqu'à l'épiglotte. Son épaisseur n'égale pas tout à fait un centimètre. Cette couche glandulaire est en *rapport*, en haut avec la couche de glandes folliculeuses et la muqueuse, en bas avec les fibres musculaires de la langue entre lesquelles elles s'insinuent : quelques-unes de ces fibres s'insèrent sur la surface des glandes. Les plus petites de ces glandes sont situées au niveau du V lingual; elles sont plus volumineuses à la partie postérieure. Leur conduit excréteur est quelquefois très-long, pouvant dépasser un centimètre. Dans toute la partie de la langue située entre le trou borgne et l'épiglotte, les conduits excréteurs *s'ouvrent dans la cavité des glandes folliculeuses;* celles qui correspondent aux papilles caliciformes s'ouvrent librement à la surface de la langue, quelques-unes sur les parois du trou borgne.

b. Le groupe des *bords* de la langue est situé près de la base et se continue, en arrière avec le groupe précédent, et sur les côtés avec les glandes molaires : on le décrit ordinairement sous le nom de *glande de Weber*.

c. Enfin, le groupe de la *pointe* est constitué par des glandes qui s'enfoncent entre les fibres du lingual inférieur; ces glandes forment une masse de la forme et du volume d'un haricot ordinaire. Elles s'ouvrent sur les côtés du frein, par quatre, cinq ou six conduits excréteurs. On décrit ce groupe sous le nom de *glande de Blandin* ou encore de *glande de Nühn*.

Nous répéterons ici ce que nous avons dit au sujet des glandes muqueuses de la muqueuse buccale, dont elles présentent la structure. Ces glandes ont l'apparence de glandes, en grappe; cependant, quand on veut en étudier les lobules et les acini, on voit que chaque lobule est formé par un tube replié sur lui-même, et offrant des culs-de-sac, en forme de diverticulum, analogues à ceux qu'on rencontre dans les vésicules séminales. (Pour les détails de la structure, voyez celle des glandes de la muqueuse buccale.)

2° *Glandes folliculeuses.* — Ces glandes forment une couche presque régulière, superposée à la couche de glandes en grappe de la base de la langue qui s'ouvrent dans leur cavité, et tellement superficielle, qu'elle soulève la muqueuse linguale sous forme de saillies. Elles siégent dans la portion verticale, ou pharyngienne, de la base de la

langue, dans cet espace limité de chaque côté par les amygdales, en avant par le trou borgne, et en arrière par l'épiglotte.

Chacune de ces glandes, qu'on appelle simplement *follicules muqueux*, a le volume d'un grain de millet ou de chènevis, 1 à 4 millimètres, et une forme lenticulaire. Elles sont situées dans le tissu conjonctif sous-muqueux, entre la muqueuse et les glandes en grappe sous-jacentes. Elles s'ouvrent sur la muqueuse par un orifice qui mesure quelquefois jusqu'à un millimètre de diamètre ; et elles reçoivent dans leur propre cavité l'ouverture des glandes muqueuses sous-jacentes la glande étant sous-muqueuse, et la muqueuse étant très-mince en ce point, on conçoit qu'elles n'ont pas de conduit excréteur à proprement parler, et qu'elles s'ouvrent directement sur la muqueuse, par un simple orifice dans lequel pénètre la muqueuse pour recouvrir la surface interne de la cavité glandulaire.

FIG. 313. — Coupe d'une glande folliculeuse de la base de la langue. (Grossissement, 25).

1. Cavité de la glande tapissée d'épithélium. — 2. Follicules. — 3. Tissu conjonctif. — 4. Papilles de la muqueuse qui tapisse la cavité de la glande.

La *structure* de ces glandes folliculeuses rappelle celle des ganglions lymphatiques, des plaques de Peyer, des amygdales ; ce sont des organes lymphoïdes, dont la structure est connue depuis la description donnée par Kölliker, en 1850.

La *paroi* de la glande a une épaisseur d'un demi-millimètre à un millimètre. Elle est plongée dans le tissu conjonctif sous-muqueux, condensé en membrane autour de la glande ; sa surface interne est tapissée par la muqueuse linguale, pourvue de son épithélium et de ses petites papilles. On voit, au fond, l'orifice d'une glande en grappe. Quant au tissu qui forme la paroi même, c'est une substance conjonctive fibrillaire confondue avec le derme muqueux, pourvue d'un grand nombre de vaisseaux, et contenant dans son épaisseur des *follicules clos*. Cette paroi de la glande folliculeuse est, pour ainsi dire, un épaississement du derme de la muqueuse, car les follicules clos dont nous venons de parler sont placés presque immédiatement au-dessous de la couche épithéliale qui en tapisse l'intérieur.

Ces follicules clos sont disposés sur une couche régulière, ils sont placés les uns à côté des autres, et leur diamètre varie depuis 200 μ jusqu'à un demi-millimètre. Ronds ou ovalaires, ces follicules clos ont une *enveloppe* membraneuse de 5 à 7 μ d'épaisseur, résistante, formée de tissu conjonctif, et un *contenu* liquide, grisâtre, alcalin, *traversé par un réseau capillaire* (Kölliker, 1855). En 1858, Billroth fit voir quelle est la disposition des éléments qui constituent la paroi des follicules. On est persuadé aujourd'hui que c'est du tissu conjonctif

réticulé, mélangé à des cellules lymphatiques abondantes, autrement dit du *tissu lymphoïde*. Ces cellules lymphatiques sont contenues, pour la plupart, dans les mailles du tissu conjonctif; mais quelques-unes sont en suspension dans le liquide intérieur, d'où on peut les faire sortir en piquant la paroi du follicule. Dans quelques cas, le tissu adénoïde n'est pas exactement limité dans des follicules clos: il se présente sous forme de masses irrégulières entre les follicules clos, dans les parois des glandes folliculeuses (Schmidt), caractère qui rapproche ces glandes des organes lymphoïdes : ganglions lymphatiques, thymus, plaques de Peyer, rate.

Pour les vaisseaux, voyez le paragraphe suivant. Quant aux nerfs, on n'en a pas encore observé dans ces glandes.

5° Vaisseaux de la langue.

L'*artère linguale* pénètre dans la langue en glissant sur la face profonde de l'hyo-glosse, près de l'extrémité inférieure de ce muscle; elle donne l'*artère sublinguale* qui se porte à la partie inférieure de la langue, l'*artère dorsale* qui se porte dans la portion verticale ou pharyngienne de la muqueuse buccale, et se termine à la pointe sous le nom de *ranine*. Les principales ramifications vasculaires cheminent entre les faisceaux musculaires, dont elles sont séparées par une couche de tissu conjonctif; les rameaux vont en décroissant de plus en plus pour se porter à la muqueuse et aux glandes de la langue.

Les *capillaires* des faisceaux primitifs des muscles de la langue ne diffèrent pas de ceux que nous avons vus avec le système musculaire. Les artères s'anastomosent dans le derme de la muqueuse, elles sont extrêmement nombreuses et se terminent dans les papilles et dans les glandes. *Vers les papilles*, elles donnent une anse capillaire aux papilles hémisphériques, un petit réseau aux papilles corolliformes, un réseau plus considérable aux papilles fongiformes, plus considérable même que celui des papilles caliciformes. *Dans les glandes muqueuses*, les capillaires forment un réseau lâche à l'extérieur de la paroi propre de la glande. *Dans les glandes folliculeuses*, les artères fournissent de belles arborisations entre les follicules clos de la paroi de la glande ; les capillaires pénètrent dans l'épaisseur du follicule pour s'y terminer. Quelques-uns vont aux papilles qui tapissent l'intérieur de la cavité. Les *veines*, plus superficielles que les artères dans les papilles, vont se jeter dans les veines sous-muqueuses qui représentent les veines sous-cutanées des membres ; elles sont larges et nombreuses à leur origine et forment trois groupes : l'un supérieur et médian, qui se dirige vers la base de la langue et se jette dans la jugulaire interne ou l'un de ses affluents, les deux autres, inférieurs et latéraux, constituant les veines ranines. Pro-

fondément. l'artère linguale est accompagnée par des veines profondes comme les veines des membres.

Les *lymphatiques* de la langue sont extrêmement nombreux ; ils forment un réseau à mailles très-serrées en avant du V lingual. à la surface même des papilles. réseau plus superficiel que le réseau veineux ; vers le trou borgne. les vaisseaux augmentent de volume. et leurs anastomoses en réseau sont plus rares. Dans la portion verticale et glanduleuse de la langue. ils se portent sur les côtés du pharynx et se jettent dans les ganglions profonds du cou. en traversant. les uns le muscle hyo-glosse, les autres le muscle mylo-hyoïdien. Teichmann prétend avoir trouvé dans chaque papille un vaisseau lymphatique occupant le centre de la papille ? Selon le même anatomiste. il y aurait plus de lymphatiques dans le tissu conjonctif sous-muqueux qu'à la surface du derme. Ceux du tissu sous-muqueux seraient des canaux lymphatiques. Il y aurait aussi des vaisseaux dans les muscles de la langue. (Toutes ces assertions de Teichmann nous paraissent hasardées.) Au niveau des glandes folliculeuses de la base de la langue. on trouve des lymphatiques analogues à ceux des amygdales qui peuvent être considérées comme une agglomération de glandes folliculeuses (Frey).

8° Nerfs de la langue.

Le nerf *grand hypoglosse*, nerf moteur. se comporte dans la langue comme tous les nerfs moteurs dans les muscles. Les nerfs sensitifs se portent dans la muqueuse. aux glandes et aux papilles : le *laryngé supérieur*, branche du pneumogastrique. dans une étendue de quelques centimètres en avant de l'épiglotte. le *glosso-pharyngien* au tiers postérieur de la muqueuse linguale et aux papilles caliciformes, le *lingual* mélangé à la *corde du tympan* dans les deux tiers antérieurs de la muqueuse linguale. Dans l'épaisseur de la muqueuse. les nerfs sont difficiles à apercevoir ; on y parvient en traitant cette membrane par les alcalis caustiques. On voit un grand nombre de ramuscules nerveux qui s'anastomosent en réseau dans la couche la plus superficielle du derme. De ce réseau partent les filets nerveux des papilles.

Dans les papilles *corolliformes* on voit difficilement les nerfs ; on aperçoit à leur base plusieurs tubes formant un ou deux petits troncs : ces tubes pénètrent dans la papille et s'amincissent insensiblement, puis on les perd. et il est difficile de dire comment ils se terminent. D'après R. Wagner. la terminaison se ferait par des extrémités libres. les fibres nerveuses foncées se transformant en fibres pâles au moment où elles atteignent les parties superficielles des papilles.

Plusieurs filets nerveux pénètrent dans les papilles *fongiformes* et s'y anastomosent en plexus ; la plupart se dirigent ensuite vers les petites

saillies papillaires qui hérissent la surface de la papille fongiforme et se terminent dans les corpuscules de Krause situés au sommet de ces saillies. En outre des filaments qui vont aux corpuscules de Krause, il y en a un certain nombre dont on ne connaît pas le mode de terminaison, car toutes les opinions qui ont été exprimées à ce sujet ont été émises sous forme de doute : terminaison par des filaments pâles et très-fins (Waller, Wagner), union des filaments nerveux avec des prolongements filiformes des cellules épithéliales dans la langue de la grenouille (Billroth, Axel Key).

Les papilles *caliciformes* contiennent un certain nombre de nerfs anastomosés en plexus, dans le bourrelet circulaire qui entoure la papille centrale, ainsi que dans la papille elle-même. De ce plexus partent les filaments nerveux qui sont déjà très-amincis et mesurent à peine 3 μ ; ils s'amincissent encore et se terminent dans les corpuscules de Krause situés au sommet des petites papilles qui forment la surface des papilles caliciformes (W. Krause).

On trouve des filets nerveux dans les parois des glandes muqueuses de la langue et dans les parois des glandes folliculeuses (Kölliker).

Des *ganglions microscopiques* ont été signalés par Remak sur les ramifications du glosso-pharyngien ; Kölliker, 1852, et Schiff, 1853, en ont confirmé l'existence (fig. 314). Ces ganglions ne se trouvent que sur les ramuscules les plus déliés, on ne les observe pas sur les branches d'un certain volume. Remak a encore signalé de petits ganglions sur le trajet des divisions du nerf lingual ; mais ces renflements sont beaucoup plus petits et plus rares.

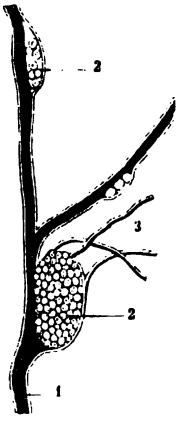

FIG. 314. — Petit rameau terminal du glosso-pharyngien avec trois ganglions microscopiques. (Kölliker.)

Les recherches les plus récentes de Key, 1861, et de L. Beale, 1865, sont relatives aux connexions des cellules épithéliales et des filaments nerveux dans la langue de la grenouille. Sous l'inspiration de Billroth, Key a étudié les cellules épithéliales des papilles fongiformes de la grenouille, et il a vu que ces cellules se terminent par un filament noueux en rapport avec un cylinder-axis de la papille, de sorte qu'il y aurait, chez cet animal (car l'observation n'est pas applicable à l'homme), des *cellules gustatives*, comme il existe des cellules olfactives.

ARTICLE TROISIÈME

DENTS

On ne confondra jamais les dents avec les os, si l'on songe à l'absence de périoste à leur surface et à leur mode de développement.

La portion de dent saillante dans la bouche est la *couronne;* la portion implantée dans l'épaisseur de l'os s'appelle *racine;* le *collet* est la portion intermédiaire, marquée par un rétrécissement et par un changement d'aspect, car au niveau du collet finit l'émail et commence le cément. Ces diverses parties qui entourent la *cavité dentaire*, et, à l'état frais, la *pulpe dentaire*, sont constituées par trois tissus : 1° l'*ivoire*, qui forme la masse de la dent et la totalité des parois de la cavité dentaire; 2° l'*émail*, lame vitreuse qui recouvre l'ivoire au niveau de la couronne; 3° le cément, couche osseuse qui recouvre l'ivoire au niveau de la racine.

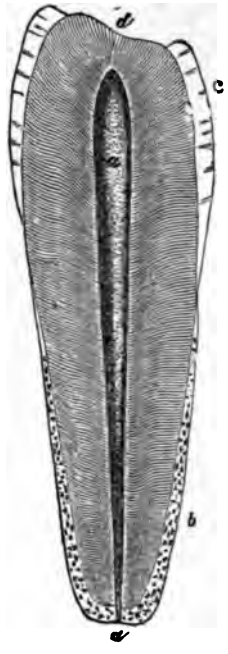

FIG. 315. — Coupe verticale d'une incisive.

a, a. Pulpe dentaire remplissant la cavité de la dent. — *b.* Cément s'étendant autour de la racine jusqu'au collet. — *c.* Émail s'étendant autour de la couronne. — *d.* Ivoire : l'émail est usé sur le bord tranchant de la dent; sur la coupe de l'ivoire, les lignes noires représentent les canalicules dentaires.

1° Ivoire ou dentine.

Après l'émail, l'ivoire est la partie la plus dure de la dent. Il représente une masse dure, creusée au centre d'une cavité qui contient la pulpe dentaire et qui s'ouvre à l'extérieur, au sommet de la racine ou des racines. L'ivoire n'est pas visible à l'extérieur, il est caché par le cément et par l'émail. Des lamelles minces d'ivoire frais paraissent transparentes, elles sont blanches, nacrées, lorsqu'elles sont prises sur une dent sèche.

Chimiquement, les dents se rapprochent des os; elles sont une combinaison intime de substances organiques et inorganiques. On peut en

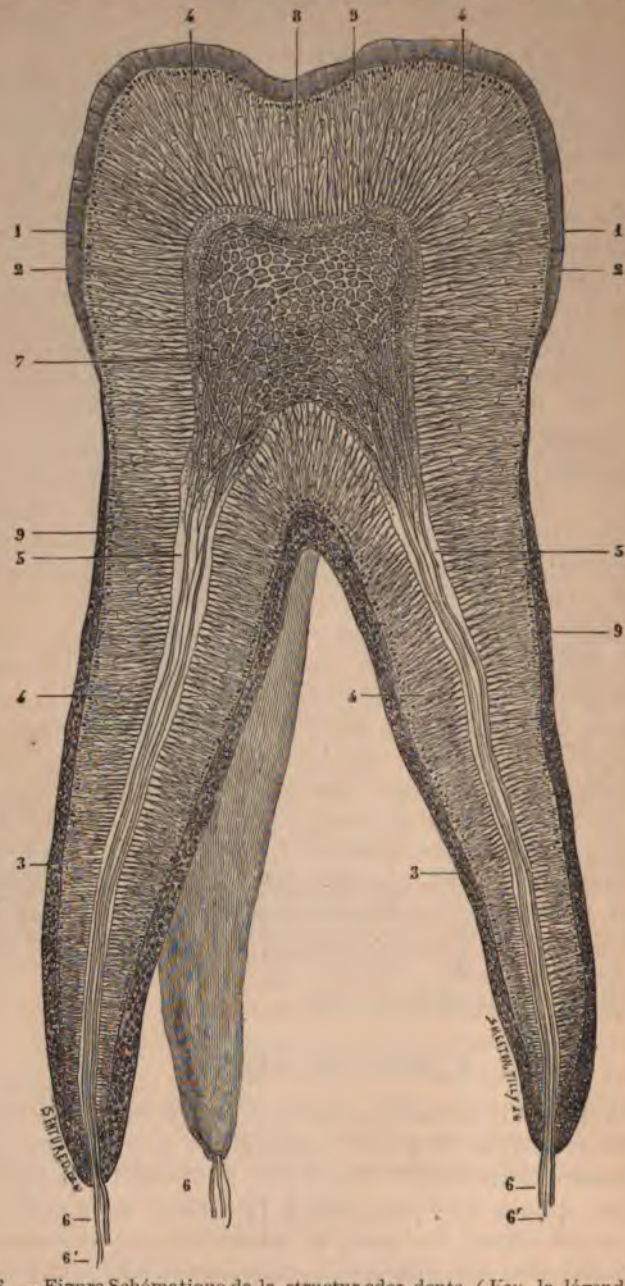

Fig. 316. — Figure Schématique de la structur edes dents. (*Voy.* la légende, p. 385.)

faire une simple analyse, comme on le fait pour les os, en séparant les

deux substances. La *calcination* et les *alcalis caustiques* détruisent la partie organique et ne laissent que les sels qui conservent la forme de la dent. Par leur séjour dans l'acide chlorhydrique. les dents perdent les sels; il reste la partie organique. *cartilage dentaire*, qui conserve aussi la forme de la dent et qui se transforme en gélatine par l'ébullition.

DEUX ANALYSES DE DENTINE, PAR BIBRA.

	Homme adulte (molaires).	Femme de 25 ans (molaires).
Cartilage dentaire.	27, 61	20, 42
Corps gras.	0, 40	0, 50
Phosphate de chaux et fluorure de calcium.	66. 72	67, 54
Carbonate de chaux.	3, 36	7, 97
Phosphate de magnésie.	1, 08	2, 49
Autres sels.	0, 83	1, 00
	100. 00	100, 00

(Frey.)

Les coupes les plus variées de l'ivoire montrent au microscope une substance fondamentale. au milieu de laquelle sont creusés une foule de petits canaux ramifiés décrits sous le nom de canalicules dentaires.

a. Substance fondamentale. — Cette substance est homogène; elle n'offre ni fibres ni cellules. Son apparence fibreuse. sur une dent dépouillée de ses sels. est due à la direction des canalicules dentaires. Nous avons, du reste. le même phénomène dans les os, qu'on croyait fibreux autrefois à cause des stries que les canaux de Havers déterminent à leur surface.

b. Canalicules dentaires. — On donne ce nom à des canaux microscopiques qui remplissent la substance fondamentale de l'ivoire. Ils partent tous de la surface de la cavité dentaire qui est criblée d'une infinité de petits pertuis. et ils se dirigent. en s'irradiant, vers la surface de la dent. de telle sorte qu'une coupe transversale de la dent montrerait les canalicules dans toute leur longueur avec leur direction radiée. tandis qu'une coupe faite verticalement sur les parois latérales de la dent montrerait la section des canalicules dentaires.

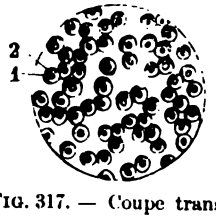

FIG. 317. — Coupe transversale des canalicules dentaires.

1. Lumière du canalicule. — 2. Sa paroi. (Grossissement, 450 diamètres.)

Ces canalicules n'ont pas une *direction* rectiligne : selon Retzius. ils décrivent trois courbes principales dans leur trajet et une série de petites courbes. de sinuosités. qui ressemblent à des dentelures. La plus grande

FIG. 316.— 1, 1. Cuticule grossie 100 fois.— 2, 2. Émail grossi 15 fois.— 3, 3. Cément grossi 15 fois.— 4, 4, 4, 4. Canalicules dentaires et leurs anastomoses, grossis 350 fois. — 5, 5. Canaux de la racine portant les vaisseaux et les nerfs à la pulpe dentaire, grossis 8 fois, comme la totalité de la dent.— 6, 6, 6. Paquet vasculo-nerveux pénétrant dans les racines. — 6', 6'. Nerfs dentaires grossis 6 fois. — 7. Pulpe et réseau capillaire — 8. Cellules de la dentine, cellules de l'ivoire grossies 50 fois environ. — 9. Espaces interglobulaires grossis 20 fois environ.

partie des canalicules seraient disposés en spirales, selon Welcker.

Leur *calibre* est sensiblement le même partout, ils s'amincissent seulement vers le point de terminaison; leur diamètre varie depuis 1 μ jusqu'à 2 μ et même 4 μ. 5 à la racine.

Le *nombre* des canalicules est considérable; en quelques points, ils arrivent presque au contact.

Leur *origine* se fait à la surface de la cavité dentaire par une ouverture arrondie: leur *terminaison* n'est pas aussi simple: ils se ramifient et s'anastomosent entre eux un grand nombre de fois (fig. 318). Arrivés à la périphérie de la dentine, les uns se terminent en s'anastomosant en anse avec des canalicules voisins; d'autres se terminent dans la couche granuleuse, à la surface de l'ivoire; les autres enfin s'avancent jusque dans les portions les plus profondes de l'émail, ou bien ils s'anastomosent avec les ostéoplastes du cément.

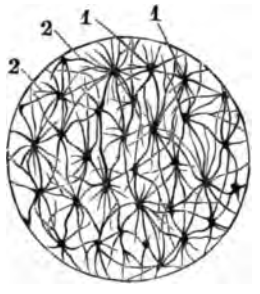

FIG. 318. — Anastomoses des canalicules dentaires de la racine d'une dent.

1, 1. Canalicules. — 2, 2. Branches anastomotiques. (Grossissement, 350 diamètres.)

Leur *aspect* varie suivant la coupe et le mode d'éclairage: à la lumière transmise, ce sont des lignes noires comme les canalicules osseux; à la lumière réfléchie, des filaments brillants, si l'on examine des dents sèches sur des coupes parallèles aux canalicules. Sur des dents fraîches, les canalicules sont remplis par une substance transparente décrite par Tomes sous le nom de *fibres de la dentine*. Sur des coupes perpendiculaires à la direction des canalicules, ceux-ci, étant divisés, se montrent sous forme de trous entourés par un anneau étroit, un peu jaunâtre, qui indique la *paroi du canalicule*. Cette paroi est considérée comme une couche spéciale calcifiée. D'après Robin et Magitot, elle est isolable par l'acide chlorhydrique (fig. 317).

D'après Tomes, l'ivoire jouirait d'une *sensibilité* plus grande à la surface que dans les parties profondes. Il attribue cette sensibilité aux *fibres de la dentine* qui parcourent les canalicules dentaires et qui s'unissent aux cellules superficielles de la pulpe dentaire, lesquelles pourraient bien avoir quelque connexion avec les nerfs de la pulpe? [1]

Telle est la structure de l'ivoire ou de la dentine, à part quelques détails peu importants, tels que les suivants. Quelquefois on rencontre les *lignes de contour d'Owen*; ce sont des lignes concentriques dont la présence est due au mode de développement de l'ivoire qui se dépose couche par couche de l'extérieur vers l'intérieur. Souvent, en des

1. Robin et Magitot croient que les canalicules sont remplis de liquide, et ils n'admettent pas, par conséquent, les fibres de Tomes.

points irréguliers, on trouve les *espaces inter-globulaires;* ce sont des espaces anfractueux et irréguliers, limités par des saillies de l'ivoire, saillies accidentelles, arrondies, décrites sous le nom de *globules d'ivoire* ou *de dentine* (Czermak. Leipzig, 1850). Ces espaces ne sont pas vides, ils sont remplis d'une substance molle qui représente le cartilage dentaire et qui est traversée par les canalicules dentaires qu'elle n'interrompt pas. Les espaces inter-globulaires sont normaux pendant le développement de la dent.

2° Email.

L'émail est la plus dure des substances de la dent : les instruments tranchants ne mordent pas sur lui. Il a une couleur bleuâtre, et il forme sur la couronne une couche dont la partie la plus épaisse correspond à la surface triturante de la couronne, tandis que la partie la plus mince répond au collet. Une mince membrane revêt l'émail : c'est la *cuticule de l'émail.* Il est lui-même composé de fibres prismatiques, implantées, pour ainsi dire, à la surface de l'ivoire : ce sont les *fibres de l'émail.*

a. Cuticule de l'émail. — C'est une *membrane amorphe* de 1 μ à 1 μ, 5 d'épaisseur. Elle est à peu près inattaquable par les réactifs et forme une excellente membrane de protection à l'émail ; ni l'eau bouillante, ni l'éther, ni les alcalis caustiques, ni les acides concentrés ne l'altèrent. Elle est tellement adhérente aux extrémités des fibres de l'émail, qu'elle ne peut en être séparée que par le moyen de l'acide chlorhydrique, comme Erdl l'a démontré le premier. On voit souvent alors à sa face interne de petites dépressions qui représentent le moule des extrémités des fibres de l'émail.

FIG. 319. — Coupe de l'émail.

1. Cuticule, ancienne membrane préformative. — 2. Fibres de l'émail. — 3. Fentes entre les fibres de l'émail, près de l'ivoire. — 4. Limite entre l'émail et l'ivoire. — 5. Canalicules de l'ivoire communiquant avec les fentes de l'émail. (Grossissement, 350).

b. Fibres de l'émail. — Les fibres, ou *prismes de l'émail*, sont dirigées perpendiculairement à la surface de l'ivoire ; l'une de leurs extrémités est en rapport avec la surface de l'ivoire, l'autre avec la cuticule de l'émail. Leur direction est à peu près celle des canalicules de l'ivoire. Il n'y a dans l'émail aucune autre substance que les fibres. Ces fibres sont des prismes à cinq ou six pans, de 3 à 5 μ de largeur, à surface un peu irrégulière. Elles sont un peu variqueuses, ce qui donne à leur surface un aspect strié qu'on peut comparer de loin à l'aspect strié des fibres musculaires. Ces stries sont faciles à voir lorsqu'on soumet les fibres à l'action de l'acide chlorhydrique, qui finit par les effacer si son action se prolonge.

Les fibres de l'émail sont très-adhérentes entre elles; elles sont parallèles. Entre les fibres, on rencontre, vers la surface extérieure de l'émail, de petits espaces en forme de fentes; ces espaces, qui sont vides, ont la direction des fibres de l'émail. Du côté de l'ivoire, on trouve quelquefois aussi, entre les fibres de l'émail, des espaces qui prolongent les canalicules de l'ivoire : ils ont la même direction et contiennent des *prolongements de fibres de dentine* (Tomes, Kölliker).

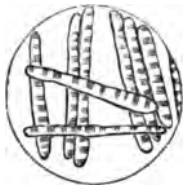

FIG. 320. — Fibres de l'émail vues à un grossissement de 350 diamètres.

L'émail d'une dent en développement se laisse couper par le bistouri; on peut séparer les fibres; mais sur une dent adulte, on ne peut étudier les fibres que de face ou de profil.

DEUX ANALYSES D'ÉMAIL, PAR BIBRA.

	Homme adulte (molaires).	Femme de 25 ans (molaires).
Substance organique.	3, 39	5, 97
Corps gras.	0, 20	traces.
Phosphate de chaux et fluorure de calcium.	89, 82	81, 63
Carbonate de chaux.	4, 37	8, 88
Phosphate de magnésie.	1, 34	2, 55
Autres sels.	0, 88	0, 97
	100, 00	100, 00

Lorsqu'on fait une coupe de l'émail, il est rare que l'aspect des fibres soit régulier; la même coupe montre des fibres dans toute leur longueur, des fibres coupées, etc. : cela tient à la grande variété dans la direction de ces fibres; elles forment des couches qui n'affectent pas la même direction et qui se croisent sous des angles variés. L'extrémité profonde des fibres de l'émail ne s'arrête pas au même niveau pour toutes les fibres; quelques-unes s'enfoncent à une certaine distance, ce qui donne à la surface de l'ivoire un aspect rugueux.

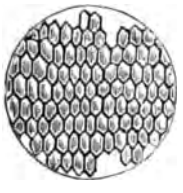

FIG. 321. — Extrémités juxtaposées des fibres de l'émail, telles qu'on les trouve à la surface des dents. (Grossissement, 450 diamètres.)

Pour expliquer la plus grande étendue de la surface extérieure de l'émail, les fibres ayant partout la même largeur, les auteurs ont admis l'existence de fibres minces plus courtes que les autres et remplissant leurs intervalles à la manière de petits coins enfoncés de l'extérieur vers l'intérieur.

3° Cément

Le cément est une mince couche osseuse qui recouvre la racine des dents. Elle commence au niveau du bord de l'émail sur le collet, et

recouvre quelquefois le bord de l'émail. Très-mince à son origine, cette couche augmente d'épaisseur en se rapprochant du sommet de la racine de la dent, où elle forme à elle seule l'extrémité du canal dont est creusée la racine. Le cément n'est pas très-dur; il est intimement uni à l'ivoire, et souvent il est difficile de voir leur point de contact; il est en rapport avec le périoste alvéolo-dentaire par sa surface externe. On y rencontre rarement des *canaux de Havers*, mais toujours des *ostéoplastes*, de forme et de direction variées. Les ostéoplastes n'existent pas dans le voisinage du collet; mais ils sont très-nombreux et quelquefois superposés vers le sommet de la racine de la dent. Comme dans le tissu osseux, les canalicules des ostéoplastes s'anastomosent entre eux, et communiquent aussi, par quelques-uns de leurs prolongements, avec les canalicules dentaires.



FIG. 322. — Coupe à travers le cément et l'ivoire de la racine d'une grosse molaire chez l'homme (Robin et Magitot).

1. Terminaison des canalicules dentaires au voisinage du cément.— 2. Couche de petits espaces inter-globulaires.— 3, 3. Substance fondamentale striée du cément. — 4, 4. Ostéoplastes ou corpuscules osseux disposés irrégulièrement. (Grossissement, 350.)

4° Pulpe dentaire.

La pulpe de la dent, ou *germe dentaire*, est une substance molle, rougeâtre, très-vasculaire, remplissant exactement la cavité de la dent et se prolongeant à l'extérieur par le canal de la racine; elle est en rapport avec le fond de l'alvéole par l'intermédiaire des vaisseaux et des nerfs qui sortent du maxillaire pour pénétrer dans la pulpe.

La pulpe est formée de *vaisseaux* et de *nerfs* ramifiés dans un tissu particulier. Les *artères* pénètrent par l'ouverture du sommet de la racine; il y a souvent plusieurs artères, elles se ramifient dans la pulpe et y forment un réseau de capillaires qui se recourbent en anse dans le voisinage de la surface de la pulpe. Les veines sortent par l'ouverture du sommet de la racine et se jettent dans les veines dentaires. On ne connaît pas les *lymphatiques*. Les *nerfs* sont nombreux; ils viennent des nerfs dentaires. Plusieurs rameaux pénètrent dans la pulpe en suivant l'artère; leurs filets s'anastomosent et forment un riche plexus serré, à mailles allongées, d'où partent des fibres nerveuses très-minces qui n'ont pas plus de 3 μ. Ces fibres se terminent-elles par des extrémités libres, comme le disent Robin et Magitot? (*Voy.* fig. 323.)

Le *tissu de la pulpe* est une substance conjonctive striée, presque fibrillaire, avec beaucoup de corpuscules de tissu conjonctif, et dépourvue de fibres élastiques. C'est dans cette substance que se ramifient les vaisseaux et les nerfs. A la surface de la pulpe, il existe une membrane amorphe très-mince, la *membrane préformative*, qui se trouve séparée de la portion vasculaire par plusieurs plans de cellules épithéliales cylindriques, 50 à 100 μ. Les cellules les plus superficielles forment une couche très-régulière, elles sont placées perpendiculairement à la surface du germe. Plus profondément, elles sont disposées avec moins de régularité, et les plus profondes, devenues arrondies, sont disséminées sans ordre dans les couches superficielles de la pulpe. Ces cellules donnent naissance aux couches d'ivoire qui s'accumulent à la surface interne de la cavité dentaire; elles sont unies, par des prolongements, aux *fibres de Tomes* ou *fibres dentaires* situées dans les canalicules dentaires. L'acide acétique rend blanchâtre la substance de la pulpe en coagulant le liquide dont elle est imbibée, et qui peut en être chassé par l'expression.

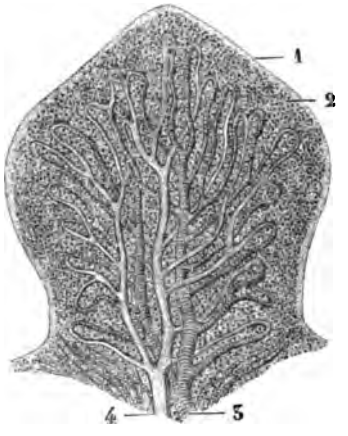

FIG. 323. — Système vasculaire du bulbe d'une canine de seconde dentition chez un nouveau-né de quinze jours, avant l'époque d'apparition de la dentine, d'après Robin et Magitot. (On ne voit pas les cellules de la surface, qui est trop récemment formée.)

1. Membrane préformative. — 2. Substance fondamentale du bulbe. — 3. Artère. — 4. Veine. (Grossissement, 40.)

5° Développement des dents.

Je ne connais pas de sujet plus aride, plus ingrat pour un auteur que le développement des dents, par la multiplicité des détails à envisager et par le peu d'accord qui existe entre les savants qui se sont occupés de ce sujet important. Robin et Magitot[1] ont suivi avec précision les périodes et les circonstances de l'évolution dentaire. Nous aurons souvent recours à leur travail, ce qui ne nous empêchera pas de mentionner, en y insistant, les observations faites en Allemagne et surtout en Angleterre où, depuis longtemps, les tissus dentaires et leur évolution ont été l'objet de travaux remarquables.

1. Mémoire sur la genèse et le développement des follicules dentaires chez les mammifères, extrait du *Journal de la physiologie de l'homme et des animaux*, nos IX, X, XII (1860) et XIV (1861).

Nous ne craignons pas de le dire, ce qui rend aride la lecture de la description du développement des dents, c'est la diffusion, la confusion des termes même. Dans cet exposé, nous serons préoccupé autant de la clarté de la description que de l'exactitude des faits que nous avancerons.

Au moment où l'éruption dentaire se fait sur le bord des mâchoires de l'enfant, la dent perce la gencive qui lui formait une enveloppe complète embrassant la couronne, le collet et la racine de la dent. Cette enveloppe, placée sur chaque dent, comme un chapeau, n'est autre chose que la paroi du *follicule dentaire*, dans lequel la dent s'est développée. Chaque follicule dentaire ayant la forme d'un sac, quelques auteurs l'appellent *sac dentaire*. (Fig. 324 et 325.)

Au début de son développement, la dent est un organe complétement mou : la cavité du follicule, du sac, se remplit par une sorte de papille molle, vasculaire, qui pousse du fond du follicule vers le bord libre des mâchoires, et qui n'est autre que le *bulbe dentaire*, le *germe de la dent*. (Fig. 324.)

Le follicule dentaire est alors complet : il est donc formé par la saillie de la pulpe, par la paroi folliculaire qui coiffe cette saillie jusqu'à son point d'émergence, enfin par une cavité intermédiaire, *cavité du follicule*, dans laquelle prendront naissance les tissus dentaires, émail, cuticule, ivoire et cément.

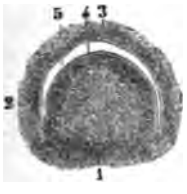

FIG. 324. — Follicule de la deuxième incisive d'un embryon de porc de 2 à 3 mois, d'après Robin et Magitot.

1. Bulbe. — 2. Paroi du follicule. — 3, 4 et 5. Organe de l'email ou organe adamantin. — 3. Couche épithéliale externe de l'organe adamantin. — 4. Couche épithéliale interne. — 5. Espace intermédiaire. (Grossissement, 30.)

L'ensemble des parties qui constituent le follicule peut donc être comparé à une tête coiffée d'un chapeau : mais une comparaison plus juste est la suivante : *la paroi du follicule représente la paroi d'une cavité séreuse*, la plèvre, par exemple ; le bulbe dentaire est placé dans la cavité comme le poumon ; la comparaison est d'autant plus saisissante que, à un moment donné, une membrane se forme dans cette cavité, membrane ayant exactement la disposition d'une séreuse dont le feuillet pariétal recouvre la paroi du follicule et le feuillet viscéral, le bulbe. Cette membrane est la *membrane adamantine, organe de l'émail* ou *organe adamantin*, qui doit former l'émail. De même que le poumon est enfermé dans la cavité pleurale jusqu'à son pédicule, de même la pulpe est emprisonnée en totalité dans le follicule jusqu'à son point d'émergence.

Voici l'ordre que nous suivrons :

a. Nous étudierons l'*état des mâchoires de l'embryon*, avant l'apparition des follicules dentaires ;

b. Nous suivrons les phases de l'*évolution des follicules* :

c. Nous examinerons la *formation*, dans la cavité du follicule, *des tissus durs* qui constituent la dent;

d. Les tissus étant constitués, nous verrons comment les dents proéminent à l'extérieur, *comment elles font leur éruption.*

A. Des mâchoires de l'embryon avant l'apparition des follicules.

Au moment où l'embryon atteint *une longueur de* 3 *centimètres*, vers le 25e *jour* après la conception, les deux moitiés latérales de la mâchoire inférieure, dites en embryologie *bourgeons maxillaires inférieurs*, se sont réunies sur la ligne médiane. A cette même époque, des trois portions qui doivent former la mâchoire supérieure, les deux latérales, ou *bourgeons maxillaires supérieurs*, sont encore séparées pour recevoir la portion moyenne ou *bourgeon incisif*. Celui-ci prend naissance vers le 30e *jour*, à la partie supérieure de la face, entre les bourgeons maxillaires supérieurs, par deux moitiés séparées qui se soudent incomplétement entre elles vers le 40e *jour*. Deux ou trois jours après, le bourgeon incisif se soude aux deux bourgeons maxillaires supérieurs pour constituer la mâchoire supérieure. Ces deux derniers bourgeons prennent une large part à la constitution de la mâchoire supérieure; ils se réunissent sur la ligne médiane, vers le 60e *jour*, en arrière du bourgeon incisif, pour former le palais. Quant aux deux parties latérales du bourgeon incisif, elles comblent l'espace laissé libre en avant par les bourgeons maxillaires supérieurs et donnent naissance chacune à l'*os inter-maxillaire* ou *incisif* du côté correspondant.

Les bourgeons maxillaires supérieurs et inférieurs sont des dépendances du *premier arc viscéral embryonnaire;* le bourgeon incisif est fourni par le *prolongement olfactif de l'apophyse frontale embryonnaire.* Ce dernier forme la portion du maxillaire supérieur qui supporte les incisives, la partie triangulaire de la voûte palatine étendue des quatre incisives au canal dentaire antérieur, ainsi que l'apophyse montante du maxillaire supérieur.

Lorsque les bourgeons ont opéré leur réunion pour former les mâchoires, on voit se développer dans leur épaisseur deux cartilages maxillaires inférieurs, deux cartilages maxillaires supérieurs et deux cartilages incisifs.

Ces cartilages s'ossifient; chaque cartilage maxillaire inférieur devient le siége d'un point osseux, vers le 35e *jour;* les autres se montrent plus tard, du 40e au 45e pour le maxillaire supérieur, deux ou trois jours après pour l'os incisif. Maintenant nous pouvons étudier l'état du bord alvéolaire des maxillaires au moment de l'apparition des follicules dentaires.

Du bord alvéolaire des maxillaires. — Les follicules dentaires se montrent *du 55e au 60e jour* pour les inférieurs, vers le 65e *jour* pour les supérieurs. A ce moment le bord alvéolaire des maxillaires offre la disposition suivante.

Ce bord est ossifié et creusé d'une *gouttière osseuse* au fond de laquelle apparaissent les premiers rudiments des follicules ; cette gouttière est remplie par un tissu *sous-muqueux* particulier et surmontée par une *membrane muqueuse* qui forme le bord libre, saillant, du maxillaire.

La *gouttière osseuse*, indiquée par Cruveilhier, est décrite avec soin par Robin et Magitot. La *gouttière du maxillaire inférieur* siége sur toute l'étendue du bord alvéolaire : elle est très-profonde et occupe plus de la moitié de la hauteur de l'os. Dans sa partie moyenne, c'est-à-dire au niveau des incisives et des canines, la gouttière est plus rapprochée de la face externe de l'os ; à ses deux extrémités, elle se rapproche de la face interne en empiétant sur la face interne des branches du maxillaire jusqu'au trou dentaire où elle finit. Ce trou, qui termine la gouttière, est d'abord une fente ouverte en haut, qui se convertit bientôt en trou, à travers lequel passent les vaisseaux et le nerf dentaires inférieurs. Ceux-ci se portent au fond de la gouttière, dans un sillon qui en parcourt toute l'étendue, et *qui formera plus tard le canal dentaire.* Pendant presque toute la durée de la grossesse, on peut enlever d'une seule pièce tous les follicules avec le contenu de la gouttière.

Les cloisons inter-alvéolaires se développent dans cette gouttière, entre les follicules, de manière à limiter les alvéoles. Ces cloisons, dont le développement est très-lent et assez tardif (4e *mois*) se forment, sur les deux bords de la gouttière, chacune par deux crêtes qui se regardent et qui s'avancent insensiblement l'une au-devant de l'autre. Lorsque les cloisons sont développées, elles forment autant d'arcades au-dessus des vaisseaux et nerf dentaires dont le canal n'est pas encore complétement formé [1].

La *gouttière du maxillaire supérieur* se montre peu de jours avant la fin du deuxième mois (55e *jour*). Elle décrit, comme sur le maxillaire inférieur, une courbe dont la partie moyenne correspond à l'os incisif, et dont les extrémités se terminent à la partie de l'os qui deviendra *canal sous-orbitaire.* Au fond de cette gouttière on remarque les vaisseaux et nerf sous-orbitaires, qui ont la même disposition que les vaisseaux et nerf dentaires inférieurs au fond de la gouttière du maxil-

1. Nous ferons remarquer que Robin et Magitot sont ici en désaccord avec plusieurs savants qui font commencer l'ossification de l'alvéole par le fond, de sorte que le canal dentaire serait d'abord constitué, et l'ossification des cloisons aurait lieu consécutivement. (Henle et autres.)

laire inférieur[1]. Comme à la mâchoire inférieure, les cloisons interalvéolaires commencent à se montrer au commencement du 4e mois; mais ici elles procèdent du fond de la gouttière vers les bords.

Le *tissu sous-muqueux remplissant les gouttières osseuses* est en continuité de substance avec la muqueuse. Il est d'une consistance molle, gélatiniforme, et il repose sur les organes vasculaires et nerveux contenus au fond de la gouttière. C'est du tissu conjonctif fibrillaire, avec beaucoup de matière amorphe, possédant des vaisseaux capillaires fournis par les vaisseaux du fond de la gouttière.

La *membrane muqueuse qui forme le bord libre des gencives* est très-dure : aussi quelques auteurs l'ont-ils appelée *cartilage gingival;* elle offre en même temps une couleur blanche. Elle est formée superficiellement par une couche épaisse d'*épithélium pavimenteux*, plus épaisse chez les ruminants que chez l'homme. Le *derme* a une structure fibreuse, comme tendineuse, à faisceaux très-serrés. Des *papilles* de petit volume existent à ce moment et s'enfoncent dans l'épithélium. On voit déjà les rudiments des glandes en grappe à la face profonde du derme. A ce moment on peut séparer la muqueuse gingivale des follicules placés au fond des gouttières osseuses[2].

B. Follicules dentaires; leur évolution et leur structure.

Les follicules dentaires, sacs dentaires, se montrent vers la fin du 2e mois à la mâchoire inférieure, au commencement du 3e mois à la mâchoire supérieure. Nous avons déjà vu que le follicule dentaire se compose d'une saillie centrale ou germe de la dent, de la paroi du follicule que nous avons comparée à un chapeau coiffant le germe, et d'une cavité intermédiaire.

Évolution. — D'après Robin et Magitot, le *bulbe dentaire*[3] naît avant la paroi du follicule; il procède du fond de la gouttière vers le bord libre sous forme de papille. Il prend naissance au milieu de la

1. Chez l'embryon, et même jusqu'à la naissance, l'espace qui sépare les cavités orbitaires de la cavité buccale est peu considérable : c'est une bande osseuse si mince que le globe oculaire semble reposer sur le plancher supérieur de la bouche. Dès le *milieu du troisième mois*, le canal sous-orbitaire se complète, et il se trouve séparé des follicules dentaires par une cloison osseuse en même temps que les vaisseaux et les nerfs qu'il contient.

2. Cette description est celle de Robin et Magitot, sinon pour la forme, du moins pour le fond ; elle date de 1860. En 1863 (in Zeitschr. f. V. Zool. t. 12), Kölliker nia en partie les faits avancés par ces savants, et affirma que les follicules dentaires ne naissent pas au fond des gouttières, mais bien dans l'épaisseur de la muqueuse. Ceux qui liront les descriptions de Robin et de Kölliker n'hésiteront pas à se ranger du côté du professeur français.

3. On l'appelle encore *germe de l'ivoire, pulpe de la dent, germe de la dent.*

gouttière osseuse, au centre de la couche molle sous-muqueuse qui la remplit. A mesure qu'il grandit, il se rapproche des vaisseaux et des nerfs situés au fond de la gouttière. Autour du bulbe, on voit se former peu à peu une enveloppe, un véritable cylindre embrassant le bulbe, et ouvert du côté de la muqueuse, où il ne tarde pas à se fermer : c'est la *paroi du follicule* qui s'est formée. Au niveau de la partie la plus profonde du bulbe, la paroi du follicule se confond avec la périphérie du bulbe, pour constituer un sac clos de toute part, comme une séreuse. Dès que l'occlusion de la paroi du follicule s'est opérée, cette paroi se trouve séparée du bulbe par l'organe de l'émail qui a pris naissance. *L'organe de l'émail*, ou *organe adamantin*, se développe aussitôt que la cavité folliculaire est close, entre la partie saillante du bulbe et la paroi du follicule, sous forme d'une masse claire et transparente qui remplit la cavité du follicule et recouvre la surface du bulbe.

FIG. 325. — Section verticale d'un follicule de seconde dentition chez le chat, d'après Thiersch.

1. Base du follicule. — 3. Son enveloppe ou sac dentaire. — 3. Substance gélatineuse située entre les deux couches épithéliales de l'organe de l'émail. — 4. Couche épithéliale externe de l'organe de l'émail. — 5. Couche épithéliale interne continue avec la précédente. — 6. Cette ligne blanche représente la membrane préformative, elle est beaucoup trop large sur le dessin. — 7. Émail. — 8. Ivoire. — 9. Bulbe de la dent ou papille dentaire. (Grossissement, 15.)

Les follicules dentaires apparaissent dans l'ordre suivant : 1° molaire antérieure et incisive interne ; 2° incisive externe ; 3° molaire postérieure ; 4° canine.

Tels sont les follicules des dents de la *première dentition*, ou *dents de lait*, ou *dents temporaires*. Ils apparaissent tous du 55e au 75e *jour* pour la mâchoire inférieure, du 65e au 80e pour la supérieure.

Le follicule de la première dent permanente, *dent de sept ans*, se montre vers le 25e *jour* à la mâchoire inférieure, 8 à 10 jours plus tard à la supérieure.

Les follicules des dents de la *seconde dentition*, ou *de remplacement*, ou *permanentes*, se montrent dans le 9e *mois* et quelquefois un peu après la naissance. (Robin et Magitot.)

Voilà l'*évolution des follicules dentaires* d'après Robin et Magitot. Elle diffère un peu de celle qui est décrite par d'autres auteurs ;

dans l'état actuel de la science, il est difficile de dire de quel côté est l'exacte vérité.

Voici comment s'exprime Kölliker à ce sujet et ce qu'il assure avoir démontré, en 1863 :

1° Que le *bulbe dentaire ne naît pas le premier ;*

2° Que la *première formation* du bulbe est l'*organe de l'émail, organe adamantin ;*

3° Que la *paroi du follicule* se montre *après la formation de l'organe de l'émail et du bulbe.*

Faisons suivre ces affirmations de quelques détails, et montrons comment Kölliker décrit l'évolution de ces parties.

L'*organe adamantin* ou *de l'émail*, ou *germe de l'émail*, au lieu de se développer sur place, comme l'indique Robin, serait une production épithéliale fournie par l'épithélium de la gencive ; il s'enfoncerait sous forme de prolongement dans l'épaisseur de la muqueuse, vers le bord alvéolaire de l'os. Ce prolongement épithélial, dit Kölliker, se métamorphose d'une façon particulière pour devenir organe adamantin : les cellules épithéliales qui le constituent se multiplient, le prolongement augmente de volume, et les cellules les plus centrales se ramollissent de manière à former une substance gélatiniforme. En même temps, les plus superficielles, rangées en série régulière, donnent naissance à la paroi de l'organe adamantin (fig. 325).

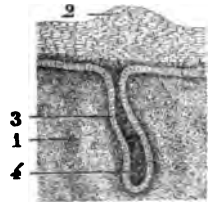

FIG. 326. — Développement de l'organe de l'émail (Thiersch). Premier degré.

1. Tissu de la gencive. — 2. Cellules épithéliales pavimenteuses du bourrelet dentaire. — 3. Prolongement des cellules profondes formant une couche qui sera l'organe adamantin. — 4. Centre de ce prolongement. (Grossissement, 100.)

Pendant ce temps, le *bulbe dentaire* se développe à la face profonde de l'organe adamantin qu'il refoule vers sa propre cavité, et s'en forme une sorte de bonnet. Entre l'épithélium de la gencive et la paroi de l'organe adamantin, il reste pendant longtemps une sorte de cordon épithélial qui réunit ces parties (fig. 326).

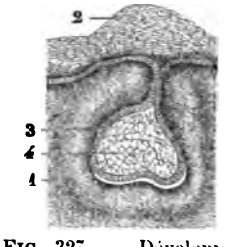

FIG. 327. — Développement de l'organe de l'émail. Deuxième degré.

1. Tissu de la gencive. — 2. Bourrelet dentaire et ses cellules épithéliales pavimenteuses. — 3. Prolongement des cellules profondes formant l'organe de l'émail. — 4. Substance centrale de l'organe de l'émail. On voit dans cette figure l'organe de l'email se pédiculiser et la pulpe commencer à faire saillie dans la cavité. (Grossissement, 100.)

Dès que l'organe adamantin et le bulbe dentaire se sont montrés, la *paroi du follicule* se forme par épaississement du tissu conjonctif environnant. Cet épaississement se fait à une certaine distance des organes contenus, de manière à comprendre, entre ces organes et la paroi même du follicule, une couche de substance molle, gélatineuse, analogue à celle qui se trouve au centre de l'organe adamantin.

Contrairement à Robin, Kölliker dit que

les premiers rudiments des follicules des dents permanentes se montrent dans le quatrième mois, aux dépens d'une portion de l'épithélium qui constitue l'organe adamantin des dents de lait.

— En attendant que nous sachions de quel côté se trouve la vérité, quoique nous soyons plein de confiance dans les affirmations de Robin et Magitot, constatons que le follicule dentaire, une fois développé, se compose de trois parties : une *saillie centrale qui formera plus tard l'ivoire;* une enveloppe, la *paroi du follicule*, et une partie molle intermédiaire, l'*organe de l'émail*. Etudions leur structure.

FIG. 328. — Développement de l'organe de l'émail. La papille dentaire repousse la membrane pour s'en former une sorte de chapeau ; le pédicule de cette membrane est tout à fait formé et prêt à se rompre. Troisième degré.

1, 2. Tissu de la gencive. — 3. Bourrelet dentaire et épithélium. — 4. Portion de l'organe de l'émail prenant le nom de couche épithéliale externe. — 5. Couche épithéliale interne. — 6. Tissu gélatineux du centre de l'organe de l'émail. — 7. Papille dentaire. — 8. Pédicule de l'organe de l'émail.

Structure du bulbe dentaire[1]. — Le bulbe dentaire doit constituer plus tard la pulpe de la dent ; lorsqu'il est complétement développé, il en a la forme. Il représente une énorme papille très-riche en vaisseaux et en nerfs à sa partie centrale, et revêtue d'une membrane.

La substance du bulbe est une substance conjonctive devenant plus tard fibrillaire ; elle est molle et granuleuse, et renferme des cellules étoilées et fusiformes. Au moment où l'ivoire va se former, des vaisseaux se développent dans le bulbe, l'artère et la veine sont centrales, et les capillaires, de 12 à 14 μ environ, forment des anses dont la convexité regarde la surface du bulbe.

Le bulbe des incisives et des canines a une forme conique qui rappelle celle des dents ; celui des molaires s'élargit, et se couvre de petites éminences coniques en rapport avec le nombre de tubercules que doivent offrir ces dents.

La surface du bulbe est recouverte par une couche amorphe de 20 μ. Plus profondément, on trouve une pellicule homogène, très-mince[2],

1. Nous recommandons au lecteur de bien se rappeler les diverses dénominations employées pour désigner chaque partie du follicule : on fait facilement une confusion. Nous répéterons que le bulbe dentaire est encore appelé papille dentaire, germe dentaire, germe de l'ivoire.

2. Cette pellicule n'a pas grande signification; on lui a donné le nom de *membrane de l'ivoire*. Kölliker la désigne sous le nom de *membrane préformative* de Raschkow.

formée par une couche uniforme de cellules analogues à des cellules épithéliales. Ces cellules, dites de la dentine, régulièrement juxtaposées, ont un beau noyau et des nucléoles; elles mesurent 30 à 50 μ de longueur, sur 5 ou 10 μ de largeur.

Les cellules de la dentine se montrent un peu avant la vascularisation du bulbe [1], au-dessous de la *membrane préformative;* nous verrons que l'ivoire se développera entre cette membrane et les cellules elles-mêmes.

Les nerfs se montrent dans le bulbe après les vaisseaux.

Structure de la paroi du follicule [2].— Au moment où l'ivoire de la dent commence à paraître, la paroi du follicule mesure 80 μ environ chez l'homme; elle est formée de fibres de tissu conjonctif, de cellules fusiformes et de matière amorphe. L'artère qui pénètre dans le bulbe dentaire fournit deux ou trois rameaux qui se portent sur la paroi folliculaire et se dirigent vers l'extrémité du follicule qui regarde le bord de la gencive. Si l'on observe un embryon de trois mois, on voit ces vaisseaux, disposés parallèlement entre eux et à l'axe du follicule, s'anastomoser par des rameaux transversaux, de manière à former un réseau à mailles polygonales et allongées verticalement. Arrivés au sommet du follicule, ces vaisseaux s'anastomosent avec ceux de la muqueuse. A aucune époque de l'évolution du follicule, on ne voit la paroi séparable en deux couches (Robin et Magitot).

Structure de l'organe de l'émail. — Nous avons vu que l'organe adamantin est, selon Kölliker, un prolongement de l'épithélium du bord gingival. Ce prolongement se dilate et offre au centre une substance gélatineuse formée par le ramollissement des cellules centrales, tandis que la périphérie est limitée par une membrane épithéliale. Celle-ci forme une sorte de séreuse dont une portion, représentant le feuillet viscéral, s'applique sur le bulbe : c'est l'*épithélium interne;* l'autre partie, rappelant le feuillet pariétal d'une séreuse et tapissant la paroi du follicule, forme l'*épithélium externe.* L'épithélium externe est pavimenteux, l'interne est cylindrique [3].

Robin et Magitot ont étudié l'organe de l'émail avec le même soin qu'ils ont apporté à l'étude des autres tissus dentaires. Voici un résumé

1. Dans les follicules des dents permanentes, les vaisseaux précèdent l'apparition des cellules.

2. Je ferai remarquer qu'il faut attacher une moins grande importance à la structure de la paroi du follicule et de l'organe de l'émail, parce que ces parties sont destinées à s'atrophier, à disparaître ; une portion seulement de la paroi folliculaire persistera pour former le périoste alvéolo-dentaire, périoste qui ne contient pas de fibres élastiques, et qui est très-riche en vaisseaux et en nerfs.

3. L'épithélium interne est souvent appelé *membrane de l'émail, membrane adamantine* de Raschkow.

de leur description. L'organe de l'émail est entouré de cellules épithéliales formant une couche continue; l'*épithélium reposant sur la face bulbaire de l'émail* est formé de cellules cylindriques prismatiques à 5 ou 6 pans, de 20 à 50 μ de longueur, sur 3 à 5 de largeur, à noyau ovoïde, allongé, net et foncé, de 14 à 18 μ. Ces cellules sont perpendiculaires à la surface du bulbe. L'*épithélium qui tapisse la paroi du follicule*, décrit pour la première fois par Robin et Magitot, est un épithélium à cellules polyédriques dont la limite est à peine marquée. Cet épithélium envoie de petits prolongements de forme cylindrique du côté de l'organe de l'émail et du côté de la paroi du follicule, entre les fibres de laquelle ils pénètrent. La *partie centrale de l'organe de l'émail* est formée de corpuscules de tissu conjonctif et de matière amorphe interposée; les corpuscules sont fusiformes ou étoilés.

C. Formation des tissus dentaires.

Toutes les parties dures de la dent se développent entre le bulbe dentaire et la paroi du follicule[1]; celle-ci persiste jusqu'à la fin, jusqu'au moment où la dent la perfore pour faire son apparition à l'extérieur. Examinons comment se forment l'ivoire, le cément, l'émail et la cuticule.

Formation de l'ivoire ou dentine.—Vingt jours environ après l'apparition du follicule, l'ivoire commence à se former, un peu avant la fin du troisième mois, du 80 ou 85e jour environ. L'ordre d'après lequel l'ivoire apparaît rappelle assez bien celui d'apparition des follicules: 1° incisive médiane; 2° première molaire; 3° incisive latérale; 4° deuxième molaire; 5° canine.

Au commencement du cinquième mois, toutes les dents sont pourvues d'une couche d'ivoire.

Le point précis où se montre l'ivoire est la partie la plus saillante du bulbe dentaire : on voit le sommet du bulbe s'obscurcir et une plaque d'ivoire extrêmement mince se former. Cette petite plaque est d'abord peu étendue, elle adhère intimement au tissu du bulbe et constitue le *premier chapeau de dentine*. Ce premier chapeau occupe la partie la plus saillante du bulbe et, au niveau des molaires, il occupe le sommet du tubercule le plus élevé.



FIG. 329. — Fragment d'une coupe de la partie superficielle du bulbe dentaire, au point le plus saillant, au moment de la première production des cellules de l'ivoire.

1 Pellicule amorphe ou membrane préformative. — 2, 2. Cellules de l'ivoire en voie d'apparition rangées régulièrement. — 3. Matière amorphe contenant des noyaux. — 4. Hematoïdine cristallisée en aiguilles radiées.

1. On pourrait même dire entre le bulbe et l'organe de l'émail.

Nous avons vu que la surface du bulbe se recouvre, un peu avant la formation de l'ivoire, d'une couche de cellules appelées par Robin et Magitot *cellules de la dentine*, et constituant la *membrane de l'ivoire* de quelques auteurs. Ces cellules, qui tapissent uniformément toute la surface du bulbe, sont précisément les organes formateurs de l'ivoire, dont le premier chapeau se développe au-dessous de la membrane préformative qu'il refoule.

Robin et Magitot affirment que l'ivoire n'est pas de l'os, comme le croyait encore Flourens : que l'ivoire n'est pas sécrété par le bulbe, comme le croit Huxley ; que l'ivoire n'est pas une transformation directe du tissu du bulbe, comme le dit Kölliker ; mais que *cette substance est une formation cellulaire spéciale*, les cellules de la dentine se calcifiant directement [1].

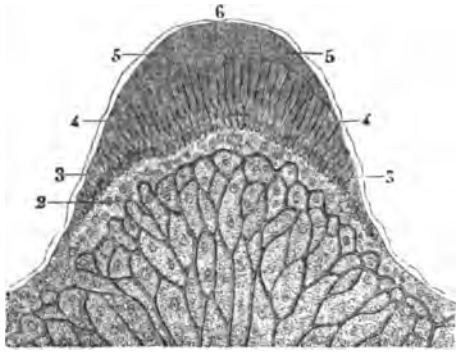

FIG. 330. — Développement de l'ivoire. Section à travers le sommet d'une molaire de fœtus humain (d'après Lent).

1. Pulpe dentaire avec ses vaisseaux. — 2. Cellules de la partie profonde de la pulpe. — 3, 3. Cellules de la dentine formant ce qu'on appelle la membrane de l'ivoire. — 4, 4. Prolongements filiformes de ces cellules et couche d'ivoire développée (chapeau de dentine). — 5, 5. Émail developpé. — 6. Membrane preformative un peu soulevée par l'action de l'acide acétique.

Nous avons vu que la couche des cellules de la dentine est placée, à la surface de l'ivoire, au-dessous d'une pellicule amorphe, *membrane préformative*. Le premier chapeau de dentine est formé par la surface même de ces cellules qui se chargent d'un dépôt calcaire ; à mesure que la substance de la cellule est envahie, le chapeau augmente d'épaisseur du côté de sa face profonde, et le noyau de la cellule s'atrophie. Les *canalicules dentaires* ne sont autre chose que les espaces qui séparent les cellules : ils sont pleins de liquide.

Le premier chapeau d'ivoire formé est le plus grand, il représente la surface de l'ivoire : des cellules se développent de nouveau au-dessous de ce premier chapeau, un deuxième chapeau se forme de la même manière, et ainsi de suite pendant un certain temps, de sorte que la

1. Nous savons que Legros et Magitot préparent un travail sur la formation des tissus dentaires. Quelques points douteux sont considérés comme certains par ces savants ; de plus, nous croyons savoir que Magitot pourrait bien revenir sur son ancienne opinion de la calcification des cellules, et qu'il aurait de la tendance à partager l'opinion de ceux qui croient que l'ivoire est une exsudation de la cellule. Le prolongement de la cellule, au lieu de former les fibres de Tomes dans le canalicule, donnerait naissance à la paroi du canalicule dentaire elle-même.

cavité de la dent se rétrécit de plus en plus, pendant que le bulbe dentaire s'atrophie.

Quelques auteurs admettent qu'au moment de la formation de l'ivoire, les cellules de la dentine se prolongent sous forme de filaments dans l'épaisseur de la substance calcifiée, pour former les *fibres des Tomes:* la substance de l'ivoire serait elle-même une exsudation de ces cellules, et les *canalicules dentaires* ne seraient autre chose que les petits canaux renfermant les fibres de Tomes.

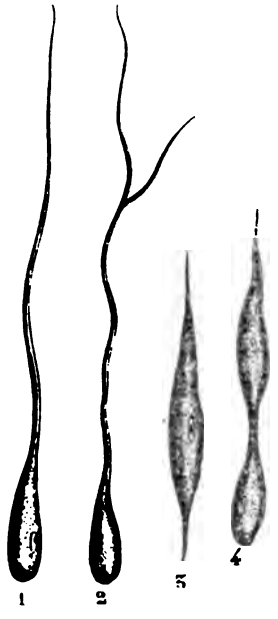

FIG. 330. — Cellules de la dentine et fibres de Tomes (d'après Lent).

1. Cellule avec son prolongement. — 2. Cellule avec un prolongement bifurqué. — 3. Cellule à deux prolongements. — 4. Cellule en voie de scission.

Formation du cément. — Lorsque l'ivoire de la racine a commencé à se former et que l'alvéole s'est rétrécie, la partie de la paroi du follicule contenue dans l'alvéole prend le nom de *périoste alvéolo-dentaire.* Cette couche fibreuse est très-vasculaire, elle exhale un liquide qui se répand à la surface de la racine, se charge de granulations calcaires et d'ostéoplastes. Telle est l'origine du cément.

Formation de l'émail. — La description que donne Kölliker de la formation de l'émail est pleine d'erreurs et montre combien ses connaissances sont arriérées sur cette partie de l'histologie. D'après Kölliker, l'émail serait produit par une exsudation des cellules épithéliales internes de l'organe adamantin, et la cuticule serait aussi produite par exhalation aux dépens de ces cellules.

Les travaux de Robin et de Magitot, de Huxley et de Lent, ont contribué à élucider ce point délicat de structure.

Lorsque l'ivoire a un millimètre d'épaisseur à la surface de la couronne, l'émail commence à se former. Il se montre au sommet de la couronne d'abord, puis il s'étend insensiblement jusqu'au bord libre des chapeaux de dentine, dont il est toujours séparé par un intervalle d'un quart de millimètre.

La portion la plus épaisse de l'émail, pendant son développement, correspond toujours à la portion la plus saillante de la couronne, ou des tubercules de la couronne, s'il s'agit d'une molaire.

Au moment où l'émail va se former, les parties sont dans les rapports suivants : la membrane préformative recouvre l'ivoire : et elle est recouverte par les cellules épithéliales prismatiques de l'organe adamantin.

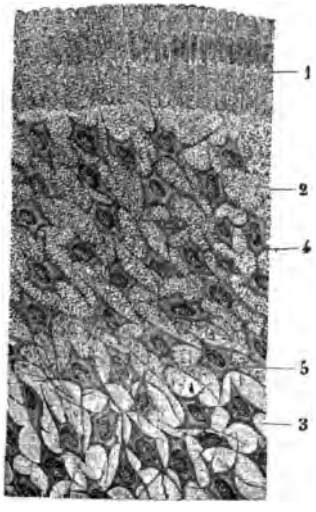

FIG. 331. — Coupe de la partie profonde de l'émail pris dans le follicule d'un embryon humain de trois mois.

1. Couches épithéliales internes de l'organe de l'émail, dites cellules de l'émail, avec leur noyau ovoïde. — 2. Substance granuleuse de la trame du tissu de l'organe de l'émail. — 3. Matière amorphe.—4, 5. Corpuscules étoilés du tissu de l'organe de l'émail. (Grossissement 500). Robin et Magitot.

Au-dessous de la membrane préformative, par conséquent à la surface nue de l'ivoire, on voit les prismes de l'émail qui commencent à se montrer ; ils croissent en longueur dans une direction perpendiculaire à la surface de l'ivoire jusqu'à ce qu'ils aient atteint leur longueur normale.

Il est remarquable que chaque prisme de l'émail correspond exactement à une cellule épithéliale de l'organe adamantin, dont il suit la direction. Quoiqu'il soit séparé de cet organe par la membrane préformative[1], on est obligé d'admettre avec Lent, Robin et Magitot, que les prismes de l'émail sont une exsudation des cellules épithéliales en question, exsudation qui traverse la membrane préformative et se charge de sels calcaires.

Comme Lent l'a montré en 1855, il est très-facile de se rendre compte de la présence de la membrane préformative à la surface de l'émail, en la traitant par l'acide acétique, qui détermine son soulèvement. Cette membrane formera plus tard la cuticule de l'émail.

La couche d'émail est dépourvue de toute communication avec le système vasculaire ; c'est une substance qui n'est pas sujette, comme l'ivoire, à une destruction et à un renouvellement incessants : elle reste ce qu'elle était au moment de sa production, et, lorsqu'elle est détruite, elle ne se reproduit jamais [2].

Formation de la cuticule. — La cuticule de l'émail, qui forme la

1. C'est Huxley (London, 1855) qui a démontré la présence de la *membrane préformative* entre les prismes de l'émail et la couche de cellules de l'organe adamantin.

2. Au moment où l'émail commence à se former, les dents étant encore dépourvues de racines, on peut dire que les couches de la dent sont les suivantes, de dedans en dehors : 1° bulbe ; 2° couche des cellules de la dentine, membrane de l'ivoire ; 3° ivoire ; 4° émail se développant ; 5° membrane préformative ; 6° cellules épithéliales internes de l'organe adamantin ou germe de l'émail ; 7° cellules épithéliales externes de l'organe adamantin ; 8° paroi du follicule. Les trois dernières couches sont destinées à disparaître ; les autres persisteront chez l'adulte.

limite externe de la dent, n'est autre chose que la membrane préformative située primitivement à la surface du bulbe dentaire. Cette membrane est devenue de plus en plus superficielle, à mesure que des productions nouvelles se sont formées sur la pulpe. Elle est refoulée d'abord par la couche des cellules de la dentine, puis par l'ivoire, qui n'est qu'une calcification de ces cellules, puis par les prismes de l'émail, qui la repoussent insensiblement. Cette cuticule est inattaquable par les acides, elle protége la dent.

La position de la cuticule et son refoulement successif prouvent que les cellules de l'organe adamantin finissent par se détruire en se confondant avec le sommet de la paroi du follicule.

Éruption des dents.

Lorsque la formation des tissus dentaires s'opère, la couronne se montre d'abord, il n'y a pas de racine; toutes les dents ont la forme de petits chapeaux appliqués sur le bulbe dentaire. La racine ne se montre que lorsque la dent est sur le point de percer et que la couronne a atteint son développement presque complet. A ce moment,

Fig. 332. — Évolution des dents (enfant de six ans et demi à sept ans). Les dents sont au nombre de 10; la dent de sept ans commence à se montrer.

1. Incisive de renouvellement. — 2. Canine de renouvellement. — 3. Deuxième incisive de renouvellement. — 4. Petite molaire de renouvellement. — 5. Dent de 7 ans. — 6. Canine inférieure de renouvellement. — 7. Deuxième petite molaire. — 8. Deuxième grosse molaire en voie de formation.

le bulbe de la dent s'allonge en se pédiculisant, et l'organe adamantin s'atrophie. A mesure que le bulbe s'allonge, il se forme, sur son pédicule,

des couches d'ivoire, par le même mécanisme que nous avons indiqué pour la couronne. La racine, en s'épaississant et en s'allongeant, pousse la couronne qui exerce une pression de plus en plus énergique sur le sommet de la paroi du follicule et sur la gencive elle-même, jusqu'à ce que celle-ci soit percée. C'est à ce moment que se montre le cément.

Lorsque les dents de lait doivent tomber, les cloisons qui les séparent des dents permanentes se résorbent, les racines des dents de lait se détruisent, les dents permanentes s'allongent par suite de la formation de leurs racines, et chassent la couronne des dents de lait devenue libre, puisqu'elle est privée complétement, ou à peu près, de racine.

ARTICLE QUATRIÈME

AMYGDALES OU TONSILLES

Les amygdales sont deux organes appartenant au groupe des organes lymphoïdes, et situés sur les côtés de l'isthme du gosier, et non dans la bouche, dans la cavité même du pharynx, entre les deux piliers du voile du palais.

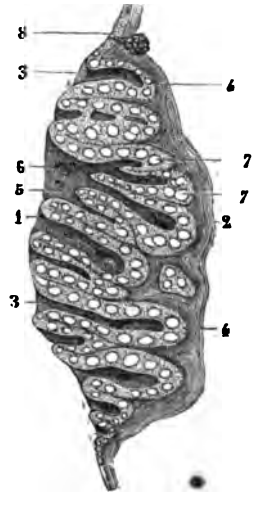

FIG. 334. — Coupe verticale et transversale de l'amygdale : la face libre ou interne se trouve à gauche.

1. Saillies séparant deux lacunes amygdaliennes. — 2. Tissu conjonctif entourant les follicules et l'amygdale entière. — 3, 3. Ouverture de deux lacunes amygdaliennes. — 4. Fond d'une lacune. — 5. Énorme lacune dans laquelle s'ouvrent de plus petites. — 6. Orifice d'une lacune secondaire dans une grande. — 7, 7, 7. Follicules dans la paroi des lacunes. — 8. Glande en grappe sur les limites de l'organe.

Ces organes font saillie dans la cavité pharyngienne : ils continuent la couche de glandes folliculeuses située à la base de la langue, de sorte que l'isthme du gosier est entouré, excepté en haut, du côté du voile du palais, par des organes lymphoïdes.

La structure de l'amygdale rappelle celle des glandes folliculeuses de la base de la langue ; du reste, nous allons voir que cet organe n'est qu'une agglomération de 12 à 20 glandes folliculeuses.

Lacunes amygdaliennes. — Lorsqu'on regarde sa face superficielle, du côté du pharynx, on aperçoit des ouvertures irrégulières dont le nombre varie, mais toujours peu nombreuses. Ces trous conduisent dans des cavités de plusieurs millimètres de profondeur, qui dépassent quelquefois un centimètre, *lacunes amygdaliennes*. Parmi ces cavités,

quelques-unes sont simples, d'autres sont ramifiées : c'est dans leur intérieur que s'accumule quelquefois une matière jaunâtre, à odeur fétide, surtout chez les personnes qui sont sujettes aux inflammations des amygdales, et qui est expulsée, sous forme de petites masses jaunes, dans un effort d'éternuement ou simplement d'expuition.

Epithélium et papilles. — La muqueuse pénètre dans toutes ces cavités pour en tapisser les parois. On y trouve : 1° de l'*épithélium pavimenteux ;* 2° au-dessous, une couche de *papilles hémisphériques et coniques*, assez rares, comme sur la portion libre de la muqueuse ; 3° chacune de ces cavités, tapissée par l'épithélium et la couche de papilles, offre encore une couche plus extérieure de *tissu lymphoïde* qui ne dépasse pas un millimètre d'épaisseur ; 4° plus extérieurement, il existe une membrane fibreuse qui recouvre la couche de tissu lymphoïde et qui constitue une enveloppe commune à l'amygdale. L'amygdale est donc un organe formé par la réunion de follicules ouverts dans la cavité pharyngienne, et pouvant être considérés comme autant de lobules.

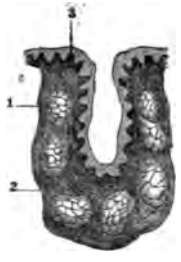

FIG. 335. — Coupe d'une lacune amygdalienne.

1. Follicule. — 2. Tissu conjonctif. — 3. Papilles et muqueuse.

Tissu lymphoïde et follicules clos. — Il est inutile de revenir sur l'épithélium et les papilles. La couche de tissu lymphoïde, tissu adénoïde de His, substance conjonctive réticulée, représente le derme de la muqueuse que nous avons vu formé en partie de tissu lymphoïde. Dans la couche de tissu lymphoïde qui constitue la paroi des lobules de l'amygdale, on trouve des follicules clos comme dans la paroi des glandes folliculeuses de la base de la langue. Ces follicules clos ont la même forme arrondie, les mêmes dimensions, depuis 200 μ jusqu'à un demi-millimètre, et la même structure que ceux que nous avons décrits à la base de la langue. Les follicules, à contenu grisâtre et alcalin, à paroi conjonctive de 5 à 7 μ d'épaisseur, renferment des cellules lymphatiques dans leur paroi comme à l'intérieur. Ils sont plongés au milieu d'une substance conjonctive fibrillaire, très-vasculaire, de couleur grisâtre et de consistance molle [1].

FIG. 336. — Fragment de l'amygdale du porc. On y voit les follicules lymphoïdes, des enfoncements qui indiquent les lacunes amygdaliennes et les papilles de la muqueuse.

1. Les amygdales de l'adulte sont souvent altérées, il est rare d'y rencontrer la structure normale. Il faut prendre des amygdales d'enfant sur lesquelles on constate facilement les follicules clos. On peut prendre également des amygdales de mouton ou de porc.

Enveloppe fibreuse. — La membrane fibreuse qui entoure les lobules n'existe pas dans les points où deux lobules sont en contact immédiat; dans les autres points, elle se montre sous forme de couche mince. Les cloisons qu'elle forme entre les lobules se confondent avec une membrane fibreuse qui constitue une enveloppe totale à l'amygdale, excepté du côté de la cavité pharyngienne, de sorte que l'amygdale est placée dans l'enveloppe qui la reçoit, comme un œuf dans un coquetier. Cette enveloppe est formée de tissu conjonctif et de fibres élastiques; elle renferme aussi quelques fibres musculaires venues du constricteur supérieur du pharynx (Kölliker).

Sur les limites de l'amygdale, on trouve quelquefois des lacunes isolées et distinctes qui représentent exactement les glandes folliculeuses que nous avons décrites à la base de la langue; on dirait que ce sont des lobules égarés [1].

On trouve encore, à la périphérie de l'amygdale, quelques glandes en grappe, ayant la même disposition et la même structure que celles que nous avons décrites à la base de la langue : ces glandes s'ouvrent, les unes isolément dans la cavité pharyngienne, les autres dans les lacunes amygdaliennes isolées, comme nous l'avons vu pour les glandes folliculeuses de la langue.

Vaisseaux et nerfs. — Les *artères* de l'amygdale, peu volumineuses, ramifications venues de la pharyngienne inférieure, des palatines supérieure et inférieure et de la linguale, forment un *réseau capillaire* très-serré et très-élégant, comme dans les follicules clos de la base de la langue. Ce réseau, identique à celui des follicules de Peyer (*voy.* Intestin grêle), et formé de capillaires très-fins, s'épanouit en rayonnant dans l'épaisseur de la paroi des follicules clos jusque dans leur propre cavité.

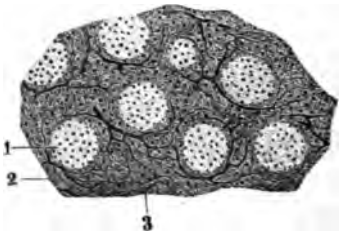

FIG. 337. — Vaisseaux lymphatiques 3, autour des follicules lymphoïdes 1, de l'amygdale du porc, d'après Frey.

Les *veines* naissent du réseau des follicules et vont se jeter dans un petit plexus veineux situé sur la face externe de l'amygdale, et dépendant du plexus pharyngien.

1. Chez les oiseaux, les amygdales sont représentées par de simples culs-de-sac de la muqueuse, semblables à ceux de la langue (Leydig).

Chez certains animaux, comme le lièvre et le lapin, les amygdales sont disposées exactement comme les glandes de la base de la langue. Elles constituent une couche de tissu lymphoïde étalée au-dessous de l'épithélium : plus profondément il y a des glandes en grappe qui s'ouvrent, les unes dans les cavités amygdaliennes, les autres à la surface muqueuse.

Le cochon d'Inde, le rat et la souris n'ont pas d'amygdales (Frey).

Les *lymphatiques* des amygdales ont été injectés par Frey et par Schmidt. Ces vaisseaux naissent : 1° par des culs-de-sac au-dessous de la couche limite des lacunes amygdaliennes; 2° par des canaux lymphatiques anastomosés en réseau autour des follicules; 3° dans l'épaisseur du tissu lymphoïde qui sépare les follicules. De tous ces points partent des vaisseaux lymphatiques qui acquièrent rapidement un volume assez considérable et sont pourvus de valvules. (Ces auteurs ne parlent pas des ganglions qui reçoivent ces lymphatiques?) Sappey ne croit pas que ces vaisseaux existent.

Les *nerfs* des amygdales viennent du glosso-pharyngien: quelques filets sont fournis par le pneumogastrique. On ne connaît pas leur mode de terminaison.

Développement. — Les premiers vestiges des amygdales se montrent chez l'homme, dans le quatrième mois de la vie fœtale, sous forme d'une excavation de la muqueuse. Au cinquième mois, les cavités secondaires apparaissent, et le tissu lymphoïde se développe autour de leur paroi. Quant aux follicules, c'est à peine si l'on en trouve quelques-uns à la naissance : ils se produisent à peu près à cette époque.

Fonctions. — Les amygdales sécrètent un mucus filant qui facilite le glissement du bol alimentaire. Comme les autres organes lymphoïdes, elles donnent naissance à des cellules lymphatiques, devant former plus tard des globules blancs du sang.

ARTICLE CINQUIÈME

PHARYNX

Le pharynx, situé sur le trajet des voies respiratoires et des voies digestives, servant au passage des aliments et de l'air par deux parties différentes, est composé de dehors en dedans de trois couches, musculeuse, fibreuse, muqueuse, recevant des vaisseaux et des nerfs.

Couche musculeuse. — Étendue de la base du crâne au commencement de l'œsophage, elle est composée de *muscles striés*, parmi lesquels on constate des fibres musculaires longitudinales, circulaires, et surtout obliques. Ces fibres ne forment pas des couches régulières, elles sont mélangées.

Les *fibres longitudinales* appartiennent aux *stylo-pharyngiens;* elles occupent surtout la partie postérieure et latérale de la membrane fibreuse. On trouve un autre groupe de fibres longitudinales entre la membrane fibreuse et la muqueuse: ces fibres sont formées par la portion descendante des *pharyngo-staphylins.*

Les *fibres circulaires* se montrent en trois points différents du pharynx et sur le même plan, en haut, en bas et au milieu. En haut, elles sont formées par la totalité des *constricteurs supérieurs;* en bas, par la portion inférieure des constricteurs inférieurs, ou muscles *crico-pharyngiens;* au milieu, par les fibres moyennes des *constricteurs moyens*. Si l'on excepte les dernières fibres inférieures qui sont complétement circulaires et qui commencent la série des anneaux circulaires du tube digestif, les fibres circulaires du pharynx ne décrivent que des demi-cercles et souvent des quarts de cercle, dont la partie convexe regarde la colonne vertébrale.

Les *fibres obliques* sont les plus nombreuses et sont disposées sur plusieurs plans. Les plus superficielles et en même temps les plus inférieures appartiennent au faisceau supérieur des constricteurs inférieurs, ou muscles *thyro-pharyngiens*. Les fibres de ces muscles forment une pointe qui monte sur la face postérieure du pharynx et recouvre les constricteurs moyens. Plus profondément, on voit un plan de fibres obliques qui croisent les précédentes : ce sont les fibres supérieures des *constricteurs moyens*. Les fibres obliques et supérieures, appartenant à la partie supérieure des *constricteurs moyens*, se portent, en formant une pointe, à la face postérieure des constricteurs supérieurs. Quelques fibres obliques, appartenant aux parties latérales des *stylo-pharyngiens*, se voient en arrière et sur les côtés, où elles forment un plan encore plus profond, appliqué contre la fibreuse, à la partie moyenne et inférieure du pharynx. Enfin, en avant de la fibreuse, entre cette membrane et la muqueuse, on observe une certaine quantité de fibres obliques formées par les bords des muscles *pharyngo-staphylins*.

Le *périmysium externe* de ces muscles est très-mince. Il est doublé en arrière par une couche de tissu conjonctif lâche, renfermant des fibres élastiques et des vésicules graisseuses: c'est le *tissu cellulaire rétro-pharyngien*.

Les fibres circulaires et obliques se portent toutes vers la ligne médiane par l'une de leurs extrémités : quelques-unes, parmi les circulaires surtout, passent du côté opposé en formant un demi-cercle; les autres ne décrivent qu'un quart de cercle et se fixent à la face postérieure de la couche fibreuse, le plus souvent par *union directe du sarcolemme et des faisceaux de tissu fibreux*, sans tendons. L'autre extrémité adhère au périoste ou au périchondre des parties sur lesquelles elle se fixe : les supérieures se portent à l'apophyse ptérygoïde, les moyennes à l'os hyoïde et les inférieures aux cartilages du larynx.

On voit quelques faisceaux abandonner le pharynx et se porter soit dans l'épaisseur de la couche fibreuse qui entoure les lobules de l'amygdale, pour s'y terminer, soit dans le voile du palais, soit dans l'épaisseur du génio-glosse où ils se perdent, en se portant en avant et

en dedans. Ces fibres appartiennent au constricteur supérieur du pharynx: les dernières forment le muscle *pharyngo-glosse*.

Couche fibreuse. — Elle a la forme d'une gouttière à concavité antérieure, adhérente à la face profonde de la muqueuse, dont la séparent en partie les fibres que nous avons mentionnées plus haut et qui appartiennent aux pharyngo-staphylins. Cette couche est formée de tissu conjonctif dense à faisceaux de fibres entre-croisées, et de fibres élastiques très-nombreuses, petites et moyennes. Elle est adhérente par sa face postérieure, sur la ligne médiane, au sarcolemme des faisceaux musculaires, et doublée, de chaque côté de la ligne médiane, d'une mince couche de tissu conjonctif lâche qui la sépare de la partie moyenne des muscles. En haut, ses éléments se confondent avec le périoste de l'apophyse basilaire de l'occipital et du sommet du rocher; en bas, elle est continue à la couche fibreuse de l'œsophage; sur les côtés, elle se confond avec le périoste et le périchondre des organes sur lesquels le pharynx s'insère. En certains points, elle se continue avec du tissu conjonctif lâche, ou condensé en membrane, comme on le voit au niveau des bords de la membrane thyro-hyoïdienne et au-dessous de l'apophyse ptérygoïde, entre cette apophyse et l'os hyoïde.

Couche muqueuse. — Le *tissu conjonctif sous-muqueux* forme une couche mince entre la muqueuse et la fibreuse.

Derme. — Le derme de la muqueuse est constitué par un entre-croisement irrégulier de faisceaux de tissu conjonctif et de fibres élastiques, comme le derme de la muqueuse linguale; seulement, ici, les fibres élastiques sont beaucoup plus nombreuses. Dans les parties profondes du derme, ces fibres constituent des membranes élastiques très-serrées, comme dans les artères. A mesure qu'on se rapproche de la partie supérieure du pharynx, on rencontre des traces de tissu lymphoïde qui devient abondant au-dessous de l'apophyse basilaire de l'occipital.

Du côté de la cavité il faut distinguer dans la muqueuse du pharynx deux portions : la portion respiratoire, située au-dessus du bord libre du voile du palais, et la portion digestive, située au-dessous. La limite entre ces deux portions est nettement établie au point où le voile du palais et la paroi postérieure du pharynx se rencontrent, dans l'occlusion de l'arrière-cavité des fosses nasales, pendant la déglutition. La portion sous-épithéliale du derme varie dans ces deux régions.

La partie superficielle du derme est plus rouge dans la *portion respiratoire*, elle est dépourvue de papilles. Dans la *portion digestive*, il y a quelques papilles, mais elles sont peu développées et peu nombreuses; à ce niveau, la muqueuse est plus pâle que la muqueuse buccale. D'une manière générale, le derme est plus épais dans la portion respiratoire.

Epithélium. — L'épithélium est tout à fait différent dans les deux régions. Dans la *portion respiratoire*, il est identique à celui du larynx et de la trachée : on y trouve, par conséquent, un *épithélium cylindrique stratifié à cils vibratiles*, de 50 à 100 μ d'épaisseur, à cellules coniques de 35 à 45 μ, ayant un filament terminal très-mince, dirigé du côté du derme ; les cellules profondes sont ovalaires ou arrondies. Cet épithélium repose sur une couche amorphe, *basement membrane*, de 10 μ d'épaisseur environ. Il se continue avec celui des fosses nasales et des trompes d'Eustache. Dans la *portion digestive*, on trouve, comme dans la bouche, un *épithélium pavimenteux stratifié*, dont les cellules superficielles sont disposées sous forme de lamelles polygonales de 40 à 80 μ, tandis que les cellules des couches moyenne et profonde représentent de véritables vésicules, polygonales pour celles de la couche moyenne, arrondies ou allongées vers le derme pour les cellules de la couche profonde, qui mesurent 10 μ environ.

On voit, d'après la disposition de l'épithélium du pharynx, ce que nous avons fait si souvent observer, que les muqueuses recevant des pressions énergiques sont recouvertes d'épithélium pavimenteux stratifié, tandis qu'on trouve des cils vibratiles sur celles qui sont en contact avec des corps légers, comme l'air et l'ovule.

Glandes. — Les glandes du pharynx sont de deux espèces : des glandes en grappe et des glandes folliculeuses. Les *glandes en grappe* occupent principalement la portion respiratoire ; elles forment une couche presque régulière à la paroi postérieure jusqu'aux trompes d'Eustache, et sur la face postérieure du voile du palais. Au-dessous du voile du palais, dans l'arrière-bouche, elles sont disséminées sur la paroi postérieure, puis elles deviennent de plus en plus rares, à mesure qu'on descend vers l'œsophage.

Le volume de ces glandes varie depuis un demi-millimètre jusqu'à deux millimètres et demi ; elles s'ouvrent sur la muqueuse par des orifices distincts ; de temps en temps, on en rencontre qui s'ouvrent dans la cavité des glandes folliculeuses.

Les *glandes folliculeuses* ont exactement la même structure que celles de la base de la langue ; on les trouve disséminées dans la portion moyenne ou buccale de la muqueuse pharyngienne, et l'on n'en trouve pas dans la portion inférieure ou laryngienne. Mais, à mesure qu'on se porte vers la partie supérieure du pharynx, elles deviennent plus nombreuses. Au niveau de la voûte du pharynx, contre l'apophyse basilaire et dans les dépressions situées en arrière de l'orifice des trompes d'Eustache, les glandes folliculeuses forment une couche épaisse qui peut atteindre un centimètre. Cette couche de glandes, décrite par Kölliker, offre une telle analogie de structure avec l'amygdale, que Frey, cédant à la passion qui pousse les savants

à la création de termes nouveaux, lui donne le nom d'*amygdale pharyngienne.*

Chaque follicule isolé est donc formé, de dedans en dehors, par l'épithélium de la muqueuse et par le derme transformé, qui peut montrer une épaisseur d'un demi-millimètre à un millimètre; ce derme contient, entre les éléments de tissu conjonctif réticulé, des follicules clos avec paroi lymphoïde et des cellules lymphatiques. (*Voy.* Glandes folliculeuses de la muqueuse linguale; leur structure est identique). Il en est de même à la partie supérieure du pharynx; dans le point où les follicules sont agglomérés, ils offrent la même structure que les amygdales, et quelques-uns se réunissent même comme ceux de l'amygdale, pour donner naissance à des lobules et s'ouvrir dans une sorte de lacune amygdalienne commune. Le seul détail à noter, c'est que l'épithélium de l'intérieur des glandes folliculeuses de la portion respiratoire du pharynx n'est pas le même que celui de la muqueuse c'est un épithélium pavimenteux.

Avant de quitter ce sujet, nous ferons remarquer que la région de l'isthme du gosier est complétement entourée de glandes folliculeuses, et que ces glandes se trouvent limitées à cette région : base de la langue, amygdales, partie postérieure et voûte du pharynx.

Vaisseaux et nerfs. — L'*artère* pharyngienne inférieure, destinée à presque toute l'étendue du pharynx, et la pharyngienne supérieure, qui se rend seulement à la voûte, s'anastomosent dans la muqueuse et donnent naissance à un réseau à mailles allongées, à la surface du derme. Les *capillaires* se portent principalement dans les parois des organes glandulaires, s'anastomosent sur la face externe de la paroi propre des glandes en grappe, et pénètrent dans l'épaisseur de la paroi des follicules des glandes folliculeuses, et jusque dans la cavité des follicules, où les capillaires arrivent au contact des cellules lymphatiques qui y sont contenues. Ils fournissent aussi une anse simple aux petites papilles de la muqueuse pharyngienne.

Quelques ramifications artérielles sont formées, en outre, par la thyroïdienne inférieure, par la thyroïdienne supérieure et par la palatine inférieure.

Les *veines* traversent les trois couches du pharynx et s'anastomosent entre elles, en dehors des muscles, pour former un plexus veineux qui verse son sang dans la jugulaire interne.

Les *lymphatiques* sont nombreux et viennent de la membrane muqueuse.

Du réseau lymphatique on voit partir un grand nombre de vaisseaux qui se dirigent vers deux points principaux. Les uns convergent en haut et en dehors vers la partie la plus élevée du pharynx, qu'ils traversent pour se jeter dans un ganglion situé à ce niveau, au-dessous de la base du crâne (Sappey). Les autres se portent en bas, vers la

membrane thyro-hyoïdienne, qu'ils traversent de dedans en dehors pour se jeter dans les ganglions carotidiens situés au même niveau.

Les *nerfs* venus du glosso-pharyngien, du pneumogastrique, du spinal et du grand sympathique, forment, sur les côtés et en arrière de la moitié supérieure du pharynx, un plexus d'où l'on voit se détacher : 1° des *filets moteurs*, fournis par le spinal, qui se rendent aux muscles; 2° des *filets vaso-moteurs*, formés par le grand sympathique, qui se perdent sur les parois des artères; 3° des *filets sensitifs*, émanés du glosso-pharyngien et du pneumogastrique, qui se portent à la muqueuse. Ces derniers ont été étudiés spécialement par Billroth, chez l'enfant et la grenouille : ils se réduisent en filaments de 2 à 3 μ, qui se bifurquent et se terminent en un réseau de fibres pâles. Quelques cellules ganglionnaires ont été vues dans ce réseau par Billroth, mais seulement chez la tortue. On n'a pas pu constater de nerfs sur la paroi des glandes.

ARTICLE SIXIÈME

ŒSOPHAGE

Etendu de la sixième cervicale au côté gauche de la onzième dorsale, décrivant une légère courbe supérieure convexe à gauche et une inférieure convexe à droite, plus étroit vers la troisième dorsale, où son calibre mesure vingt millimètres lorsque le conduit est insufflé, l'œsophage est formé de quatre couches, dont les trois plus profondes se continuent en haut avec celles du pharynx, et en bas avec celles de l'estomac; il est pourvu de vaisseaux et de nerfs. Les couches qui le constituent sont, de dehors en dedans, une couche fibro-élastique, une couche musculaire, une couche fibreuse et une couche muqueuse [1]; elles donnent aux parois de ce conduit une épaisseur de 3 à 4 millimètres.

Couche fibro-élastique. — Cette couche est très-mince, elle recouvre uniformément la couche musculaire, et elle est formée de faisceaux de tissu conjonctif entre-croisés et mélangés de fibres élastiques anastomosées en réseau.

Couche musculeuse. — Elle forme la moitié de l'épaisseur du conduit. On y trouve deux plans de fibres : fibres superficielles longitudinales et fibres profondes circulaires.

1. Dans la portion abdominale de l'œsophage, la couche fibro-élastique est remplacée par le péritoine.

Fibres longitudinales. — Ces fibres forment un plan régulier, dans lequel on peut voir des faisceaux assez volumineux s'anastomoser. Ce plan offre une épaisseur d'un millimètre environ. Les fibres qui le constituent prennent naissance, en haut, par trois faisceaux, dont deux se détachent du constricteur inférieur du pharynx, le troisième prenant un point d'insertion en arrière du cartilage cricoïde. Ces trois faisceaux, en forme de bandes, s'élargissent bientôt et se confondent entre eux. En bas, les fibres longitudinales arrivent jusqu'à l'estomac, où celles du côté droit se continuent avec la *cravate de Suisse*, pendant que celles du côté gauche s'écartent en s'irradiant sur la grosse tubérosité de l'estomac.

FIG. 338. — Portion d'une coupe transversale de l'œsophage.

1. Surface interne. — 2. Surface externe limitée par la tunique fibreuse. — 3. Couche épithéliale. — 4. Papilles. — 5. Muqueuse. — 6. Glande œsophagienne. — 7. Lobules de graisse dans la muqueuse. — 8. Fibres musculaires transversales. — 9, 9. Coupe des faisceaux musculaires longitudinaux. — 10. Périmysium de ces faisceaux.

Les fibres longitudinales de l'œsophage sont des *fibres striées* à la partie supérieure, et des *fibres lisses* à la partie inférieure. Quoi qu'en aient dit quelques anatomistes, il est certain que les faisceaux striés ne dépassent pas le tiers supérieur de l'œsophage ; les fibres lisses se montrent aussitôt que ce conduit a pénétré dans le thorax.

Le long de l'œsophage, quelques fibres se détachent isolément ou sous forme de faisceaux : les fibres isolées s'insèrent, pour la plupart, sur la tunique externe ; quant aux faisceaux, ils ont été nommés par Hyrtl d'après leurs insertions. Le *muscle broncho-œsophagien* est un petit muscle qui se détache de l'œsophage au niveau de la bifurcation de la trachée et qui se porte sur la bronche gauche. Au même niveau, une languette musculaire vient se fixer à la partie moyenne et droite de la crosse de l'aorte, *muscle aortico-œsophagien*. Enfin un troisième faisceau, un

peu plus élevé, fixé à la face postérieure et gauche de la trachée, a été décrit par Hyrtl sous le nom de *muscle pleuro-œsophagien*.

Fibres circulaires. — Le plan des fibres circulaires, sous-jacent au précédent, offre un demi-millimètre d'épaisseur. Ces fibres sont striées dans le tiers supérieur du conduit, comme les longitudinales, mais elles se transforment en fibres lisses sur un point un peu plus élevé que les fibres longitudinales. La transition ne se fait pas brusquement : on voit d'abord des fibres lisses isolées apparaître au milieu des fibres striées, puis elles augmentent insensiblement.

Couche fibreuse. — Elle est formée par une mince couche de tissu conjonctif lâche, entremêlé de quelques fibres élastiques fines ; cette couche est beaucoup plus lâche en bas, où la muqueuse se sépare facilement.

Couche muqueuse. — La muqueuse offre une épaisseur d'un millimètre environ ; elle est un peu plus pâle, presque blanchâtre.

Derme. — Le derme forme les trois quarts de l'épaisseur de la membrane ; il est composé de faisceaux de tissu conjonctif mêlés à des fibres élastiques fines, et renferme une certaine quantité de faisceaux longitudinaux de fibres lisses (Kölliker, Henle). On trouve, à la surface du derme, des papilles nombreuses de 100 μ de hauteur environ.

Épithélium. — L'épithélium mesure souvent un quart de millimètre : il se montre, comme dans les muqueuses pharyngienne et buccale, sous forme d'*épithélium pavimenteux stratifié*, avec des cellules profondes, rondes ou allongées, des cellules intermédiaires polyédriques et des cellules superficielles aplaties, lamelliformes (*Voy.* l'épithélium de la muqueuse buccale, qui offre la même structure).

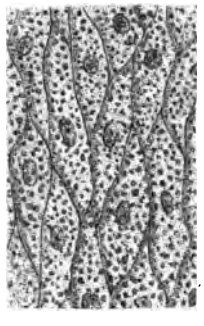

FIG. 339. — Cellules épithéliales superficielles de l'œsophage, d'après Morel et Villemin.

Glandes. — Ce sont de petites glandes en grappe répandues à la face profonde du derme de la muqueuse et dans son épaisseur ; elles sont isolées ou groupées. Ces glandes, du reste assez nombreuses, ont des conduits excréteurs qui s'ouvrent isolément dans la cavité œsophagienne,

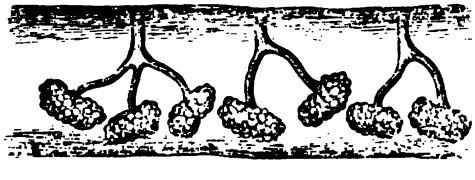

FIG. 340. — Glandes de l'œsophage.

après s'être réunis au nombre de deux ou trois. Selon Sappey, elles seraient plus nombreuses dans le tiers inférieur du conduit.

Vaisseaux et nerfs. — Les *artères* œsophagiennes venues de la thyroïdienne inférieure en haut, de l'aorte descendante au milieu, et de la diaphragmatique inférieure ou de la coronaire stomachique en bas, se ramifient dans l'épaisseur des tuniques œsophagiennes. Les *capillaires* fournissent à la muqueuse un réseau à larges mailles qui fournit une anse aux papilles et un réseau serré au corps des glandes. Les *veines* naissent principalement de la muqueuse; elles forment un réseau sous-muqueux, très-marqué à la partie inférieure de l'œsophage, et vont se jeter dans les veines qui entourent cet organe. Les *lymphatiques* viennent de la muqueuse, où on les trouve abondants; ils se jettent dans les ganglions qui entourent l'œsophage. Les *nerfs* viennent du grand sympathique, et surtout des pneumogastriques qui accompagnent l'œsophage et l'enlacent de leurs ramifications à sa partie inférieure. Remak a décrit de petits ganglions sur le trajet des filaments nerveux de l'œsophage. On voit les tubes nerveux s'amincir dans ses parois; on y rencontre des filets de 2 à 3 μ; mais on ne sait pas comment ils se terminent.

ARTICLE SEPTIÈME

ESTOMAC

L'estomac se compose de quatre couches qui sont, en allant de dehors en dedans, la couche séreuse, la couche musculaire, la couche celluleuse et la couche muqueuse. Après les avoir étudiées successivement, nous verrons les vaisseaux et les nerfs.

Couche séreuse. — La couche séreuse est formée par le péritoine, qui recouvre les deux faces de l'estomac et s'adosse à lui-même vers les bords pour constituer les épiploons. La couche de tissu conjonctif sous-séreux est mince et assez dense vers le milieu des deux faces; elle est lâche au contraire vers les bords de l'organe, où le péritoine glisse facilement sur l'estomac pendant qu'il se dilate ou qu'il revient sur lui-même.

Couche musculeuse. — Cette couche comprend trois ordres de fibres: des fibres longitudinales superficielles, des fibres moyennes circulaires, et des fibres profondes obliques.

Les *fibres longitudinales* ne forment pas un plan régulier. On les rencontre à la petite courbure et aux deux extrémités de l'estomac. A la petite courbure, ces fibres établissent la continuité entre celles de

l'œsophage et celles du duodénum. Elles constituent un faisceau assez considérable, appelé *cravate de Suisse*. A l'extrémité gauche de l'estomac, sur le renflement de la grosse tubérosité, on voit une sorte d'éventail dont les irradiations partent du cardia : c'est une partie des fibres longitudinales œsophagiennes qui se terminent à ce niveau. Sur la petite tubérosité on observe une disposition analogue, quoique plus irrégulière, due à l'insertion des fibres qui viennent du duodénum.

Les *fibres circulaires* se trouvent dans toute l'étendue de l'estomac, depuis le cardia jusqu'au pylore. Elles forment sur le corps de l'estomac un plan très-mince, qu'on aperçoit facilement à l'œil nu ; mais, au niveau du pylore, elles se multiplient et constituent une couche musculaire considérable qui joue le rôle d'un vrai muscle sphincter (sphincter pylorique). Les fibres circulaires forment des anneaux souvent incomplets, et se fixent par leurs extrémités sur la tunique celluleuse sous-jacente.

FIG. 341.— Disposition des fibres musculaires de l'estomac.

Les *fibres obliques* ou *en anses* présentent une partie moyenne qui embrasse la grosse tubérosité de l'estomac, et deux extrémités qui viennent se fixer sur les deux faces de cet organe, à une distance plus ou moins considérable de la grande courbure.

Ainsi superposées de dehors en dedans, plan longitudinal, plan circulaire, plan oblique, ces couches musculaires ne sont pas aussi distinctes que l'indiquent les descriptions. Et si, pour certaines fibres, il est facile de dire à quel plan elles appartiennent, il faut convenir que cette détermination est impossible pour un grand nombre.

La couche musculaire de l'estomac augmente graduellement d'épaisseur de gauche à droite ; elle mesure un demi-millimètre à la grosse tubérosité, un millimètre au milieu de l'estomac, et près de deux millimètres au pylore.

Ce sont des fibres lisses ; les faisceaux des fibres obliques s'insèrent par de petits tendons élastiques à la couche celluleuse (Treitz). Nous ne pouvons que renvoyer le lecteur au tissu musculaire lisse : il y trouvera les détails relatifs aux fibres musculaires de l'estomac, qui sont, du reste, exactement les mêmes que celles de l'intestin grêle.

Couche celluleuse. — Cette couche, que l'on pourrait ne point décrire comme couche spéciale et désigner sous le nom de *tissu conjonctif sous-muqueux*, ce qui est la même chose, est formée de tissu

conjonctif lâche entremêlé de nombreuses fibres élastiques fines. On trouve dans cette couche une grande quantité de corpuscules de tissu conjonctif de toutes les formes, étoilés principalement, et quelques cellules adipeuses.

Couche muqueuse. — Les auteurs ne s'entendent pas suffisamment en ce qui concerne la couleur, l'épaisseur et la structure de la muqueuse. Frey donne deux millimètres à la portion pylorique de la muqueuse stomacale, et de un à quatre millimètres à la portion qui avoisine le cardia. Kölliker lui décrit un demi-millimètre près du cardia et deux millimètres environ près du pylore. Sappey dit que ces différences tiennent à ce que les auteurs n'ont étudié que la muqueuse du cadavre, chez lequel elle s'amincit en certains points, en se ramollissant; cet auteur assure que la muqueuse mesure un millimètre dans toute son étendue. Nous avons toujours noté une épaisseur plus grande dans la portion pylorique. Lorsque l'estomac est vide, la muqueuse offre des plis longitudinaux qui s'effacent pendant la distension de l'estomac. (*Voir* Sappey.)

La muqueuse stomacale, rosée, et même d'un rouge vif pendant la digestion (Cl. Bernard), grisâtre dans l'intervalle des repas, est formée d'un épithélium, d'un derme et de glandes.

Épithélium. — Une couche simple d'*épithélium cylindrique* recouvre la surface de la muqueuse de l'estomac. Les cellules, très-adhérentes pendant la vie, se détachent facilement après la mort. D'une longueur de 20 μ, sur 4 μ de largeur environ, ces cellules reposent sur une couche homogène, *basement membrane*, de la muqueuse. Ces cellules sont disposées en couche uniforme jusqu'à l'orifice cardiaque, où l'on voit les cellules épithéliales pavimenteuses de l'œsophage se terminer en formant un bord dentelé, une sorte de couronne[1].

Derme. — Le derme est tellement rempli par une quantité infinie de glandes, qu'il reste à peine un peu de place pour loger les éléments du derme. Ceux-ci se composent de tissu conjonctif et de fibres musculaires lisses.

Le *tissu conjonctif* est mou au-dessous de la couche des glandes,

1. La transition de l'épithélium pavimenteux à l'épithélium cylindrique n'a pas lieu de la même manière ni au même niveau chez tous les animaux. Chez le *cheval* et chez les *rongeurs*, la moitié gauche, ou cardiaque, de l'estomac, est recouverte du même épithélium pavimenteux que l'œsophage ; la moitié droite est pourvue d'épithélium cylindrique. Dans l'estomac musculeux des *oiseaux*, on trouve une couche cornée, à la surface de l'épithélium cylindrique ; on le décrit comme un épithélium corné ; on y rencontre des cellules. Leydig fait observer qu'il s'agit ici, non de lamelles épithéliales, mais d'une substance homogène et stratifiée qui se montre quelquefois à l'état vitreux et gélatineux, comme il l'a remarqué sur l'estomac d'un *héron*. Chez le *paresseux*, cependant, on observe plusieurs couches stratifiées de cellules épithéliales pavimenteuses dans lesquelles le noyau a disparu.

un peu fibrillaire, et renferme quelques fibres élastiques très-fines. C'est de la substance conjonctive amorphe qu'on trouve entre les glandes, substance qui se continue avec la basement membrane, c'est-à-dire avec la couche amorphe superficielle.

Les *fibres musculaires lisses*[1] *forment une couche* de 100 μ environ ; elles constituent des faisceaux, les uns longitudinaux, les autres transversaux. Cette couche musculaire est la partie la plus profonde de la muqueuse; elle repose directement sur le tissu conjonctif sous-muqueux que nous avons décrit sous le nom de couche celluleuse. Les faisceaux sont entremêlés de quelques fibres de tissu conjonctif.

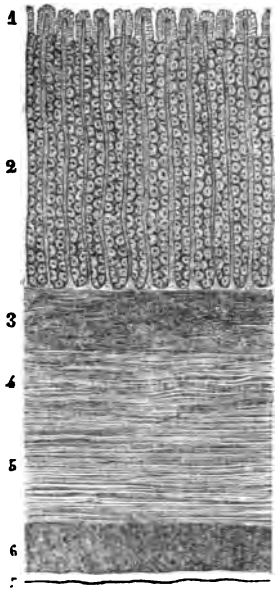

FIG. 342. — Section transversale de la portion pylorique de l'estomac du porc.

1. Surface épithéliale : on y voit les orifices glandulaires et l'épithélium cylindrique qui revêt l'extrémité ouverte des glandes. — 2. Couche des glandes gastriques. — 3. Coupe de la couche musculeuse de la muqueuse. — 4, 5. Coupe des fibres musculaires transversales. — 6. Coupe des fibres musculaires longitudinales. — 7. Tunique séreuse. (Grossissement, 40.)

Chez l'homme, quelques fibres s'élèvent de la couche musculaire et pénètrent entre les glandes.

Dans le derme de la muqueuse de l'intestin grêle, nous trouverons une certaine quantité de tissu lymphoïde; dans l'estomac, on en observe une très-petite proportion, et il existe quelques follicules dans le derme de la muqueuse. Chez le porc, on y trouve même de petites plaques de Peyer. On voit donc une transition insensible entre le derme conjonctif et élastique de l'œsophage et le tissu conjonctif réticulé de la muqueuse de l'intestin grêle.

Y a-t-il des *villosités* à la surface de la muqueuse stomacale? D'après Leydig, la muqueuse de l'estomac a un *aspect villeux*. Kölliker dit qu'on trouve, dans la portion pylorique, de petites plicatures anastomosées en réseau, ou même de *simples villosités* (*plicæ villosæ* de Krause), qui auraient une hauteur de 54 à 220 μ. Frey dit que les villosités sont surtout nombreuses à la région pylorique. Henle a trouvé un estomac complétement garni de villosités de 150 à 200 μ. De son côté, Sappey affirme n'en avoir jamais trouvé. De tout ceci, il faut

1. Frey croit que les fibres musculaires de la muqueuse digestive ont été vues pour la première fois en 1846 par Middeldorpf (*De glandulis brunnianis*). Brücke les a décrites le premier en 1851 (*Rapports de l'Académie de médecine de Vienne*).

conclure que les villosités n'existent pas ordinairement dans l'estomac, et que lorsqu'elles se montrent, par exception, on les trouve dans le voisinage du pylore.

Glandes de l'estomac. — Il y a dans la muqueuse stomacale deux sortes principales de glandes : des glandes à mucus et des glandes à suc gastrique, destinées à la sécrétion de deux liquides différents.

1° *Glandes à mucus*[1]. — Ces glandes furent découvertes en 1839 par Wasmann[2] ; elles se montrent seulement dans la région pylorique, où elles forment une zone circulaire et étroite. Ce sont des glandes en tube, ayant la même forme que les glandes à suc gastrique, dont elles diffèrent complétement par la structure. Le tube qui les constitue se ramifie en plusieurs branches vers le fond de la glande. Ces glandes en tube composées ont une longueur égale à l'épaisseur de la muqueuse (2 millimètres environ), et une largeur qui ne dépasse pas 100 μ près de l'ouverture. Vers le fond de la glande, on voit le tube se ramifier en 3, 4 ou 5 culs-de-sac qui ont une forme régulièrement cylindrique, et qui se prolongent jusque dans les couches les plus profondes de la muqueuse.

Les glandes à mucus sont formées par une paroi propre, homogène, très-mince, tapissée de courtes cellules d'*épithélium cylindrique*, dans lesquelles on trouve souvent des granulations graisseuses.

2° *Glandes à suc gastrique.* — En raison de leur destination et de leur composition chimique. Frerichs a donné à ces organes le nom de *glandes à pepsine*, sous lequel on les désigne quelquefois. Ce sont des glandes tubuleuses ; elles affectent deux formes : celle de tube simple et celle de tube ramifié, que nous désignons sous les noms de glandes simples et glandes composées.

Les *glandes simples à suc gastrique*[3] sont les plus nombreuses[4] ; elles se trouvent sur toute l'étendue de la muqueuse, excepté vers le pylore où sont placées les glandes à mucus, et vers le cardia où nous trouverons les glandes composées à suc gastrique. Elles ont la forme de tubes cylindriques, un peu renflés vers le fond ; elles sont tellement serrées les unes contre les autres, qu'elles arrivent presque

1. Ces glandes sont encore décrites sous le nom de *glandes muqueuses*.

2. *De digestione nonnullâ*. Berolini, 1839, Diss.

3. Ces glandes correspondent aux *glandes utriculaires simples* de Kölliker, aux *glandes à caillette* de Leydig, aux *follicules gastriques* de Frey.

4. On en a trouvé, assure Frey, 1,894 sur 2 millimètres carrés de muqueuse, chez le lapin. Sappey en décrit 100 par millimètre carré chez l'homme ; il évalue la surface muqueuse à 49.000 millimètres carrés, et admet par conséquent qu'il existe 4.900.000 glandes gastriques dans l'estomac d'un homme. Ce chiffre ne peut être considéré que comme très-approximatif, attendu que Sappey comprend dans ce nombre toutes les glandes de l'estomac.

au contact, et qu'il y a à peine un peu de place pour les vaisseaux capillaires.

Ces tubes, ouverts dans la cavité de l'estomac, s'enfoncent perpendiculairement dans l'épaisseur de la muqueuse, qu'ils traversent jusqu'à la couche de fibres musculaires lisses. Leur longueur varie donc, comme l'épaisseur de la muqueuse, selon les régions de l'estomac, depuis un demi-millimètre jusqu'à deux millimètres; leur largeur ne dépasse pas 100 μ, et elle peut être moitié moindre dans certains tubes. La surface de ces tubes n'est pas très-régulière; elle est souvent un peu bosselée dans la moitié inférieure, ce qui tient à des saillies que forment les grosses cellules inférieures (fig. 344).



FIG. 343. — Coupe de la muqueuse de l'estomac permettant de voir les glandes en tubes considérablement grossies, d'après Sappey.

1, 1. Couche des glandes. — 2, 2, 3, 3. Couche celluleuse de l'estomac et fond des glandes. — 4, 4. On voit les conduits de ces glandes se rétrécir à mesure qu'elles se rapprochent de la surface épithéliale de la muqueuse. — 5, 5. Surface épithéliale mamelonnée de la muqueuse stomacale.

Les glandes simples à suc gastrique offrent cette particularité remarquable qu'elles n'ont pas une cavité distincte; les cellules qui tapissent ces tubes sont tellement volumineuses, qu'elles remplissent complétement la cavité du tube, et qu'elles refoulent la paroi propre de dedans en dehors.

Leur *structure* est la suivante: chaque tube offre deux couches: une couche externe, *paroi propre* du tube, constituée par une membrane amorphe, mince et transparente, et une couche interne formée par des cellules spéciales, dites *cellules à pepsine:* ce sont des cellules de sécrétion, auxquelles nous devons consacrer quelques lignes.

Les cellules à pepsine [1], qui remplissent les glandes à suc gastrique, sont volumineuses, pâles, 15 à 20 μ, en forme de petits cubes ou de sphères; tantôt elles ont une membrane très-mince, contenant un protoplasma granuleux et plus ou moins visqueux, ce qui en fait des vésicules, tantôt elles sont dépourvues d'enveloppe et constituent de vrais protoblastes. Elles contiennent un noyau nucléolé qui offre

1. *Cellules gastriques* de quelques auteurs, *cellules à caillette* de Leydig.

en moyenne 6 μ. Comme dans d'autres glandes, il est probable qu'il se fait une active production de cellules dans les glandes à suc gastrique, et que les cellules à enveloppe sont plus complètes, un peu plus anciennes que les autres. Ce qui semble donner du poids à cette opinion, c'est que les cellules à pepsine sans enveloppe ne se rencontrent que vers la partie moyenne du tube, et que, vers le fond du tube, il n'existe que des noyaux au milieu d'un protoplasma granuleux[1]. Les cellules à pepsine sont tellement volumineuses, qu'elles remplissent complétement la lumière du tube.

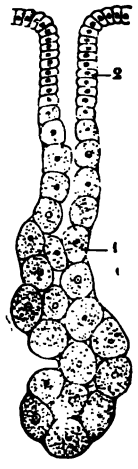

FIG. 344.— Glande simple à suc gastrique.

1. Grosses cellules à pepsine. — 2. Cellules d'épithélium cylindrique se continuant avec celles de la muqueuse gastrique.

Les cellules à pepsine ne se montrent pas dans ces glandes à partir de leur embouchure; on voit l'épithélium cylindrique de la muqueuse descendre dans une étendue très-petite et être remplacé ensuite par les cellules à pepsine, de sorte que ces tubes ont un canal excréteur très-court.

Les *glandes composées à suc gastrique*[2] sont beaucoup moins nombreuses; on les trouve en un point limité près du cardia. Elles sont formées par un tube ramifié, comme le montre la fig. 345. Extérieurement, elles ont l'aspect des glandes à mucus; mais elles sont plus courtes, parce que la muqueuse est plus mince au niveau du cardia qu'à la région pylorique. Leur longueur est de 50 à 150 μ, leur largeur de 70 à 80 μ en moyenne. Elles sont formées par un tube qui se ramifie en plu-

FIG. 345. — Glande composée à suc gastrique.

1. Frerichs a pu analyser ces cellules : elles contiennent une substance albuminoïde et un principe actif de nature organique, la *pepsine*, qu'on peut extraire des cellules au moyen de l'eau simple, et, mieux, légèrement acidulée.

2. Elles correspondent aux *glandes utriculaires composées* de Kölliker.

sieurs prolongements cylindriques, quatre à sept. Dans toute leur étendue, elles ont une paroi propre, homogène, comme les tubes simples; leur surface interne renferme, dans tous les prolongements, des cellules à pepsine, semblables à celles que nous venons de décrire et remplissant complétement la cavité de la glande. Au niveau de la portion non ramifiée du tube, près de son embouchure, on trouve un épithélium cylindrique, de sorte que cette partie peut être considérée comme le canal excréteur de la glande[1].

Glandes en grappe et glandes lenticulaires. — Indépendamment des glandes à mucus et des glandes à suc gastrique, on trouve quelquefois chez l'homme, mais non toujours, quelques *glandes en grappe* disséminées dans l'épaisseur de la muqueuse (Frey). Bruch et Cobelli assurent qu'on en trouve normalement cinq, six ou sept rangées longitudinales dans l'épaisseur de la muqueuse, près du pylore. Nous avons déjà dit, en parlant du derme, qu'il existe quelquefois aussi des follicules clos dans la muqueuse de l'estomac; ils sont connus dans cette région sous le nom de *glandes lenticulaires*[2].

1. Sappey, dans son *Anatomie*, n'admet que les glandes en tube simple et ne décrit pas les cellules à pepsine. Il est probable que cet anatomiste aura rencontré des estomacs anormaux, quant à l'épithélium nucléaire qu'il admet dans ces glandes; il est probable qu'il s'agit des cellules à pepsine, et que le protoplasma, mou et peu développé, aura échappé à l'observation. On comprend que Sappey n'admette pas deux liquides dans l'estomac, mucus et suc gastrique, puisqu'il ne reconnaît qu'une seule espèce de glandes. Pour ce savant, le liquide décrit par les auteurs comme du mucus ne serait que du suc gastrique altéré. Nous devons dire que cette année, dans son cours d'anatomie, il a légèrement modifié cette manière de voir; nous ne pourrons nous prononcer sur ce point qu'après avoir lu la description des glandes de l'estomac dans la nouvelle édition de ce savant anatomiste.

2. Les glandes que nous venons de décrire sont celles de l'homme, comme les admettent la plupart des anatomistes : Frey, Gerlach, Henle, Kölliker, Leydig, Todd, Bowmann, etc. Il faut reconnaître cependant qu'il existe de nombreuses variétés non-seulement entre les différentes espèces animales, mais entre les individus de la même espèce. Chez l'homme lui-même, on observe des différences quelquefois considérables. Voici quelques variétés des plus importantes, sans compter le cas singulier d'Henle, qui a rencontré un estomac d'homme recouvert de villosités :

1° On a trouvé deux fois, chez l'homme, des glandes à mucus qui contenaient des cellules à pepsine (Henle, Maier);

2° Gerlach a rencontré des glandes à mucus et des glandes gastriques mélangées dans la région pylorique;

3° Les tubes simples sont quelquefois bifurqués vers le fond; cette division est rare;

4° Les glandes à mucus, chez les mammifères, ne sont pas toutes des glandes en tube composées comme chez l'homme; on y trouve beaucoup de glandes en tube simples. Les glandes à suc gastrique composées sont plus nombreuses que chez l'homme;

5° Les follicules clos de la muqueuse se rencontrent plus nombreux chez les animaux, et en particulier chez le porc. Chez cet animal, les glandes à pepsine ne siégent qu'à la partie moyenne de l'estomac, surtout près de la grande courbure.

Produit des glandes de la muqueuse stomacale. — Dans l'une des notes précédentes, nous avons dit que Sappey considère le mucus de l'estomac comme du suc gastrique altéré. D'un autre côté, des auteurs d'un grand mérite assurent qu'il existe deux espèces de liquides, à effets très-distincts, fournis par des glandes différentes, le *mucus* et le *suc gastrique*. Wasmann, le premier, a attiré l'attention sur ce point, qui a été étudié avec soin par Donders et Kölliker. Le mucus est la couche liquide qu'on trouve dans un estomac à jeun; le suc gastrique est sécrété au contact des aliments ou à la suite d'excitations artificielles.

Le mucus gastrique forme un enduit plus ou moins épais sur la muqueuse, plus abondant au niveau des glandes à mucus. En 1847, Todd et Bowmann ont dit que le mucus est fourni par des cellules cylindriques que l'on trouve à la surface de la muqueuse et dans les glandes à mucus. Ces anatomistes admettent que les cellules évacuent leur contenu, sans se détacher, par une ouverture qui se fait à l'extrémité libre, et qu'on peut constater, en effet. Donders et Kölliker partagent les idées de Todd et Bowmann, et pensent que, dans certains cas, le mucus peut sortir de la cellule par transsudation, aussi bien que par éclatement de la cellule elle-même. Kölliker assure, d'après des digestions artificielles faites en commun avec Goll, de Zurich, en se servant d'estomacs de porcs, que les glandes à pepsine *digèrent en très-peu de temps* les substances protéiques légèrement acidifiées, tandis que les glandes muqueuses ne produisent qu'*un effet minime après un temps très-long.*

De nouvelles recherches sont évidemment nécessaires pour résoudre complétement la question.

Vaisseaux et nerfs de l'estomac. — Les *artères*, venues toutes du tronc cœliaque, se placent sur les bords de l'estomac, au-dessous de la séreuse, où elles donnent leurs rameaux. Les artères coronaire stomachique et pylorique sur le petit bord, les artères gastro-épiploïques et les *vasa breviora* sur le grand bord, envoient leurs branches dans l'épaisseur de la tunique musculeuse, sur les deux faces de l'estomac; celles-ci se ramifient dans le tissu conjonctif sous-muqueux et donnent naissance au *réseau capillaire* de la muqueuse. Le réseau capillaire est formé par des vaisseaux très-fins qui montent verticalement entre les glandes de la couche sous-muqueuse, vers la surface épithéliale, en s'anastomosant par des capillaires transversaux, de manière à former des mailles quadrilatères allongées entre les glandes : diamètre des vaisseaux, 5 à 7 μ. Vers la surface du derme, tous les capillaires s'anastomosent entre eux et donnent naissance à un beau réseau fin à mailles régulièrement arrondies. Chaque maille entoure circulairement un orifice de glande; comme les glandes se touchent et qu'elles ne sont séparées à leur orifice que par un seul capillaire, on

devine l'aspect élégant de ce réseau : diamètre de ces capillaires, un peu plus gros que les précédents, 10 à 15 μ. De ce réseau naissent les *veines* qui descendent verticalement le long des glandes pour former un plexus veineux sous-muqueux, dont les veines sont larges et plus écartées que les artères situées dans la même couche sous-muqueuse. De là elles se jettent dans les racines ou dans le tronc de la veine porte. Elles sont dépourvues de valvules.

Les anatomistes allemands, ne connaissant pas les lymphatiques superficiels de la muqueuse stomacale si bien décrits par Sappey, sont unanimes à admettre que le réseau capillaire vertical, placé entre les glandes, préside à la sécrétion, tandis que le réseau capillaire horizontal à mailles circulaires est destiné à l'absorption ? Henle va jusqu'à dire sérieusement que l'estomac respire tout comme le poumon, parce que, au niveau du réseau superficiel de la muqueuse gastrique, le sang absorberait l'oxygène de l'air avalé et se débarrasserait d'acide carbonique ! (Frey, *loc. cit.*, page 578, et Kölliker, *loc. cit.*, page 527).

Les *lymphatiques* de l'estomac sont très-nombreux. Ils ont été injectés par Sappey. Ils naissent à la surface du derme, où ils forment un réseau superficiel qui entoure les orifices des glandes; ils passent dans la couche sous-muqueuse, où ils s'anastomosent pour donner naissance à un nouveau réseau plus profond. Les troncs lymphatiques partent de ce point, traversent la tunique musculeuse et se jettent dans des ganglions lymphatiques situés au niveau des bords de l'estomac, entre les deux feuillets du péritoine. En 1861, Teichmann [1], cité par Frey, qui prétend avoir obtenu les mêmes résultats, aurait injecté, aurait découvert un réseau de canaux lymphatiques de 20 à 40 μ, entre le fond des glandes tubuleuses de l'estomac et la couche musculaire de la muqueuse; ce réseau communiquerait avec un réseau plus profond situé dans le tissu sous-muqueux. On pourrait distinguer très-facilement les vaisseaux lymphatiques du réseau sous-muqueux sur des estomacs de grands mammifères tués pendant la digestion ?

Les *nerfs* sont fournis par le pneumogastrique et le grand sympathique. Meissner et Billroth ont trouvé sur les filets nerveux des ganglions microscopiques signalés par Remak. On poursuit jusque dans les couches musculeuse et sous-muqueuse les filaments nerveux qui se divisent souvent; mais on les perd dans la muqueuse, où ils se terminent probablement par des fibres pâles. Billroth a trouvé, dans la muqueuse de la grenouille et de la salamandre, les mêmes réseaux de fibres nerveuses pâles que nous avons décrits dans la muqueuse du pharynx.

Henle assure avoir vu des cellules nerveuses terminales sur la paroi des glandes à pepsine; il est probable qu'il s'agit là de corpuscules de tissu conjonctif (Kölliker).

1. Das saugadersystem, Leipzig, 1861.

ARTICLE HUITIÈME

INTESTIN GRÊLE.

Étendu du pylore au cœcum, long de huit mètres environ, décrivant de nombreuses sinuosités ou circonvolutions très-mobiles, et suspendu, pour ainsi dire, à la colonne vertébrale par un repli flottant, ou mésentère, l'intestin grêle est formé de quatre couches superposées, qui sont, de dehors en dedans : une couche séreuse, une couche musculeuse, une couche celluleuse et une couche muqueuse. Des vaisseaux et des nerfs complètent cette structure.

Couche séreuse.

Formée par le péritoine, cette couche est partout continue, excepté sur les deux dernières portions du duodénum. Dans toute la portion mobile de l'intestin, le péritoine entoure complétement ce conduit, et s'adosse à lui-même en arrière pour former le mésentère. Sur le bord antérieur ou convexe de l'intestin, le péritoine est plus adhérent que sur les autres points; il est très-lâchement uni au niveau du bord postérieur. Sur la deuxième et sur la troisième portion du duodénum, cette séreuse passe au-devant et les applique contre la partie postérieure de la cavité abdominale. Sur la première portion du duodénum, le péritoine se comporte comme sur l'estomac, en le comprenant entre deux feuillets. Le péritoine sera étudié dans un article particulier.

Couche musculeuse.

Cette couche est formée par deux ordres de fibres, circulaires et longitudinales. Les premières forment un plan profond et régulièrement étendu du pylore au cœcum. Les fibres longitudinales, superposées aux autres, s'étendent du pylore au cœcum. Les faisceaux aplatis que forment ces fibres recouvrent toute la surface de l'intestin. Cependant, au niveau de son bord concave ou adhérent, l'intestin est plus mince et plus fragile, à cause de la grande ténuité de ces faisceaux, qui manquent quelquefois à ce niveau.

L'épaisseur moyenne de la couche musculeuse de l'intestin grêle est d'un demi-millimètre; les fibres circulaires sont toujours plus développées que les fibres longitudinales.

Les fibres musculaires de l'intestin sont des fibres lisses. (*Voy.* Tissu musculaire lisse.) Elles ont une longueur variable de 100 μ, jusqu'à un demi-millimètre; leur noyau, long et allongé en forme de bâtonnet.

comme dans toutes les fibres lisses, offre une longueur de 15 à 25 μ et une largeur de 5 μ environ. Ce noyau sort facilement de l'intérieur des fibres, de sorte qu'on trouve quelquefois, dans la préparation, des noyaux libres à côté de fibres dépourvues de noyau. On rencontre souvent des renflements noueux sur le trajet de ces fibres.

Les fibres musculaires de la troisième portion du duodénum se confondent avec un muscle lisse, aplati, qui descend du tronc cœliaque et qui se fixe à la partie supérieure de la troisième portion du duodénum. Ce muscle particulier, décrit en Allemagne sous le nom de muscle *suspenseur du duodénum de Treitz*, du nom de l'anatomiste qui l'a découvert en 1853[1], a de trois à quatre centimètres de longueur, sur deux à trois de largeur. Il s'insère en haut par de petits tendons élastiques, à la surface du tronc cœliaque, et il se confond en partie avec le pilier droit du diaphragme ; il glisse en arrière du pancréas et de la réunion des racines de la veine porte, pour se fixer en bas, à la partie supérieure et postérieure de la troisième portion du duodénum.

Couche celluleuse.

Formée uniquement de tissu conjonctif, cette couche est située entre la musculeuse, qui y prend des insertions, et la muqueuse. Elle se laisse facilement infiltrer par la macération dans l'eau. Elle envoie des prolongements au centre des valvules conniventes: c'est aussi sur cette couche que repose le fond des glandes en tube de la muqueuse.

Elle est très-mince en certains points, où la muqueuse et la musculeuse adhèrent assez intimement.

Le tissu qui la constitue est un tissu conjonctif ordinaire, contenant un grand nombre de fibres élastiques fines; on y trouve aussi les cellules étoilées que nous avons décrites dans la substance conjonctive. Quelques cellules fusiformes et même arrondies s'y rencontrent également avec des vésicules adipeuses isolées ou groupées.

Cette couche est signalée par quelques auteurs, comme nous l'avons vu aussi pour l'estomac, sous le nom de *tissu sous-muqueux*. Elle renferme un grand nombre de vaisseaux et de nerfs qui forment des réseaux dans son épaisseur : les uns, avant de pénétrer dans la muqueuse; les autres, au moment où ils en sortent.

Couche muqueuse.

La membrane muqueuse de l'intestin est la plus intéressante à étudier parmi les muqueuses. Elle est un peu plus mince que celle de l'estomac, et elle offre des caractères particuliers qui la distinguent de

1. In Prager Vierteljalcreschrift, 1853.

cette muqueuse, ainsi que de celle du gros intestin. C'est à sa surface que se fait presque uniquement l'absorption intestinale; c'est aussi à sa surface que nous trouverons très-développées les conditions qui favorisent l'absorption.

Nous verrons qu'elles constituent l'une des origines les plus importantes du système lymphatique. Elle renferme aussi un grand nombre de glandes qui versent leur produit de sécrétion dans la cavité intestinale.

La face externe de la muqueuse est adhérente à la tunique celluleuse; la face interne libre est hérissée de saillies ou *villosités*, de replis de la muqueuse ou *valvules conniventes*, et criblée de trous nombreux qui sont les orifices glandulaires.

La muqueuse est formée d'une couche épithéliale, d'un derme, de glandes variées et très-nombreuses, de vaisseaux et de nerfs; nous étudierons toutes ces parties dans l'ordre suivant : épithélium, derme, valvules conniventes, villosités, glandes. Les vaisseaux et les nerfs seront décrits immédiatement après, avec les vaisseaux et les nerfs de l'intestin proprement dit.

Epithélium de la muqueuse de l'intestin grêle. — L'épithélium de la muqueuse est un *épithélium cylindrique simple*, qui forme une couche régulière de 22 μ d'épaisseur environ, depuis la valvule pylorique, où elle se continue avec l'épithélium de l'estomac, jusqu'aux bords de la valvule iléo-cœcale, où elle est en continuité avec la couche épithéliale du gros intestin. Cette couche épithéliale est constituée par des cellules cylindriques allongées et minces, qui mesurent environ 22 μ de long, sur 6 μ de large; elles sont pourvues d'un noyau nucléolé, ovalaire, vésiculeux, et contiennent des granulations.

Le contenu de ces cellules épithéliales est riche en mucus, qui est versé de temps en temps dans la cavité de l'intestin pour concourir à la sécrétion muqueuse. La base des cellules épithéliales, qui est dirigée vers la cavité de l'intestin, est surmontée d'un *plateau*[1] épais traversé par de petits canaux, ou *pores*. Ces pores, devenus aujourd'hui incontestables, ont été découverts par Funke (1855 ?) sur le lapin. Kölliker les a constatés depuis sur différents vertébrés (Leydig)[2].

1. Si le lecteur se rapporte à l'article *Épithélium*, il verra que ce plateau n'est qu'une formation cuticulaire de l'épithélium. Cette cuticule, que quelques auteurs appellent *intima* de l'intestin, est le premier indice de la couche homogène et cornée qui est sécrétée avec tant d'abondance par les cellules épithéliales dans l'estomac musculeux des oiseaux, comme nous l'avons vu, fig. 45.

2. Les canalicules poreux n'existent pas seulement dans l'intestin grêle : on les trouve encore dans le gros intestin, l'estomac, la vésicule biliaire et la peau de divers animaux. Leydig les a observés très-nettement sur les cellules de l'estomac de la chenille, *Noctua aceris*, dont la cuticule offre une certaine épaisseur.

Nous insisterons sur l'épithélium intestinal en parlant des villosités; nous nous bornons à ajouter ici quelques mots.

L'épithélium de l'intestin est cylindrique chez tous les animaux vertébrés en général. Cependant, chez quelques vertébrés inférieurs, tels que l'*Amphioxus* et le *Petromyzon*, on rencontre un épithélium cylindrique à cils vibratiles. Dans les *raies* et les *squales*, il est vibratile seulement pendant la vie embryonnaire.

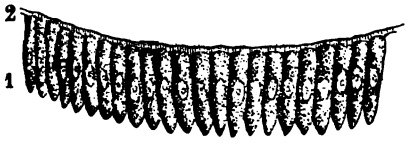

FIG. 346. — Épithélium de l'intestin grêle.
1. Cellule. — 2. Cuticule, tunica intima. (Grossissement, 300.)

Chez les invertébrés, l'épithélium intestinal est fréquemment vibratile : *acalèphes*, *vers*, *échinodermes*, *mollusques*. Les *arthropodes* font exception à la règle, car ces animaux ne présentent de cils vibratiles sur aucune partie de leur corps. On trouve, sous le rapport de l'étendue de ces cils, des variétés fort curieuses : ainsi, dans les *testacés* (*Naiades*, etc.), les cils vibratiles existent sur toute la longueur du tube digestif. Souvent, comme dans la *Paludina vivipara*, les cellules à cils vibratiles alternent avec des cellules non vibratiles; c'est ainsi que l'œsophage, une partie de l'estomac, le commencement de l'intestin grêle, sont recouverts de cils vibratiles, tandis que les autres points en sont dépourvus (Leydig).

Derme de la muqueuse de l'intestin grêle. — Le derme est différent de celui de la plupart des muqueuses. Il n'y a ni tissu conjonctif, ni éléments élastiques, mais un tissu en tous points semblable à celui que nous avons décrit, page 68, sous le nom de *substance conjonctive réticulée, tissu adénoïde* de His (fig. 347). C'est une *substance conjonctive homogène*, dans laquelle on aperçoit le réseau que forment, en s'anastomosant, les prolongements des cellules. Au milieu des mailles de ce réticulum, on aperçoit un nombre variable de cellules arrondies, qui offrent tous les caractères des *cellules lymphatiques*.

FIG. 347. — Coupe transversale d'une glande de de Lieberkühn de l'intestin grêle.
Les cellules forment dans cette coupe une couronne régulière. Autour on voit les cellules lymphoïdes et le réticulum au milieu duquel elles sont plongées.

Dans ce tissu lâche, on constate la présence de fibres musculaires disposées sans régularité. Vers la face externe du derme, du côté du tissu

sous-muqueux, ces fibres constituent une *couche musculeuse*, de 38 μ d'épaisseur, décrite depuis longtemps par Brücke, et formée de fibres à direction longitudinale, que renforcent souvent des fibres transversales. Sur la face opposée, au-dessous de l'épithélium, les éléments du derme se condensent de manière à former une sorte de membrane non séparable et devant être considérée comme un simple épaississement du tissu mou de la muqueuse. Cette couche est analogue à cette espèce de paroi qui forme l'écorce perméable des follicules des organes lymphoïdes : ganglions lymphatiques, amygdales, etc.

Depuis longtemps les cellules lymphoïdes avaient été vues dans l'épaisseur de la muqueuse intestinale, surtout au voisinage des follicules isolés et des follicules agminés ou plaques de Peyer, par Henle, Kölliker, Krause, Virchow, etc. Il appartenait à His (1861-1862), de montrer que la *structure générale du derme de la muqueuse intestinale est identique à celle du tissu adénoïde.*

A la surface du derme de la muqueuse, on voit une mince couche transparente, basement membrane, sur laquelle repose l'épithélium, et qui peut être considérée comme formée par la partie transparente, amorphe, de la substance conjonctive qui forme le substratum de la muqueuse.

Valvules conniventes. — Les valvules conniventes, ou de Kerkring, sont de simples replis de la muqueuse siégeant sur toute l'étendue de l'intestin grêle, excepté dans la partie la plus inférieure et dans la première portion du duodénum. Elles sont très-abondantes dans la première partie de l'intestin grêle, surtout dans les deuxième et troisième portions du duodénum. Ces replis n'occupent pas toute la circonférence de l'intestin, mais une partie seulement, les deux tiers, les trois quarts. Leurs extrémités se perdent insensiblement sur les parois de la muqueuse. Leur bord libre est toujours incliné du côté de l'anus, étant entraîné par les matières alimentaires. Les valvules conniventes sont hérissées de villosités; elles présentent, au centre du repli, un prolongement de la tunique celluleuse qui porte les vaisseaux et les nerfs aux villosités de ces replis. Il y a des valvules conniventes de toutes les dimensions. Sappey en a compté de 800 à 900.

FIG. 348. — Valvules conniventes de l'intestin grêle.

Villosités. — Les villosités sont des organes d'absorption qui revêtent toute la surface de l'intestin grêle ; elles commencent à se montrer sur

la face duodénale de la valvule pylorique et cessent aux bords de la valvule iléo-cœcale. Ces organes peuvent être comparés aux spongioles des racines d'une plante, qui absorbent dans la terre les sucs nourriciers destinés à la plante.

Elles occupent tous les points de la muqueuse, la surface des valvules conniventes, ainsi que leurs intervalles. Leur nombre est considérable; on peut en compter 100 par centimètre carré, soit 10,125.000 sur la muqueuse intestinale (Sappey). Elles sont lamelliformes dans le duodénum, coniques, filiformes ou cylindriques dans le reste de l'intestin. Leur longueur varie de 200 μ à un quart de millimètre dans le duodénum, d'un demi-millimètre à un millimètre dans le reste de l'intestin. La largeur des papilles coniques est ordinairement la moitié de leur longueur; celle des villosités du duodénum, en forme de lamelles, est double de longueur [1].

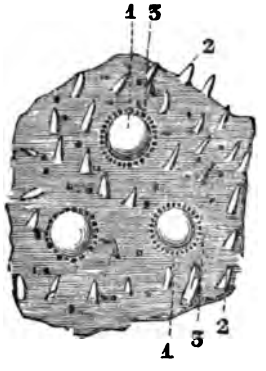

FIG. 349. — Muqueuse intestinale.
1, 1. Follicules clos. — 2, 2. Villosités. — 3, 3. Orifices des glandes de Lieberkühn.

La villosité se compose d'une partie centrale, d'une couche d'épithélium superficiel et de vaisseaux.

Partie centrale des villosités. — Le tissu qui forme la partie centrale de la villosité, la villosité elle-même, est le même que celui qui constitue la muqueuse; la villosité est à la muqueuse intestinale ce qu'est une papille à la muqueuse linguale. On y trouve donc du tissu lymphoïde avec ses cellules lymphatiques et des fibres musculaires lisses. Ces dernières sont toutes dirigées verticalement [2]; elles forment une mince couche au centre de la villosité, autour du chylifère central, et se continuent avec la couche de fibres musculaires située au-dessous de la muqueuse [3].

1. Les villosités appartiennent plus généralement aux mammifères et aux oiseaux. On en trouve aussi chez un certain nombre de poissons. Chez quelques animaux très-grands, les villosités sont volumineuses et peuvent présenter des papilles secondaires: c'est ce qu'on observe chez l'*éléphant*, le *rhinocéros*, et chez le *bœuf* lui-même.

2. Ce sont ces fibres musculaires qui amènent le raccourcissement des villosités après la mort, comme l'a observé Lacauchie. Brücke, qui a découvert les fibres musculaires des villosités, assure qu'on peut voir le raccourcissement des villosités sur l'animal vivant, phénomène qui exerce probablement une influence sur la progression du chyle et du sang.

3. Moleschott et Gerlach admettent l'existence de fibres musculaires transversales superficielles très-manifestes chez le *chat*. Chez le chien et sur l'homme, les fibres transversales seraient moins apparentes (Leydig).

Epithélium des villosités. — Les villosités sont revêtues d'une gaîne épithéliale complète, en continuité avec l'épithélium qui recouvre l'intestin dans les interstices des villosités. Entre la couche épithéliale et le tissu de la villosité, on trouve aussi, comme dans le reste de la muqueuse, cette couche amorphe qui limite le derme et qu'on peut considérer comme une basement membrane. Pendant la vie, les cellules épithéliales des villosités *ne se renouvellent pas* comme les cellules épithéliales stratifiées; elles sont intimement unies aux parties profondes, dont elles ne se détachent que dans certaines maladies, comme le *choléra*. Après la mort, elles tombent rapidement, comme sur l'estomac, de sorte qu'il faut, pour l'examiner, se servir d'intestins très-frais. Ces cellules sont *très-adhérentes entre elles* et elles se détachent par lambeaux plus ou moins considérables; il est fréquent de voir le revêtement entier d'une villosité se séparer comme un chapeau.

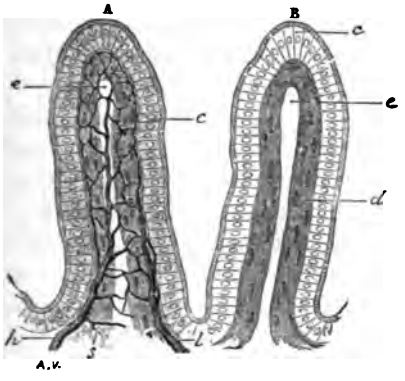

FIG. 350. — Structure des villosités.

A. Villosité avec ses vaisseaux. — *c*. Épithélium cylindrique. — *e*. Origine du chylifère. — *h*. Artère. — *l*. Veine. — *s*. Substance de la villosité.
B. Villosités sans vaisseaux sanguins. — *c*. Épithélium cylindrique. — *d*. Substance de la villosité. — *e*. Origine du chylifère.

Ces cellules sont des cellules d'*épithélium cylindrique*, ayant environ 22 μ de longueur, sur 6 μ de largeur. Leur contenu, finement granuleux, entoure un noyau ovalaire à un ou deux nucléoles. Lorsqu'on examine la surface libre de ces cellules du côté de la cavité intestinale, elles se montrent sous forme d'une mosaïque, comme l'épithélium pavimenteux.

Kölliker a décrit, en 1855, une production cuticulaire, une sorte de *plateau*, à la base des cellules. Ce petit plateau est tout à fait surajouté à la cellule, car, au contact prolongé de l'eau, il finit par se détacher, laissant la mince membrane de cellule intacte et s'opposant à l'écoulement du contenu. Le plateau des cellules de l'intestin est poreux, c'est-à-dire creusé de canalicules qui se montrent au microscope sous forme de points noirs. Donders, Funke et Kölliker croient que ces canalicules capillaires servent à l'absorption de la graisse, ce qui paraît vraisemblable. La cuticule, continue à la surface de l'intestin, constitue la *tunica intima*.

Entre les cellules d'épithélium cylindrique *on trouve un autre élé-*

ment sur la nature, la disposition et la fonction duquel *on n'est pas encore tout à fait fixé* [1].

Si l'on s'en rapportait à la note que Ranvier a ajoutée à la page 581 de la traduction de l'*Histologie* de Frey, on pourrait croire la question jugée, ce qui n'est pas. S'appuyant sur les recherches récentes de Letzerich, 1866, et de Eimer, 1869, Ranvier dit qu'il existe sur la villosité des vésicules sphériques et transparentes ouvertes à l'intérieur de l'intestin. Ces cellules, ouvertes, ajoute-t-il, ont la forme d'un calice ou d'un vase étrusque placé entre les cellules épithéliales et s'élevant à la même hauteur. Au fond de la cavité du calice, on trouverait un noyau et un fragment de protoplasma ratatiné; puis un filament formé par un prolongement du protoplasma ferait suite à la paroi du calice et s'enfoncerait dans la villosité sous forme de pédicule. D'après Ranvier, ces *cellules caliciformes* seraient destinées à sécréter du mucus, tandis que les cellules cylindriques à plateau poreux absorberaient les graisses.

Ce jugement est un peu prématuré; du reste, les observations de Letzerich et d'Eimer sont fort récentes, et n'ont pas été suffisamment contrôlées.

Dans une question aussi difficile à juger, il eût été bon de réserver une conclusion; on en sera convaincu si on lit les lignes suivantes :

D'abord, Kölliker fait observer avec raison que ces cellules sont les mêmes que celles qui ont été décrites autrefois par Gruby et Delafond sous le nom d'*épithélium capitatum*. Au lieu de les nommer *caliciformes*, Kölliker les appelle *cellules glandulaires* de l'épithélium, tandis que Leydig les nomme *cellules muqueuses* de l'intestin. Les cellules caliciformes nous paraissent être, ainsi qu'à Kölliker, un vestige de cellules primitives ayant la constitution suivante : vésicules renflées au sommet, en forme de massue, du côté de la cavité intestinale; contenu visqueux, transparent, formant une masse arrondie ou ovalaire vers la partie libre de la cellule; les unes sont closes, les autres percées d'un trou. Relativement à leur fonction, Donders et Kölliker disent que ces cellules sont destinées à éclater et à verser leur contenu dans l'intestin, sous forme d'un protoblaste à noyau. Peut-être, ajoute Kölliker, toutes les cellules du mucus intestinal viennent-elles de semblables cellules.

1. Il en est de même des cellules arrondies que Rindfleisch a vues le premier entre les cellules cylindriques de l'intestin de la *grenouille*, et qu'Eberth trouva ensuite chez tous les animaux, *lapin, rat, chat, chien, etc.* Elles se montrent par séries de deux, trois ou quatre. Sont-ce là des cellules lymphoïdes voyageuses comme celles de Recklinghausen, qui, venues de la couche adénoïde de la muqueuse, auraient traversé les pores de la membrane limitante sous-épithéliale? (Eberth.) Sont-elles le résultat de la multiplication des cellules par scission, d'une sorte d'élimination d'une portion des cellules? De nouvelles recherches sont nécessaires pour élucider ce point d'anatomie.

Peut-être aussi qu'après s'être munies d'orifices, elles restent ouvertes un certain temps pour servir comme organe sécréteur très-simple.

On voit, par ce qui précède, qu'il existe un revêtement d'épithélium cylindrique sur les villosités, et qu'entre les cellules on trouve des éléments spéciaux *sur le rôle desquels on n'est pas encore fixé.*

Vaisseaux des villosités. — La disposition la plus générale est la suivante : une, deux ou trois *artérioles*, de 20 à 30 μ environ, traversent la muqueuse et pénètrent dans la villosité par sa base. Elles arrivent au sommet et descendent en formant une *veine* de 40 μ environ, qui va se réunir aux veines des parois intestinales. Les artérioles et la veine communiquent par un *réseau capillaire*, dont les mailles ont une forme variable, les unes allongées, les autres circulaires; celles du sommet sont en forme d'anse. Les capillaires, de 6 à 8 μ, sont tellement rapprochés, qu'une villosité injectée se montre comme une saillie uniformément colorée.

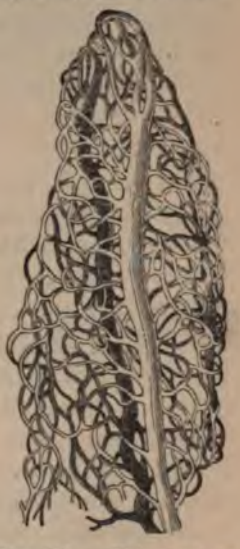

FIG. 351. — Vaisseaux artériels, veineux et capillaires des villosités.

La position des vaisseaux est superficielle; les capillaires sont placés en grande partie à la surface même de la villosité, au-dessous de la couche limitante homogène sous-épithéliale. Il n'y a pas de vaisseaux sanguins au centre même de la villosité, dont l'axe est parcouru par un chylifère.

Le *chylifère* est unique et tout à fait central [1]. Ce vaisseau lymphatique, destiné à porter du chyle, commence au sommet de la villosité par un cul-de-sac de 20 à 40 μ environ, distant du sommet par un intervalle de 40 μ ; il parcourt l'axe de cette saillie et vient se confondre avec d'autres lymphatiques dans l'épaisseur de la muqueuse, où nous le retrouverons. Ce canal lymphatique paraît posséder une paroi homogène dépourvue de noyaux ; mais, en employant l'imprégnation par le nitrate d'argent, on constate, comme Recklinghausen l'a fait le premier, que la paroi du chylifère est formée par des cellules épithéliales juxtaposées, ayant chacune un noyau, absolument comme dans les radicules des autres lymphatiques et dans la paroi des capillaires sanguins [2].

1. Cette disposition est la plus fréquente. Quelquefois, cependant, on observe une anse formée par la réunion de deux chylifères dans la même villosité. Frey a vu trois ou quatre chylifères formant un réseau dans une de ces saillies. Hyrtl a constaté un réseau de chylifères dans les villosités des *oiseaux ;* Brücke a vu sur l'*écureuil* et sur le *rat* plusieurs chylifères dans les villosités lamelliformes du duodénum.

2. Il n'est plus permis aujourd'hui de nier l'existence de ces cellules, qu'il est facile d'apercevoir. Auerbach, His, Kölliker les ont vues manifestement. (*Voy.* Lymphatiques.) Ces cellules épithéliales mesurent de 50 à 70 μ.

Une question délicate se présente ici. Le chylifère communique-t-il avec la cavité intestinale ? Cette question est insoluble aujourd'hui; cependant on possède quelques données qui semblent devoir faire suspendre un jugement définitif :

1° Letzerich, le dernier auteur qui a écrit sur ce sujet, 1866, admet que les cellules caliciformes, qu'il croit avoir découvertes à la surface des villosités, se prolongent dans la substance de la villosité par un tube mince, s'anastomosant avec les tubes des cellules voisines de manière à former un réseau canaliculé, communiquant avec la cavité du chylifère. Ces canaux n'ont généralement pas été retrouvés par les observateurs ;

2° His a vu sur les parois du chylifère central des formations spéciales qu'il suppose être des stomates ; ce qui donne du poids à cette supposition, c'est que Recklinghausen a vu des ouvertures libres sur d'autres parties du système lymphatique ;

3° Heidenhain, en 1859, assura avoir vu des communications entre des prolongements de la cavité des cellules épithéliales et les cellules ramifiées et anastomosées de la substance conjonctive, qui communiqueraient de leur côté avec la cavité du chylifère.

Dans l'état actuel de la science, il serait téméraire d'admettre autre chose qu'un cul-de-sac, une légère dilatation, *une ampoule à parois formées par des cellules épithéliales.*

L'*absorption de l'eau et des substances dissoutes* se fait par imbibition ; le liquide passe directement dans les capillaires et dans le chylifère. *Quant aux matières grasses*, on regarde aujourd'hui comme démontré qu'elles passent à travers les canalicules poreux des cellules épithéliales, qu'elles traversent ensuite ces cellules sous forme de particules incommensurables, pour être portées, de proche en proche, jusque dans la cavité du chylifère. On comprend la pénétration dans les canalicules poreux, mais non dans la substance qui sépare ces canalicules du chylifère ; on a recours à l'hypothèse de porosités non encore démontrées dans ces parties.

Les *nerfs des villosités* sont tout à fait inconnus.

Glandes de la muqueuse de l'intestin grêle. — Ces glandes sont extrêmement nombreuses. On en distingue trois sortes : des *glandes en tubes* ou glandes de Lieberkühn, des *glandes en grappe* ou glandes de Brunner, et des *organes lymphoïdes* qui constituent les follicules clos solitaires et agminés (glandes de Peyer de l'intestin grêle).

1° *Glandes de Lieberkühn.* — Ces glandes forment une couche continue ; on les trouve dans toute l'étendue de la muqueuse intestinale, à la surface des valvules conniventes et dans leurs intervalles ; elles siégent entre les éléments du derme et n'arrivent pas jusqu'au tissu

sous-muqueux. Ce sont des glandes en tube simple ou en cœcum, comme celles de l'estomac, avec cette différence que celles de l'intestin grêle sont plus élargies vers le fond.

Au niveau des follicules clos superficiels, il n'y a pas de glandes de Lieberkühn : alors, celles-ci se placent autour du follicule, et leurs orifices forment une sorte de couronne autour de la saillie du follicule clos (fig. 349).

FIG. 352.—Une glande de Lieberkühn tapissée de son épithélium et entourée de tissu lymphoïde. (Grossissement, 400.)

Ces glandes sont fort petites, et leurs dimensions sont néanmoins très-variables; longueur, de 120 μ à un demi-millimètre (limite extrême); largeur, au fond, de 50 à 80 μ; à l'orifice, de 20 à 50 μ. Sappey n'hésite pas à dire que la muqueuse intestinale en renferme de 40 à 50 millions.

La paroi des glandes de Lieberkühn est formée par une *paroi propre* homogène, et une couche interne d'*épithélium cylindrique* en continuité avec celui de l'intestin. Certains auteurs ont signalé, au milieu des cellules épithéliales, quelques-uns de ces éléments que nous avons décrits avec les villosités, sous le nom de cellules *caliciformes*, *glandulaires* ou *muqueuses* [1].

FIG. 353. — Glande de Brunner (grossissement, 50), d'après Morel et Villemin.

Robin et Sappey ne décrivent pas l'épithélium cylindrique de ces glandes, mais un épithélium nucléaire.

2° *Glandes de Brunner* [2]. — Ce sont des glandes en grappe, occupant seulement le duodénum, et appelées aussi pour cette raison glandes duodénales, siégeant au-dessous de la muqueuse. Elles sont très-abondantes sur la première portion du duodénum, moins abondantes sur la seconde, moins encore sur la troisième, où elles disparaissent complétement. Les unes ont le volume d'une tête d'épingle, d'autres sont grosses comme de petits pois et très-sensibles au toucher, depuis 200 μ

1. Le mucus de l'intestin, *suc intestinal*, est fourni par les cellules de ces glandes, par les cellules épithéliales de l'intestin et par les glandes de Brunner.

2. Les glandes de Brunner n'existent que chez les mammifères et chez quelques poissons.

jusqu'à trois millimètres et demi. Ces glandes ont la structure des glandes en grappe de la bouche et de l'œsophage.

Le corps de la glande, d'une couleur jaunâtre, situé dans le tissu conjonctif sous-muqueux, est formé par des acini de 70 à 140 μ en moyenne. Leurs culs-de-sac ont une *paroi propre* très-mince, 1 μ environ, et une couche intérieure de cellules d'*épithélium pavimenteux simple*. Le conduit excréteur traverse la muqueuse; il est formé de tissu conjonctif et de quelques fibres élastiques; il est tapissé par une couche d'*épithélium cylindrique* qui se continue avec celui de la muqueuse. Ce conduit varie de 100 à 250 μ.



FIG. 354. — Ouverture d'une glande de Lieberkühn.

1. Lumière de la glande. — 2. Cellules épithéliales cylindriques de la glande. — 3. Cellules cylindriques de l'intestin vues de face.

Ces glandes sécrètent un mucus alcalin, qui n'a probablement aucune action sur les aliments; il se mélange au liquide des glandes en tube pour former le *suc intestinal*. Telle est l'opinion généralement admise sur la fonction de ces glandes. Cl. Bernard a montré qu'elles possèdent les caractères chimiques et physiques des glandes de la cavité buccale. Il n'est plus permis aujourd'hui de dire avec Brun-

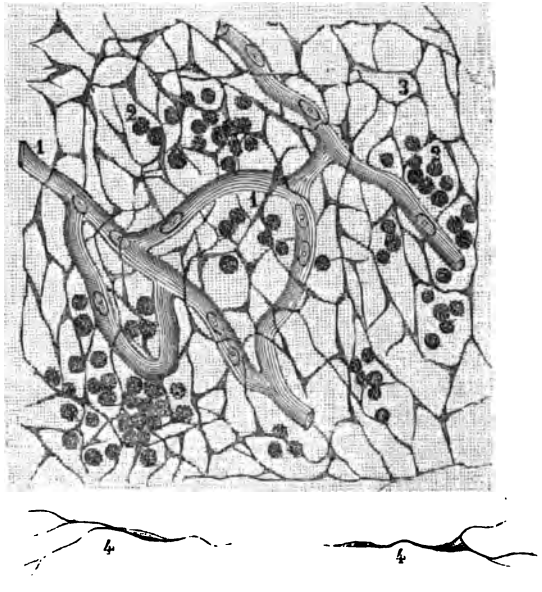

FIG. 355. — Substance conjonctive réticulée avec cellules lymphatiques. (Tissu adénoïde.)

1, 1. Capillaires traversant le tissu et pourvus de noyaux. — 2. Amas de cellules lymphatiques. — 3. Réticulum formé par les fibres anastomosées. — 4, 4. Deux cellules avec les fibres qui en dépendent.

ner et Bérard que le liquide de ces glandes a la même action que le suc pancréatique.

3° *Organes lymphoïdes.* — Nous l'avons dit en parlant du derme de la muqueuse, His a bien démontré que ce tissu est presque entièrement composé de tissu lymphoïde, adénoïde, c'est-à-dire de substance conjonctive réticulée, contenant des cellules lymphatiques (fig. 355). En certains points de la muqueuse, ce tissu s'accumule et forme des masses arrondies plus ou moins considérables, qui constituent les follicules clos, isolés et agminés, de l'intestin grêle. Nous verrons que ces follicules ne diffèrent pas des follicules des ganglions lymphatiques, des follicules du thymus, des follicules des glandes folliculeuses de la bouche et du pharynx, et des follicules des amygdales. Ils sont tous formés de substance conjonctive réticulée, et contiennent des cellules lymphatiques. Ils ont tous des connexions intimes avec les origines du système lymphatique, et il est probable que les cellules lymphoïdes passent des follicules dans les lymphatiques, pour donner naissance aux corpuscules de la lymphe et du chyle.

FIG. 356. — Muqueuse intestinale montrant une plaque de Peyer et des follicules clos.

Selon qu'ils sont isolés ou réunis dans l'intestin, les follicules lymphoïdes portent le nom de *follicules clos solitaires* ou de *follicules clos agminés* (plaques de Peyer).

a. Follicules clos solitaires [1]. — Ce sont des corpuscules arrondis, blanchâtres, d'un volume variant entre un quart de millimètre et deux millimètres, situés au-dessous de la muqueuse de l'intestin grêle.

Leur nombre est considérable [2], et leur situation irrégulière. Ils existent dans toute l'étendue de l'intestin grêle et sont beaucoup plus nombreux sur le bord convexe, opposé à l'insertion du mésentère.

Quoiqu'ils soient situés dans l'épaisseur de la muqueuse, la profondeur à laquelle ils se trouvent varie un peu : les uns sont sous-épithéliaux et font saillie dans l'intestin (dans ce cas, ils ne sont recouverts ni par des glandes ni par des villosités) ; les autres sont situés à une certaine profondeur, et leur fond est entouré par le tissu sous-

1. Synonymes : *follicules lymphatiques* (Frey) ; *follicules de Peyer* (Leydig).
2. On rencontre des intestins où ils sont, par exception, excessivement rares.

muqueux; d'autres enfin se montrent encore plus profondément et adhèrent à la tunique musculeuse (ceux-ci sont ordinairement recouverts par les villosités, et même par les glandes de Lieberkühn). Souvent la muqueuse est déprimée au niveau du follicule, et la dépression est entourée par un bourrelet muqueux. Quelques auteurs appellent *cupule* la partie qui fait saillie dans l'intestin; *base*, l'extrémité opposée qui regarde du côté du péritoine, et *zone moyenne*, la portion intermédiaire par laquelle deux follicules se touchent lorsqu'ils sont rapprochés.

La surface externe du follicule n'est pas facilement isolable, elle se continue insensiblement avec le réticulum conjonctif du derme de la muqueuse. Quant à la *structure*, elle est exactement la même que celle d'un follicule de ganglion lymphatique : une substance conjonctive réticulée, très-serrée à la surface, de manière à former une sorte de membrane, une paroi; à l'intérieur, un réticulum partant de la paroi et parcourant l'intérieur du follicule [1], réticulum formé par les mêmes éléments que la paroi et se confondant avec elle. C'est le même tissu, plus dense à la surface, plus lâche au centre (de la même manière que la substance spongieuse des os est la même substance que la substance compacte, mais moins serrée). Entre ces éléments, dans la paroi et surtout au centre du follicule, on trouve une quantité prodigieuse de cellules lymphatiques, à toutes les périodes de développement, quelques-unes même en régression graisseuse (cellules homogènes, grises, de 9 à 18 μ, et offrant, du reste, tous les caractères que nous avons décrits aux cellules de la lymphe). On trouve, en même temps, au centre du follicule, un peu de liquide dans lequel nagent les cellules. La paroi n'est pas une enveloppe spéciale; c'est un tissu très-serré, mais perméable aux cellules.

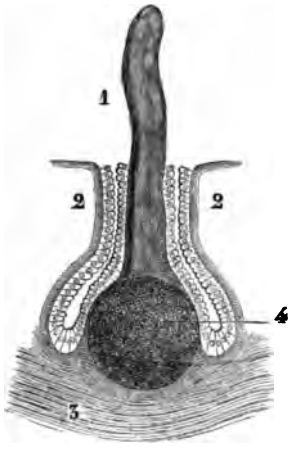

FIG. 357. — Glandes de l'intestin, chez l'oie.

1. Villosité intestinale.— 2, 2. Deux glandes de Lieberkühn. — 3. Tissu réticulé de la muqueuse.— 4. Un follicule de Peyer.

De nombreux *vaisseaux* existent autour des follicules; ils forment des anneaux vasculaires et se confondent avec les vaisseaux qui vont aux villosités. De ces anneaux partent des capillaires qui pénètrent dans le follicule en rayonnant vers le centre. Le réseau qu'ils forment [2] est très-serré, et les vaisseaux qui le constituent ont de 4 à 7 μ.

1. Ce réticulum a été découvert par Billroth.

2. Le réseau capillaire du centre du follicule a été découvert par Ernst et Frey sur les animaux; Kölliker l'a observé ensuite chez l'homme.

Les follicules clos isolés, ou agminés, affectent les rapports les plus intimes avec le *système lymphatique;* ils sont entourés, à leur face profonde et sur leurs parties latérales, par de véritables *sinus lymphatiques*, comme les follicules des ganglions lymphatiques. Aussi Frey les décrit-il comme des ganglions lymphatiques, et leur attribue-t-il les mêmes fonctions. (*Voy.* plus loin. *Vaisseaux de l'intestin grêle.*)

b. Follicules clos agminés ou *glandes de Peyer*[1]. — Lorsque plusieurs follicules clos se groupent, et qu'ils forment une couche plus ou moins étendue, ils constituent les plaques de Peyer. On comprend donc qu'une glande de Peyer n'est qu'un amas de follicules clos. Nous allons voir, en effet, que la disposition des follicules et leur structure sont les mêmes, qu'ils soient solitaires ou agminés.

Le nombre de ces plaques est variable, de 35 à 40 (Sappey), 20 à 30 (Kölliker); on peut en observer jusqu'à 60. Comme les follicules clos, les plaques de Peyer sont situées sur le bord convexe de l'intestin grêle, sur le côté opposé à l'insertion du mésentère. Elles occupent le cinquième inférieur de l'intestin grêle, l'iléon; on en rencontre quelquefois plus haut, jusque dans la portion horizontale du duodénum (Kölliker)[2]. Ces plaques sont ovalaires, et leur grand axe est dirigé suivant la longueur de l'intestin[3]. Leur longueur est fort variable; il y en a qui n'atteignent pas un centimètre; on en a vu de 12, 15, 20 et même 30 centimètres (Kölliker); on peut admettre, avec Sappey, en moyenne 2 à 10 centimètres : Kölliker dit de 1 à 4 centimètres, ce qui prouve une grande variété. Le nombre des follicules contenu dans une plaque peut être évalué de 10 à 60 en moyenne.

Si l'on examine la *structure* d'une plaque de Peyer, on voit que chaque follicule a la structure d'un follicule clos solitaire: il en a aussi les dimensions, et il offre les mêmes variétés de situation. Lorsque les follicules sont très-voisins de l'épithélium, ils ne sont pas recouverts de villosités, la muqueuse est lisse à leur niveau:

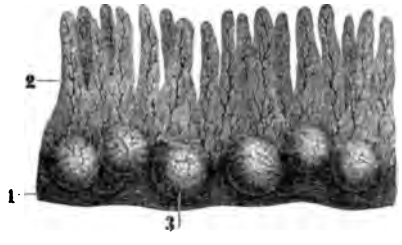

FIG. 358. — Coupe d'une plaque de Peyer.

1. Tissu de la muqueuse. — 2. Follicules lymphoïdes de Peyer. — 3. Villosités intestinales.

1. Synonymes : *plaques de Peyer, glomérules de Peyer, amas de Peyer, glandulæ Peyeraniæ.*

2. On en trouve une aussi dans l'appendice iléo-cœcal : elle peut causer des accidents particuliers dans la fièvre typhoïde.

3. Chez le lapin, on observe une plaque de Peyer dite *sacculus rotondus*, qui occupe toute la circonférence de l'intestin, à l'extrémité de l'iléon; on trouve encore des glandes de Peyer à l'entrée du côlon, chez le même animal, et dans le cæcum, chez le cochon d'Inde.

s'ils sont un peu profonds, il y a des villosités et même de petits plis anastomosés, variétés que Sappey décrit fort inutilement sous les noms de *plaques lisses* et de *plaques plissées*. Dans les points où les follicules ne sont pas trop pressés les uns contre les autres, il y a des glandes de Lieberkühn, dont on aperçoit les orifices autour des follicules.

Les *vaisseaux* des glandes de Peyer offrent dans chaque follicule la disposition que nous avons signalée plus haut, dans les follicules solitaires. Les vaisseaux *lymphatiques* affectent également la même disposition, sur laquelle nous allons revenir en étudiant les vaisseaux de l'intestin grêle.

Vaisseaux et nerfs de l'intestin grêle.

Vaisseaux sanguins. — L'*artère mésentérique supérieure*, qui se ramifie dans le mésentère, fournit des branches nombreuses qui atteignent l'intestin par son bord concave ou mésentérique. Elles se divisent en deux branches qui se portent sur les deux faces de l'intestin, où elles se ramifient en s'anastomosant avec les branches voisines. De plus, le duodénum reçoit des branches de l'*artère pancréatico-duodénale*, branche de la gastro-épiploïque droite, et des rameaux de l'*artère pylorique*, branche de l'hépatique, au niveau de la première portion duodénale.

Les branches terminales de ces artères donnent naissance aux capillaires qui vont s'anastomoser en réseau dans la couche musculaire et dans la muqueuse.

Dans la *couche musculaire*, les capillaires, de 6 à 9 μ environ, forment un réseau serré à mailles rectangulaires caractéristiques.

Nous connaissons déjà les *capillaires des villosités;* nous avons vu que chaque villosité reçoit une, deux ou trois petites artères, et que le réseau capillaire, extrêmement serré, occupe la surface du tissu de la villosité, de même que les artères et la veine. Le centre de la saillie renferme le chylifère.

Au niveau des *follicules clos* solitaires et des glandes de Peyer, les vaisseaux sont plus nombreux; les follicules clos sont entourés par de petites artères qui envoient des capillaires vers le centre du follicule.

Autour des *glandes de Lieberkühn*, les capillaires forment un réseau à mailles allongées dans le sens de la glande, comme autour des glandes tubuleuses de l'estomac (capillaires, de 6 à 7 μ de diamètre).

Enfin, au niveau des *glandes de Brunner*, la disposition des vaisseaux est la même que dans les glandes salivaires (réseau capillaire à mailles arrondies).

De tous ces points naissent des veinules qui s'anastomosent dans le plexus sous-muqueux et constituent les racines de la *grande veine mésaraïque*, la plus volumineuse des trois racines de la veine porte. Toutes

ces veines sont dépourvues de valvules. Une seule branche veineuse accompagne chaque branche artérielle.

Vaisseaux lymphatiques. — Il y a environ une dizaine d'années, plusieurs travaux remarquables ont paru en Allemagne et ont à peu près élucidé l'origine des lymphatiques de l'intestin. Nous les devons surtout à Auerbach, Frey, His, Recklinghausen et Teichmann.

Les lymphatiques de l'intestin naissent de deux sources, de la muqueuse et de la couche musculeuse de l'intestin ; ils se portent dans le mésentère en suivant le trajet des vaisseaux sanguins, et traversent les ganglions mésentériques, pour se jeter enfin dans le réservoir de Pecquet, à l'origine du canal thoracique.

Origine des lymphatiques dans la couche musculeuse. — Auerbach a découvert, entre les deux plans des fibres musculaires, un réseau de canaux lymphatiques, qu'il a appelé *réseau interlaminaire*, accompagnant un plexus nerveux sur lequel nous reviendrons bientôt, le *plexus myentericus* d'Auerbach. Ce réseau lymphatique rapporte la lymphe des couches musculaires de l'intestin. Il est formé par la réunion de plusieurs réseaux lymphatiques plus fins, à mailles allongées et serrées[1], qui se trouvent entre les fibres musculaires longitudinales, et surtout entre les fibres circulaires. Du réseau interlaminaire partent des vaisseaux lymphatiques pourvus de valvules, qui se confondent avec le réseau des lymphatiques venus des villosités.

FIG. 359.

1, 1, 1. Plexus nerveux myentérique. — 2, 2, 2. Réseau lymphatique interlaminaire d'Auerbach.

Origine des lymphatiques dans la muqueuse (chylifères). — Lorsqu'on examine les vaisseaux chylifères au moment où ils sortent de l'intestin grêle, on voit que les plaques de Peyer sont plus volumineuses qu'à l'état normal ; elles sont turgescentes. On constate, en même temps, que les chylifères sont beaucoup plus nombreux au niveau des points où existent ces plaques de Peyer.

Nous avons vu comment le chylifère prend naissance par un cul-de-

1. Ces capillaires lymphatiques mesurent de 12 à 20 μ.

sac au sommet de la villosité ; nous n'y reviendrons pas. Si l'on examine avec soin ce qui se passe au moment de l'absorption des matières grasses, on aperçoit des particules graisseuses de 1 à 3 μ pénétrer dans les pores du plateau des cellules épithéliales cylindriques, plu particulièrement au sommet de la villosité [1]. Ces molécules pénètrent dans la cellule, qu'elles obscurcissent insensiblement de la base au sommet ; puis elles passent dans la substance même de la villosité, et arrivent dans la cavité du chylifère en traversant sa paroi. Cet obscurcissement du sommet de la villosité se fait régulièrement, uniformément ; mais quelquefois il forme des traînées entre les cellules lymphoïdes du tissu de la villosité. Cette dernière disposition a fait croire à un réseau canaliculé de ce tissu.

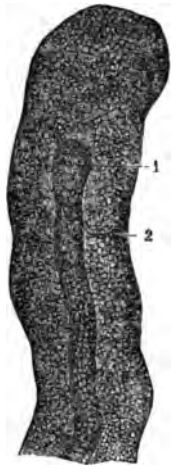

FIG. 360. — Villosité dépouillée de son épithélium et prise sur un intestin en pleine digestion.

1. Cul-de-sac du chylifère. — 2. Villosité infiltrée de graisse.

Dès que l'absorption a eu lieu, les cellules et la substance de la villosité s'éclaircissent de nouveau, et le chylifère, qui était très-facile à apercevoir pendant l'absorption, devient transparent et se confond avec le tissu du voisinage.

Les chylifères traversent les villosités du sommet à la base.

Dans les régions où il n'existe pas de follicules clos solitaires ou de plaques de Peyer, les chylifères, après s'être anastomosés par des branches transversales, de manière à former un réseau superficiel plus ou moins régulier, s'enfoncent dans la muqueuse, en passant entre les glandes de Lieberkühn, et viennent former un réseau à canaux étroits dans la partie la plus superficielle du tissu conjonctif sous-muqueux.

De ce réseau sous-muqueux, on voit partir des vaisseaux lymphatiques pourvus de valvules, qui se réunissent à ceux qui naissent du plexus interlaminaire d'Auerbach et se portent dans l'épaisseur du mésentère.

Au niveau des plaques de Peyer et des follicules clos agminés, la disposition des lymphatiques, c'est-à-dire des chylifères, est des plus curieuses. Elle offre la plus grande analogie avec celle qu'affectent les vaisseaux lymphatiques au niveau des ganglions qu'ils traversent. Frey, His, Hyrtl et Teichmann, par des injections multipliées, sont arrivés à démontrer qu'il n'y a pas de vaisseaux lymphatiques dans l'intérieur

1. Les graisses ne se dissolvent pas avant d'être absorbées ; elles sont seulement émulsionnées, c'est-à-dire divisées en particules extrêmement ténues.

des follicules clos. Ceux-ci affectent avec les chylifères les mêmes rapports que les follicules des ganglions lymphatiques avec les vaisseaux

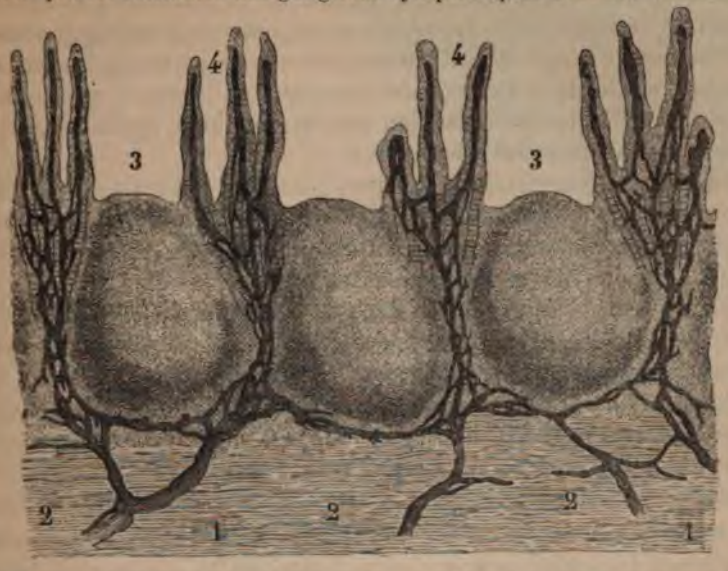

FIG. 361.— Disposition des lymphatiques dans une plaque de Peyer, section verticale.

1, 1. Tissu réticulé. — 2, 2, 2. Canaux lymphatiques prenant leur point de départ dans les sinus lymphatiques qui entourent les follicules. — 3, 3. Follicules de Peyer.— 4, 4. Villosités intestinales avec leurs vaisseaux chylifères. On voit quelques glandes de Lieberkühn entre les follicules de Peyer.

lymphatiques. On voit, en effet, les chylifères venus des villosités se porter sur les parois des follicules clos, et là former des réseaux qui

FIG. 362.— Plexus ganglionnaire de l'intestin grêle d'un cochon d'Inde, *plexus myenterieus*, d'après Auerbach.

1, 1, 1. Ganglions sur le trajet des nerfs anastomosés en réseau. — 2, 2, 2. Vaisseaux lymphatiques.

entourent ces follicules sur les côtés et au-dessous. Au niveau d'un grand nombre de follicules clos, ces réseaux se fusionnent et constituent un véritable sinus lymphatique qui entoure la moitié profonde du follicule. Il résulte de cette disposition qu'une partie du follicule est baignée par le chyle. De ces sinus lymphatiques partent des vaisseaux chylifères efférents qui se rendent dans le mésentère, comme ceux que nous avons décrits plus haut.

Les canaux lymphatiques, les sinus dont nous venons de parler et la paroi des culs-de-sac terminaux des chylifères sont tous tapissés par des cellules épithéliales analogues à celles qui forment la paroi des capillaires sanguins (His et Recklinghausen).

La fonction des plaques de Peyer et des follicules clos solitaires, d'après ce qui précède, doit être comparée à celle des ganglions lymphatiques. Il est très-probable que les cellules lymphoïdes de ces follicules, sous l'influence de leurs mouvements amiboïdes, passent des follicules dans les sinus lymphatiques, de manière à former les corpuscules du chyle. Il y aurait donc une masse de ganglions lymphatiques disséminés dans le derme de la muqueuse de l'intestin.

Nerfs. — Les nerfs viennent du plexus solaire, formé par la réunion du grand sympathique et du pneumogastrique. Ils se portent à l'intestin grêle sous le nom de *plexus mésentérique supérieur*, et s'accolent aux parois de l'artère de même nom. Ils arrivent aux parois intestinales avec l'artère, et se terminent dans les diverses couches. *On ne sait rien du mode exact de leur terminaison.* Cependant, en 1857, Meissner a découvert, dans la couche de tissu conjonctif sous-muqueux, un riche plexus nerveux contenant de nombreux ganglions, plexus étendu depuis l'estomac jusqu'à l'anus. Presque tous les observateurs ont constaté son existence, et on le désigne aujourd'hui sous le nom de *plexus sous-muqueux de Meissner* (Billroth, Frey, Krause, etc.).

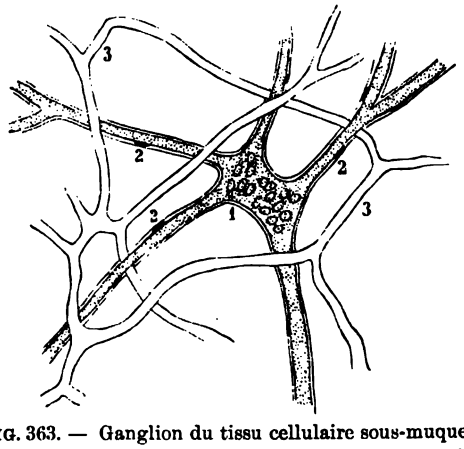

FIG. 363. — Ganglion du tissu cellulaire sous-muqueux de l'intestin grêle, chez un enfant de 10 jours. Le tissu a longtemps macéré dans l'acide pyroligneux (Frey).

1. Ganglion. — 2, 2, 2. Troncs nerveux partant du ganglion et noyaux de leur gaine. — 3, 3, 3. Réseau capillaire.

En 1862, Auerbach a trouvé un autre plexus nerveux entre les deux plans de fibres circulaires et longitudinales de la couche musculeuse;

on l'appelle *plexus myentericus d'Auerbach*. Ces deux plexus communiquent par des anastomoses, de sorte qu'ils constituent, pour ainsi dire, un lacis nerveux qui entoure presque toutes les parties de l'intestin (fig. 362).

Ces plexus sont formés par un entre-croisement des fibres nerveuses et un grand nombre de ganglions microscopiques; on trouve plusieurs centaines de ganglions par pouce carré dans le plexus de Meissner, et plus de deux mille dans le plexus d'Auerbach (Frey).

Les deux plexus ont entre eux une grande analogie; cependant, le plexus sous-muqueux offre des ganglions moins nombreux et plus volumineux, et un grand nombre de cellules ganglionnaires isolées. Des fibres pâles et à noyaux partent de ce plexus pour se porter à la couche de fibres musculaires de la muqueuse et aux villosités (on ne sait pas comment elles s'y terminent). Le plexus myentericus se distribue aux deux couches de fibres musculaires de l'intestin; il s'entrecroise avec le plexus des canaux lymphatiques situé dans la même couche. Les ganglions et les rameaux nerveux de ce plexus ont une disposition réticulée et forment des mailles; ils semblent percés de trous. Des fibres nerveuses de ce plexus naissent dans les ganglions même.

ARTICLE NEUVIÈME

GROS INTESTIN

On considère au gros intestin quatre couches, comme à l'intestin grêle: séreuse, musculeuse, celluleuse et muqueuse, des vaisseaux et des nerfs. Cette description s'appliquera seulement au cœcum et aux différentes parties du côlon, ascendante, transversale, descendante et iliaque. Nous étudierons le rectum séparément.

Couche séreuse. — Sur le côlon transverse et sur le côlon iliaque, la séreuse se comporte comme au niveau de l'intestin grêle qu'elle entoure pour former un repli. Au niveau du cœcum, du côlon ascendant et du côlon transverse, elle ne couvre le plus souvent que la partie antérieure de l'intestin qu'elle applique contre les parties profondes. Les appendices épiploïques plus ou moins pédiculés qui soulèvent la séreuse sont formés de tissu graisseux.

Couche musculeuse. — Cette couche est composée par les mêmes fibres lisses que la musculeuse de l'intestin grêle. Ces fibres forment

deux plans, un plan circulaire profond et un plan longitudinal superficiel ; le plan circulaire est régulier, tandis que le plan longitudinal est formé de trois bandes musculaires qui partent du point d'insertion de l'appendice iléo-cœcal sur le cœcum, et qui parcourent isolément le gros intestin jusqu'au côlon iliaque, où elles s'étalent pour former deux bandes plus larges : l'une, sur le côté droit ; l'autre, sur le côté gauche.

Couche celluleuse. — Elle est formée du même tissu que la celluleuse de l'estomac et de l'intestin grêle : tissu conjonctif ordinaire, fibres élastiques fines en réseau, quelquefois un peu de tissu conjonctif réticulé. Cette couche de tissu sous-muqueux est très-mince.

Couche muqueuse. — La muqueuse du gros intestin offre une structure analogue à celle de l'intestin grêle, dont elle diffère surtout par l'état de la surface. On ne trouve ici *ni valvules conniventes ni villosités*. Les villosités cessent sur le bord même de la valvule iléo-cœcale. Cependant certains animaux, le lapin, par exemple, offrent des papilles assez semblables à des villosités, sur la muqueuse du cœcum et du côlon ascendant (fig. 365). Ces papilles, déjà connues du temps de Meckel, sont nombreuses et serrées les unes contre les autres. Elles se distinguent des villosités en ce qu'elles sont traversées par des glandes en tube.

Comme celle de l'intestin grêle, la muqueuse du gros intestin offre à étudier l'épithélium, le derme et les glandes.

Epithélium. — C'est un épithélium cylindrique formant une seule couche de 22 μ environ, comme dans l'intestin grêle. Cet épithélium tombe rapidement après la mort. La base des cellules n'est pas pourvue du *plateau poreux*, que nous avons signalé sur les cellules épithéliales de l'intestin grêle.

Derme. — Le derme de la muqueuse est constitué, dans sa couche profonde, par la couche de fibres musculaires de Brücke (fibres longitudinales et transversales), couche de 29 μ d'épaisseur selon Brücke, plus mince chez l'homme que chez la plupart des animaux. Dans toutes ses autres parties, le derme est formé de tissu lymphoïde, c'est-à-dire de tissu conjonctif réticulé contenant des cellules lymphoïdes dans son réticulum, absolument comme dans l'intestin grêle. Le derme de la muqueuse offre une épaisseur intermédiaire à celle du derme de l'intestin grêle (un demi-millimètre), et à celle du derme de la muqueuse stomacale (un millimètre environ).

Glandes. — On n'observe dans la muqueuse du gros intestin que des glandes en tube analogues à celles de l'intestin grêle et des follicules clos solitaires. Les glandes utriculaires, décrites par Sappey, avaient déjà

été signalées depuis longtemps par Böhm, 1835; ces glandes seraient pourvues d'une ouverture qui leur donnerait une certaine analogie avec les follicules ouverts de la base de la langue. J'ai cherché à constater ces glandes, je ne les ai jamais observées, et en cela je suis d'accord avec le plus grand nombre des anatomistes. Cette ouverture aura été confondue avec la dépression normale qu'on trouve sur les follicules clos, ou bien avec une petite ulcération qu'on trouve fréquemment sur les follicules clos des sujets ayant succombé avec une diarrhée chronique (fig. 364).

Les *glandes en tube* offrent la même forme que celles de l'intestin grêle; elles sont seulement un peu plus évasées dans leur partie profonde et un peu plus longues. Leur longueur est d'un demi-millimètre (150 μ selon Sappey, chiffre trop petit certainement); leur largeur est de 150 μ environ. Leur structure est identique à celle des glandes en tube de l'intestin grêle. Elles existent depuis la valvule iléo-cœcale jusqu'à l'anus, et leur nombre est tellement considérable qu'elles se touchent presque partout.

Les *follicules clos solitaires* ressemblent aux follicules de Peyer isolés de l'intestin grêle; c'est le même tissu lymphoïde, plus dense à la surface du follicule. Ils sont un peu plus volumineux que ceux de l'intestin grêle, 1 millimètre 1/2 à 3 millimètres, et déterminent, par conséquent, une saillie à la surface intestinale. Leur partie profonde repose souvent sur la tunique musculeuse; leur partie superficielle fait saillie et offre une dépression de la muqueuse, autour de laquelle on voit les glandes en tube former une couronne (fig. 364, 5). Il est facile de prendre cette dépression pour une ouverture de glande; mais, si l'on examine le fond, on aperçoit le sommet du follicule.

FIG. 364. — Follicule solitaire du côlon d'un enfant.

1. Fibres musculaires. — 2. Tissu sous-muqueux. — 3. Follicules. — 4. Glandes en tube. — 5. Dépression de la muqueuse au-dessus du follicule. (Grossissement, 45.)

Les follicules sont nombreux; on les observe en grand nombre dans le cœcum et dans le rectum, et surtout dans l'appendice vermiculaire du cœcum.

Il n'existe pas de plaques de Peyer dans le gros intestin.

Vaisseaux et nerfs. — Les *artères*, venues de la mésentérique supérieure pour la moitié droite du gros intestin, et de la mésentérique inférieure pour la moitié gauche, se ramifient en traversant les tuniques musculeuse et celluleuse. Elles donnent naissance à des *capil-*

laires qui se portent parallèlement aux glandes, en tubes, en s'anastomosant entre eux par des branches transversales, jusqu'à la surface du derme, où ils forment des mailles arrondies qui entourent les ouvertures glanduleuses, disposition qui rappelle celle du réseau capillaire de la muqueuse stomacale. Les capillaires donnent naissance à des veinules qui se réunissent pour suivre la direction des artères et se jeter : celles du côté gauche, dans la petite veine mésaraïque; celles du côté droit, dans la grande veine mésaraïque.

Les *lymphatiques* n'ont pu être injectés par Sappey sur la muqueuse, mais bien dans le tissu sous-muqueux, où ils forment un plexus très-serré, entremêlé au plexus des vaisseaux sanguins. His les a vus dans la muqueuse; Frey les a injectés chez les herbivores; il pense qu'ils se terminent en cœcum, même chez l'homme. Cet anatomiste a injecté les lymphatiques d'une papille dans le côlon d'un lapin (fig. 365). Naturellement ces vaisseaux vont se jeter dans le plexus sous-muqueux.

FIG. 365. — Coupe verticale d'une papille du côlon chez le lapin.

1. Veine. — 2. Artères. — 3. Lymphatiques. — 4. Culs-de-sac formés par les lymphatiques. — 5. Épithélium de la papille. — 6. Glandes en tube (Frey).

On ne connaît pas la terminaison des *nerfs* venus des plexus mésentérique supérieur et mésentérique inférieur; mais on sait qu'ils forment deux plexus comme dans l'intestin grêle, le plexus sous-muqueux et le plexus mésentérique, étendus tous les deux depuis l'estomac jusqu'à l'anus.

Rectum.

Quoique le rectum fasse partie du gros intestin, il s'en distingue par quelques détails de structure. Il renferme les mêmes éléments que le gros intestin.

1° La *couche séreuse* ne s'observe que dans sa première portion, son premier tiers environ ; au-dessous de ce point, il n'y a plus que les tuniques musculeuse, celluleuse et muqueuse.

2° La *couche musculeuse* est beaucoup plus épaisse que sur le reste du gros intestin, 2 millimètres en moyenne. Le plan profond formé par les *fibres circulaires* offre une certaine irrégularité; il augmente graduellement jusqu'à la 2e portion du rectum, puis il diminue au niveau de l'*ampoule rectale*, et augmente sur la 3e, où il se renforce

tout à coup pour former le *sphincter interne* de l'anus, muscle circulaire, dont la hauteur varie de 4 à 7 centimètres, et l'épaisseur de 3 à 4 millimètres. Nélaton a décrit un sphincter au niveau de la 2e portion du rectum ; O'Beirne en a décrit un autre au-dessus de l'ampoule rectale; ces sphincters n'existent pas. En cela, nous sommes d'accord avec Sappey et les anatomistes allemands, Treitz, etc.

Le plan superficiel des *fibres longitudinales* ne se montre pas sous forme de bandes, comme sur le reste du gros intestin; mais il constitue une couche presque uniforme, plus mince sur les deux faces latérales du rectum, et plus épaisse en arrière, couche dont les fibres se dissocient en trois plans, de la manière suivante, en se rapprochant de l'anus. 1° Les plus internes, les plus longues, en contact avec les fibres circulaires, descendent entre le sphincter interne et le sphincter externe, pour se fixer par de petits tendons élastiques à la face profonde du derme de la portion de membrane cutanée qui limite l'ouverture anale; quelques-unes de ces fibres traversent le sphincter externe et s'entrecroisent avec ses fibres. 2° Plus superficiellement, une portion des fibres longitudinales, qui ne descend pas jusqu'à l'anus, s'insère, par un faisceau postérieur, à la pointe du coccyx, *muscle recto-coccygien* de Treitz; par un faisceau antérieur, dans l'épaisseur de la prostate et des parois de l'urèthre; par des faisceaux latéraux, à l'aponévrose latérale de la prostate, où un grand nombre de fibres se continuent avec celles du releveur de l'anus, en décrivant des courbes à concavité supérieure. 3° Plus superficiellement encore, les fibres longitudinales les plus superficielles se terminent sur un point plus élevé : en arrière, sur le sommet du sacrum et la pointe antérieure du coccyx, *muscle rétracteur de l'anus* de Sappey; en avant, à l'aponévrose prostato-péritonéale; sur les côtés, à la face profonde de l'aponévrose pelvienne.

Les fibres du rectum sont des fibres musculaires lisses; cependant, vers l'extrémité inférieure, on observe un mélange de fibres lisses et de fibres striées, comme à la partie supérieure de l'œsophage (Frey).

3° La *couche celluleuse*, tissu sous-muqueux, très-lâche dans la troisième portion, et la *couche muqueuse*, sont les mêmes que dans le reste du gros intestin. Notons seulement que les follicules clos solitaires y sont très-nombreux. Disons aussi que la couche musculaire de la muqueuse, décrite par Brücke, est plus épaisse que dans le reste du gros intestin; que les colonnes de Morgagni, étendues des replis semi-lunaires de l'anus jusqu'à une hauteur de un à trois centimètres sur la muqueuse du rectum, sont formées par un mince repli de la muqueuse, de même que les replis semi-lunaires, à concavité supérieure, qui constituent une sorte de couronne autour de l'ouverture anale. Enfin, comme au niveau du cardia, on voit une couronne dentelée formée par l'épithélium pavimenteux stratifié de la peau au moment où il se continue avec l'épithélium cylindrique de la muqueuse.

4° Les *artères* hémorrhoïdales donnent naissance à un riche réseau capillaire, comme nous l'avons vu dans le gros intestin ; les *veines* se jettent dans un plexus veineux sous-muqueux très-développé, dont le sang est versé dans les veines hémorrhoïdales, dépendances de la veine porte. Les *lymphatiques* sont très-nombreux ; ils se jettent dans les ganglions situés en arrière et sur les côtés du rectum. Les *nerfs* offrent la même disposition que dans le reste du gros intestin : ils viennent du plexus mésentérique inférieur et du plexus hypogastrique qui renferme quelques branches des nerfs sacrés, nerfs de la vie animale.

ARTICLE DIXIÈME

GLANDES SALIVAIRES

Est-il nécessaire de rappeler que ces glandes forment une série le long du maxillaire inférieur : la parotide, derrière la branche du maxillaire ; la sous-maxillaire, à la face interne du corps de cet os ; la sublinguale, sur les côtés des apophyses géni ?

La *parotide*, la plus volumineuse, dont les acini s'insinuent entre des organes si importants, artères, veines et nerfs, donne naissance au canal de Sténon qui s'ouvre à la face interne de la joue, au niveau de la deuxième grosse molaire de la mâchoire supérieure. La *sous-maxillaire* verse son produit de sécrétion par l'intermédiaire du canal de Warthon, qui s'ouvre sur un tubercule muqueux du frein de la langue, tout près de l'ouverture du canal de Warthon du côté opposé. La *sublinguale*, formée de lobules isolés, donne naissance à plusieurs conduits, dits *conduits de Rivinus*, et à un conduit un peu plus volumineux que les autres, le canal de Bartholin.

Toutes ces glandes offrent la même structure : ce sont des glandes en grappe composées, comme la mamelle, la glande lacrymale, le poumon, etc. Nous étudierons le tissu glandulaire, c'est-à-dire la portion sécrétante, les canaux excréteurs, les vaisseaux et les nerfs.

Tissu glandulaire. — Le tissu glandulaire, le corps de la glande, prend une forme irrégulière en se moulant sur les organes de voisinage. Il est entouré par du *tissu conjonctif* plus ou moins lâche, qui envoie des cloisons de plus en plus minces entre les diverses portions, ou lobules de la glande. Le tissu conjonctif qui entoure la parotide est une vraie membrane fibreuse renfermant un grand nombre de fibres élastiques. Dans toutes les glandes salivaires, les cloisons de tissu conjonctif contiennent des fibres élastiques et beaucoup de cellules plasmatiques (Morel).

En examinant à l'œil nu la surface de ces glandes, on y voit des saillies, des grains qui constituent les grains glanduleux de la glande ;

ces grains, ou acini, fournissent un petit tube qui s'unit à des tubes voisins pour donner naissance à un lobule.

Si l'on examine ces grains au microscope, on remarque que chacun d'eux est formé de trois ou quatre saillies, appelées culs-de-sac, demi-vésicules (Morel), s'ouvrant dans une même cavité, d'où part un petit conduit (*voy.* la partie supérieure de la fig. 366).

FIG. 366. — Figure schématique, lobe de glande salivaire.

— [Jusqu'ici, les anatomistes ont cru que la structure intime des culs-de-sac glandulaires était tout à fait identique à celle des autres glandes en grappe. On décrit généralement à ces culs-de-sac une *paroi propre*, sorte de membrane amorphe, transparente, de 1 μ environ, revêtue d'un *réseau capillaire* à l'extérieur et tapissée d'un *revêtement épithélial* à l'intérieur. Les cellules épithéliales ou glandulaires, à noyau unique, mesurent chacune de 10 à 18 μ (Frey). D'après le même anatomiste, les dimensions du cul-de-sac lui-même sont de 40 à 60 μ.

Les *cellules glandulaires, cellules salivaires, cellules muqueuses*, forment une seule couche; elles sont juxtaposées et très-adhérentes entre elles. Elles sont polyédriques, et, vues de face, elles offrent l'aspect d'un épithélium pavimenteux. Leur noyau remplit presque tout l'intérieur de la cellule (fig. 367). Les cellules de la parotide ne sont pas influencées par l'acide acétique, qui trouble celles de la sous-maxillaire et de la sublinguale; cette différence de réaction tient à ce que les cellules de ces dernières glandes contiennent du mucus. Ces cellules, muqueuses, diffèrent encore de celles de la parotide en ce qu'elles renferment une grande quantité de granulations graisseuses et pigmentaires, celles de la parotide étant très-rarement granuleuses. Ces cellules sont probablement pourvues d'une membrane d'enveloppe; elles gonflent et se transforment en vésicules arrondies au contact des alcalis caustiques très-étendus.

FIG. 367. — Trois culs-de-sac de la glande sublinguale avec leur épithélium pourvu de gros noyaux (acinus). [Grossissement, 400], d'après Morel et Villemin.

Les mêmes cellules et la même paroi se montrent dans les premiers tubes qui partent des acini, de sorte que ces tubes sont sécrétants comme les acini eux-mêmes. Le canal excréteur résulte de la réu-

nion de plusieurs de ces petits tubes sécréteurs, comme nous le verrons plus loin.

Lorsque la glande salivaire fonctionne, elle se dépouille de son épithélium. Dès que la sécrétion est terminée, l'épithélium se reproduit.

La description qui précède est celle qu'on trouve en général chez les auteurs. Cependant les travaux récents de divers savants sont venus démontrer qu'il faut modifier certaines idées reçues : en 1865, Giannuzzi et Schlüter ; en 1866, Pflüger ; en 1868, Heidenhain ; en 1869, Boll ; en 1871, Ranvier : sans compter Cl. Bernard et Kölliker.

1° *Relativement à la paroi propre*, il est difficile d'admettre que ce soit une membrane amorphe. Kölliker a constaté que, chez le chat et le chien (glande sous-maxillaire), *la paroi propre est formée de corpuscules étoilés*, aplatis, peut-être soudés les uns aux autres, ayant l'apparence des corpuscules du tissu conjonctif. Boll a vu aussi des cellules plates, ramifiées et anastomosées en réseau. Ranvier dit aussi avoir vu des cellules plates.

2° *Relativement aux cellules salivaires* situées dans les culs-de-sac, nous ferons observer que le noyau ne se trouve jamais au centre de la cellule, mais contre la paroi du cul-de-sac, par conséquent au fond de la cellule (fig. 368).

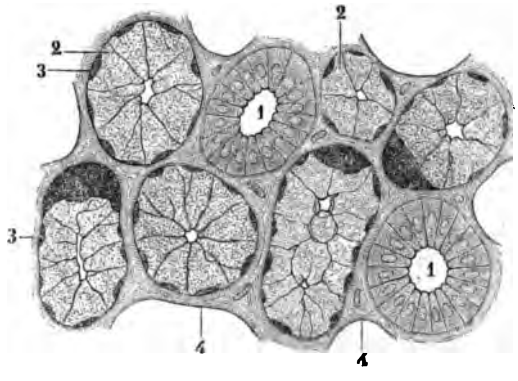

FIG. 368. — Section d'un fragment de glande sous-maxillaire du chien, durcie dans l'alcool et traitée par le carmin et l'acide acétique. (Grossissement 570, Kölliker.)

1, 1. Canaux excréteurs divisés : on voit l'épithélium cylindrique de ces canaux. — 2, 2. Vésicules glandulaires avec des cellules salivaires à noyaux. — 4, 4. Tissu conjonctif. On observe une demi-lune un peu foncée sur quelques-unes des vésicules glandulaires.

Giannuzzi a fait connaître deux éléments particuliers qu'il a découverts dans la glande sous-maxillaire du chien, les cellules à queue et les demi-lunes.

Les *cellules à queue*, vues aussi par Schlüter, sont les cellules glandu-

laires que nous avons décrites dans les culs-de-sac glandulaires (fig. 368, 2, 2); seulement elles portent un prolongement, une queue de 5 à 10 μ. Cette queue, qui n'est pas visible sur la figure, s'insinue entre le fond de la cellule voisine et la paroi propre du cul-de-sac glandulaire. Le noyau que nous avons dit être au fond de la cellule est situé au niveau du point où la queue de la cellule prend naissance. Ce prolongement ne varie pas lorsque la cellule salivaire se gonfle.

Les *demi-lunes*, que l'on aperçoit sous forme de croissants foncés, sur un point des culs-de-sac glandulaires, dans la fig. 368, sont des cellules spéciales, aplaties, à un ou deux noyaux, comprimées entre la paroi propre et les cellules salivaires qui se moulent sur elles. Il est difficile de se prononcer sur la nature de ces demi-lunes; ce sont peut-être de petites cellules comprimées, ratatinées.

3° *Relativement à la desquamation épithéliale pendant la sécrétion*, voici ce que Heidenhain et Ranvier, après lui, ont trouvé en excitant la corde du tympan par le procédé de Ludwig et de Cl. Bernard, excitation qui détermine la sécrétion de la glande sous-maxillaire. Lorsqu'on a prolongé pendant longtemps cette excitation, de manière à obtenir chez l'animal vivant, le chien, par exemple, quatre onces de salive, si l'on examine les culs-de-sac glandulaires, on remarque que les *grandes cellules salivaires ont disparu*, se sont dissoutes, et qu'elles sont *remplacées par de petites cellules granuleuses* venues par prolifération des cellules des demi-lunes de Giannuzzi (Heidenhain). Ranvier explique le phénomène d'une autre manière. En se servant d'un grossissement de 400 à 600, il a constaté la diminution de volume des culs-de-sac glandulaires; il a vu également, dit-il, les noyaux plats des cellules salivaires devenir sphériques, et leur protoplasma augmenter de volume; il a vu en même temps la masse des cellules salivaires se ratatiner, disparaître même, et les cellules des demi-lunes de Giannuzzi devenir plus nettes et gonflées. Pour lui, le mucus de la glande sous-maxillaire viendrait de la cavité des cellules salivaires qui se sont vidées, de sorte que ces cellules seraient les véritables organes formateurs du mucus.

Lorsqu'on fait l'expérience sur un chien endormi avec la morphine, le liquide qui sort de la glande contient de petits corpuscules que Heidenhain prend pour des débris de cellules, et que Ranvier prétend être des petits moules de mucus épais, ayant séjourné dans les conduits. Mais la plupart des auteurs admettent que ce sont là véritablement des débris de cellules salivaires qui se sont détachées et ont été remplacées par les cellules proliférantes des demi-lunes, des croissants de Giannuzzi.]

Canaux excréteurs. — Les petits tubes sécréteurs, en se réunissant, donnent naissance aux canaux excréteurs, qui ont une structure bien différente. Ceux-ci grossissent de plus en plus pour former les gros

canaux, dits de Sténon, de Warthon et de Rivinus. Ces canaux présentent deux couches : une couche externe conjonctive et élastique, et une couche interne épithéliale.

Couche externe, paroi des canaux. — Elle est formée principalement de tissu conjonctif mélangé à des réseaux étroits de fibres élastiques fines et moyennes. La paroi du canal de Sténon est plus forte que celle des autres canaux ; le canal est moins dilatable que les autres ; au moment où il traverse le muscle buccinateur, il s'amincit. Kölliker a décrit dans la paroi du canal de Warthon une très-mince couche de fibres musculaires longitudinales de 12 à 16 μ de longueur, séparée de l'épithélium par une couche de tissu conjonctif et de fibres élastiques, et recouverte principalement par un tissu conjonctif.

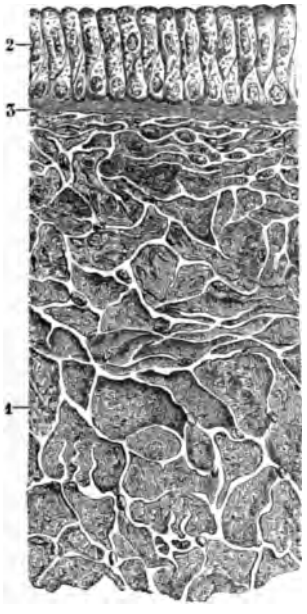

FIG. 369. — Coupe transversale du canal de Warthon.

1. Tunique fibreuse élastique avec des cellules plasmatiques. — 2. Épithélium. — 3. Couche amorphe sous-épithéliale.

Epithélium. — L'épithélium forme une seule couche, rarement deux. Il est constitué par des cellules cylindriques dirigées perpendiculairement à la paroi du canal ; elles ont de 25 à 35 μ de longueur. La paroi qui forme leur base, du côté de la lumière du tube, est un peu épaissie et présente une sorte de plateau. Leur surface offre des stries sur la moitié profonde de la cellule, entre le noyau et la pointe. Ces stries ont été considérées comme des terminaisons nerveuses par Pflüger, qui les a découvertes.

Vaisseaux. — Les *artères* qui se rendent aux glandes salivaires donnent naissance à un réseau capillaire à larges mailles, arrondies, qui s'applique à la surface externe de la paroi propre des culs-de-sac glandulaires. Les *capillaires* ne pénètrent jamais dans cette paroi ; ils sont petits et mesurent de 6 à 9 μ. Les vaisseaux les plus volumineux accompagnent les divisions du conduit excréteur (Frey). Les *veines* n'offrent rien de particulier.

Les *lymphatiques* des glandes salivaires sont tout à fait inconnus, d'après Sappey, malgré le nombre des ganglions interposés aux lobules superficiels de la parotide, malgré le voisinage si immédiat de la glande sous-maxillaire et des ganglions sous-maxillaires. Giannuzzi, cependant, croit avoir découvert les vaisseaux lymphatiques de

la glande sous-maxillaire. Ce sont des canaux lymphatiques, en forme de fentes, suivant le contour des culs-de-sac, et placés entre les acini; ils s'insinuent ensuite entre les lobules, entourent certains vaisseaux à la manière de gaînes lymphatiques, et sortent de la glande dans la direction du canal excréteur. Cette description, avouons-le, manque de précision.

Nerfs. — Les nerfs des glandes salivaires sont de deux espèces: des *nerfs vasculaires*, vaso-moteurs, qui règlent la circulation, et des *nerfs glandulaires*, ou sécréteurs. Les premiers sont fournis par le grand sympathique et se distribuent dans la glande, comme les branches artérielles, à la surface desquelles ils sont placés. Les nerfs glandulaires viennent, pour la parotide, du grand pétreux superficiel (Cl. Bernard), de l'auriculo-temporal et de la branche auriculaire du plexus cervical; pour la sous-maxillaire, du lingual et de la corde du tympan; pour la sublinguale, du lingual.

On ne sait pas comment se terminent les nerfs vasculaires; ils sont dépourvus de ganglions (Krause).

Les nerfs glandulaires se portent vers les canaux excréteurs, autour desquels ils forment des plexus, et ils accompagnent ces canaux jusqu'aux acini. Dans tout leur trajet jusqu'aux acini, ces nerfs présentent des ganglions nerveux microscopiques fort petits (Krause).

Autour des canaux on trouve aussi des fibres nerveuses pâles sans moelle: on ne sait pas positivement si elles naissent sur les cellules de ces ganglions.

Le *mode de terminaison des nerfs* a beaucoup occupé les anatomistes. Si l'on s'en rapporte aux descriptions de Krause et de Pflüger (celles de ce dernier s'appliquent au lapin), on n'observerait pas moins de six espèces de terminaison: 1° par de petits corpuscules analogues aux corpuscules de Pacini, qui s'appliquent à la paroi propre des culs-de-sac; 2° par des filets nerveux qui se soudent à cette même paroi (Krause); 3° par de grosses fibres qui perforent la paroi propre, pour s'unir au noyau des cellules salivaires; 4° par des fibres qui se ramifient en filaments très-fins, lesquels pénètrent dans le protoplasma des cellules salivaires; 5° par des cellules multipolaires appliquées sur les culs-de-sac, et dont les prolongements arrivent au protoplasma des mêmes cellules; 6° enfin, par des filaments très-fins, se continuant avec les stries des cellules épithéliales des canaux excréteurs. L'avenir nous dira ce qu'il y a de vrai dans ces assertions. Tenons-nous en garde.

La *salive ordinaire* est un mélange du produit de sécrétion des glandes muqueuses de la bouche et des trois glandes salivaires. Vu au microscope, ce liquide offre des cellules d'épithélium pavimenteux, des cellules salivaires qui ont été entraînées par le liquide, et des corpuscules muqueux. Ceux-ci ont la plus grande analogie avec les corpuscules de la lymphe, cellules lymphoïdes, leucocytes. Viennent-ils

du fond des culs-de-sac (Kölliker)? Naissent-ils spontanément à la surface de la muqueuse (Robin)? Ou bien ces corpuscules ne sont-ils pas venus par migration des follicules lymphoïdes sous-muqueux situés à la base de la langue?

Analysant 1.000 gr. de salive d'un homme en bonne santé, Frerichs a trouvé : eau, 994.10; matières solides, 5.90. Ces matières solides étaient composées de : épithélium et mucus, 2,13; graisse, 0.07 ; mucine et extrait alcoolique, 1,41 ; sulfo-cyanure de potassium, 0,10; chlorures, phosphates et oxyde de fer, 2,19.

Le *mucus buccal* renferme 99 pour 100 d'eau : il est visqueux, filant, et contient des cellules épithéliales et des corpuscules muqueux.

La *salive sublinguale* est visqueuse et filante, c'est un véritable mucus ; elle contient du sulfo-cyanure de potassium, seulement chez l'homme.

La *salive sous-maxillaire*, fluide au moment de la sécrétion, devient visqueuse par le refroidissement. Elle renferme de la mucine et des substances albuminoïdes; elle ne contient pas de ptyaline, mais on y trouve, chez l'homme, du sulfo-cyanure de potassium.

La *salive parotidienne* est toujours très-fluide, même après refroidissement. On y trouve de l'albumine, du sulfo-cyanure de potassium et de la *ptyaline*.

Il est remarquable de voir que, contrairement à ce qui s'observe chez l'homme, la salive parotidienne du chien ne renferme pas de ptyaline, et que, chez le même animal, la salive sous-maxillaire puisse transformer les féculents en sucre (Cl. Bernard, Bidder et Schmidt).

On sait que Cl. Bernard a beaucoup étudié l'influence des nerfs sur la sécrétion salivaire. L'excitation du nerf grand pétreux superficiel détermine la sécrétion de la salive parotidienne; celle de la salive sous-maxillaire se produit sous l'influence de l'excitation de la corde du tympan. Cl. Bernard a démontré qu'au moment de cette excitation, lorsque la sécrétion a lieu, l'action des nerfs glandulaires paralyse, pour ainsi dire, celle du grand sympathique, le nerf vaso-moteur, et le sang traverse rapidement les vaisseaux, pour sortir avec une couleur rouge-clair par les veines. En même temps, selon Ludwig, la température de la glande augmente de 1°. On obtient des effets contraires en excitant le grand sympathique par un courant électrique.

Les glandes salivaires *se montrent chez l'embryon* à la fin du second mois. Comme toutes les glandes en grappe, elles bourgeonnent du tronc du canal excréteur vers la périphérie, et leur extension ressemble à la pousse des feuilles sur une plante.

ARTICLE ONZIÈME

FOIE

Le foie, destiné à sécréter la bile et à former du sucre, est une glande considérable que traversent des vaisseaux sanguins volumineux, un vrai torrent sanguin, qui détermine les variations de volume assez brusques qu'on observe dans le foie.

On peut se faire une idée de la structure du foie en comparant cet organe à un vaste réseau capillaire, dans les mailles duquel seraient déposés les lobules, petites masses polyédriques, du volume d'un petit grain de millet.

Ces lobules existent partout ; ils sont séparés les uns des autres par les vaisseaux, et ils n'arrivent jamais au contact. On comprend que les lobules sont encore plus écartés lorsque le foie augmente de volume sous l'influence d'un afflux considérable du sang. On voit facilement les lobules et leurs intervalles lorsqu'on examine attentivement la surface du foie d'un enfant.

D'après ce que nous venons de dire, il est évident que le foie est une glande à part : elle n'offre ni des tubes comme le rein, ni les culs-de-sac bosselés des glandes acineuses ou en grappe, ni les follicules des organes lymphoïdes. C'est une réunion de petits *îlôts hépatiques* entourés de vaisseaux et de canaux biliaires.

Chaque lobule est parcouru par un réseau capillaire intermédiaire à la veine porte et aux veines sus-hépatiques ; de chaque lobule, on voit partir des canaux biliaires qui suivent la direction de la veine porte, quoique leur courant soit différent.

Maintenant que nous avons une idée de la disposition générale des éléments constitutifs du foie, nous allons décrire la structure de cet organe.

Avant d'aborder ce sujet, nous ajouterons ceci : en raison des difficultés nombreuses qu'on rencontre à exposer la structure du foie, nous avons pris le parti de multiplier les notes dans cet article. Le lecteur qui portera les yeux sur ces notes connaîtra tout ce qui a trait à la structure du foie. Néanmoins, un élève apprendra très-complétement cette structure en négligeant la plupart d'entre elles.

Voici l'ordre que nous adopterons : après avoir fait connaître l'enveloppe du foie, nous étudierons d'abord le lobule, à l'œil nu et avec l'aide d'instruments faiblement grossissants, ainsi que les rapports qu'il affecte avec les lobules voisins et avec les autres parties constituantes du foie : nous décrirons ensuite les nombreux vaisseaux du foie, les nerfs de cet organe et les voies biliaires. Ensuite, nous verrons la structure microscopique du lobule, c'est-à-dire le point le plus diffi-

cile de la structure du foie, celui qui a été l'objet de tant de discussions.

1° Enveloppe du foie.

La totalité de la surface du foie est revêtue d'une membrane mince et transparente de tissu conjonctif. Au niveau de la vésicule biliaire, elle sépare cette vésicule des lobules du foie : au niveau de la veine cave inférieure, elle passe entre la paroi veineuse et la substance hépatique. Elle est perforée à ce niveau par les veines sus-hépatiques. Dans presque toute son étendue, elle est recouverte par le péritoine intimement confondu avec elle ; on ne peut séparer ces deux membranes : aussi le péritoine paraît-il représenté par sa couche épithéliale seulement. Les points où la membrane fibro-cellulaire n'est pas unie au péritoine sont : le bord postérieur du foie, où cette membrane adhère à la veine cave et au diaphragme, la fossette de la vésicule biliaire et le sillon transverse du foie.

Capsule de Glisson. — Au niveau du sillon transverse, on voit la membrane fibro-celluleuse s'insinuer dans le hile du foie, sous forme d'un tube qui se bifurque, pour pénétrer dans les lobes droit et gauche du foie et s'y ramifier de la même manière que les divisions bronchiques à l'intérieur du poumon. Ce tube, ramifié comme un arbre, constitue dans son ensemble la *capsule de Glisson.* Par sa face externe, il adhère aux lobules du foie ; il renferme dans sa cavité des ramifications vasculaires et nerveuses qui lui adhèrent au moyen d'une petite quantité de tissu conjonctif très-lâche : artère hépatique, veine porte, lymphatiques, nerfs, et canaux biliaires. Ces organes s'accompagnent, leurs ramifications se correspondent, de sorte que *chacune des ramifications de la capsule de Glisson, si petite qu'elle soit, porte avec elle artère, veine, lymphatique, nerf, et canal biliaire.*

Charpente du foie. — Les ramifications de la capsule de Glisson se portent dans tous les sens : on peut dire qu'il y a autant de ramuscules de la capsule de Glisson que de lobules, puisque tous les lobules reçoivent des vaisseaux. Ici il faut distinguer : chez l'homme et chez la plupart des mammifères, il est impossible de suivre la capsule de Glisson jusqu'aux lobules : mais chez le cheval, le bœuf, et surtout chez le porc, on voit manifestement *qu'elle se prolonge autour de chaque lobule, pour lui former une enveloppe de tissu conjonctif* [1]. Il résulte de cette disposition que la capsule de Glisson et la membrane fibro-celluleuse

1. Il est remarquable de voir combien cette enveloppe de tissu conjonctif varie chez les divers animaux. Elle est très-marquée chez le porc et chez l'ours blanc, observé par J. Müller, chez la grenouille, la salamandre, le protée, quelques poissons, etc. Cette enveloppe est mince, au contraire, et se rapproche de celle de l'homme, chez le chat, le chien, le rat, etc.

qui enveloppe le foie sont réunies par une quantité considérable de prolongements de tissu conjonctif formant des cloisons entre-croisées et limitant des espaces, ou aréoles, contenant les lobules. Ces cloisons de tissu conjonctif sont bien admises aussi chez l'homme, mais elles sont beaucoup plus minces et difficiles à démontrer.

La *charpente celluleuse du foie* est donc formée par la réunion de l'enveloppe extérieure, de la capsule de Glisson et des prolongements étendus de l'une à l'autre.

2° Lobules ou acini du foie. — Ilôts hépatiques.

Les lobules du foie, nous le répétons, sont isolés au milieu des vaisseaux. Comme ils ne sont pas comprimés par les lobules voisins, ils ont une *forme arrondie*, quelquefois ovoïde. Leur *diamètre* ne dépasse pas un millimètre chez l'homme: il est un peu plus grand chez le lapin, le bœuf et le cheval, plus encore chez le porc, où il atteint deux millimètres. Le *nombre* des lobules est considérable: Sappey en a compté 500 par centimètre cube, et par conséquent 1.100,000 à 1,200,000 dans un foie de moyenne grosseur, celui-ci mesurant 2.240 centimètres cubes.

Lorsqu'on déchire le tissu du foie, les lobules se montrent sur la surface déchirée sous forme de *petits grains jaune-rougeâtre* dont le centre est tantôt plus foncé et tantôt plus pâle que les contours. Cette différence de coloration est due à l'état des vaisseaux : la coloration foncée de la périphérie du lobule indique une congestion des vaisseaux périphériques, celle du centre signifie que le vaisseau central est congestionné. Souvent, on voit certains lobules plus rouges, d'autres plus jaunes: cette dernière couleur est due à la réplétion des canaux biliaires; les lobules rouges sont ceux qui sont gorgés de sang. Il n'y a pas encore bien longtemps qu'on disait que, dans la cirrhose, il y a prédominance marquée des lobules jaunes sur les lobules rouges; comme les vaisseaux diminuent dans la cirrhose, la couleur rouge diminue également: on comprend dès lors que la couleur jaune doive prédominer: mais il n'y a ni lobules jaunes ni lobules rouges.

Les *rapports* du lobule sont les suivants : tout autour, on voit les dernières divisions de la veine porte et quelques branches de l'artère hépatique qui le séparent des lobules voisins : de ces vaisseaux partent des capillaires, qui sillonnent l'intérieur du lobule et qui vont donner naissance à la veine sus-hépatique. Il va sans dire que tous les lobules du foie sont identiques. Ce qui précède, nous l'espérons, fera comprendre la disposition générale des parties constituantes du foie.

3° Vaisseaux du foie.

Aucun organe n'offre une circulation semblable à celle du foie. Il reçoit l'artère hépatique et la veine porte, il donne naissance aux veines sus-hépatiques et aux lymphatiques. Les vaisseaux sanguins se comportent ainsi : la veine porte et les veines sus-hépatiques se continuent par un réseau capillaire qui traverse le parenchyme sécréteur, les lobules du foie. L'artère hépatique ne concourt qu'accessoirement à la formation du réseau capillaire des lobules : elle est plutôt une artère de nutrition, pour les organes canaliculés qui cheminent dans la capsule de Glisson et pour l'enveloppe de cette glande.

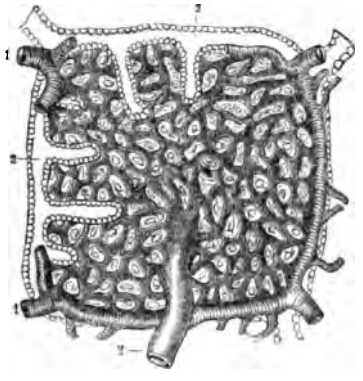

FIG. 370. — Figure théorique d'un lobule du foie, d'après Morel et Villemin.

1, 1. Veine porte. — 2, 2. Canaux biliaires revêtus d'épithélium. — 3. Veine sus-hépatique : on voit le réseau capillaire dans les mailles duquel se trouvent les cellules hépatiques.

Artère hépatique. — Venue du tronc cœliaque, elle pénètre dans le hile du foie et s'enfonce dans la capsule de Glisson, en suivant les ramifications de la veine porte et des conduits biliaires. Cette artère diminue rapidement de volume par suite du grand nombre de branches collatérales, *vasa nutrientia*, qu'elle fournit ; elle est très-petite lorsqu'elle arrive aux lobules. Les branches qu'elle donne ont été nommées *branches vasculaires, branches capsulaires et branches lobulaires.*

Les *branches vasculaires*, improprement désignées, puisqu'elles vont surtout aux conduits biliaires, sont extrêmement nombreuses ; elles s'anastomosent, forment un réseau au milieu du tissu conjonctif qui sépare les organes contenus dans la capsule de Glisson ; elles se jettent ensuite *sur les parois de la veine porte* et surtout *sur les conduits biliaires.* Ces derniers reçoivent un si grand nombre de vaisseaux artériels qu'ils se colorent complétement lorsqu'on injecte l'artère hépatique. Quelques rameaux sortent de la capsule de Glisson pour se jeter sur les parois des *veines sus-hépatiques.*

Les *branches capsulaires* se rendent à la *charpente fibreuse* du foie. Quelques-unes viennent à la *paroi de la capsule de Glisson*, qu'elles traversent le plus souvent pour aller aux lobules. Les autres glissent entre les lobules et se portent, jusqu'à l'*enveloppe fibro-celluleuse* du foie, où elles se ramifient en quatre ou cinq branches horizontales, en forme d'étoile. Ces branches tortueuses s'anastomosant entre elles,

il en résulte que l'enveloppe du foie possède un réseau artériel spécial.

Les *branches lobulaires* sont fort petites. Branches de terminaison de l'artère hépatique, ces rameaux accompagnent les dernières divisions de la veine porte jusqu'aux lobules ; ils mesurent environ 17 μ, selon Theile, dimension fort petite. De ces branches artérielles partent quelques capillaires, indépendants et flexueux selon Sappey, qui s'enfoncent dans l'épaisseur des lobules.

D'*autres artères* se portent au foie et s'anastomosent avec les branches que l'artère hépatique fournit à l'enveloppe fibro-celluleuse du foie. Des branches de la *mammaire interne* arrivent au foie par le ligament suspenseur ; des branches de la *diaphragmatique inférieure* se montrent au niveau du bord postérieur : des branches de la *coronaire stomachique* et de la *pylorique* montent entre les deux feuillets du petit épiploon ; l'*artère cystique* donne des rameaux dans le voisinage de la vésicule biliaire. L'enveloppe du foie recevrait encore des branches des *artères capsulaires et rénale* du côté droit, selon Theile, et quelquefois de la *mésentérique supérieure*, d'après Sappey.

Veine porte. — Cette grosse veine, dépourvue de valvules dans toute son étendue, contenant le sang qu'elle a reçu des artères mésentériques et de la splénique, et de plus une bonne partie des éléments du chyle, pénètre dans la capsule de Glisson et se ramifie, comme cette capsule, jusqu'aux lobules du foie. Le sang chemine dans la portion hépatique de la veine porte, comme dans une artère, c'est-à-dire du tronc vers les capillaires.

La veine porte donne des branches que nous appellerons efférentes, et reçoit des branches afférentes. Les premières se portent aux lobules.

1° *Branches efférentes.* — La veine porte fournit quelques *branches collatérales* de petit volume qui se détachent à angle droit du tronc principal et traversent la paroi de la capsule de Glisson, pour se jeter dans les lobules les plus voisins.

Elle donne surtout des *branches terminales* qui sont tout à fait indépendantes les unes des autres, même dans les lobules : elles ne communiquent entre elles que par le réseau capillaire des lobules.

Les dernières branches se placent entre les lobules et constituent les *veines interlobulaires* de Kiernan, qui mesurent environ de 20 à 40 μ. Elles fournissent plusieurs rameaux qui pénètrent dans les lobules les plus voisins, de sorte que chaque lobule reçoit sur sa périphérie de 10 à 20 rameaux terminaux de la veine porte.

2° *Branches afférentes.* — Ces branches charrient du sang vers la veine porte : le courant sanguin marche en sens inverse du sang des branches efférentes. Elles correspondent aux artères vasculaires et

capsulaires dont elles rapportent le sang. Les *veines vasculaires*, découvertes par Ferrein, viennent des capillaires situés dans les parois des conduits biliaires et de tous ceux qui sont fournis par les artères vasculaires; elles se jettent dans la veine porte sans sortir de la capsule de Glisson. Les *veines capsulaires* naissent du réseau artériel que nous avons signalé dans l'enveloppe du foie, ainsi que dans les parois de la capsule de Glisson, et se portent dans des rameaux de la veine porte. En somme, la veine porte, en outre des trois grosses racines abdominales, prendrait aussi des racines dans l'épaisseur du foie.

Veines portes accessoires. — Sappey n'admet pas que les veines vasculaires de la capsule de Glisson se jettent dans la veine porte, il les fait terminer dans les lobules du foie, et il les range, par conséquent, dans le groupe des petites veines qui convergent de régions diverses vers le foie, sous le nom commun de *veines portes accessoires :* 1° les unes pénètrent dans le foie par le petit épiploon; elles viennent de la petite courbure de l'estomac et se terminent dans les lobules voisins du hile du foie; 2° quelques-unes, au nombre de douze ou quinze, naissent du fond de la vésicule biliaire et se jettent dans les lobules du voisinage; 3° les veines vasculaires que nous avons décrites dans la capsule de Glisson traverseraient cette capsule, selon Sappey, pour se rendre aux lobules sous-jacents; 4° les autres, enfin, très-nombreuses et très-minces, se portent au foie en suivant le ligament suspenseur.

Ces dernières ont été spécialement étudiées par Sappey (1859). Elles communiquent du côté du foie avec la veine porte. Du côté opposé, elles sont en communication avec les veines diaphragmatiques, épigastriques, mammaires internes et sous-cutanées abdominales. Parmi ces veines, qui cheminent entre les feuillets du ligament suspenseur du foie, et dont la plupart sont pourvues de valvules, on en trouve quelques-unes qui enlacent le cordon fibreux formé par la veine ombilicale oblitérée, au niveau du bord inférieur du ligament suspenseur. L'une d'elles, ou deux d'entre elles, s'ouvrent dans la branche gauche de la veine porte, vers le hile du foie, selon Sappey. Elle sert de débouché au sang de la veine porte, lorsqu'il ne peut pas traverser le foie, comme dans la cirrhose, et elle se dilate à divers degrés, selon les cas. Sappey a vu deux sujets dans lesquels ces veines étaient énormément dilatées, à côté du cordon fibreux, vestige de la veine ombilicale oblitérée : or, dans les deux circonstances, on avait cru à la persistance de la veine ombilicale chez l'adulte. D'où cet auteur conclut que tous les cas cités de persistance de la veine ombilicale doivent être considérés comme autant d'exemples de dilatation, avec hypertrophie, de l'une des veines comprises dans le ligament suspenseur du foie. Cette conclusion est peut-être exagérée.

Lorsque cette dilatation a lieu, elle constitue une voie dérivative pour la veine porte, parcourue de haut en bas par le liquide sanguin de cette veine. Ce courant se dirige vers les veines crurales, en passant par les veines sous-cutanées ou intra-pariétales de l'abdomen.

Veines sus-hépatiques. — Les veines sus-hépatiques partent des lobules, en sens inverse de la veine porte. Elles naissent par un petit tronc, non pas de la surface, mais du centre du lobule, *veine intralobulaire* de Kiernan : ces petits troncs se réunissent de manière à former des troncs plus considérables, qui augmentent de volume à mesure qu'ils se rapprochent du bord postérieur du foie, où ils s'ouvrent dans la veine cave inférieure par un nombre variable d'embouchures. Si l'on isole, par la pensée, une veine sus-hépatique avec les lobules situés aux extrémités veineuses, on aura une vraie grappe. Les veines sus-hépatiques, dépourvues de valvules comme la veine porte, ne sont pas contenues dans la capsule de Glisson; elles naissent de la partie supérieure et postérieure des lobules, pour se porter en arrière et en haut, tandis que les radicules de la veine porte prennent naissance au-dessous des lobules et se dirigent en bas d'une manière générale. Les parois des veines sus-hépatiques sont adhérentes au tissu du foie : aussi ces veines restent-elles béantes quand on les divise. Elles sont constituées par la tunique interne des veines, doublée à l'extérieur d'une couche de fibres musculaires lisses entre-croisées, couche mince chez l'homme, très-épaisse, au contraire, chez quelques animaux. La tunique adventice des veines, à peine marquée sur les gros troncs veineux, fait complétement défaut sur les petites ramifications.

Lymphatiques. — Les vaisseaux lymphatiques du foie ont été décrits par Sappey, en 1852. Ils naissent autour des lobules par un réseau dit sus-lobulaire.

Le réseau lymphatique sus-lobulaire d'un lobule communique avec celui des lobules voisins, de sorte que ces vaisseaux forment un vaste plexus qui s'étend jusqu'aux limites de la glande et qui se mêle au réseau sanguin des branches terminales de la veine porte et de l'artère hépatique.

De ce réseau partent des vaisseaux *lymphatiques profonds* qui sortent du foie en suivant les vaisseaux sanguins. Les uns, *ascendants*, forment une gaine plexiforme autour des veines sus-hépatiques: ils se réunissent pour donner naissance à cinq ou six troncs considérables qui traversent le diaphragme avec la veine cave inférieure et arrivent dans les ganglions sus-diaphragmatiques, voisins de cette veine. Après avoir traversé ces ganglions, les vaisseaux lymphatiques descendent et se jettent dans le canal thoracique, près de son origine. Les

vaisseaux *descendants* s'appliquent à la face externe de la capsule de Glisson, qui les sépare de la veine porte et des canaux biliaires, et se jettent, au niveau du hile du foie, dans un ganglion situé près du col de la vésicule biliaire.

Les *lymphatiques superficiels* sont ceux qui rampent à la surface du foie. Ils quittent la glande au niveau des replis péritonéaux du foie. et se portent aux ganglions. 1° Quelques-uns, partis de la face convexe du foie, traversent le ligament suspenseur, perforent le diaphragme et se jettent dans un ganglion situé *au-devant de la base du péricarde*. Après avoir traversé ce ganglion, ils suivent le trajet des lymphatiques mammaires internes et se terminent avec eux dans le canal thoracique, près de son embouchure. 2° Dans les ligaments triangulaires droit et gauche, on voit des lymphatiques, venus des parties latérales de la face convexe du foie, qui glissent entre le diaphragme et le péritoine, et descendent dans les *ganglions sus-pancréatiques*. 3° Au niveau du ligament coronaire, quelques vaisseaux lymphatiques, nés du milieu de la face convexe et du bord postérieur, traversent le diaphragme en avant de la veine cave inférieure et se jettent dans les *ganglions sus-diaphragmatiques* situés autour de cette veine. 4° On trouve encore quelques vaisseaux superficiels à la face inférieure du foie et autour de la vésicule; ils se jettent dans les *ganglions qui entourent la veine porte* au niveau du hile, et quelques-uns se portent à gauche dans les *ganglions qui entourent l'artère aorte*. Ceux de la vésicule biliaire se rendent dans des *ganglions placés en arrière du pylore*, au-dessus de la tête du pancréas.

En présence de la description si nette de Sappey, l'on ne saurait accorder la moindre confiance à certaines découvertes qui nous sont venues de l'étranger. Mac Gillavry a injecté, dit-il, chez des chiens, des *espaces lymphatiques* autour des lobules du foie : ces espaces formeraient des *gaines lymphatiques* aux vaisseaux capillaires, de sorte que la lymphe circulerait entre la paroi du capillaire en contact avec ce liquide, et une paroi extérieure formée par les cellules hépatiques, les canalicules biliaires et du tissu conjonctif.

4° Nerfs du foie.

Les nerfs du foie viennent de plusieurs sources. Par le hile, pénètrent les ramifications terminales du pneumogastrique gauche, quelques branches du pneumogastrique droit et le plexus hépatique, émanation du plexus solaire. Par le bord postérieur de cet organe, on voit pénétrer quelques branches du phrénique droit, qui se rendent principalement aux muscles des parois des veines sus-hépatiques. Les premiers sont, comme les vaisseaux, contenus dans la capsule de Glisson. Ils se placent à la surface de l'artère hépatique et se distri-

buent principalement avec elle. Le réseau que les filets nerveux forment autour de l'artère hépatique est constitué par des tubes minces, des tubes sans moelle et quelques tubes larges. On ne trouve pas de ganglions sur leur trajet. On a constaté des filets nerveux dans la paroi de la vésicule et des conduits biliaires, dans la paroi de la capsule de Glisson et dans l'enveloppe du foie ; on ne connaît pas leur mode de terminaison.

5° Canaux excréteurs du foie. Voies biliaires.

Nous avons vu que la capsule de Glisson est parcourue par les conduits biliaires, qui viennent des lobules et qui accompagnent les ramifications de la veine porte. Le liquide qui remplit les canaux biliaires marche en sens inverse du courant sanguin ; il gagne le hile pour passer dans le canal hépatique et le canal cholédoque, et remonter dans la vésicule biliaire par le canal cystique. Nous laissons de côté l'origine des canaux biliaires, que nous étudierons bientôt ; il n'est question ici que des vrais canaux excréteurs contenus dans la capsule de Glisson.

Vésicule biliaire. — La vésicule biliaire offre une *couche séreuse* à sa face inférieure.

Au-dessous, on trouve une *couche musculeuse* mince qui entoure complétement ce réservoir ; les fibres qui forment cette couche offrent de 70 à 80 μ environ : elles sont très-pâles, ont des noyaux peu distincts, et s'entre-croisent irrégulièrement, sans former deux plans réguliers (Henle). Vers le col, les fibres tendent à devenir longitudinales. Chez les ruminants, cette tunique est très-développée. Elle est contractile chez le chien (Brücke).

Au-dessous des fibres musculaires, on trouve une *couche de tissu conjonctif* assez dense, contenant des fibres élastiques et quelques vésicules graisseuses. Les vaisseaux se ramifient dans cette couche avant de se terminer dans la muqueuse.

La *muqueuse* a une couleur jaunâtre ; elle offre des plis saillants anastomosés qui donnent à la surface muqueuse un aspect aréolaire [1]. Dans ces plis, que l'on peut comparer à des *villosités lamelliformes*, on trouve un réseau capillaire analogue à celui des villosités intestinales. Une couche d'*épithélium cylindrique simple* recouvre la muqueuse ; les cellules [2] ont un noyau peu distinct (Henle prétend même qu'il man-

1. Ces plis sont très-développés chez le porc. C'est sur cet animal qu'il faut étudier le réseau capillaire de la vésicule biliaire.

2. Ces cellules, d'après Frey, seraient recouvertes, à leur base, d'un plateau poreux, comme les cellules des villosités intestinales, et elles possèdent également la propriété d'absorber la graisse. Après qu'un animal à la mamelle a bu du lait, on remarque que ces cellules sont infiltrées de granulations graisseuses, comme celles qui recouvrent les villosités intestinales.

que souvent). Dans le derme de la muqueuse, on trouve des glandes analogues à celles que nous allons décrire dans les conduits biliaires, mais elles sont beaucoup plus petites: chez le bœuf, au contraire, elles sont très-développées.

L'artère cystique, branche de l'hépatique, forme un réseau artériel dans la couche de tissu conjonctif; les *capillaires* qui naissent de ce réseau s'élèvent dans l'épaisseur de la muqueuse et forment des anses. Les *veines* donnent naissance à la veine cystique qui se jette dans la veine porte au moment où celle-ci pénètre dans le foie; celles qui viennent de la partie supérieure du fond de la vésicule se jettent dans les lobules du foie situés au-dessus, et constituent de petites veines portes accessoires. Les *lymphatiques*, nombreux, se portent dans un ganglion au niveau du col de la vésicule et dans des ganglions situés au-dessus de la tête du pancréas, en arrière du pylore. Les *nerfs* se détachent du plexus hépatique et se portent à la vésicule biliaire, en accompagnant l'artère cystique sous le nom de *plexus cystique*, et le canal cystique lui-même; on ne connaît pas la manière dont ils s'y terminent.

FIG. 371. — Cellules épithéliales de la vésicule biliaire.

Conduits biliaires. — Depuis leur origine jusqu'au hile du foie où ils changent de nom, les canaux biliaires augmentent graduellement de volume, et leur paroi s'épaissit [1]. Sappey les a étudiés attentivement; mais il est en désaccord avec d'autres auteurs, qui sont, du reste, moins affirmatifs.

Dans toute leur étendue, les conduits biliaires sont formés de deux couches.

La *couche interne* est un revêtement d'*épithélium cylindrique simple* dont les cellules mesurent 20 à 22 μ de longueur; à partir du point où ces canaux mesurent 100 μ environ, jusqu'aux lobules, l'épithélium cylindrique est remplacé par un *épithélium pavimenteux simple*.

La *couche externe* est formée de tissu conjonctif, dans lequel on trouve une certaine quantité de noyaux et des fibres élastiques. Au niveau du point où l'épithélium devient pavimenteux, la couche externe se modifie également, elle se transforme en tissu conjonctif presque homogène.

On ne trouve pas de fibres musculaires dans les parois des conduits biliaires.

Des *glandes en grappe* existent dans les parois des canaux biliaires. Elles existent, d'après Sappey, depuis les conduits de 20 μ jusqu'au conduit hépatique sur lequel elles disparaissent peu à peu. Au delà de 20 μ, ce sont des dépressions, de simples culs-de-sac sur les parois

1. Après leur sortie des lobules, les canaux biliaires s'anastomosent fréquemment entre eux, puis ils pénètrent dans la capsule de Glisson avec la veine porte.

des conduits biliaires ; ces dépressions s'allongent sur les canaux plus gros, puis elles se ramifient et forment plusieurs culs-de-sac ; sur les canaux d'un quart de millimètre, ce sont déjà des glandes en grappe qui se perfectionnent et augmentent de volume, à mesure que les conduits biliaires augmentent eux-mêmes de calibre (fig. 372).

FIG. 372. — Glandes des conduits biliaires du cheval. (Grossissement, 60.)

Frey et Kölliker n'admettent que des culs-de-sac dans ces conduits, où Sappey place des glandes. Ils décrivent des glandes en grappe, au contraire, dans le canal cholédoque, où Sappey n'admet que des culs-de-sac.

Les *vaisseaux* des conduits biliaires sont nombreux. Nous avons vu que les *artères* sont fournies par l'artère hépatique, qui remplit de ses ramifications les parois de ces canaux ; les *capillaires* se portent surtout sur les glandes en grappe et sur les culs-de-sac. Les *veines*, nées des mêmes parois, se jettent dans la veine porte, pour lui constituer des racines hépatiques, selon Ferrein et Kiernan ; mais nous avons déjà vu que Sappey voit dans ces veines de petites veines portes accessoires qui traversent la capsule de Glisson, pour se jeter dans les lobules voisins. Sappey a injecté des *lymphatiques* à la face interne des conduits biliaires; ils sont nombreux, traversent la paroi des conduits, et forment un réseau en dehors d'eux. De ce réseau partent des vaisseaux qui accompagnent les lymphatiques profonds du foie et qui se jettent avec eux dans les ganglions du hile du foie.

Des *nerfs*, qui se détachent du plexus accompagnant les vaisseaux, se jettent sur les parois des conduits biliaires.

Canaux cholédoque, cystique et hépatique. — Ces canaux sont pourvus de deux couches : la *couche externe fibreuse* est formée, comme celle des conduits biliaires, de tissu conjonctif renfermant des fibres élastiques; on y trouve aussi quelques fibres musculaires lisses, ne formant pas une membrane continue. La *couche interne* est constituée par un épithélium cylindrique simple; mais ici on commence à pouvoir séparer une muqueuse, car l'épithélium est doublé d'une mince couche de tissu conjonctif, plus lâche que celui de la couche externe.

D'après Sappey, on ne trouverait de glandes en grappe que dans la partie supérieure du canal hépatique ; sur le reste de ces conduits, il n'existerait que des culs-de-sac qui ressemblent aux dépressions que l'on ferait avec une tête d'épingle sur de la cire molle. Frey dit qu'elles sont nombreuses dans la portion supérieure du canal cystique et dans les

canaux hépatique et cholédoque, ce que Leydig, Morel et Villemin admettent également.

Kölliker ajoute qu'elles sont très-nombreuses, et qu'elles sont situées dans l'épaisseur de la membrane fibreuse ou à sa face externe; leur longueur est d'un demi-millimètre à deux millimètres un quart; elles s'ouvrent par des orifices visibles à l'œil nu, d'un quart de millimètre environ. Où est la vérité?

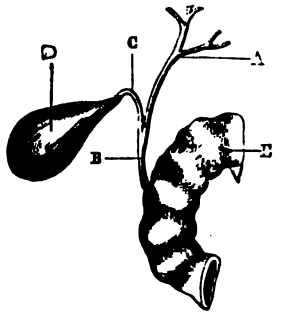

FIG. 373. — Terminaison des canaux excréteurs du foie.

A. Réunion des conduits biliaires formant le conduit hépatique. — B. Canal cholédoque. — C. Conduit cystique. — D. Vésicule biliaire. — E. Duodénum.

Vasa aberrantia. — Les *vasa aberrantia* sont des conduits biliaires égarés à la surface du foie. Ils ont été découverts par H. Weber en 1848, mais mieux décrits par Sappey dans son *Anatomie*. Neuf fois sur dix, d'après Sappey, on les trouve sur le bord du ligament triangulaire gauche qui s'insère sur le foie; on les rencontre encore au bord de la vésicule biliaire, dans le petit pont membraneux qui unit le lobule de Spigel au lobe droit du foie, et dans celui qui existe souvent sur le sillon de la veine ombilicale, qu'il transforme en canal. Ces canaux communiquent avec les conduits biliaires, et Sappey les considère avec raison comme d'anciens conduits biliaires qui ne servent plus, parce que les lobules hépatiques ont été atrophiés à leur niveau. Il les a vus très-nombreux, au fond d'un sillon que les côtes déviées avaient formé sur le foie d'un sujet, par compression et atrophie de la substance hépatique. Les *vasa aberrantia* ont une teinte un peu jaunâtre; ils sont constitués, comme les conduits biliaires, par une tunique fibreuse revêtue d'une couche épithéliale; ils sont pourvus aussi de petites glandes, mais réduites le plus souvent à une simple dépression, ou utricule. Lorsqu'ils sont anciens, ils ont une paroi épaisse.

Ces canaux ne s'observent ni sur le fœtus ni sur l'enfant; on les rencontre chez l'adulte, et plus souvent encore chez le vieillard.

6° Examen microscopique du lobule.

Nous ne nous dissimulons pas la longueur des détails qui précèdent; nous sommes même convaincu que nous sommes entré quelquefois, et utilement, dans le domaine de l'anatomie descriptive; mais, en conscience, nous nous sommes préservé, autant que possible, de cet écueil, qui nous préoccupe sans cesse. Nous répéterons ici que l'étude du lobule du foie est l'un des points les plus ardus de l'anatomie micros-

copique. Si ce livre était écrit uniquement pour des hommes qui savent, nous aurions commencé immédiatement par où nous finissons; mais nous aimons à croire que nous serons lu même par de jeunes élèves, et nous désirons être compris de tous. Il est impossible d'aborder avec fruit la structure microscopique du lobule, sans avoir présents à l'esprit tous les détails qui précèdent. C'est en procédant autrement que les auteurs sont souvent incompréhensibles et que le lecteur rencontre des difficultés insurmontables.

Nous avons vu que le lobule est un petit grain, d'un millimètre environ, qui reçoit les ramifications terminales de l'artère hépatique et de la veine porte, et qui donne naissance aux veines sus-hépatiques. Tous ces vaisseaux sont unis par un réseau capillaire qui traverse le lobule. Nous avons vu aussi que les lobules donnent naissance aux canaux biliaires. Il nous reste, pour compléter la structure du lobule, à connaître les éléments qui le constituent et les rapports qu'ils affectent avec les origines des conduits biliaires et les vaisseaux.

Éléments constitutifs du lobule. — Si nous supprimons les vaisseaux et les canaux biliaires, que trouvons-nous dans un lobule?

Cellules hépatiques. — Le lobule est *uniquement formé par des cellules juxtaposées.* Elles ont beaucoup d'analogie avec les cellules épithéliales des culs-de-sac glandulaires : on les appelle *cellules hépatiques*, *cellules glandulaires*, *cellules de sécrétion.* Vues à un grossissement de 400 diamètres sur le foie du lapin, elles paraissent plus volumineuses qu'un petit pois.

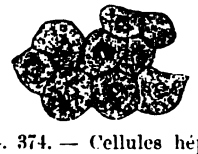

FIG. 374. — Cellules hépatiques.

Le *diamètre* des cellules hépatiques varie de 15 à 35 μ; elles ont en moyenne 20 μ[1].

Leur *forme* est polyédrique, car elles exercent les unes sur les autres une pression réciproque, et elles se correspondent par des facettes aplaties. Ces polyèdres ont un nombre variable de facettes, de 4 à 8; quelques-unes sont régulièrement cubiques et ressemblent aux cellules végétales. Le plus souvent, ces cellules ont la forme d'octaèdres, à sommet tronqué, de sorte qu'elles sont alors en contact avec 7, 8 ou 10 cellules voisines.

Leur *structure* est la suivante : on n'est pas parvenu à démontrer si elles ont ou non une *membrane d'enveloppe;* leur *contenu*, demi-liquide, un peu jaunâtre, contient des granulations fines et pâles[2].

1. Sappey donne comme diamètre moyen 14 μ environ. En se fondant sur ce chiffre, il admet 300,000 cellules dans un lobule d'un millimètre cube. Comme les capillaires occupent une certaine place, il convient de réduire un peu le chiffre précédent. Admettons un peu plus de 200,000 : c'est déjà un nombre considérable.

2. Schiff, dit Morel, considère ces granulations comme de l'amidon animal.

Il est certain que la matière glycogène[1] et les éléments de la bile existent dans ces cellules. Le *noyau* est constant, arrondi et nucléolé, quelquefois double : il a les dimensions d'un globule sanguin, 7 μ.

Dans le contenu de la cellule, il n'est pas rare de rencontrer des *granulations graisseuses*[2] et des *granulations pigmentaires*. Ces dernières sont jaunes, de 1 à 2 μ, non attaquables par l'acide azotique, et insolubles dans les alcalis caustiques.

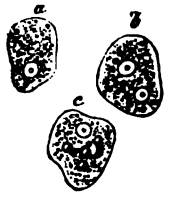

FIG. 375. — Cellules hépatiques.

a. Cellule normale. — *b*. Cellule à noyaux doubles contenant des granulations graisseuses. — *c*. Cellule contenant des gouttes de graisse.

L'acide nitrique colore les cellules hépatiques en jaune verdâtre : le sucre et l'acide sulfurique les colorent en rouge. L'eau et l'acide acétique les pâlissent en agissant sur les granulations, qui se dissolvent en partie. Les acides concentrés, l'alcool et l'éther les rapetissent en les rendant granuleuses. Elles se rapetissent aussi et deviennent friables sous l'influence de la coction. Elles se dissolvent dans les alcalis caustiques : mais les cellules du foie de l'homme résistent un peu plus que celles des animaux.

Leuckart a constaté des mouvements amiboïdes sur des cellules isolées de foies pris sur des animaux récemment tués.

En somme, on voit que le lobule, l'ilôt hépatique est ***une réunion de cellules en contact les unes avec les autres et laissant entre elles des espaces suffisants pour loger les vaisseaux et les origines des canaux biliaires***[3].

Nous allons voir : 1° que la masse de cellules qui forme le lobule est entourée par une sorte de couronne veineuse fournie par les

1. *La matière glycogène peut être préparée et recueillie.* Pour cela, on broie le foie d'un animal, au moment où on vient de le tuer, et on le traite par l'eau bouillante. On passe à travers un linge, et on ajoute au liquide quatre à cinq fois son poids d'alcool à 40°, qui forme un précipité de matière glycogène. Pour purifier cette matière de tout principe azoté qu'elle pourrait contenir, on la fait bouillir dans une solution concentrée de potasse caustique, qui est sans action sur elle. On filtre, et le liquide filtré est traité par l'alcool comme la première fois. La matière glycogène se dépose, on la lave à plusieurs reprises avec l'alcool et on la fait sécher. Lorsqu'elle est desséchée, elle se présente sous la forme d'une poudre blanche, amorphe, neutre, inodore et insipide. Cette substance se dissout dans l'eau, elle est insoluble dans l'alcool. L'iode la colore en violet ou en rouge violacé. Au contact de la levûre, elle ne fermente pas : elle ne réduit pas non plus les liquides cupro-potassiques. Tous les agents qui transforment l'amidon et la dextrine en glycose transforment la matière glycogène en glycose. Elle dévie à droite le plan de polarisation de la lumière polarisée.

2. Chez les enfants et les animaux à la mamelle, on rencontre beaucoup de granules graisseux. En soumettant les animaux à une alimentation grasse, on peut provoquer le développement de la graisse dans les cellules hépatiques ; ce phénomène se montre d'abord dans les cellules de la surface des lobules. (Frey, Kölliker.)

3. Ces cellules se superposent et forment des séries que les auteurs appellent les *lames* ou les *feuillets hépatiques*. Ces séries se dirigent de la périphérie vers le centre du lobule.

branches de la veine porte; 2° qu'elle est parcourue de la circonférence au centre par des capillaires; 3° qu'une veine naît au centre du lobule; 4° enfin, que les cellules sont écartées les unes des autres, par séries, en certains points, de manière à limiter des espaces canaliculés qui ne sont autre chose que les canalicules biliaires.

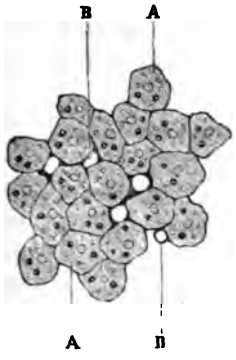

FIG. 376. — Cellules hépatiques.

A, A. Cellules montrant l'écartement. — B, B. Qui loge les capillaires sanguins.

Origine des conduits biliaires, canalicules biliaires. — Nous savons déjà que les canaux biliaires cheminent dans la capsule de Glisson avec la veine porte et l'artère hépatique, jusqu'aux lobules. Arrivés là, les canaux biliaires se placent entre les lobules, avec la veine interlobulaire, s'anastomosent et forment un réseau interlobulaire; puis ils se ramifient en tubes capillaires qui pénètrent dans l'épaisseur des lobules, entre les cellules hépatiques. Tous ces tubes capillaires s'anastomosent entre eux pour former un réseau dans le même lobule, de sorte que les *canaux biliaires prennent naissance dans un vaste réseau capillaire situé au milieu des cellules hépatiques.* Il est certain que les canalicules n'ont pas d'épithélium. Celui-ci apparaît sous forme d'épithélium pavimenteux, en même temps que la paroi conjonctive, au moment même où les canalicules biliaires se continuent avec les canaux biliaires interlobulaires. Ces derniers offrent 10 μ environ au moment où l'épithélium commence à se montrer [1].

On n'a pas encore pu injecter les canalicules biliaires sur le foie de l'homme; toutes les observations ont été faites sur les animaux.

Les capillaires biliaires, qui forment ce réseau, portent le nom de *canalicules biliaires.* Ces canalicules sont cylindriques et rectilignes; leur diamètre varie de 1 à 2 μ. Ils s'anastomosent entre eux, et forment un réseau dont les mailles polygonales ont les dimensions d'une cellule hépatique, puisque les capillaires entourent les cellules, 20 μ en moyenne (14 à 17 μ chez le lapin, Frey). Chaque canalicule biliaire est en rapport immédiat avec deux cellules hépatiques, et chacune des faces de la cellule est en rapport avec un canalicule. Connaissant

1. On ne peut plus douter aujourd'hui de l'existence des canalicules biliaires; mais on peut se demander si ces canaux microscopiques ont une vraie paroi, comme les capillaires, ou si ce sont seulement des espaces inter-cellulaires. Hering, qui nous a donné les travaux les plus récents sur les canalicules, n'admet pas cette paroi, tandis que la plupart des auteurs l'admettent. La démonstration de cette paroi, qu'Eberth appelle cuticule, a peu d'importance; il n'en reste pas moins acquis qu'il y a des canalicules entre les cellules hépatiques. Cette cuticule n'est, selon Kölliker, qu'un léger épaississement de la paroi des cellules.

la forme polyédrique des cellules et leur dimension, il est facile de voir que le réseau des canalicules biliaires est formé de grandes mailles principales du même diamètre que celui de la cellule, et de petites mailles secondaires à la surface des cellules, mailles égales au quart ou au huitième des premières, selon le nombre des faces et le volume de la cellule.

D'après ce que nous venons de voir, il est évident que chaque lobule n'a pas son seul canal excréteur : celui-ci, qui est d'abord interlobulaire, reçoit les canalicules biliaires de plusieurs lobules voisins. Il est facile de comprendre, du reste, que tous les canalicules biliaires forment dans le foie un vaste plexus, tout comme les lymphatiques.

Vaisseaux sanguins du lobule. — Nous avons vu précédemment que quelques artérioles de l'artère hépatique arrivent jusqu'aux lobules pour s'y ramifier, et que ces artérioles sont insignifiantes, si on les compare à la grande quantité des branches terminales que la veine porte envoie aux lobules. La veine porte occupe, avec l'artériole, l'espace qui sépare les lobules, comme on le voit en *b*, fig. 377. On lui donne, à ce niveau, le nom de *veine interlobulaire* de Kiernan, du nom de l'anatomiste qui a indiqué cette disposition. Chaque lobule est entouré par une certaine quantité de veines interlobulaires, trois à six. Chaque veine interlobulaire n'est pas destinée à un seul lobule, elle se rend à deux ou trois en même temps. Elle donne naissance à de petites branches, appelées *rameaux lobulaires* de Kiernan, qui pénètrent dans les lobules. De la sorte, chaque lobule reçoit de 10 à 20 rameaux lobulaires fournis par les veines interlobulaires.

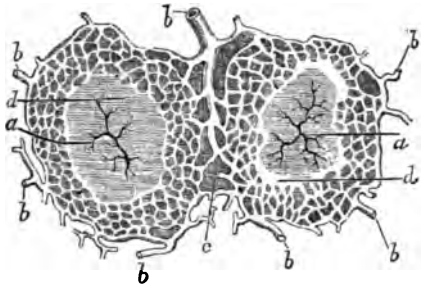

FIG. 377. — Deux lobules du foie.

a, a. Veines sous-hépatiques. — *b, b, b.* Ramifications de la veine porte. — *d, d.* Masse du lobule.

Les veines, en pénétrant dans le lobule, se ramifient en vaisseaux capillaires qui rayonnent vers le centre du lobule, où ils se réunissent de nouveau pour donner naissance à la veine sus-hépatique, sur laquelle nous allons revenir bientôt. Les capillaires ont un diamètre moyen de 10 μ (5 μ minimum, 15 μ maximum) ; les plus gros sont placés vers la périphérie du lobule et vers le centre, où sont situées les veines. En rayonnant vers le centre du lobule, ils s'anastomosent par quelques capillaires transversaux, de manière à former des mailles allongées, dont le grand diamètre est dirigé vers le centre du lobule. Les capillaires passent entre les cellules, de même que les canalicules biliaires. Il en résulte que les mailles sont assez larges et qu'elles

ont la dimension des cellules, 20 μ en moyenne; il y en a de plus étroites et de plus larges, naturellement, puisqu'il y a des cellules plus petites et des cellules plus volumineuses. Cependant, le rapport des capillaires avec les cellules n'est pas exactement le même que celui des canalicules biliaires. Ceux-ci, nous l'avons dit, sont extrêmement minces et s'insinuent entre deux cellules en contact; partout où deux cellules se touchent, on trouve entre elles un canalicule biliaire de 1 à 2 μ. Il n'en est pas de même des capillaires sanguins, qui sont de 7 à 10 fois plus volumineux; les cellules se groupent autour d'eux, de manière à leur fournir une sorte de canal : autrement dit, le capillaire passe dans un conduit dont les parois sont formées par une quantité plus ou moins considérable de cellules hépatiques, six à huit pour les gros capillaires, trois ou quatre pour les petits.

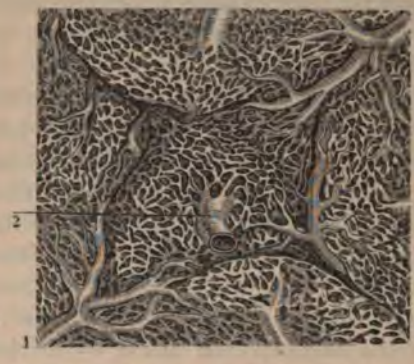

FIG. 378. — Vaisseaux d'un lobule du foie.

1. Toutes les branches qui convergent vers le centre sont des ramifications de la veine porte. — 2. La veine sus-hépatique sort du centre des lobules, elle est formée par les capillaires des vaisseaux précédents. (Grossissement 50.)

Il ne faudrait donc pas croire que les capillaires et les canalicules biliaires se suivent régulièrement: leur réseau est très-distinct: celui des canalicules est plus développé, et ce n'est que par hasard qu'on trouve en certains points un canalicule et un capillaire en contact[1].

En approchant du centre du lobule, les capillaires se réunissent et finissent par former un seul tronc veineux, qui sort du lobule sous le nom de *veine intra-lobulaire* de Kiernan, tronc de 30 à 60 μ, dont la paroi est adhérente aux cellules hépatiques. A sa sortie du lobule, ce petit tronc veineux, *toujours unique pour chaque lobule*, se réunit à d'autres semblables, pour former un tronc plus volumineux, *veine sub-lobulaire* de Kiernan, qui rampe à la surface des lobules. Ces der-

1. Il est assez singulier de voir les mêmes cellules fournir à la sécrétion du sucre et de la bile ; elles sécrètent de la bile par la face qui est en rapport avec les canalicules biliaires, et du sucre par les faces qui sont en rapport avec les vaisseaux sanguins. Le foie est la glande dans laquelle les cellules glandulaires offrent les connexions les plus multipliées avec la fonction de nutrition : en effet, dans les autres glandes, les cellules qui ne se détachent pas ne sécrètent que par la face qui regarde la cavité de l'élément glandulaire. A propos des cellules qui se détachent, disons qu'on ne trouve jamais une cellule hépatique dans la bile ; ces cellules sont fixées à leur place par le réseau capillaire.

nières, d'un volume très-variable, se réunissent à leur tour et donnent naissance aux veines sus-hépatiques que nous connaissons déjà. Nous avons vu que ces veines, de même que leurs racines, dont nous venons de parler, sont dépourvues de valvules, et que leur surface est adhérente à la paroi même des lobules du foie.

Vaisseaux lymphatiques du lobule. — Les lobules seraient entourés, d'après Sappey, par un réseau de lymphatiques, qu'il appelle *réseau sus-lobulaire*, et qui serait superposé aux vaisseaux sanguins et à la masse des cellules d'un même lobule. Les réseaux de tous les lobules communiqueraient entre eux. Selon Mac Gillavry, cité par les auteurs allemands, les lymphatiques pénètrent dans le lobule et forment une gaîne lymphatique à tous les capillaires, comme nous l'avons déjà dit plus haut. Nous attendons la démonstration de ce dernier fait, dont il est permis de douter jusqu'à présent.

Tissu conjonctif du lobule. — Le lobule, chez certains animaux, comme le porc et l'ours blanc (J. Müller), est entouré par une enveloppe bien nette de tissu conjonctif véritable; il n'en est pas de même chez l'homme. Le tissu conjonctif de la capsule de Glisson perd peu à peu ses caractères, de sorte qu'il n'existe plus qu'un peu de substance conjonctive entre les lobules. Cette substance conjonctive pénètre dans les lobules mêmes, sous forme de matière amorphe et de quelques cellules étoilées à noyau (Frey, Kölliker, Morel); elle entoure les vaisseaux capillaires et les unit aux cellules hépatiques. D'après His, elle formerait même, entre les cellules, de très-minces cloisons allant d'un capillaire à un autre capillaire.

Beale et E. Wagner ont, les premiers, attiré l'attention sur le tissu conjonctif de l'intérieur du lobule (1859.1861).

Les *nerfs* des lobules ne sont pas connus [1].

Résumé de la structure du foie.

Le foie est une glande d'une nature spéciale, formée par l'assemblage de *plus d'un million* de petites masses ou *lobules*, d'un millimètre

1. Pour bien étudier le foie, il faut se servir d'un foie de porc pris au moment même où l'on vient de tuer l'animal. On peut séparer assez nettement les lobules. On peut se servir encore du foie du même animal, durci dans l'acide chromique et l'alcool : on traite ensuite la préparation par le carmin pour colorer les noyaux. Les coupes minces, dans tous les sens, sont excellentes pour observer les cellules. On peut aussi se servir du foie du lapin.

Les vaisseaux sanguins se laissent facilement injecter. Il n'en est pas de même des canalicules biliaires, pour lesquels il faut employer une injection très-pénétrante, carmin et gélatine, par exemple. De plus, comme leurs parois sont formées par les cellules hépatiques elles-mêmes, et que celles-ci sont très-susceptibles, on ne peut pas se servir d'une seringue ; il y a toujours, ou presque toujours, des ruptures. Il vaut mieux faire l'injection lentement, par pression continue. Il est bon, comme le veut Hering, de dégorger le foie en ouvrant la veine cave inférieure, aussitôt que l'animal est tué.

de diamètre, c'est-à-dire de la grosseur de grains de petit millet. Ces lobules ne se touchent pas, ils sont séparés les uns des autres par des canaux sanguins et biliaires. Ils se rapprochent lorsque ces vaisseaux se vident, ils s'écartent au contraire lorsqu'ils se remplissent, oscillations qui se manifestent à l'extérieur par l'augmentation ou la diminution du volume total du foie.

Les lobules sont un assemblage de *cellules hépatiques*, polyédriques, de différentes dimensions, qu'on peut exprimer en moyenne par 20 μ. Chaque cellule offre un contenu demi-liquide, granuleux, et un ou deux noyaux de 7 μ.

Les lobules, destinés à la formation du sucre et de la bile, sont pourvus de vaisseaux qui président à ces fonctions, et de canaux qui portent la bile dans l'intestin.

Un vaisseau apporte les matériaux de la sécrétion [1] : c'est la *veine porte*, qui amène du sang et du chyle privé des matières grasses. Ce vaisseau, qui pénètre par le hile, se ramifie comme les branches d'un arbre. Ses dernières ramifications, connues sous le nom de *veines interlobulaires*, se placent entre les lobules et fournissent des *rameaux lobulaires* qui pénètrent dans les lobules. Ces rameaux donnent naissance à un réseau capillaire à mailles polygonales (diamètre des mailles, 20 μ en moyenne; diamètre des vaisseaux, 10 μ), dont les capillaires convergent vers le centre pour donner naissance aux radicules des veines sus-hépatiques. Ces radicules, *veines intra-lobulaires*, sortent des lobules, s'anastomosent entre elles, et donnent naissance aux *veines sus-hépatiques*. Le courant sanguin qui arrose le foie est ascendant : il va de la veine porte vers la veine cave inférieure, par les veines sus-hépatiques, qui se jettent dans la veine cave, au niveau du bord postérieur du foie. On peut donc comparer ces deux veines, dépourvues de valvules, à deux grappes, dont les grains, correspondant aux lobules, seraient réunis, et dont les axes se porteraient en divergeant, ceux de la veine porte du côté du hile, et ceux des veines sus-hépatiques, au nombre de 6 à 10, en sens opposé, vers le bord postérieur du foie, dans la veine cave. Cette disposition fait comprendre comment le foie, en se rétractant dans la cirrhose, comprime les vaisseaux des lobules, de manière à gêner, à empêcher même la circulation du sang, ce qui amène une extravasation séreuse au niveau des capillaires d'origine de la veine porte, à travers le péritoine (*ascite*).

Les cellules des lobules sont placées au milieu des mailles des capillaires qui cheminent entre elles. Ces organes, cellules et capillaires, sont revêtus d'une couche extrêmement mince de substance conjonctive dont on ne peut plus nier l'existence aujourd'hui.

1. La ligature de la veine porte arrête la sécrétion biliaire (Schiff). La ligature de l'artère hépatique n'a aucune action sur cette sécrétion.

Les canaux qui rapportent la bile naissent dans l'épaisseur des lobules, par un réseau de petits tubes extrêmement fins qu'on appelle *canalicules biliaires*. Ceux-ci cheminent, comme les capillaires sanguins, entre les cellules: puis ils s'accolent aux branches terminales de la veine porte, qu'ils accompagnent jusqu'au hile du foie, en prenant le nom de *canaux biliaires*, dès qu'ils sont sortis des lobules. Les canaux biliaires accompagnent exactement la veine porte, c'est-à-dire que leurs ramifications se corrrespondent. A leur origine dans le lobule, ce sont des espaces sans paroi; mais, depuis l'interstice des lobules jusqu'à 100 μ, ils sont pourvus d'une tunique externe de tissu conjonctif homogène et d'une couche d'épithélium pavimenteux; ensuite, et jusqu'au hile du foie, leur tunique externe est fibro-celluleuse avec des éléments élastiques sans fibres musculaires, tandis que leur couche interne est devenue épithélium cylindrique.

Les conduits biliaires portent la bile; il n'y a pas de canaux semblables pour le sucre; celui-ci, une fois formé, passe dans les veines sus-hépatiques, d'où il est porté au cœur droit et au poumon.

Une artère nourrit les divers éléments constitutifs du foie: c'est l'*artère hépatique*, qui pénètre par le hile et accompagne la veine porte et les canaux biliaires, en se ramifiant exactement comme la veine porte qu'elle accompagne jusqu'aux lobules. Mais cette artère fournit tant de branches collatérales dans son trajet, qu'elle arrive épuisée aux lobules et ne leur donne que des rameaux peu importants, de sorte qu'elle concourt fort peu à la sécrétion du foie. Les branches collatérales qu'elle fournit sont surtout des branches nutritives, qu'elle donne en grande quantité aux parois des conduits biliaires, en petit nombre à la paroi de la veine porte et au tissu conjonctif qui entoure ces conduits sous le nom de capsule de Glisson; enfin, un certain nombre de branches, parties de l'artère hépatique, arrivent jusqu'à la surface du foie pour se répandre dans le tissu conjonctif qui forme l'enveloppe de cet organe. Des veines partent des capillaires de nutrition que nous venons d'indiquer; elles suivent le trajet des artères et vont se jeter dans les branches de la veine porte, dont elles partagent ensuite la terminaison. Sappey veut que ces veines se jettent dans les lobules les plus voisins.

Des *vaisseaux lymphatiques* naissent-ils dans le foie par un réseau qui entoure les lobules, comme le veut Sappey, ou par des gaînes lymphatiques entourant les capillaires dans l'intérieur du lobule, comme le voudrait Mac Gillavry?

De ces réseaux partent des lymphatiques profonds, qui suivent la veine porte jusqu'aux ganglions du hile, et les veines sus-hépatiques, qu'ils abandonnent à leur embouchure, pour se porter aux ganglions sus-diaphragmatiques. Les lymphatiques superficiels partent des lobules de la surface du foie, ils rampent sur cet organe, passent entre

les feuillets des ligaments du foie et se rendent aux ganglions du voisinage : au hile, en avant de la base du péricarde, sur le diaphragme, au bord supérieur du pancréas et autour de l'aorte.

Les *nerfs* pénètrent dans le foie par le bord postérieur et par le hile. Les premiers appartiennent au nerf phrénique droit ; ils passent du diaphragme dans le bord postérieur du foie, pour se terminer dans les fibres musculaires des veines sus-hépatiques. Les autres passent par le hile : rameaux terminaux du pneumogastrique gauche et plexus hépatique, venu du plexus solaire, contenant des rameaux du grand sympathique et du pneumogastrique droit. Ces nerfs s'appliquent à la surface de l'artère hépatique, des canaux biliaires et de la veine porte, et s'épuisent probablement sur ces parois, car on ne les a pas encore aperçus dans les lobules.

Nous avons vu que la veine porte, les conduits biliaires et l'artère hépatique se ramifient dans le foie comme les branches d'un arbre, comme les divisions bronchiques dans le poumon, et que ces ramifications s'accompagnent, exactement comme dans le poumon. Tous ces organes, réunis entre eux par un tissu conjonctif lâche, sont entourés par un tube commun, une enveloppe fibro-celluleuse, qui les accompagne jusqu'à leur terminaison. Ce tube fibreux, ramifié comme un arbre, et composé de tissu conjonctif fibrillaire et de fibres élastiques, constitue la *capsule de Glisson* ou *gaine de Glisson*. Arrivé vers la terminaison des vaisseaux, au niveau des lobules, le tissu de la capsule de Glisson se porte autour des lobules pour leur former une enveloppe lâche, jusqu'à la surface du foie. Là, le tissu conjonctif qui entourait les lobules se condense de nouveau et constitue l'*enveloppe fibro-celluleuse du foie*, revêtue par le feuillet épithélial du péritoine. Cette disposition du tissu conjonctif autour des lobules, manifeste chez le porc et l'ours blanc, l'est moins chez l'homme, où le tissu conjonctif est remplacé par de la substance conjonctive simple.

Les *veines portes accessoires* sont de petites veines qui naissent dans les régions voisines du foie et qui pénètrent dans cet organe, entre les deux feuillets qui forment les divers ligaments, pour se rendre aux lobules superficiels et s'anastomoser avec les branches terminales de la veine porte.

Les *vasa aberrantia* sont des conduits biliaires qui ne fonctionnent plus : on les trouve surtout dans le ligament triangulaire gauche, au bord du foie. Sappey croit qu'ils ont servi primitivement, mais que les lobules auxquels ils appartenaient se sont atrophiés.

—

Les canaux qui rapportent la bile naissent dans l'épaisseur des lobules, par un réseau de petits tubes extrêmement fins qu'on appelle *canalicules biliaires*. Ceux-ci cheminent, comme les capillaires sanguins, entre les cellules; puis ils s'accolent aux branches terminales de la veine porte, qu'ils accompagnent jusqu'au hile du foie, en prenant le nom de *canaux biliaires*, dès qu'ils sont sortis des lobules. Les canaux biliaires accompagnent exactement la veine porte, c'est-à-dire que leurs ramifications se corrrespondent. A leur origine dans le lobule, ce sont des espaces sans paroi; mais, depuis l'interstice des lobules jusqu'à 100 μ, ils sont pourvus d'une tunique externe de tissu conjonctif homogène et d'une couche d'épithélium pavimenteux; ensuite, et jusqu'au hile du foie, leur tunique externe est fibro-celluleuse avec des éléments élastiques sans fibres musculaires, tandis que leur couche interne est devenue épithélium cylindrique.

Les conduits biliaires portent la bile; il n'y a pas de canaux semblables pour le sucre; celui-ci, une fois formé, passe dans les veines sus-hépatiques, d'où il est porté au cœur droit et au poumon.

Une artère nourrit les divers éléments constitutifs du foie: c'est l'*artère hépatique*, qui pénètre par le hile et accompagne la veine porte et les canaux biliaires, en se ramifiant exactement comme la veine porte qu'elle accompagne jusqu'aux lobules. Mais cette artère fournit tant de branches collatérales dans son trajet, qu'elle arrive épuisée aux lobules et ne leur donne que des rameaux peu importants, de sorte qu'elle concourt fort peu à la sécrétion du foie. Les branches collatérales qu'elle fournit sont surtout des branches nutritives, qu'elle donne en grande quantité aux parois des conduits biliaires, en petit nombre à la paroi de la veine porte et au tissu conjonctif qui entoure ces conduits sous le nom de capsule de Glisson; enfin, un certain nombre de branches, parties de l'artère hépatique, arrivent jusqu'à la surface du foie pour se répandre dans le tissu conjonctif qui forme l'enveloppe de cet organe. Des veines partent des capillaires de nutrition que nous venons d'indiquer; elles suivent le trajet des artères et vont se jeter dans les branches de la veine porte, dont elles partagent ensuite la terminaison. Sappey veut que ces veines se jettent dans les lobules les plus voisins.

Des *vaisseaux lymphatiques* naissent-ils dans le foie par un réseau qui entoure les lobules, comme le veut Sappey, ou par des gaînes lymphatiques entourant les capillaires dans l'intérieur du lobule, comme le voudrait Mac Gillavry?

De ces réseaux partent des lymphatiques profonds, qui suivent la veine porte jusqu'aux ganglions du hile, et les veines sus-hépatiques, qu'ils abandonnent à leur embouchure, pour se porter aux ganglions sus-diaphragmatiques. Les lymphatiques superficiels partent des lobules de la surface du foie, ils rampent sur cet organe, passent entre

les feuillets des ligaments du foie et se rendent aux ganglions du voisinage : au hile, en avant de la base du péricarde, sur le diaphragme, au bord supérieur du pancréas et autour de l'aorte.

Les *nerfs* pénètrent dans le foie par le bord postérieur et par le hile. Les premiers appartiennent au nerf phrénique droit ; ils passent du diaphragme dans le bord postérieur du foie, pour se terminer dans les fibres musculaires des veines sus-hépatiques. Les autres passent par le hile : rameaux terminaux du pneumogastrique gauche et plexus hépatique, venu du plexus solaire, contenant des rameaux du grand sympathique et du pneumogastrique droit. Ces nerfs s'appliquent à la surface de l'artère hépatique, des canaux biliaires et de la veine porte, et s'épuisent probablement sur ces parois, car on ne les a pas encore aperçus dans les lobules.

Nous avons vu que la veine porte, les conduits biliaires et l'artère hépatique se ramifient dans le foie comme les branches d'un arbre, comme les divisions bronchiques dans le poumon, et que ces ramifications s'accompagnent, exactement comme dans le poumon. Tous ces organes, réunis entre eux par un tissu conjonctif lâche, sont entourés par un tube commun, une enveloppe fibro-celluleuse, qui les accompagne jusqu'à leur terminaison. Ce tube fibreux, ramifié comme un arbre, et composé de tissu conjonctif fibrillaire et de fibres élastiques, constitue la *capsule de Glisson* ou *gaîne de Glisson*. Arrivé vers la terminaison des vaisseaux, au niveau des lobules, le tissu de la capsule de Glisson se porte autour des lobules pour leur former une enveloppe lâche, jusqu'à la surface du foie. Là, le tissu conjonctif qui entourait les lobules se condense de nouveau et constitue l'*enveloppe fibro-celluleuse du foie*, revêtue par le feuillet épithélial du péritoine. Cette disposition du tissu conjonctif autour des lobules, manifeste chez le porc et l'ours blanc, l'est moins chez l'homme, où le tissu conjonctif est remplacé par de la substance conjonctive simple.

Les *veines portes accessoires* sont de petites veines qui naissent dans les régions voisines du foie et qui pénètrent dans cet organe, entre les deux feuillets qui forment les divers ligaments, pour se rendre aux lobules superficiels et s'anastomoser avec les branches terminales de la veine porte.

Les *vasa aberrantia* sont des conduits biliaires qui ne fonctionnent plus ; on les trouve surtout dans le ligament triangulaire gauche, au bord du foie. Sappey croit qu'ils ont servi primitivement, mais que les lobules auxquels ils appartenaient se sont atrophiés.

—

La description que nous avons donnée du foie est conforme aux découvertes les plus récentes, faites surtout en Allemagne. On peut dire aujourd'hui que le problème de la structure du foie est résolue. Nous n'en sommes plus, heureusement, au temps où l'on comptait plus de soixante opinions d'auteurs sur la structure du lobule. Voici quels sont les savants qui ont le plus contribué à éclairer ce point si difficile de l'anatomie.

Depuis les travaux de l'anatomiste anglais Kiernan, 1833, on connaît parfaitement la disposition des vaisseaux ; les derniers travaux sur ce sujet ont servi seulement à démontrer que l'artère hépatique prend une part insignifiante à la constitution du réseau du lobule, et qu'elle est surtout une artère nourricière. Le point délicat, le point sur lequel on discutait toujours, c'était l'origine des canaux biliaires. Nous verrons bientôt qu'on a eu recours à toutes sortes d'hypothèses pour expliquer cette origine, jusque dans ces dernières années, où des injections fines ont enfin démontré l'existence des canalicules biliaires [1].

Dans l'édition française précédente, on trouve encore la fig. ci-contre de Kölliker, qui, ne connaissant pas les canalicules, était obligé de faire terminer les canaux biliaires par des ouvertures béantes à la surface des cellules ; aujourd'hui, on sait positivement que ces ouvertures n'existent pas et qu'elles se continuent avec les canalicules. Il y a plus de vingt ans que Gerlach avait vu ces canaux pénétrer dans les lobules; mais il n'avait pas pu les poursuivre.

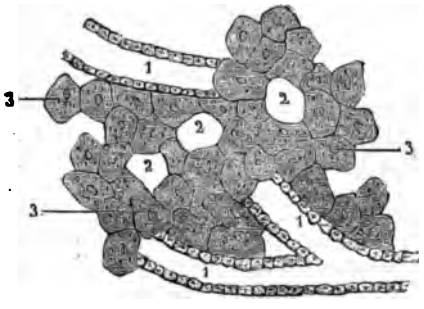

FIG. 379. — Figure schématique du tissu propre du foie, d'après l'opinion ancienne de Kölliker.

1, 1, 1. Tubes sécréteurs du foie avec leur revêtement épithélial. — 2, 2, 2. Espaces dans lesquels passent des vaisseaux. — 3, 3, 3. Réseaux des cellules hépatiques.

En 1859, Budge [2] injecta les canalicules biliaires dans toute la profondeur des lobules; en 1861, Andréjevie [3] réussit aussi à les injecter et à décrire leurs rapports avec les cellules hépatiques; en 1866, Eberth [4] et Herings [5] injectèrent le foie de plusieurs vertébrés inférieurs; ils le comparèrent à celui des mammifères, de manière à montrer la

1. On comprend combien on doit avoir hésité à admettre cette structure canaliculée dans les lobules du foie, lorsqu'on songe qu'aucune autre glande de l'économie n'offre une semblable disposition.

2. In *Müller's Arch.*

3. In *Moleschott's Unters.*, t. 8.

4. In *Virch. Arch.*, t. 39.

5. In *Wien Zitzungsber*, t. 54.

transition entre la structure de leur foie et celle du foie des mammifères, chose qu'on ne saisissait pas facilement avant leurs recherches.

—

Nous n'entreprendrons pas ici de citer les différentes opinions qui ont eu cours dans la science sur le mode d'origine des canaux biliaires; elles sont extrêmement nombreuses. Nous nous contenterons de dire quelle est à ce sujet la pensée de quelques anatomistes qui font autorité dans la science.

Robin, dans ses cours, en 1863 notamment, décrit le foie comme il suit; c'est, à peu de chose près, la manière de voir de A. Bernard, de Morel et Villemin. Le lecteur remarquera les différences considérables qui séparent cette exposition de celle que nous venons de donner.

Le foie a deux fonctions : de *sécréter la bile* et de *fabriquer du sucre*. Pour chacun de ces deux produits, le foie a, selon Robin, un appareil particulier. Le foie doit être considéré comme la réunion de deux glandes dont les éléments sont mélangés : 1° une glande en grappe qui sécrète la bile; 2° une glande vasculaire sanguine qui forme le sucre. Ces glandes ont chacune leurs éléments distincts. La glande en grappe a pour éléments les acini situés aux extrémités des canaux biliaires. Autour de ces acini, contre leur paroi, viennent se diviser les capillaires de l'artère hépatique.

La glande vasculaire sanguine a pour élément glandulaire des cellules spéciales formant des masses autour desquelles et dans lesquelles se rendent les ramifications de la veine porte; c'est de là aussi que partent les radicules des veines sus-hépatiques.

1° Les *acini* de la portion qui sécrète la bile sont en communication directe avec les canaux biliaires. Comme tous les acini, ils se terminent par des culs-de-sac, sur la paroi externe desquels se ramifie l'artère hépatique. Ces culs-de-sac sont disséminés au milieu des autres vaisseaux qui ne font que les côtoyer, et des cellules destinées à la formation du sucre. Les acini sont formés de *culs-de-sac*, qui ne se touchent pas; ils ont une certaine analogie avec les glandes de Meibomius, qui ont la forme de feuilles de fougère. Le fond des culs-de-sac est plus large que le conduit commun; ils mesurent de 50 à 60 μ. Les acini varient dans leurs dimensions, qui sont comprises entre 200 et 400 μ.

Chaque cul-de-sac a une paroi propre, transparente, très-mince, plus mince que la couche d'épithélium qui le double. Cette paroi se continue directement avec celle des conduits biliaires sécréteurs. Le cul-de-sac est tapissé par un épithélium pavimenteux à petites cellules polyédriques, transparentes, contenant chacune un noyau ovoïde remplissant presque complétement la cellule. A la surface

externe des culs-de-sac se trouve un riche réseau provenant de l'*artère hépatique*, et nullement des autres vaisseaux. Les capillaires, qui font suite à l'artère hépatique, vont se jeter dans les veines sus-hépatiques. Des acini partent les canaux sécréteurs qui s'anastomosent plusieurs fois entre eux : ils sont en contact avec les canaux sécréteurs voisins, formés d'une paroi analogue à celle des culs-de-sac ; ils sont tapissés par une couche d'épithélium pavimenteux semblable à celui qui tapisse les culs-de-sac, couche beaucoup plus épaisse que la paroi propre. Cet épithélium pavimenteux est remplacé par un *épithélium à cils vibratiles* [1], au moment où les canaux deviennent excréteurs. Ce changement a lieu au niveau des canaux biliaires qui présentent plus de 100 μ. C'est là aussi que cessent les éléments de la capsule de Glisson. Devenus *excréteurs*, les canaux se dirigent, en convergeant, vers le hile du foie; ils sont constitués par une couche de fibres conjonctives et élastiques, au milieu desquelles on trouve de rares fibres musculaires de la vie organique. Ces fibres musculaires deviennent abondantes, au contraire, dans les gros canaux excréteurs de la bile, qui sont placés sous le foie.

2° La portion glycogénique fait partie des glandes vasculaires sanguines. Du contact du liquide sanguin avec les cellules résulte la formation du sucre. Ces cellules, ou *cellules hépatiques*, ont chacune 20 à 30 μ de diamètre ; elles se réunissent en se juxtaposant et forment de petites masses de 1 à 2 millimètres de diamètre qui constituent les *grains glanduleux* du foie, ou *lobules*.

Les grains glanduleux, ou lobules du foie, n'ont *aucune communication* avec les conduits sécréteurs de la bile ; seulement, au voisinage des conduits biliaires, on voit les acini s'enfoncer entre les lobules hépatiques.

— La portion biliaire du foie, que Robin considère comme une glande en grappe, est regardée par Morel et Villemin comme une glande en tube ; Küss, de Strasbourg, dit avoir observé aussi la terminaison des conduits biliaires en culs-de-sac (*voy.* fig. 370).

— Sappey, dans son *Anatomie*, n'ose pas se prononcer définitivement ; seulement il émet son opinion, et il ajoute qu'il est très-probable que les choses se passent ainsi. D'abord, sa théorie pèche par la base ; cet auteur donne aux cellules le nom d'acini ; pour lui, acinus et cellule hépatique sont synonymes. Il considère la cellule hépatique comme une sorte de cul-de-sac, à paroi très-mince ; il regarde comme vraisemblable que le noyau, décrit par erreur par les auteurs, n'est qu'un amas d'épithélium, car on ne le constate qu'un certain temps après la mort. Enfin, il admet que les canalicules biliaires pénètrent dans le

1. Cet épithélium n'est point vibratile chez l'homme, mais sur quelques animaux. Chez la grenouille, il n'est vibratile que pendant la période embryonnaire. (Remak.)

lobule en se ramifiant, et il n'est pas éloigné de croire que chaque ramification va se mettre en rapport avec une cellule hépatique. Le foie serait ainsi, pour Sappey, une glande en grappe.

L'énumération seule de toutes les opinions contradictoires nous entrainerait trop loin; l'une d'elles, cependant, doit être mentionnée, car il n'y a que fort peu de temps qu'elle a été reconnue inexacte ; elle a été adoptée par Ecker, Gerlach, Handfield Jones, Hyrtl, etc. D'après ces auteurs, les canalicules biliaires n'auraient pas de paroi propre; ce seraient simplement des espaces limités par les cellules, lesquels espaces intercellulaires s'aboucheraient directement avec les racines des canaux biliaires arrivant à la surface du lobule.

ARTICLE DOUZIÈME

RATE

La rate, organe mou et friable, de couleur lie de vin, situé dans l'hypochondre gauche et présentant une dilatation et un retrait intermittents, est formée : 1° d'une *charpente fibreuse*, qui comprend l'enveloppe extérieure, les gaînes des vaisseaux et les trabécules qui séparent les aréoles; 2° d'une substance molle contenue dans les aréoles, ou *pulpe splénique*, dans laquelle on trouve les follicules de la rate, ou *corpuscules de Malpighi;* 3° de *vaisseaux* et de *nerfs* [1]. Après avoir passé en revue ces différentes parties, nous résumerons les détails de cette structure, comme nous l'avons fait pour le foie; nous exposerons rapidement les diverses hypothèses qu'on a émises sur la structure de cet organe, et nous terminerons par quelques mots sur les fonctions.

1° Charpente fibreuse.

Cette *charpente fibreuse* forme à la rate une enveloppe qui limite toute la surface de cet organe, excepté au niveau des orifices qui laissent passer les vaisseaux et les nerfs. L'enveloppe extérieure se continue à la surface des vaisseaux, sous forme de gaînes connues

1. On a l'habitude de décrire la rate avec les organes de l'appareil digestif, quoiqu'*elle ne se rattache par aucun lien à la fonction de digestion.* Ce n'est pas davantage une glande, quoiqu'on la fasse rentrer dans le groupe des glandes vasculaires sanguines, groupe qui, du reste, tend à disparaître de la science. La *rate est un organe spécial annexé au système circulatoire, comme un tissu érectile.* C'est, en effet, un *organe érectile* situé sur le trajet du sang qui passe de l'artère splénique dans la veine splénique, comme le tissu érectile de la verge est situé entre les artères et les veines honteuses internes. *Elle diffère cependant des organes érectiles par la nature de son tissu*, qui nous force à la ranger dans le groupe des *organes lymphoïdes.*

sous le nom de *capsule de Malpighi*, laquelle est analogue à la capsule de Glisson située dans le foie. Tandis que le hile du foie est une ouverture unique, celui de la rate est formé par la succession de huit à dix orifices disposés en série verticale à la face interne de la rate ; autrement dit, les vaisseaux de la rate se divisent avant d'arriver à cet organe, et leurs branches, dans chacune des ouvertures, sont revêtues d'une gaîne, comme les branches de la veine porte à l'intérieur du foie. La capsule de Malpighi, ramifiée à l'intérieur de la rate, est unie à l'enveloppe extérieure par des prolongements, colonnes, ou *trabécules*, qui limitent de très-petits espaces aréolaires communiquant les uns avec les autres, comme dans un tissu érectile.

L'*enveloppe proprement dite* est une membrane mince et résistante; elle est libre dans la cavité abdominale par l'une de ses faces; l'autre face, intérieure, donne attache aux petites colonnes ou trabécules de l'intérieur de l'organe. Cette membrane, résistante et élastique, appelée *membrane fibreuse de la rate* [1], forme une sorte de sac, de bourse, cloisonnée à l'intérieur et remplie de pulpe splénique. De dehors en dedans, elle est formée de deux couches, chez l'homme, de trois couches chez beaucoup d'animaux, tels que le porc, le chien, etc.

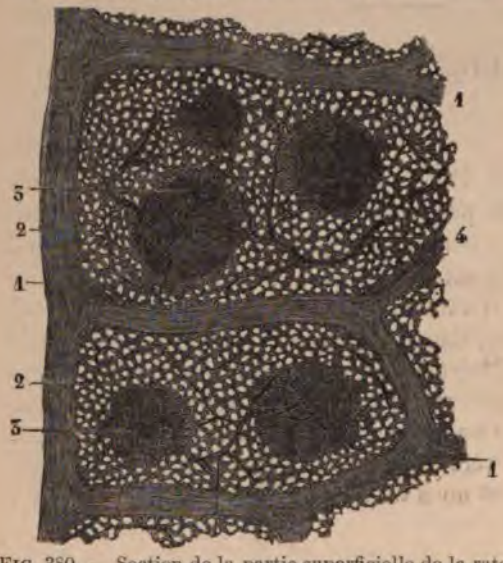

FIG. 380. — Section de la partie superficielle de la rate de l'homme. (Grossissement, 40.)

1, 1, 1. Enveloppe fibreuse et cloisons intérieures. — 2, 2 Espaces cineux de la pulpe splénique. — 3, 3. Corpuscules de Malpighi. — 4. Ramifications artérielles.

1° La *couche superficielle* n'est autre chose que le péritoine qui donne un aspect lisse à la surface de la rate. Le péritoine est tellement confondu avec la couche profonde, qu'on ne peut le séparer [2]. Cependant,

1. Ou *capsule*, ou *tunique propre*, ou *tunique albuginée*, ou *membrane fibro-séreuse* de la rate.

2. Chez les ruminants, cette adhérence est moindre. Nous saisissons cette occasion pour mettre les observateurs en garde, lorsqu'ils étudieront le tissu de la rate. La rate de l'homme diffère essentiellement de celle des animaux ; chez ceux-ci, elle varie souvent d'une espèce à une autre. Il ne faut donc pas toujours rapporter à l'homme ce qui se montre chez les animaux.

au niveau des trous qui forment le hile, et près de l'extrémité supérieure, on voit cette séreuse se détacher de la rate et constituer le ligament phrénico-splénique et l'épiploon gastro-splénique.

2° La *couche profonde* est formée de tissu conjonctif ordinaire, dans lequel on trouve des réseaux serrés de fibres élastiques et des corpuscules de tissu conjonctif nombreux. Il est difficile de se prononcer sur la présence des fibres musculaires dans cette couche; Meissner, Müller et Sappey les signalent à sa face profonde; la plupart des autres auteurs ne les ont pas rencontrées. Telle est la constitution de l'enveloppe fibro-séreuse de la rate, chez l'homme.

Chez quelques animaux, il existe, en dedans de la couche précédente, une troisième couche formée de fibres musculaires lisses. Ces fibres, découvertes en 1846 par Kölliker, constituent quelquefois une mince couche, presque sans mélange de tissu conjonctif, comme chez le chat et le porc. Dans quelques cas, cette couche musculaire contient parties égales de tissu conjonctif et de fibres musculaires, chez le rat et le lapin, par exemple; dans d'autres, au contraire, le tissu conjonctif prédomine et renferme de rares faisceaux musculaires, comme on le voit chez les ruminants et le singe (W. Müller). Ces fibres font défaut sur le lapin, le cheval, le bœuf, etc.

FIG. 381. — Figure schématique montrant un fragment d'une section de la rate (Leydig).

1, Artère avec sa gaine, capsule de Malpighi. — 2, 2, 3. Trabécules de dimensions différentes. — 4, 4. Deux corpuscules de Malpighi ou follicules lymphatiques. — 5, 5. Pulpe ou tissu splénique, située dans les aréoles; le tissu conjonctif réticulé de la pulpe n'est pas représenté.

La *capsule de Malpighi* se compose de plusieurs gaines. Continue avec la couche fibreuse et élastique qui entoure la rate, elle se rami-

fie à la manière d'un arbre, comme la capsule de Glisson, et elle se porte jusque sur les plus fines ramifications des vaisseaux. La face interne de ces gaînes adhère, par un tissu conjonctif lâche [1], aux organes qui y sont contenus; leur face externe donne insertion à de nombreuses trabécules qui se portent dans la rate, à la rencontre de celles qui naissent de la face interne de l'enveloppe fibro-séreuse.

Chacune de ces gaînes, contenant une artère, une veine, un tronc lymphatique et un faisceau nerveux, offre une épaisseur égale à celle de l'enveloppe de la rate, jusque sur les ramifications principales des vaisseaux. Cette épaisseur est ordinairement intermédiaire à celle de la paroi artérielle et de la paroi veineuse.

Arrivées à un certain degré de division, les veines et les artères se séparent, comme nous le verrons plus loin. A ce moment, le tissu de la gaîne se modifie sur l'artère; *il passe de tissu conjonctif et élastique à l'état de tissu conjonctif réticulé mélangé de cellules lymphatiques* : en un mot, les gaînes sont formées de *tissu lymphoïde*, de ce même tissu que nous allons trouver dans le tissu splénique. Nous reviendrons plus loin sur ce point, qui ne peut être compris, si l'on n'a pas présente à l'esprit la disposition des vaisseaux.

Les *trabécules* partent principalement de la surface interne de l'enveloppe et aussi de la surface de la capsule de Malpighi. Les plus volumineuses sont un peu aplaties et peuvent mesurer jusqu'à 2 millimètres de largeur; d'autres sont à peu près cylindriques et peuvent atteindre un demi-millimètre. Les plus petites sont très-grêles, souvent plus fines que des fils de soie, et partent surtout des branches terminales de la capsule de Malpighi ou des trabécules plus considérables. Chez les ruminants et le porc, les plus petites trabécules sont microscopiques. Tous ces prolongements, en forme de filaments plus ou moins considérables, s'unissent entre eux de mille manières, de telle sorte qu'ils limitent de très-petits espaces ou aréoles communiquant les uns avec les autres. Ils sont tellement nombreux, que la rate déchirée paraît charnue à l'œil nu. Au niveau du point où deux petits filaments s'entre-croisent, on constate la présence d'un renflement, d'une sorte de nœud. Chez l'homme, on trouve une certaine quantité de fibres musculaires lisses dirigées longitudinalement, seulement dans les trabécules les plus déliées; elles sont nombreuses et toujours longitudinales chez le chien et le porc. Du reste, nous pourrions répéter ici ce que nous avons dit plus haut de la proportion de ces fibres musculaires dans l'enveloppe, chez les divers animaux. Nous rappellerons ici que la rate d'un chien vivant peut se raccourcir de plus de deux centimètres, lorsqu'on galvanise les nerfs qui se rendent à cet organe.

Les *aréoles*, limitées par toutes ces trabécules entre-croisées, commu-

1. Les veines sont solidement unies à la gaîne sur le côté opposé à l'artère.

niquent entre elles et peuvent être injectées directement par un trou fait à la rate. Elles sont irrégulières et de dimensions variables ; généralement elles sont très-petites et offrent un aspect charnu. Les aréoles des grands animaux ne sont pas plus grandes, et Müller, qui a publié le travail le plus récent et le plus complet sur la structure de la rate (Leipzig et Heidelberg, 1865), dit que le nombre et le volume des trabécules sont en général proportionnés au volume de la rate.

2° Tissu splénique et corpuscules de Malpighi [1].

Le tissu splénique [2], contenu dans les aréoles, forme cette espèce de pulpe rougeâtre que l'on fait sortir par pression au niveau des points où la rate a été déchirée. Il ne faut pas croire qu'il s'agisse là d'un liquide : c'est bien un tissu véritable.

Nous avons vu, dans la muqueuse de l'intestin grêle, entre autres, comment le tissu adénoïde ou lymphoïde peut se montrer sous une forme lâche, et comment aussi ce tissu peut se condenser pour former des organes arrondis, de dimensions variables, les follicules clos ou follicules lymphatiques. La même chose existe dans la pulpe de la rate; ce qu'on appelle pulpe splénique n'est autre chose qu'un tissu conjonctif réticulé, tissu lymphoïde délié, qui remplit les aréoles de la rate. En certains points, ce tissu se condense pour donner naissance aux follicules

FIG. 382. — Fragment de rate durcie dans l'acide chromique et dans l'alcool (Billroth).

On y voit trois corpuscules de Malpighi 3, les trabécules et les aréoles 1, 2, 2.

1. Les préparations de la rate sont très-difficiles à faire; il faut en manquer un grand nombre avant d'en réussir une. Il ne faut faire durcir que de petits fragments dans l'alcool concentré, le perchlorure de fer, et mieux l'acide chromique. On commence par des solutions étendues, et, changeant souvent le liquide, on passe graduellement aux solutions plus concentrées. Pour étudier le tissu conjonctif réticulé, il faut faire tomber sur la pièce un filet d'eau qui entraîne les cellules, ou bien se servir d'un pinceau.

Lorsqu'on fait des coupes sur ces pièces durcies, il faut se servir de glycérine pour rendre la pièce transparente, et de carmin pour donner de la coloration.

Les injections devront être faites, avant de faire durcir les pièces, avec la gélatine mélangée au carmin, au bleu de Prusse ou au chromate de plomb, suivant la couleur qu'on veut obtenir.

Il est plus facile de faire des recherches sur la rate des petits mammifères. Celle de l'homme est d'une étude très-difficile ; on ne peut ordinairement l'étudier que longtemps après la mort, et souvent à la suite de longues maladies.

2. Encore appelée *pulpe splénique*, *boue splénique*, *parenchyme de la rate*, *substance rouge de la rate*, *tissu glandulaire*, *tissu propre*.

clos, ou *corpuscules de Malpighi*, et pour former une sorte de gaîne lymphoïde aux branches terminales de l'artère splénique. Au milieu des éléments déliés de ce tissu lymphoïde, on trouve un *liquide* qui l'humecte, pour ainsi dire. Nous étudierons le tissu conjonctif réticulé, les follicules clos et le liquide interposé, en nous réservant de revenir plus tard sur les vaisseaux.

A. Tissu conjonctif réticulé. — On ne le voit pas à l'œil nu : au microscope, il offre le même aspect que les trabécules qu'on examine à l'œil nu. Ce tissu est donc un système de trabécules de plus en plus déliées, faisant suite aux trabécules principales, et formées d'un tissu différent. On sait que la couleur de la rate est variable ; qu'elle soit rouge clair ou rouge foncé, bleuâtre, livide, noire, cela ne dépend nullement du tissu qui nous occupe, mais du liquide au milieu duquel il est plongé.

Ces filaments microscopiques ont une épaisseur de 20 à 60 μ. Ils forment, en s'entre-croisant, un réticulum très-fin, étendu dans tous les espaces limités par les trabécules. Ce réticulum s'insère, d'une part, sur les nombreuses trabécules que nous avons déjà décrites, et, d'autre part, sur les corpuscules de Malpighi et les gaînes artérielles dont le tissu s'est transformé en véritable tissu lymphoïde. Au point d'entre-croisement de deux filaments de ce réseau, on observe un noyau : c'est le noyau du corpuscule qui a formé les fibres du réseau. Dans ce réticulum, on trouve des cellules lymphatiques, comme dans toutes les régions où nous avons rencontré du tissu lymphoïde. Ces cellules sont identiques à celles qui existent dans les corpuscules de Malpighi et dans les follicules des ganglions lymphatiques et des plaques de Peyer. Frey a constaté leur contractilité, par des mouvements amiboïdes, sur la grenouille et la salamandre. Récemment (*Wirchow's Archiv.*, t. 38), Cohnheim a observé ces mouvements amiboïdes sur les cellules d'autres animaux, et même sur des mammifères. Nous avons dit, en décrivant les mouvements amiboïdes des cellules, qu'une cellule peut s'incorporer, en les prenant avec les prolongements de sa propre substance, des particules colorées, des globules de lait, et même des globules rouges du sang ; il ne faut pas l'oublier.

B. Follicules clos. — On les appelle encore *corpuscules de Malpighi*, *follicules lymphatiques*. Ces corpuscules, découverts en 1666 par Malpighi, se montrent sous forme de petits grains grisâtres, arrondis, *visibles à l'œil nu*, dont le diamètre varie entre un quart de millimètre et un demi-millimètre; rarement on en trouve de plus gros.

Ils sont séparés les uns des autres par un intervalle de 2 à 4 millimètres, ce qui a conduit Sappey à évaluer le *nombre* total des corpuscules d'une rate de 7,000 à 8.000.

Ces corpuscules, étant assez volumineux, sont faciles à distinguer :

mais on ne les rencontre pas sur toutes les rates. Sappey les a observés 3 fois sur 40 rates. Hessling en a trouvé 115 fois sur 950 sujets ; à mesure qu'il s'est rapproché du moment de la naissance, il les a vus plus constamment : 1 fois sur 16 de dix à quatorze ans, 1 fois sur 3 de deux à dix ans, 1 fois sur 2 de un à deux ans. Kölliker les a observés 4 fois sur 4 suppliciés. Ces faits ont conduit les auteurs à dire qu'on ne trouve les corpuscules de Malpighi que sur des rates fraîches et saines, qu'ils n'existent plus chez les individus qui ont succombé après une longue maladie ou une abstinence prolongée. Comment se fait-il alors que Malpighi recommandait la macération dans l'eau pour trouver ces corpuscules, et que de Lasône, 1732, en ait fait une description détaillée en suivant ce procédé ? Sappey a vu, du reste, que plus la rate d'un cadavre offre de résistance, plus elle contient de corpuscules; les rates ramollies n'en renferment jamais. L'un des sujets qu'il a examinés était à l'amphithéâtre depuis quatre jours : de plus, il a mis la rate dans de l'eau, qu'il renouvelait tous les jours, et au bout de douze jours, les corpuscules étaient encore plus visibles. Disons cependant que tout le monde pourrait avoir raison ; il est possible qu'on rencontre les corpuscules principalement sur les rates fraîches, et surtout lorsqu'elles sont consistantes.

Les follicules clos ne sont pas disséminés sans ordre dans la rate, ils sont *adhérents aux branches artérielles*. Chez la plupart des animaux, ils sont appliqués sur la paroi de l'artère, dont les branches simulent une petite grappe ; mais, chez l'homme, ces corpuscules sont traversés, au centre ou sur l'un des côtés, par la branche artérielle qui les supporte. Quelquefois, ils sont placés dans l'angle de bifurcation d'un vaisseau.

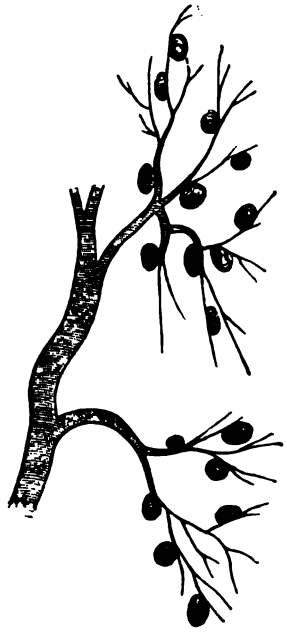

FIG. 383. — Branche artérielle de la rate avec des follicules clos.

Leur *structure* est identique à celle des follicules clos solitaires de l'intestin, aux follicules des ganglions lymphatiques. C'est du tissu conjonctif réticulé, formant un réseau lâche au centre du corpuscule [1], et se condensant de plus en plus à mesure qu'il se rapproche de surface, de manière à former une sorte d'enveloppe. En ce point, il est

1. Ce réseau a des mailles plus larges et des trabécules plus grosses que celui du tissu conjonctif réticulé décrit plus haut.

tellement condensé, qu'on le prendrait pour une membrane. Or, ce n'est pas une véritable membrane, mais un réticulum serré et poreux, pouvant laisser passer les cellules lymphatiques qui sont contenues au centre [1].

Il existe, en effet, au centre du follicule, des *cellules lymphatiques*, ou lymphoïdes, en tout semblables à celles que nous avons vues dans le réticulum délié de la pulpe, dans les follicules clos de l'intestin, en un mot, dans tous les organes formés de tissu adénoïde, ou lymphoïde. Ces cellules, plongées au milieu d'un peu de liquide albumineux et transparent, sont petites et grosses, de 4 à 13 μ, incolores, arrondies, et ressemblent à celles des ganglions lymphatiques; quelques-unes contiennent des granulations graisseuses [2]. Ces caractères prouvent une prolifération incessante de ces cellules lymphatiques dans les follicules de la rate.

Des *globules rouges du sang* pénètrent quelquefois dans le réticulum du centre du corpuscule de Malpighi; ces globules sont libres ou contenus dans des cellules incolores, normaux ou ayant subi des modifications.

Les *rapports des follicules avec les artères* constituent l'un des points les plus intéressants de la structure interne de la rate. En parlant des gaînes fibreuses, formant autour des artères la capsule de Malpighi, nous avons dit qu'à un certain moment la veine et l'artère contenues dans la même gaîne se séparent, et qu'à ce niveau le tissu de la gaîne se modifie. En effet, tant que les artères ont plus d'un demi-millimètre, elles sont accolées aux veines, et la gaîne fibreuse, qui leur forme une enveloppe commune, offre la structure que nous avons indiquée pour la capsule de Malpighi. On ne trouve jamais de follicule clos sur ces gaînes; ils ne se présentent que sur les parois des artères qui ont moins d'un demi ou d'un quart de millimètre. Nous laissons de côté les veines, dont il sera question plus loin; nous nous occupons ici des artères seulement. La modification de la capsule de Malpighi, c'est-à-dire de la gaîne fibreuse de l'artère, consiste en un passage insensible du tissu fibreux et élastique de la gaîne au tissu conjonctif réticulé, avec mélange de cellules lymphoïdes, et c'est précisément sur ces petites artères, et seulement sur elles, qu'on trouve les follicules clos.

Donc, les artères au-dessous d'un quart de millimètre n'ont plus de gaîne fibreuse : elles sont entourées d'une gaîne lymphoïde qui se

1. Ce refoulement du tissu conjonctif réticulé vers la périphérie rappelle le refoulement, les condensations du tissu conjonctif ordinaire dans la formation des bourses séreuses sous-cutanées.

2. On a signalé aussi des *noyaux libres* dans les follicules; Kölliker affirme qu'ils viennent des cellules détruites, et qu'ils n'existent pas lorsqu'on procède à l'examen avec beaucoup de soin.

confond avec les follicules. En rapprochant ce que nous avons dit du siége des follicules sur les petites artères, et de leur structure, on peut considérer cette gaîne comme un épanouissement du tissu lymphoïde du follicule, ou bien considérer le follicule comme un épaississement de la gaîne lymphoïde de l'artère. On comprend, maintenant, pourquoi il arrive fréquemment qu'une artère traverse un follicule : c'est que celui-ci s'est développé par un épaississement périphérique du tissu lymphoïde de l'artère ; tandis que, s'il se développe en un seul point, il sera latéral et pourra même être pédiculé [1].

Les corpuscules de Malpighi ne siégent pas ailleurs que sur cette gaîne lymphoïde des artères. La transformation de la gaîne artérielle est telle, que la tunique externe de l'artère y participe : ainsi les petites artères de la rate n'ont plus de tunique adventice, elles sont formées seulement par la tunique interne et par une couche de fibres musculaires circulaires, le tout étant entouré par du tissu lymphoïde formant une sorte de gaîne lymphatique adhérente à l'artère.

Ce n'est pas ici le lieu de nous occuper de la terminaison de ces artères, mais bien de faire remarquer que nous avons vu jusqu'à présent : 1° une charpente fibro-élastique, formant une sorte de tissu érectile, par le mélange, l'entre-croisement des trabécules parties de l'enveloppe fibreuse et des gaînes fibreuses qui entourent les vaisseaux spléniques, ayant moins d'un quart de millimètre ou d'un demi-millimètre ; 2° un tissu lymphoïde formant le tissu propre de la rate, ce tissu se montrant sous forme de cordons, de canaux entourant les petites artères et les accompagnant, sous forme d'épaississement de ces canaux (corpuscules de Malpighi), et sous forme de réticulum lâche étendu entre ces parties, d'une part ; entre elles et les trabécules, d'autre part. Dans tous ces points, c'est toujours le même tissu, rempli de cellules lymphatiques situées au milieu du réticulum. On ne peut s'empêcher de comparer cette structure à celle d'un ganglion lymphatique : un tissu lymphoïde sous forme de follicules clos, réunis par des espèces de cordons lymphatiques, comme dans les ganglions ; le tout uni par un réticulum lâche, comme dans les ganglions ; tout autour une enveloppe et une disposition aréolaire, comme dans les ganglions. Si la similitude n'est pas complète, il y a au moins une grande analogie. Il nous reste maintenant à parler du liquide interposé aux filaments du réticulum lâche qui remplit les aréoles de la rate.

C. Liquide de la pulpe splénique. — Ce liquide, *formé par le sang sorti des vaisseaux* [2], remplit toutes les aréoles de la rate. Il est d'une

1. Ce changement de tissu est appelé par certains auteurs *infiltration lymphoïde diffuse*.

2. Il serait tout aussi logique de parler de ce liquide en traitant des vaisseaux.

couleur rouge plus ou moins foncée; c'est lui qui donne à la rate sa coloration. Ce liquide est composé d'une matière amorphe, tenant en suspension des éléments anatomiques figurés, libres ou adhérents aux filaments du réticulum.

Jusqu'à présent, nous n'avons pas eu l'occasion de signaler de grandes difficultés de structure. Ce qui précède est admis presque sans conteste, surtout depuis les derniers travaux de Gray (On the structure and the use of the spleen, London, 1854), de Billroth (*Müller's Arch.*, 1857), de Müller (Leipzig. 1865), etc. Nous devons avouer, cependant, que les anatomistes français se décident avec peine à ouvrir la porte au tissu adénoïde de His, qui pénétrera quand même. Lorsqu'il s'agit de s'expliquer sur la signification des corpuscules en suspension dans la pulpe splénique, le désaccord commence; il s'accentue surtout lorsqu'on veut étudier la disposition des vaisseaux ou mieux la continuité entre l'artère et la veine spléniques.

Les éléments anatomiques figurés contenus dans les mailles du réticulum lâche de la pulpe splénique sont très-nombreux; on y remarque:

1° Une quantité considérable de cellules rondes pâles, de 4 à 13 μ, en tout semblables à celles qui sont contenues dans les corpuscules de Malpighi et dans les follicules lymphatiques. Ces cellules sont tellement nombreuses, qu'on les considère comme essentielles, et, pour cette raison, on les a appelées *cellules du tissu splénique*, *cellules parenchymateuses de la rate*. Ce sont, en un mot, des leucocytes, ou globules blancs du sang [1]. Ces cellules sont presque en contact; on admet qu'à elles seules elles constituent la moitié de la substance liquide qui remplit les aréoles;

2° A côté de ces cellules, d'autres *éléments celluleux incolores* : les uns, pâles, arrondis et homogènes, de 8 à 10 μ, entourés par une mince membrane d'enveloppe; les autres, plus volumineux, de 15 à 22 μ, pâles, incolores, à un ou deux noyaux, ou bien remplis de fines granulations graisseuses;

3° Des *globules rouges du sang*, les uns normaux, les autres ayant subi diverses modifications par suite de leur séjour dans les aréoles de la rate : tantôt ils sont rapetissés, plissés, tantôt brisés en fragments plus ou moins foncés et formant des granulations pigmentaires (*voyez* plus loin, *Fonctions de la rate*):

4° Chez les animaux à la mamelle, de petites *cellules jaunâtres* à noyau, que Kölliker considère comme des *globules sanguins en voie de formation* [2].

1. On y rencontre également des masses de protoplasma à noyaux multiples et des cellules en voie de scission, nouvelle preuve de la formation des globules blancs dans la rate. (*Voy.* plus loin, *Fonctions de la rate.*)

2. Ces cellules passent dans la veine splénique: c'est là une des origines des globules blancs du sang.

3° Vaisseaux et nerfs de la rate.

A. Artère et veine spléniques. — Ces vaisseaux pénètrent dans la rate par une série d'ouvertures, 4 à 10, et se ramifient dans tous les sens. Ils sont juxtaposés et accompagnés par les lymphatiques et les nerfs. Ces deux vaisseaux sont contenus dans la capsule de Malpighi, gaînes fibro-élastiques, jusqu'à ce que les artères se trouvent réduites au volume d'un quart de millimètre environ. Jusqu'à ce niveau, la gaîne des vaisseaux conserve la même structure et reçoit l'insertion des trabécules de la rate. Ensuite, toutes ces dispositions vont changer ; l'artère et la veine se sépareront, la gaîne fibreuse qui entoure l'artère va se changer en tissu lymphoïde, et chacun des deux vaisseaux prenant une direction différente, il importe de les étudier séparément.

Terminaison de l'artère. — Réduites au volume que nous venons d'indiquer, les branches artérielles donnent naissance à de petits ramuscules qui, eux-mêmes, se terminent par de petits faisceaux d'artérioles en forme de pinceau, auxquels on donne quelquefois le nom de *penicilli arteriarum*.

Ces artérioles se divisent en deux groupes : les *unes se jettent sur les corpuscules de Malpighi* et s'y ramifient en capillaires rayonnants de la circonférence au centre et anastomosés par des anses capillaires, ordinairement au-dessous de 6 μ, d'après Müller, irréguliers quant à leur diamètre, à leur direction et à leurs anastomoses, selon Billroth ; les *autres donnent naissance à de véritables capillaires* de 6 à 11 μ, qui se répandent dans toutes les parties du tissu splénique, en décrivant des flexuosités.

A partir du moment où les artères se sont séparées des veines en se revêtant d'une enveloppe de tissu lymphoïde, ces vaisseaux donnent des *branches qui ne s'anastomosent pas* entre elles et qui ont une marche indépendante. C'est à peine si les vaisseaux capillaires les plus déliés s'anastomosent entre eux.

Si maintenant nous considérons dans leur ensemble toutes les ramifications d'une même artère, nous voyons que les branches terminales, les artérioles et les capillaires sont plongés au milieu du tissu lymphoïde qui constitue la substance propre de la rate. Une gaîne lymphoïde entoure les petites artères et les capillaires; cette gaîne, hypertrophiée en certains points, forme les corpuscules de Malpighi, et elle se continue sur les capillaires, en leur formant une enveloppe, une sorte de gaîne lymphatique : ce qui revient à dire, plus simplement, que les petites artères et les capillaires se ramifient dans l'épaisseur du tissu lymphoïde, dont ils sont entourés de toute part : lequel tissu lymphoïde forme des agglomérations, ou follicules, contre les parois des

petites artères et des artérioles. Dans l'épaisseur de ces gaînes lymphoïdes, on trouve une quantité considérable de cellules lymphatiques[1]. Ce tissu est tellement abondant dans la rate, qu'il envahit même par places la tunique externe de l'artère, comme nous l'avons déjà vu plus loin.

Comme l'a montré Assolant, 1802, les artères et les veines ne s'anastomosent pas toutes entre elles dans l'épaisseur de la rate, comme cela s'observe dans les autres organes. La branche artérielle et la branche veineuse, contenues dans une même gaîne de la capsule de Malpighi, communiquent entre elles par leurs capillaires, mais ne communiquent pas avec les vaisseaux voisins; c'est-à-dire que le sang d'une branche artérielle revient par la branche veineuse correspondante, et non par une branche voisine, disposition qui permet de diviser la rate en plusieurs départements vasculaires, et même d'injecter avec des substances différemment colorées les diverses parties de la rate par les différentes branches qui pénètrent dans l'organe. Sappey fait observer que cette indépendance n'est pas toujours aussi complète; il résulte de ces recherches qu'il n'y a jamais plus de quatre ou cinq départements séparés dans la rate, quel que soit le nombre d'artères qui pénètrent dans cet organe.

Nous devons voir maintenant comment le sang passe des capillaires dans les veines. Jusqu'ici, on est à peu près d'accord ; les dissidences commencent à l'origine des veines, origine qui constitue, il faut bien le dire, le point le plus épineux de la structure intime de la rate.

Origine de la veine. — La veine splénique est dépourvue de valvules; nous l'avons suivie jusqu'au moment où elle s'est séparée de l'artère: il s'agit maintenant de relier ce point à l'extrémité des capillaires artériels. Il n'a pas encore été facile de constater *de visu* de quelle manière les capillaires s'abouchent dans les veines ; mais voici ce que l'on croit être le plus probable, d'après ce qu'on peut observer sur les ramuscules veineux les plus éloignés :

Les injections des veines terminales ont été bien faites, surtout par Frey, en 1860. Nous avons vu que les petites artères se séparent des veines pour pénétrer dans le tissu lymphoïde de la rate. Les veines conservent encore la gaîne fibro-élastique, et Tomsa fait observer que cette gaîne continue à recevoir les insertions des trabécules de la rate, lorsque l'artère n'en reçoit plus déjà depuis longtemps. Si nous les suivons du tronc vers les capillaires, nous voyons qu'elles s'amincissent de plus en plus jusqu'à 6 à 9 μ, puis elles s'élargissent tout à coup.

1. Les cellules lymphatiques sur les parois des artères ont été vues pour la première fois, en 1852, par Leydig sur les poissons, et par Remak sur les mammifères. On les observe jusque sur les capillaires.

D'après Müller, les dépôts de cellules commencent à se montrer en abondance sur les vaisseaux de 200 μ jusqu'aux artérioles de 20 μ.

pour former des espaces veineux plus larges [1], de 16 à 20 μ, qui s'ouvrent plus tard eux-mêmes dans les aréoles de la pulpe splénique, de sorte que le tissu lymphoïde de cette pulpe forme, à proprement parler, une paroi au sang veineux [2]. Nous voyons donc que les veines se terminent par des espaces analogues aux espaces aréolaires des tissus érectiles : c'est-à-dire que le sang, en sortant des capillaires artériels, suinte, pour ainsi dire, par des milliers d'ouvertures, pour se répandre dans le réticulum de la pulpe splénique, où il baigne le tissu lymphoïde; puis il passe dans des canaux particuliers, sorte de canaux veineux qui le conduisent dans les veines. Il y aurait donc, entre les veines et les capillaires artériels, des lacunes dont les parois élastiques se dilateraient pendant la tuméfaction de la rate.

Il nous reste à étudier la structure de ces conduits veineux étendus des veines aux aréoles de la pulpe, et la manière dont les capillaires s'ouvrent dans ces espaces.

Quant à la *structure des conduits veineux*, voici ce qu'on observe. Si l'on regarde la surface interne des veinules et de ces conduits veineux, on voit qu'elle est percée d'ouvertures, à la manière d'un crible [3], et que ces ouvertures conduisent dans des veines qui se détachent à angle droit. Il en résulte des anastomoses considérables, un vrai réseau veineux [4]. C'est de ce réseau que partent les canaux dilatés dont nous venons de parler. Remarquons qu'il s'agit toujours de dimensions microscopiques. On ne voit rien de tout cela à l'œil nu, pas même les aréoles de la rate.

Au moment où les petites artères se sont éloignées des veines, celles-ci ont conservé la gaîne fibreuse à leur surface; mais, à mesure qu'elles diminuent de calibre, on voit cette gaîne se confondre avec la paroi veineuse, en s'amincissant. Après un certain trajet, ces capillaires veineux, qui ont de 16 à 20 μ, n'ont plus de paroi distincte, ils se réduisent à la couche épithéliale. Cette couche est formée par des cellules fusiformes, de 20 à 40 μ de long, sur 3 à 6 μ de large environ. Les cellules épithéliales sont juxtaposées; mais on ne tarde pas à apercevoir entre elles des écartements, des espaces au niveau desquels on voit apparaître le tissu lymphoïde qui entoure les canaux veineux. Un peu plus loin, l'épithélium disparaît, et il y a un contact immédiat entre le liquide sanguin et le tissu lymphoïde de la substance propre de la rate.

La *continuité des capillaires artériels et des veines* se fait ainsi : au

1. *Veines capillaires, origines veineuses lacunaires* des auteurs, *veines caverneuses* de Billroth.

2. *Trajets pulpeux intermédiaires* de Frey.

3. Ce sont ces ouvertures qu'on appelle *stigmates de Malpighi*.

4. Ces anastomoses manquent chez les ruminants, comme l'a démontré Frey. Müller ne les admet ni pour les mammifères ni pour l'homme.

moment où les capillaires vont se terminer, les uns ont la texture de tous les capillaires et sont entourés d'une membrane adventice formée de tissu conjonctif réticulé; les autres ont une paroi délicate, extrêmement mince, avec de nombreux noyaux. Puis on voit la paroi du capillaire devenir tendue, se diviser en fibres et se confondre, en s'élargissant, avec le tissu lymphoïde qui limite les aréoles de la pulpe.

Voici donc comment se fait le courant sanguin dans la rate de l'homme et des mammifères : le sang est porté par l'artère splénique jusqu'aux capillaires qui sont disséminés, d'une part, dans les follicules clos, d'autre part dans le tissu lymphoïde qui forme le réticulum de la pulpe et la gaîne des artérioles. Tous ces capillaires viennent déboucher, par des ouvertures béantes, à la surface des follicules clos et sur les parois des aréoles de la pulpe. Le sang est versé là, comme par les artères hélicines dans les aréoles des corps caverneux; il entre en contact avec la paroi des aréoles de la rate, et il circule dans les interstices du tissu lymphoïde, comme l'eau d'un fleuve presque à sec chemine à travers les cailloux, pour me servir de l'expression pittoresque et très-exacte de Frey. Ce sang qui serpente ainsi forme la partie liquide de la pulpe splénique. De ces espaces le liquide sanguin passe dans les canaux veineux, dont les dimensions variables peuvent être en moyenne de 33 μ, selon Morel : puis il pénètre dans les véritables veines au moment où les canaux veineux se rétrécissent brusquement. Enfin, il sort par la veine splénique et se jette dans la veine porte. On voit donc que le sang entre en contact avec le tissu lymphoïde de la rate, puisque la surface des follicules et du réticulum lymphoïde en est baignée; c'est là évidemment que le tissu lymphoïde de la rate imprime des modifications au sang.

Lymphatiques. — Sappey n'admet pas de lymphatiques superficiels; il affirme qu'ils n'ont pas encore été démontrés. Les *lymphatiques profonds*, les seuls qui existent, viennent de la pulpe splénique, mais on ne connait pas leur origine; ils s'accolent ensuite aux parois des principales veines. Les petites veines n'en ont pas, et sont contenues dans la capsule de Malpighi. Chaque veine est accompagnée d'un seul vaisseau lymphatique, de sorte que ceux-ci sortent de la rate au nombre de six ou huit, selon le nombre de vaisseaux sanguins. Ils se portent ensuite dans des ganglions situés au niveau de la queue du pancréas. Sappey dit qu'il est difficile de les injecter, mais qu'il est facile de les apercevoir, en injectant l'artère splénique avec une solution gommeuse colorée qui passe en partie dans les lymphatiques.

Selon Billroth, Frey, Kölliker et Teichmann, chez les animaux qui ont un tissu conjonctif sous-séreux abondant (ruminants, solipèdes), les *vaisseaux lymphatiques superficiels forment un réseau très-déve-*

loppé. dont les vaisseaux, remplis d'un liquide clair, sont pourvus de valvules et présentent des renflements en forme de chapelet. Ce réseau a été observé chez le porc, le mouton et le bœuf; il est difficile à injecter chez ce dernier animal. Il n'y en a pas chez l'homme, le chien, etc.

Quant aux *lymphatiques profonds*. Ecker, Kölliker et Tomsa en auraient vu, au niveau du hile, colorés en rouge par des globules sanguins. Tomsa[1] les aurait injectés récemment sur le cheval; il prétend les avoir suivis jusque dans la pulpe, où ils forment des gaînes lymphatiques autour des artères (Frey. traduction française, p. 531). Kölliker et Teichmann ont constaté chez certains animaux que des vaisseaux lymphatiques superficiels pénètrent directement dans l'organe, traversent la pulpe splénique et sortent par le hile. D'après Kölliker, les lymphatiques traverseraient quelques ganglions au niveau du hile, puis formeraient un tronc unique qui s'ouvre dans le canal thoracique, au niveau de la douzième vertèbre dorsale.

Nerfs. — Les nerfs sont fournis par le plexus splénique; ils accompagnent les artères et sont composés presque exclusivement de fibres de Remak[2]. Il est probable qu'ils se terminent sur les parois artérielles. Müller a trouvé de petits ganglions, assez rares, formés par des groupes de cellules nerveuses, sur le trajet des nerfs ganglionnaires. Kölliker a pu suivre ces nerfs jusque sur les artérioles de l'intérieur des corpuscules de Malpighi. Selon Ecker, ils se terminent par des extrémités libres.

Résumé de la structure de la rate chez l'homme.

La rate, annexée au système circulatoire, entre la veine splénique et l'artère splénique, est un organe *comparable aux tissus érectiles*, si l'on envisage la conformation intérieure : *comparable à un gros ganglion lymphatique*, dans lequel le sang remplacerait la lymphe au point de vue des rapports que le liquide affecte avec le tissu propre de l'organe, si l'on envisage la structure de l'organe.

Cet organe spongieux est limité par une *membrane fibreuse élastique*, doublée à sa face interne, chez la plupart des animaux, par une couche de fibres musculaires. Au niveau du hile, cette enveloppe se continue avec des *gaînes* de même nature qui accompagnent les vaisseaux. Ces gaînes, décrites sous le nom commun de *capsules de Malpighi*, sont aussi nombreuses que les branches vasculaires qui pénètrent dans la rate, 4 à 10 minimum, et maximum 5 à 7 en moyenne. Chaque gaîne

1. Viener Sitzungsberichte, t. 48, p. 562.

2. Les nerfs de la rate sont très-nombreux; ils renferment, en outre, des tubes minces et une petite quantité de tubes larges. On peut les suivre par la dissection jusqu'à une certaine distance, sur les artères de la rate des animaux, beaucoup plus loin que chez l'homme.

contient une artère, une veine, un lymphatique et un faisceau nerveux. Entre la face interne de leur enveloppe fibreuse et la surface de la gaîne, on voit une foule de prolongements fibreux, ou *trabécules*, qui se portent au centre de la rate en s'entre-croisant de mille manières, de façon à former des aréoles, ou espaces communiquant entre eux. Ces trabécules, formées de tissu conjonctif, renferment quelques fibres élastiques et de rares fibres musculaires de la vie organique.

A l'intérieur de l'organe, on trouve le *tissu propre* de la rate. Ce tissu, ou *pulpes plénique*, peut être considéré comme *uniquement formé de tissu lymphoïde*, comme les ganglions lymphatiques. Ce tissu lymphoïde, caractérisé par un réticulum de substance conjonctive réticulée, parsemé d'un nombre considérable de cellules lymphatiques, se montre sous trois formes : 1° *à l'état de cordons* qui entourent les artères plus petites qu'un quart de millimètre, cordons que suivent les petites artères, les artérioles et même les capillaires, de manière à les entourer toujours, jusqu'à ce que ceux-ci se terminent brusquement par des ouvertures qui lancent le sang dans les aréoles de la rate ; 2° *sous forme de corpuscules de Malpighi*, follicules clos, confondus avec les cordons précédents, sur le trajet des artères, et ne se montrant par conséquent que sur les petites artères et sur les artérioles, auxquelles ils sont suspendus comme les grains à une grappe ; 3° enfin *sous forme de réseau* plus ou moins serré qui entoure les trabécules, et qui se porte des trabécules aux folliculesde Malpighi et aux cordons qui entourent les artères. Il résulte de cette disposition que le tissu propre de la rate est un tissu lymphoïde, perméable partout, formant une sorte de dentelle tendue dans les aréoles de la rate et se condensant sur les autres points, principalement pour former les follicules de Malpighi. Dans le follicule lui-même, le tissu conjonctif réticulé est condensé à la surface, lâche et aréolaire au centre. Les follicules ne renferment pas d'épithélium, mais une grande quantité de cellules lymphatiques, comme le reste du tissu lymphoïde.

La rate *a une action évidente sur le sang*, ce dont on peut juger par la disposition des vaisseaux. Les branches de l'artère et de la veine spléniques, dont le courant sanguin se fait en sens contraire, cheminent ensemble dans les gaînes de la capsule de Malpighi, jusqu'à ce que les artères, devenues plus petites qu'un demi-millimètre, se séparent des veines. Dès ce moment, principalement sur les artères de 200 μ, tout change, et nous allons voir comment le sang reviendra de l'artère dans la veine. Les *petites artères se ramifient en pinceau, et la gaîne qui les entourait s'est transformée en tissu lymphoïde* portant les corpuscules de Malpighi. Après avoir cheminé dans ce tissu lymphoïde et formé des branches aux corpuscules de Malpighi eux-mêmes, les capillaires, devenus très-fins, s'ouvrent brusquement, par

des *ouvertures béantes*, à la surface du tissu lymphoïde, dans les aréoles de la rate. Le sang remplit ces aréoles, comme cela se passe dans un tissu érectile; il chemine entre les trabécules, puis il est reçu par des canaux tapissés d'épithélium à cellules fusiformes, canaux s'anastomosant entre eux pour former un réseau. De ces canaux, assez larges relativement, le sang passe dans des espaces étroits, les *capillaires veineux*, et il arrive à la veine splénique.

Le *sang* de l'artère splénique offre la structure du sang ordinaire. Au contact du tissu lymphoïde de la rate, il subit des transformations et donne lieu à ces éléments anatomiques figurés qu'on trouve dans la pulpe splénique, dont le liquide n'est autre chose que le sang lui-même. On conçoit donc que le sang de la veine splénique renferme des éléments nouveaux, notamment un grand nombre de corpuscules blancs, c'est-à-dire de cellules lymphatiques.

Les *lymphatiques* superficiels paraissent ne pas exister chez l'homme. Les lymphatiques profonds accompagnent les vaisseaux spléniques et charrient une lymphe colorée en rouge par des globules sanguins.

Les *nerfs* viennent du plexus splénique; ils sont principalement formés de fibres de Remak; on ne connaît pas exactement leur mode de terminaison.

Hypothèses sur la structure de la rate.

Telle est la manière dont on envisage la rate aujourd'hui, d'après les travaux récents des auteurs que nous avons cités au commencement de cet article. On comprend que la difficulté de constater la continuité entre les artères et les veines ait engendré une foule d'hypothèses qu'il n'est pas inutile de passer rapidement en revue.

Aujourd'hui, tous les auteurs que nous avons pu consulter peuvent être groupés en deux catégories : ceux qui admettent une *continuité directe entre les artères et les veines*, et ceux qui croient que ces *vaisseaux sont interrompus par les lacunes mêmes de la substance propre de la rate.*

1° Cette dernière hypothèse, qui paraît la plus probable, est celle à laquelle nous nous sommes rattaché. C'est celle de Frey, de W. Müller et de Stieda (*Virchow's, Arch. t.* 24). Elle rappelle l'opinion de Malpighi, qui date de 1666; il n'y a qu'une différence, c'est que Malpighi ne connaissait pas la nature du tissu splénique. Pour ce savant anatomiste, les branches de l'artère splénique se portaient, les unes aux follicules pour présider à leur sécrétion, les autres dans les aréoles où elles versaient le sang. Du côté opposé, il existait une bouche veineuse destinée à recevoir le sang, *comme dans un tissu érectile.*

Naturellement, pour ceux qui se rangent à cette manière de voir, le liquide rouge de la pulpe splénique n'est que le sang extravasé.

2° Les partisans de la première hypothèse, qui veut que le sang passe directement des artères dans les veines, sans s'épancher dans les aréoles de la rate, sont nombreux ; on peut les diviser en deux groupes : les uns croient qu'il existe dans la pulpe des *capillaires véritables mettant en communication les artères et les veines* (Axel Key et Sappey); les autres, rejetant les capillaires, placent *entre les artères et les veines un système lacuneux* contenu dans les aréoles de la pulpe splénique, et tapissé d'une couche épithéliale (Billroth, Gray, Kölliker).

a. Pour Axel Key, les capillaires artériels se continueraient par des capillaires très-fins formant un réseau à mailles étroites au centre même de la pulpe, englobant les cellules lymphatiques de la pulpe et se continuant avec les vaisseaux. *Il n'admet pas de communication entre ces vaisseaux et les lacunes de la pulpe.*

b. Pour Sappey, les artères se continueraient avec les veines, comme dans les autres parties du corps. Il ajoute, pour expliquer la présence des globules sanguins hors des capillaires, qu'on est forcé d'admettre ou des *orifices sur les parois de ces capillaires*, ou des *ruptures accidentelles de ces capillaires* [1].

c. Pour Billroth, Gray et Kölliker, le sang, au sortir des capillaires artériels, serait versé, non pas dans les aréoles mêmes de la rate, mais dans les veines un peu dilatées, pour être conduit directement dans la veine splénique : autrement dit, ces auteurs font *continuer l'épithélium des veines jusqu'à l'orifice des capillaires*, tandis que, d'après la théorie que nous avons adoptée, cet épithélium disparaît, et le sang se met en contact avec le tissu lymphoïde [2]. On ne peut donc plus hésiter qu'entre l'opinion de Müller et celle de Billroth. On voit que le champ des hypothèses est fort rétréci. Il s'agit donc de déterminer à l'avenir *si le sang est séparé du tissu lymphoïde de la substance propre de la rate par une couche épithéliale, comme le veut Billroth, ou s'il y a contact direct*, autrement dit, si les modifications du sang ont lieu dans les vaisseaux mêmes ou dans les lacunes aréolaires de la rate, comme l'affirme Müller.

Fonctions de la rate.

On dit, depuis Haller, que la rate est un *diverticulum du système veineux abdominal*, qu'elle gonfle pendant la digestion et après l'ingestion d'une certaine quantité de liquide. Faut-il voir là autre chose qu'un

1. On sait aujourd'hui que les globules blancs et même les globules rouges peuvent sortir des vaisseaux capillaires, entre les cellules épithéliales qui constituent leur paroi.

2. Kölliker n'a pas constaté la communication qu'il admet : il se fonde : 1° sur ce fait que la ligature de la veine splénique, sur un animal vivant, détermine une congestion des origines veineuses, tandis qu'il n'y a pas une grande abondance de globules dans le tissu même de la pulpe : 2° sur la réaction acide du tissu d'une rate fraîche : 3° sur ce qu'on ne trouve pas une semblable disposition en d'autres points de l'économie.

simple phénomène d'élasticité? On sait que la rate est très-dilatable; on peut s'en assurer par une injection d'eau.

Dans le même ordre d'idées, on a dit que la rate joue, relativement à la circulation, le *rôle du tube de sûreté de Woolf* dans les appareils chimiques.

Gray en fait un simple *réservoir* de sang.

Schiff croit que la rate est un *organe accessoire de la digestion*, qui tient sous sa dépendance les propriétés digestives du pancréas.

La rate a des fonctions beaucoup plus importantes, c'est un *organe éminemment hématopoiétique*, c'est-à-dire fabricateur du sang. Nous dirons d'abord quelques mots d'un rôle spécial qu'on a attribué à cet organe, celui de détruire les globules rouges.

Quelle que soit celle de ces deux fonctions qu'elle remplit, la rate est un organe très-actif, qui est susceptible de resserrement et de dilatation. On sait comment la strychnine et à un moindre degré la quinine déterminent sa contraction en agissant sur son système nerveux; on n'ignore pas davantage l'effet des miasmes paludéens qui s'introduisent dans le sang et qui augmentent le volume de la rate, volume qui devient énorme, surtout pendant les accès intermittents. Tous ces phénomènes exercent une influence manifeste sur la tension artérielle, qui augmente considérablement pendant la contraction de la rate. Tous les ouvrages de physiologie nous apprennent ce phénomène, qui explique l'hypertrophie des parois de l'artère splénique. L'épaisseur des parois d'une artère étant en raison directe de la tension du sang, on comprend que les parois de l'artère splénique arrivent à égaler celles des plus grosses artères.

Il est évident que le tissu propre de la rate a une action spéciale sur le sang, qui subit, en traversant cet organe, des transformations chimiques importantes. On a tour à tour admis qu'il forme des globules blancs et qu'il détruit des globules rouges. Il n'est pas probable qu'il soit pourvu de deux fonctions aussi opposées, et nous disons de suite que non-seulement nous ne croyons pas à son action destructive des globules, mais encore que nous sommes convaincu qu'il est le siége de la formation de globules blancs et de globules rouges.

1° *La rate détruit-elle les globules rouges?*

D'abord on pourrait se demander pourquoi nous aurions un organe spécial destiné à détruire une chose si essentielle à la vie. Lorsqu'on voit un anémique, on cherche tous les moyens possibles pour lui faire des globules: le médecin va même quelquefois jusqu'à lui infuser courageusement son propre sang: si l'on agit ainsi, c'est qu'on considère les globules du sang comme une chose fort utile. Et vous admettez qu'il se trouverait un méchant organe prêt à détruire une chose aussi utile! Si encore on nous avait dit que la rate détruit une partie des globules rouges chez les pléthoriques, passe encore; la rate serait un organe anti-apoplectique, qui remplacerait la lancette des trousses, et

on ne pourrait que lui savoir gré de son action destructive. Point du tout: les expériences sur lesquelles on s'est fondé ne parlent pas de l'état pléthorique ou anémique des animaux sur lesquels on a opéré ; on n'a tenu aucun compte de ce côté de la question. A propos de cela, à quel sort serait vouée cette jeune femme à laquelle Péan a enlevé son organe soi-disant destructeur de globules?

Les expériences datent de 1846 et 1847. C'est bien vieux pour ce siècle où tout marche à la vapeur. Elles sont dues à Béclard. Cet excellent professeur, le plus libéral et le plus sympathique de tous les professeurs, nous pardonnera si nous ne tenons pas grand compte de ses expériences qui étaient irréprochables à cette époque et qui, à juste raison, firent loi. Nous sommes convaincu que lui-même n'ajoute plus aucune foi aux résultats qu'il a obtenus, et qu'il doit être *bien surpris de voir les deux anatomistes les plus en renom, Cruveilhier et Sappey, s'appuyer sur elles pour admettre que la rate détruit les globules rouges.*

Or, voici l'expérience, faite sur des chiens et des chevaux : Béclard prend à plusieurs reprises, et séparément, du sang de la veine jugulaire et du sang de la veine splénique, il les analyse et il trouve en moyenne ceci :

1000 parties de sang extrait de la veine jugulaire	donnent	150	parties de globules.
1000 — de la veine splénique	—	136	—

Il y avait donc un dixième de globules en moins dans le sang de la veine splénique. Et l'on voudrait s'appuyer sur ce fait pour admettre que la rate détruit les globules? A l'époque où l'on a fait cette expérience, on ne connaissait pas bien l'histoire des globules blancs, on ne savait pas que leur nombre varie dans les différents points du système veineux. Aujourd'hui, cette expérience ne serait acceptable que si on comparait le sang de la veine splénique avec celui de l'artère splénique; si l'on trouvait moins de globules dans la veine, on serait forcé d'admettre qu'ils ont été détruits dans la rate.

Il faut ajouter, pour ne rien omettre, que Béclard avait constaté la couleur rosée de la lymphe des lymphatiques de la rate, et en avait conclu que la matière colorante suivait cette voie. Aujourd'hui que nous savons parfaitement que diverses cellules peuvent, par leurs mouvements amiboïdes, pénétrer dans l'intérieur des vaisseaux, et en sortir, nous pouvons expliquer cette coloration qui est due à la présence de corpuscules sanguins, venus de la pulpe splénique et ayant traversé la paroi lymphatique. Nous n'ignorons pas qu'on n'a pas encore constaté les mouvements amiboïdes des globules rouges: cependant il existe des expériences parfaitement concluantes de ces corpuscules ayant traversé des parois vasculaires.

Cruveilhier, dans sa dernière édition, s'appuie encore sur une expérience de Moleschott, qui a constaté une accumulation des globules rouges dans le sang des grenouilles auxquelles il avait extirpé la rate.

Cette expérience ne prouve absolument rien. Comment Moleschott s'y est-il pris pour faire cette expérience? Comment peut-on prouver que des globules se sont accumulés dans le sang d'une grenouille, et qui vous dit que le vaisseau, la région sur laquelle il a opéré, n'était pas congestionné?

Enfin, dit Cruveilhier, l'éminent micrographe Kölliker admet que la rate est le siége, à l'état normal, d'une destruction de globules rouges. Kölliker est bien peu affirmatif sur ce point; il ne veut pas abandonner tout à fait cette opinion, qu'il avait soutenue dans une édition précédente; mais on voit qu'il ne fait que l'effleurer, pour affirmer que la rate est, au contraire, un organe formateur des globules (*voy.* Kölliker, pages 589 et 603).

Comment expliquer alors cette destruction des globules? — Il faut se rappeler qu'il existe dans la rate un système lacuneux, puisque cet organe est fait comme un tissu érectile. Il n'est donc pas étonnant que quelques globules s'arrêtent et s'altèrent, comme cela a lieu toutes les fois que les globules rouges ne sont plus en mouvement.

Ces globules sont : les uns *déchiquetés, plissés;* les autres *fragmentés* et réduits à l'état de *corpuscules pigmentaires* de coloration variable; d'autres fois, on trouve des *cellules incolores contenant des globules rouges* ou des *fragments irréguliers*, et des *fragments pigmentaires* réunis en forme d'amas.

Tous ces phénomènes s'expliquent très-simplement : il faut seulement se rappeler l'altération des globules rouges lorsqu'ils ne circulent plus (*voy.* Sang), et se reporter à ce que nous avons dit des mouvements amiboïdes des cellules au commencement de cet ouvrage. Les globules arrêtés au milieu des éléments de la pulpe se plissent, se ratatinent, se brisent en fragments. Pourquoi la pulpe, qui est acide, n'aiderait-elle pas à cette destruction des globules et à leur transformation en amas pigmentaires, puisque nous savons que la plupart des acides du corps colorent les globules en noir et les durcissent en les brisant? Rien de plus simple que de comprendre la pénétration des globules rouges et des fragments noirâtres dans les cellules incolores de la rate, puisque celles-ci, jeunes pour la plupart, et douées de mouvements amiboïdes très-énergiques, ont la propriété de s'incorporer des particules colorées, des poussières et même des globules de lait et des globules rouges du sang (Cohnheim, Frey, Prayer et Recklinghausen).

On voit donc que la rate n'est pas un organe qui détruit les globules; seulement, quelques-uns de ces éléments s'altèrent en séjournant dans les aréoles de cet organe.

Il est bien certain, comme l'a démontré Béclard, qu'il se *forme un peu de fibrine et d'albumine dans la rate*, car le sang de la veine splénique montre une augmentation dans le chiffre de ces substances.

La rate forme-t-elle des globules ?

Oui, elle est l'un des centres de formation des globules rouges et des globules blancs. La deuxième proposition est devenue presque incontestable ; il n'en est pas de même de la première.

1° *Des globules rouges naissent probablement dans la rate.* — Dans des observations récentes. Kölliker a trouvé, au milieu de la pulpe splénique des animaux nouveau-nés ou à la mamelle, des corpuscules qui semblent démontrer une formation de globules rouges. Ces corpuscules sont des *cellules jaunâtres à noyau*, ayant la couleur et l'aspect des globules sanguins, des *masses de protoplasma*, de 22 à 45 μ, semblables aux plaques à noyaux multiples de la moelle des os, et renfermant de 4 à 10 noyaux, des *cellules* incolores en huit de chiffre, c'est-à-dire *en voie de scission.*

Ces observations ne prouveraient rien par elles-mêmes : mais, en les rapprochant d'autres faits observés antérieurement, elles acquièrent une grande valeur. On sait que les corpuscules blancs du sang se transforment en globules rouges, surtout après avoir subi le contact de l'air dans le poumon : on les observe en grand nombre dans les veines pulmonaires ; souvent ils ne sont colorés que d'un côté, et ils ont la même couleur que les cellules jaunâtres de la rate des nouveau-nés. Cette transformation est très-facile à constater sur des reptiles. Du reste, nous avons déjà vu (*voy.* Sang) que Recklinghausen a obtenu artificiellement la transformation des globules blancs en globules rouges : il a reçu du sang dans une capsule de porcelaine chauffée au rouge ; il l'a conservé dans un grand vase de verre, en contact avec de l'air humide, et renouvelé tous les jours ; après un laps de temps variable de onze à vingt et un jours, les cellules incolores se sont transformées en globules rouges.

L'importance de la présence des cellules à noyaux multiples et des cellules en voie de scission est certainement moins considérable ; cependant il ne faut pas oublier que de semblables cellules à noyaux multiples se rencontrent aussi dans le sang du foie de l'embryon.

2° *Des globules blancs naissent dans la rate.* — Hirt a examiné le sang de l'artère splénique et celui de la veine, dans le but de comparer les globules blancs de ces vaisseaux : il a trouvé 1 globule blanc pour 2,200 globules rouges dans l'artère, et 1 pour 60 dans la veine, différence considérable. Dès 1845, Virchow avait assuré que la rate verse des globules blancs dans le sang. Les malades affectés de leucocytémie, et qui offrent quelquefois un nombre prodigieux de globules blancs, ont une affection de l'un des organes qui forment à l'état normal des globules blancs : tantôt ce sont les ganglions lymphatiques qui sont irrités, alors la maladie s'appelle leucocytémie lymphatique : tantôt c'est la rate, leucocytémie biénale ou splénique

(Virchow). Dans cette dernière maladie, l'organe s'hypertrophie, et à mesure qu'il s'hypertrophie, il donne naissance à un plus grand nombre de globules blancs. L'existence de cette maladie, portant tantôt sur les ganglions, tantôt sur la rate, tantôt même sur tous ces organes en même temps, et donnant toujours lieu à l'augmentation du nombre des globules blancs du sang, devrait suffire pour faire considérer ces organes comme appartenant au même groupe. Mais, nous l'avons assez répété dans le cours de cet article, on ne peut s'empêcher, en étudiant le tissu lymphoïde de la substance propre de la rate, de la comparer à un énorme ganglion lymphatique.

D'où viennent ces globules blancs? — Nous savons que les cellules lymphatiques, les cellules lymphoïdes, les globules blancs du sang et les leucocytes de Robin, sont un seul et même élément: nous savons aussi que les cellules des tissus lymphoïdes prolifèrent avec activité, et que, du reste, elles ne sont pas très-adhérentes au tissu conjonctif réticulé entre les mailles duquel elles sont situées. Il faut donc admettre que les globules blancs du sang viennent directement du tissu lymphoïde de la rate, soit par prolifération, soit par migration des cellules lymphoïdes elles-mêmes. En vertu de leurs mouvements amiboïdes, ces cellules se déplacent avec la plus grande facilité: leur migration a souvent été constatée: elles passent facilement du centre des corpuscules de Malpighi dans la pulpe splénique, absolument comme elles passent, dans les ganglions du milieu du follicule lymphoïde dans la lymphe.

Comment les globules blancs pénètrent-ils dans les vaisseaux? — Dans l'hypothèse que nous avons adoptée, que le sang, en sortant des capillaires artériels, tombe dans les lacunes de la substance propre de la rate, pour entrer en contact direct avec le tissu lymphoïde, et rentre ensuite dans les veines, on comprend que les globules blancs, issus du tissu lymphoïde, s'engagent simplement dans les canaux veineux, et de là dans la veine splénique. Mais, dans l'hypothèse qui veut que les vaisseaux sanguins et la pulpe soient séparés par une paroi, ce n'est pas la même chose. Pour la plupart des auteurs qui n'admettent pas l'irruption du sang dans un système lacuneux à paroi lymphoïde, il s'agit de dilatations veineuses, dont les parois sont tapissées par des cellules épithéliales fusiformes. Les cellules lymphoïdes qui vont devenir globules blancs ne sont donc séparées de la cavité du vaisseau que par une couche épithéliale. Quelques auteurs ont pensé que les cellules épithéliales se déchirent pour laisser passer les globules. Aujourd'hui, nous ne sommes même pas obligé d'avoir recours à cette hypothèse. Nous savons avec quelle facilité les globules blancs se meuvent, quelle est l'activité de leurs mouvements amiboïdes. Nous savons, d'autre part, que dans plusieurs régions on a constaté le passage de cellules entre les cellules épithéliales. Il est donc logique

d'admettre que les cellules lymphoïdes passent à travers les éléments de cette couche épithéliale.

Mais est-il besoin d'avoir recours à toutes ces hypothèses? Est-ce que la physiologie ne plaide pas en faveur de la communication directe des vaisseaux avec les aréoles de la pulpe splénique? En admettant cette communication, on comprend à merveille le passage des globules blancs, sans être obligé de faire intervenir cette migration à travers la membrane épithéliale: on comprend aussi l'incorporation des corpuscules rouges dans les cellules lymphoïdes, puisqu'ils sont en contact; on comprend aussi le temps d'arrêt qu'éprouvent les globules rouges dans les aréoles, et leurs altérations. En admettant la couche épithéliale, on ne comprend plus le moins du monde pourquoi les globules rouges sortent des vaisseaux sanguins; quel peut être le but de cette migration; on ne comprend pas davantage la fragmentation des globules rouges. Enfin, pourquoi la pulpe renfermerait-elle des globules rouges? Autant de difficultés à résoudre. Dans l'hypothèse que nous avons admise, rien de plus simple : tout se passe physiologiquement, et l'on voit jusqu'à l'évidence que la rate est un *organe lymphoïde destiné à faire des globules blancs.*

ARTICLE TREIZIÈME

PANCRÉAS [1]

Le pancréas est une glande en grappe, située profondément dans la cavité abdominale, adhérente aux gros vaisseaux placés en avant de la colonne vertébrale, et versant le liquide pancréatique dans le duodénum qui contourne l'extrémité droite, ou tête de cette glande. Cet organe comprend dans sa structure les mêmes éléments que les autres glandes en grappe, particulièrement les glandes salivaires, avec lesquelles il offre plusieurs points de contact. Nous étudierons : son tissu propre ou portion sécrétante; ses canaux excréteurs; le tissu conjonctif qui unit les diverses parties de la glande; les vaisseaux et les nerfs. Le pancréas ne renferme aucun élément musculaire ni dans le tissu conjonctif, ni dans les canaux excréteurs. Leydig n'en a jamais trouvé ni chez l'homme, ni chez les vertébrés, ni chez les invertébrés, qui en sont pourvus.

1° Tissu propre du pancréas [2].

C'est le *tissu glandulaire* proprement dit. — Ce tissu, vu dans son

1. *Glande salivaire abdominale* de Siebold.
2. On l'appelle encore *parenchyme, portion sécrétante.*

ensemble, offre une couleur jaunâtre et une consistance assez considérable. Lorsqu'on examine la surface de la glande, on y voit des surfaces limitées par des lignes polygonales, comme la surface du poumon : ce sont les lobes de la glande séparés par des cloisons de tissu conjonctif, et se correspondant par des facettes, comme les lo-

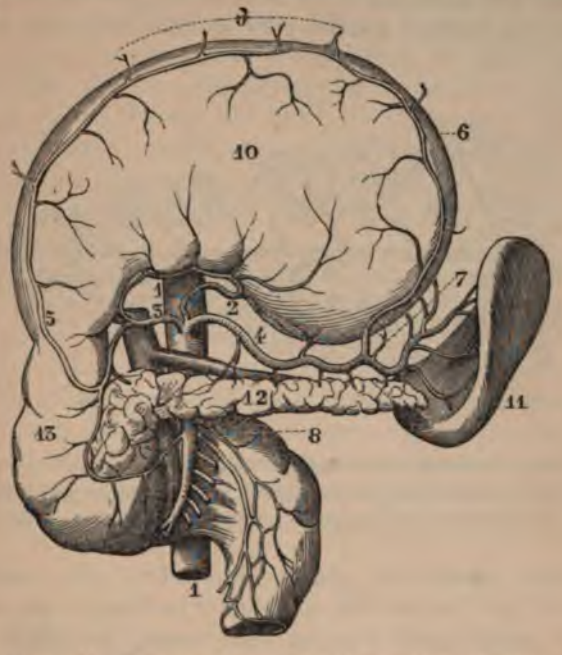

FIG. 384. — Rapport du pancréas (l'estomac est relevé).

1. Aorte. — 2. Coronaire stomachique. — 3. Hépatique. — 4. Splénique. — 5. Gastro-épiploïque droite. — 6. Gastro-épiploïque gauche. — 7. Vaisseaux courts. — 8. Mésentérique supérieure. — 9. Anastomose des gastro-épiploïques et bord inférieur de l'estomac relevé. — 10. Estomac. — 11. Rate. — 12. Pancréas. — 13. Duodénum.

bules secondaires du poumon. Chacun de ces lobes correspond à une branche du canal excréteur, de sorte que l'ensemble de la glande a la forme d'une grappe. Si l'on explore de plus près la surface de chaque lobe, on voit qu'il se décompose en petites surfaces polygonales qui correspondent à autant de lobules; chaque lobule communiquant avec une ramification plus petite du canal excréteur, on voit que les grains de la grappe se multiplient. Enfin, chaque lobule est formé à son tour par la réunion d'une certaine quantité de grains glanduleux ou d'acini, qui dépassent rarement le volume d'un grain de millet. Ces grains glanduleux, ces acini, dont l'ensemble constitue le tissu glandulaire du pancréas, sont représentés dans la figure 385 par les petits grains situés aux extrémités des ramifications, grains qui donnent naissance à des canaux extrêmement fins : les tubes sécréteurs.

L'*acinus* est composé de culs-de-sac de 50 μ environ, très-courts, très-rapprochés les uns des autres, contigus. Les culs-de-sac, et par conséquent l'acinus, sont formés de deux couches : 1° une ***membrane propre***, mince, transparente et friable ; 2° une couche d'***épithélium pavimenteux***. Ces deux couches se continuent le long du canal sécréteur qui part de l'acinus, pour se modifier dès que ce canal s'anastomose avec des canaux voisins pour donner naissance aux tubes excréteurs.

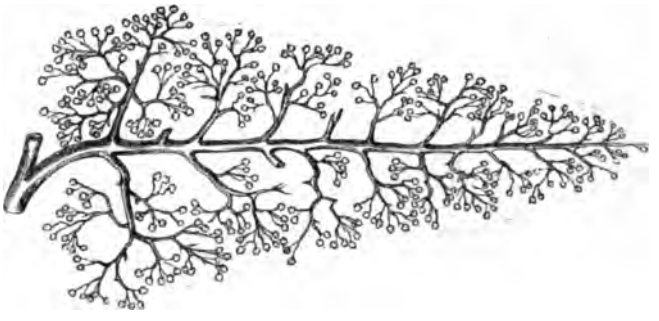

FIG. 385. — Figure schématique de la structure du pancréas. On y voit le canal pancréatique, ses ramifications et son anastomose avec le canal cholédoque. Aux extrémités des conduits excréteurs, on voit les conduits sécréteurs et les acini.

Les *cellules glandulaires*, *cellules de sécrétion* sont, comme nous venons de le dire, des cellules épithéliales pavimenteuses, non aplaties, plutôt polyédriques, à un ou deux noyaux, molles et faciles à écraser. Ces cellules mesurent de 8 à 14 μ (Sappey); leur noyau, de 2 à 4 μ, est difficile à apercevoir, parce que ces cellules sont remplies de granulations de nature graisseuse. Les cellules en question renferment une substance qui se précipite sous l'influence de l'acide acétique ; le précipité se dissout dans un excès d'acide.

2° Canaux excréteurs du pancréas.

Canal de Wirsung. — Les tubes sécréteurs d'un même lobule convergent pour donner naissance à un conduit excréteur ; celui-ci se réunit aux conduits excréteurs des lobules voisins du même, lobe pour former un conduit excréteur plus grand qui se jette dans le canal excréteur commun ou canal de Wirsung [1]. Ce canal, placé dans l'é-

1. Ce canal fut découvert en 1622 par Wirsung, l'année de la découverte des vaisseaux lactés par Aselli. Wirsung fut assassiné 21 ans plus tard par un ennemi personnel, et il n'a point été, comme on l'a dit, victime de l'envie que sa découverte avait inspirée.

paisseur de la glande, à égale distance du bord supérieur et du bord inférieur, plus rapproché de la face postérieure, se porte de l'extrémité gauche à l'extrémité droite du pancréas, où il s'incline un peu en bas, et s'ouvre dans l'ampoule de Vater avec le canal cholédoque, à la partie postérieure et inférieure de la deuxième portion du duodénum.

Tous les canaux excréteurs principaux et secondaires du pancréas sont minces et blanchâtres ; ils sont formés de deux couches : une couche interne que constitue une simple rangée de cellules d'*épithélium cylindrique*, comme dans presque tous les canaux excréteurs, depuis le point où la réunion des tubes sécréteurs des acini a donné naissance aux canaux excréteurs, jusqu'à l'ampoule de Vater même, cellules ayant 13 à 18 μ de long sur 4 à 5 de large : la couche externe est formée d'un mélange de tissu conjonctif et d'éléments élastiques entre-croisés.

De même que les canaux biliaires, les canaux excréteurs du pancréas sont pourvus, dit Kölliker, de petites glandes situées dans l'épaisseur de leur paroi : glandes en grappe, de 130 à 180 μ de diamètre, selon Kölliker ; à culs-de-sac de 35 à 45 μ, tapissés par un épithélium dont les cellules contiennent quelques granulations graisseuses. Frey parle aussi de ces glandes, que Leydig, se fondant sur des considérations d'anatomie comparée, regarde comme de petites portions de substance pancréatique. Sappey n'a pas constaté leur présence Pour les apercevoir, il faut traiter les canaux excréteurs par l'acide acétique.

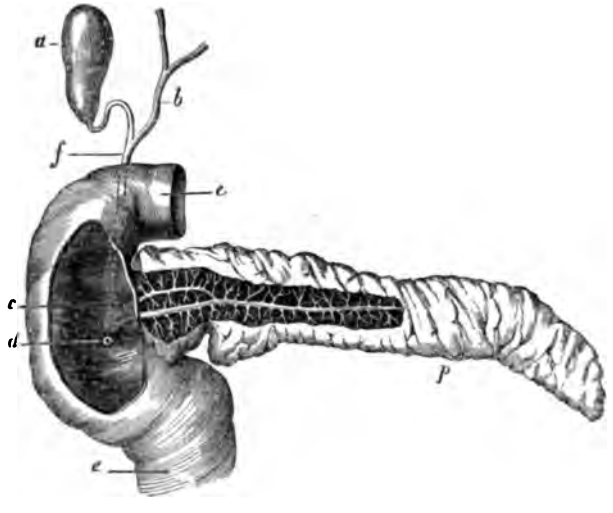

FIG. 386. — Pancréas, duodénum et appareil biliaire.

a. Vésicule biliaire. — *b*. Canal hépatique. — *c*. Embouchure du canal pancréatique accessoire. — *d*. Embouchure du canal cholédoque et du canal pancréatique. — *e*, *e* Duodénum. *f*. Canal cholédoque. — *p*. Pancréas.

Canal pancréatique accessoire. — Presque constamment, on trouve un second canal pancréatique, canal accessoire, au niveau de la tête du pancréas. Il a la même structure que le canal principal et offre cette particularité qu'il est ouvert aux deux extrémités. Ce canal reçoit les petits canaux excréteurs des lobules de la partie supérieure de la tête du pancréas. La grosse extrémité, qui se porte à gauche, s'ouvre à plein canal dans le canal de Wirsung, en dedans de la tête; la petite extrémité, légèrement ascendante, s'ouvre par une ouverture particulière, un peu au-dessous de l'ampoule de Vater [1].

3° Tissu conjonctif du pancréas.

Autour du pancréas, il existe une couche extrêmement mince de tissu conjonctif lâche, mais sans une enveloppe fibreuse, comme sur la plupart des organes. Des cloisons de tissu conjonctif un peu plus épaisses se dirigent de la surface de la glande vers le canal excréteur, en passant entre les lobes; ces cloisons donnent naissance à des prolongements plus minces qui s'insinuent entre les lobules, de sorte que toutes les parties du pancréas, si petites qu'elles soient, ont une mince enveloppe de tissu conjonctif. Cependant ce tissu ne s'interpose pas aux culs-de-sac des acini, qui sont contigus. Il est formé de tissu conjonctif ordinaire, un peu lâche, renfermant des fibres élastiques fines et une certaine quantité de vésicules graisseuses.

4° Vaisseaux et nerfs du pancréas.

Artères. — Elles sont nombreuses et peu volumineuses. Un certain nombre naissent de l'artère splénique, pendant le trajet de celle-ci le long du bord supérieur du pancréas; une ou deux artères pancréatico-duodénales naissent de l'origine de la mésentérique supérieure, mais la principale est la pancréatico-duodénale fournie par la gastro-épiploïque droite. Ces artères se portent dans les cloisons de tissu conjonctif qui séparent les lobes et les lobules, et se ramifient en capillaires nombreux qui se comportent sur les acini du pancréas comme sur les acini des glandes salivaires. Le réseau formé par ces

1. Autrefois on avait une vague idée du canal pancréatique accessoire ; il résulte de recherches bibliographiques qu'il avait été aperçu par les anatomistes qui suivirent Wirsung. Santorini le décrivit le premier avec exactitude en 1775 ; il dit qu'il était constant, ce qui fut oublié jusqu'à Cl. Bernard, qui présenta un mémoire en 1849, à l'Académie des sciences, sur le canal pancréatique accessoire. Il est à peu près constant, et il faut considérer son absence comme exceptionnelle. On le voit quelquefois s'ouvrir au-dessous de l'ampoule de Vater, et, dans quelques cas, il est allongé et disposé de telle façon que le canal pancréatique est double. Henle et Kölliker sont dans l'erreur assurément lorsqu'ils disent que le canal accessoire manque souvent.

capillaires offre des mailles larges et arrondies; il est situé à l'extérieur des acini, qui ont par conséquent trois couches, vaisseaux, paroi propre, épithélium, comme presque tous les éléments glandulaires. Les capillaires mesurent de 6 à 9 μ; les artérioles qui leur donnent naissance accompagnent presque toujours les petits canaux excréteurs.

Veines. — Dépourvues de valvules comme toutes les parties de la veine porte, les veines se rendent dans les veines splénique, grande et petite mésaraïques, et dans le tronc de la veine porte.

Lymphatiques. — Ces vaisseaux naissent, d'après Sappey, par des réseaux qui entourent les acini; ils se portent dans les cloisons qui séparent les lobules et les lobes, et se réunissent pour former des troncs plus ou moins volumineux qui se dirigent dans tous les sens vers les nombreux ganglions qui entourent le pancréas. Parmi ces ganglions, les uns forment une chaîne le long du bord supérieur, les autres une petite masse au-dessous de la glande, à l'origine de l'artère mésentérique supérieure; on en trouve quelques-uns aux extrémités du pancréas; ceux de la tête se placent en avant, dans le sillon, à peine visible, qui sépare la tête du pancréas du duodénum; ceux de la queue sont situés dans le repli péritonéal pancréatico-splénique.

Nerfs. — Ils arrivent au pancréas avec les artères, et ils sont fournis par le plexus solaire, le plexus splénique, le plexus hépatique et le plexus mésentérique supérieur. Ils accompagnent les vaisseaux et se perdent probablement dans leur paroi ainsi que dans les acini, ce que l'on n'a pas encore constaté.

Pancréas d'Aselli et pancréas accessoire.

Le nom impropre de *pancréas d'Aselli* a été donné à un groupe de ganglions lymphatiques situé dans l'épaisseur du mésentère de la plupart des mammifères, immédiatement au-dessous du pancréas, où ils forment une masse allongée ou ovoïde. Ce sont des ganglions mésentériques qui reçoivent les vaisseaux chylifères.

Le *pancréas accessoire* est formé par de petites glandes isolées, ayant la même structure que le pancréas, et disséminées dans la paroi intestinale au voisinage du canal excréteur de cette glande. Ces glandes, indépendantes des glandes de Brunner, ont été signalées par Cl. Bernard chez les animaux. Au dire de Kölliker, Klob, en 1859, aurait trouvé le pancréas accessoire chez l'homme, le plus souvent dans la première circonvolution intestinale après le duodénum. Il paraîtrait que E. Wagner, 1862, et Gegenbaur, 1863, ont confirmé ces observations et ont constaté que le pancréas accessoire pouvait avoir un siége différent : duodénum, estomac, voisinage de la valvule iléo-cœcale. La physiologie n'a pas encore confirmé ces recherches chez l'homme; cela

est indispensable cependant, car ces glandes en grappe n'ont pas des caractères assez tranchés pour permettre d'affirmer que ce sont des acini pancréatiques.

Au microscope, le *suc pancréatique* est complétement liquide ; rarement on y constate la présence de cellules épithéliales venues des culs-de-sac ou des canaux excréteurs.

Le pancréas *prend naissance* chez l'embryon sur la paroi postérieure de la deuxième portion du duodénum par une dépression en cœcum de la muqueuse ; le développement suit ensuite la même marche que dans les autres glandes en grappe, y compris le poumon, c'est-à-dire que la dépression primitive se ramifie insensiblement, comme les racines d'une plante dont chaque spongiole terminale représenterait un acinus.

Pour *étudier* le pancréas, il vaut mieux se servir de petits mammifères, parce que l'observateur est souvent gêné par les vésicules graisseuses qui infiltrent le tissu conjonctif, et par les granulations graisseuses qui remplissent les cellules glandulaires du pancréas de l'homme.

De *nouvelles recherches* sur la structure du pancréas, faites en Allemagne par Langerhans (Berlin, 1869), semblent donc faire admettre dans les acini du pancréas des *canalicules pancréatiques* analogues aux canalicules biliaires. Ces canalicules seraient des espaces de 2 à 4 μ, situés entre les cellules épithéliales des acini, et anastomosés entre eux de manière à former un réseau canaliculé semblable au réseau biliaire des acini du foie. Il paraît que ces canaux peuvent être injectés avec du bleu de Prusse soluble, sous une pression faible et continue.

ARTICLE QUATORZIÈME

PÉRITOINE

Le péritoine est partout continu, si l'on ne considère que sa surface épithéliale; il n'en serait pas de même si l'on envisageait cette séreuse dans toute son épaisseur, car, au niveau de plusieurs viscères, le péritoine est réduit à son feuillet épithélial.

Feuillet pariétal. — Le feuillet pariétal du péritoine, plus épais (90 à 130 μ), plus opaque que le feuillet viscéral, est formé de deux couches.

Dans la *couche superficielle*, on trouve des cellules aplaties, de 22 μ environ, minces et transparentes, formant un seul plan. Ces cellules se touchent par leurs bords, et ceux-ci sont tellement minces et trans-

parents qu'on ne les aperçoit bien qu'après avoir traité la pièce par le nitrate d'argent. Le carmin ou le picro-carminate d'ammoniaque rend apparent dans chaque cellule un noyau entouré de plasma ratatiné.

A la surface péritonéale, sur le péritoine diaphragmatique. Recklinghausen a vu des ouvertures, pores ou stomates, entre les cellules d'épithélium. Ces ouvertures, rejetées par Robin et quelques autres, auraient 12 à 16 μ. Selon Recklinghausen, Ludwig et Schweiger Seidel, ces ouvertures seraient des embouchures de lymphatiques. Il suffit de placer dans le péritoine du sang, du lait, du bleu d'aniline, pour voir les corpuscules colorés passer dans la cavité des lymphatiques sous-diaphragmatiques.

La *couche profonde, derme* de la séreuse, est formée de tissu conjonctif mélangé à un réseau très-riche de fibres élastiques fines. Les éléments du tissu conjonctif sont d'autant plus condensés qu'on se rapproche davantage de l'épithélium : les cellules étoilées y existent en grande abondance, et quelques vésicules graisseuses se montrent entre les faisceaux entre-croisés.

Plus profondément, il existe du tissu conjonctif lâche, plus ou moins abondant selon les régions et facilitant le déplacement du péritoine. Ce tissu conjonctif sous-séreux est fortement chargé de graisse en certains points, comme dans les fosses iliaques, dans la région lombaire et dans le petit bassin. Le tissu conjonctif sous-séreux est beaucoup moins abondant au niveau du diaphragme, et surtout à l'anneau ombilical.

Les *vaisseaux sanguins* sont plus nombreux dans le péritoine du bassin. D'une manière générale, ils sont peu abondants, et le réseau des capillaires forme, selon E. Cruveilhier et Marc Sée, des mailles rectangulaires allongées dans le sens vertical.

Les *vaisseaux lymphatiques* ne sont pas connus. Sappey croit qu'il n'en existe pas ; il en a injecté un seul au niveau des muscles droits ; ce lymphatique passait dans le ligament suspenseur du foie et se rendait au sillon transverse du foie ; mais il est probable, dit cet auteur, que ce lymphatique appartenait aux parties sous-séreuses.

Les *nerfs* ne sont pas connus : cependant Luschka a signalé des rameaux du nerf phrénique dans la portion diaphragmatique du péritoine.

Feuillet viscéral. — Le feuillet viscéral, ainsi que le péritoine de l'arrière-cavité des épiploons qui en fait partie, est, en général, plus mince (45 à 67 μ) et plus transparent que le feuillet pariétal : il n'a pas une égale épaisseur partout, et, à ce point de vue, nous mentionnerons certaines régions. Disons d'abord qu'il est formé aussi de deux couches.

La *couche superficielle* est constituée par une simple rangée de cel-

lules épithéliales pavimenteuses, aplaties, minces et transparentes, unies par leurs bords, qu'on ne voit pas facilement si l'on n'emploie pas l'imprégnation par le nitrate d'argent. Ces cellules, comme celles du feuillet pariétal, ont un noyau et, autour du noyau, un peu de protoplasma ratatiné. Celui-ci, dans toute l'étendue du péritoine, augmente de volume dans l'inflammation, en même temps que le noyau devient vésiculeux, et que la cellule elle-même tend à devenir polyédrique ou arrondie, comme nous l'avons dit page 15.

La *couche profonde* renferme les mêmes éléments que celle du feuillet pariétal; seulement ils sont plus condensés, moins abondants, et l'on n'y trouve pas de vésicules graisseuses. Cependant, au-devant des reins et du pancréas, que le péritoine applique contre la paroi postérieure de la cavité abdominale, les caractères de cette séreuse se rapprochent de ceux du feuillet pariétal.

Sur le *foie*, le péritoine viscéral est tellement confondu avec l'enveloppe fibreuse de cet organe, qu'on ne trouve plus trace de la couche profonde; il semble que l'épithélium repose presque sur l'enveloppe fibreuse du foie. On ne voit distinctement le péritoine qu'au niveau des régions du foie, où il se détache pour donner naissance aux divers ligaments qui entourent cet organe.

Sur la *rate*, il est également confondu avec l'enveloppe, et il est impossible de séparer le feuillet péritonéal de la membrane fibreuse de la rate. Il n'en est pas de même chez les ruminants, qui offrent sur la rate un peu de tissu conjonctif lâche sous-séreux.

Sur le *canal intestinal*, il est moins adhérent, surtout vers les points où la séreuse se détache pour former le mésentère et les autres *méso*. A ce niveau, il existe une couche de tissu sous-séreux qui, à l'estomac, occupe les deux bords de cet organe. On y trouve quelques vésicules graisseuses, et même sur le gros intestin, au côlon principalement, on voit des pelotons graisseux s'accumuler, et de véritables masses soulever le péritoine, qui prend une forme plus ou moins pédiculée pour constituer les *appendices épiploïques* de l'intestin.

Sur la *vessie*, l'union est assez intime depuis l'ouraque jusqu'au cul-de-sac recto-vésical chez l'homme, et vésico-utérin chez la femme; mais, sur les côtés de la vessie et en avant, au moment où la séreuse se réfléchit pour former le feuillet pariétal, on trouve du tissu conjonctif sous-séreux très-lâche.

Sur les *organes génitaux de la femme*, le péritoine offre des particularités remarquables. A la surface de l'*ovaire*, le péritoine est intimement confondu avec la surface de la glande; les cellules, au lieu d'être pavimenteuses, ont une grande épaisseur, et représentent des cellules polyédriques allongées ou de courtes cellules cylindriques de 15 à 18 μ de longueur. Au niveau du ligament large, à la surface de la trompe de Fallope et sur l'utérus, le péritoine offre cette parti-

cularité qu'il y a dans la couche sous-séreuse des fibres musculaires lisses.

Quelques *vaisseaux sanguins* arrivent des parties sous-jacentes au péritoine viscéral.

Il n'y a pas de *lymphatiques;* ceux qu'on y rencontre sont considérés comme appartenant aux viscères sous-jacents; ils sont nombreux. Quelques auteurs rattachent ces vaisseaux à la séreuse même (Eberth, Belajeff).

Auerbach a décrit une bande de vaisseaux lymphatiques, de 5 à 6 millimètres, sur le péritoine de l'intestin, au moment où la séreuse se sépare de l'intestin pour former le mésentère.

Les *nerfs* ne sont pas décrits.

Les *replis péritonéaux* sont formés par un adossement du péritoine qui offre à ce niveau deux couches assez distinctes : ligament du foie, mésentère, méso-cœcum, méso-côlons, méso-rectum, ligaments larges, épiploons.

Dans les replis de l'intestin, on voit les vaisseaux et les nerfs qui se portent au tube intestinal, en abandonnant de rares vaisseaux à la séreuse. Les vaisseaux que les artères fournissent au péritoine du mésentère sont accompagnés par des filets nerveux du grand sympathique.

Dans les ligaments du foie, on rencontre quelques vaisseaux; les veinules se jettent dans les veines portes accessoires, que nous avons décrites avec le foie. On y trouve aussi des lymphatiques, qui viennent du foie lui-même. Nous rappellerons, en passant, qu'on trouve les *vasa aberrantia* dans le ligament triangulaire gauche.

Les ligaments larges se distinguent par la présence de fibres musculaires lisses dans l'épaisseur du péritoine [1].

Le *grand épiploon* mérite une mention spéciale. Chez le nouveau-né, on peut y trouver des feuillets distincts et observer la continuité de la couche conjonctive sous-épithéliale: mais, dans l'épiploon de l'adulte, il n'en est pas de même. Le tissu conjonctif constitue des filaments qui s'entre-croisent et qui forment une sorte de trame, de filet, à mailles inégales. De larges cellules épithéliales recouvrent le tout et forment une couche continue.

Le grand épiploon est une des parties les plus vasculaires du péritoine. Les longues et grêles artères épiploïques s'y distribuent en partie: elles sont accompagnées de filets nerveux. C'est autour des vaisseaux que le tissu graisseux se dépose dans le grand épiploon.

1. Les faisceaux musculaires lisses se rencontrent ordinairement dans le péritoine des animaux.

CHAPITRE QUATRIÈME

APPAREIL URINAIRE

Nous ferons la description de l'urèthre lorsque nous étudierons les organes génitaux; dans ce chapitre, nous décrirons successivement: 1° le rein; 2° la capsule surrénale; 3° le conduit vecteur de l'urine, qui est constitué par la réunion des calices, du bassinet et de l'uretère: 4° la vessie.

ARTICLE PREMIER

REINS

L'organe destiné à la sécrétion de l'urine est une glande en tube composée. Entouré d'une couche plus ou moins considérable de tissu cellulo-adipeux, *atmosphère cellulo-graisseuse* du rein, cet organe offre dans sa structure: une membrane fibreuse enveloppante, le tissu glandulaire, des vaisseaux et des nerfs.

La **membrane fibreuse**, *tunique propre* du rein, recouvre la surface extérieure du rein dans toute son étendue, jusqu'aux calices et au bassinet auxquels elle adhère. Elle est mince et transparente (200 à 250 μ d'épaisseur environ) et assez résistante. On peut la détacher facilement du rein, dans toute son étendue, sous forme de capsule, car elle n'adhère à la substance rénale que par quelques filaments de tissu conjonctif. Elle est formée de tissu conjonctif et de nombreuses fibres élastiques en réseau.

1° Tissu glandulaire.

Le tissu glandulaire du rein est uniquement formé par des tubes dits *canalicules urinifères*[1], contigus en un grand nombre de points et séparés par une très-petite quantité de tissu conjonctif dans la plus grande partie de leur étendue, surtout près de leur embouchure dans le hile.

Lorsqu'on divise le rein en deux tranches égales, en faisant passer la lame d'un long couteau du bord convexe vers le bord concave, et en

1. Synonymes : *tubes urinifères, tubes urinipares, tubuli, tubes de Ferrein.*

ayant bien soin de faire tomber la section sur le bassinet, comme dans la fig. 387, on voit sur la surface de la coupe plusieurs petites surfaces triangulaires dont le sommet est dirigé vers le hile du rein, la surface offrant des stries divergentes du sommet à la base, où ces stries s'écartent en s'infléchissant, pour disparaître ensuite. Ces triangles, en nombre variable, n'arrivent pas jusqu'à la surface du rein: ils en sont séparés par une couche du tissu glandulaire, épaisse de 3 à 6 μ, un peu moins consistante que la substance qui forme les triangles, et dépourvue de stries.

Toute la substance du rein est formée de tubes [1]; l'aspect différent des deux parties que nous venons de signaler dépend uniquement de ce que ces tubes ont un trajet rectiligne au niveau des surfaces triangulaires, tandis qu'ils sont flexueux et décrivent toutes sortes de sinuosités, de circonvolutions, dans l'épaisseur de la substance corticale.

L'ensemble des surfaces triangulaires constitue la *substance intérieure* des auteurs; la couche superficielle, dépourvue de stries, a reçu le nom de *substance corticale* [2].

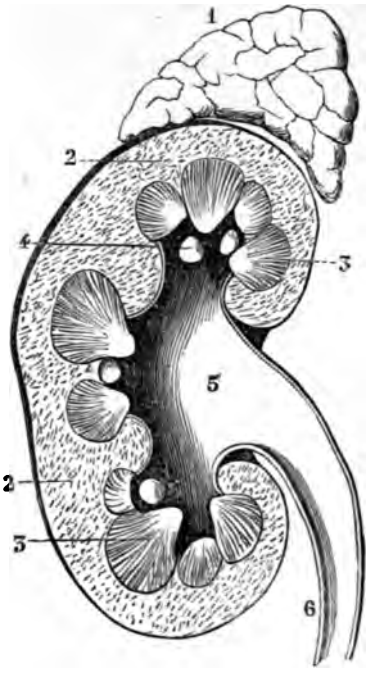

FIG. 387. — Coupe du rein, du bord convexe au bord concave.

1. Capsule surrénale. — 2. Substance corticale du rein. — 3. Surfaces triangulaires formées par la coupe des pyramides de Malpighi. — 4. Mamelon ou sommet d'une pyramide qui n'a pas été divisée. — 5. Bassinet. — 6. Uretère.

Les surfaces triangulaires striées existent sur les deux surfaces de la coupe que nous avons signalée plus haut; si on ne les considère plus comme surfaces et qu'on les superpose, on comprend bien que le couteau a divisé une masse conique ayant son sommet vers le hile et sa base dirigée vers la surface du rein. Ces cônes, dont on ne se fait pas

1. On croyait autrefois que ces stries canaliculées étaient des fibres, jusqu'en 1521, époque à laquelle Bérenger de Carpi démontra qu'il s'agissait de tubes donnant passage à l'urine. Ces tubes ne furent véritablement connus et décrits qu'un siècle et demi plus tard par Bellini, 1622.

2. On a encore appelé la substance intérieure, *substance médullaire, fibreuse, tubuleuse*; la substance corticale a reçu les noms de *substance extérieure, substance glanduleuse*.

toujours une idée bien nette sur le rein de l'homme, sont séparés sous forme de lobes dans le rein de l'embryon et de quelques animaux, tels que l'ours et les cétacés. Dans ce cas, le rein a la forme d'une grappe dont chaque lobe offre la disposition que l'on voit dans la fig. 389, qui montre deux lobes du rein du dauphin. On y voit manifestement que tous les tubes partent en droite ligne, et en divergeant du sommet du cône vers la base, où ils deviennent flexueux, pour former la substance corticale, en même temps qu'ils descendent sur la périphérie du cône jusqu'à une certaine distance de son sommet.

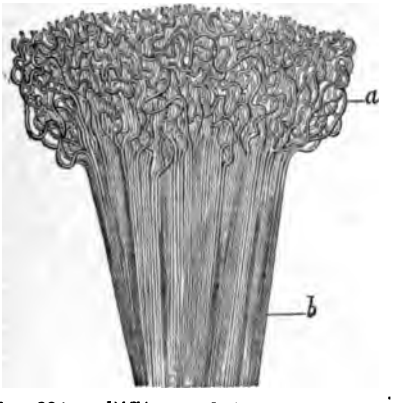

FIG. 388. — Différence de la substance corticale et de la substance intérieure ou tubuleuse.

a. Tubes flexueux de la substance corticale (tubes de Ferrein). — *b*. Tubes rectilignes de la substance tubuleuse (tubes de Bellini).

Chez le nouveau-né, ces lobes ne sont plus séparés, mais on voit à la surface du rein des incisures profondes qui montrent encore l'indépendance partielle de ces lobes. Il en est de même chez l'éléphant et chez le bœuf, dont le rognon offre une surface bosselée caractéristique.

Chez l'adulte, on n'observe plus que rarement une trace légère des incisures primitives qui ont séparé les lobes; le tout est confondu.

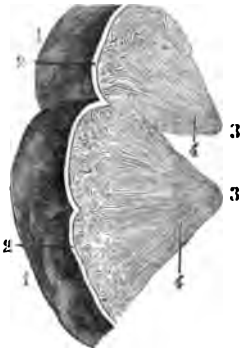

FIG. 389. — Deux lobules du rein du dauphin. (Grossissement, 2.)

1, 1. Surface bosselée. — 2, 2. Tubes flexueux de la substance corticale. — 3, 3. Mamelon ou papille. — 4, 4. Deux pyramides de Malpighi.

D'après ce qui précède, on voit que la substance du rein est formée de masses coniques placées les unes à côté des autres, ayant toutes leur sommet dirigé vers le hile, et leur base vers la surface du rein. On comprend que le couteau, en divisant le rein, ne passe pas au milieu de tous ces cônes, et que quelques-uns restent en dehors de la section. Ces cônes, en nombre variable, 12 en moyenne (ils peuvent varier de 7 à 18), sont connus sous le nom de *pyramides de Malpighi*, du nom de l'anatomiste qui a montré l'indépendance des lobes du rein (1666). Ils ne sont pas immédiatement en

contact; ils sont séparés les uns des autres, dans tout leur contour, par un prolongement de la substance corticale, qui peut arriver jusqu'au niveau du sommet de la pyramide et même le dépasser. Bertin décrivit ces prolongements en 1744 ; depuis, ils sont connus sous le nom de *colonnes de Bertin*, nom impropre qui ne rappelle pas le moins du monde leur disposition.

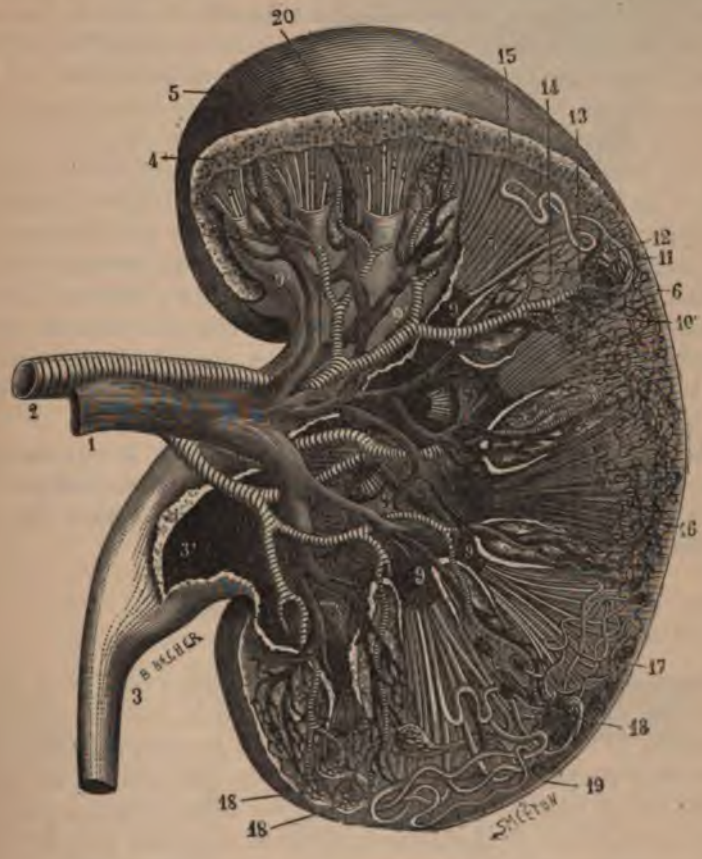

FIG. 390. — Structure du rein.

1. Veine rénale. — 2. Artère rénale. — 3. Uretère se continuant avec le bassinet ouvert. — 4. Surface coupée. — 5. Surface du rein. — 6. Substance corticale.— 7. Une pyramide de Malpighi avec ses artères. — 8, 8. Mamelons de pyramides qui n'ont pas été divisées. — 9. Calice divisé embrassant un mamelon ; les lignes blanches indiquent la section des calices et du bassinet. — 10. Branche de l'artère rénale entre deux pyramides. — 11. Un glomérule de Malpighi grossi 40 fois. — 12. Vaisseaux du centre du glomérule. — 13. Vaisseau efférent du glomérule.— 14. Réseau capillaire.— 15. Tube tortueux de la substance corticale grossi 20 fois. — 16. Flexuosités des tubes tortueux. — 17. Quelques tubes tortueux grossis 40 fois. — 18, 18, 18. Plusieurs glomérules grossis de 10 à 20 fois. — 19. Tubes tortueux grossis 20 à 25 fois. — 20. Quelques tubes coupés.

Cette figure est schématique; elle ne représente pas les tubes de Henle, qu'on retrouve ailleurs ; elle ne doit être considérée que comme une figure d'ensemble, destinée à donner une idée générale de la structure du rein.

Quand on ouvre un bassinet, on voit que celui-ci se divise vers le rein en une certaine quantité de petits tubes, cylindres ou manchons, appelés *calices*, qui viennent s'insérer autour du sommet des pyramides de Malpighi, en se confondant avec la membrane fibreuse propre du rein. Il y a ordinairement un sommet de pyramide dans chaque calice, quelquefois deux, et ce sommet se montre sous forme de *papille*, de *mamelon*, de 4 à 8 millimètres de long : c'est ainsi, du reste, qu'on l'appelle. Si l'on examine la papille ou mamelon, on voit qu'elle est criblée de petites ouvertures, d'un quart de millimètre environ, au nombre de 20 en moyenne, mais pouvant varier de 12 à 30. Ces ouvertures, qui versent l'urine dans les calices, nous serviront de point de départ dans l'étude des tubes. A partir de ce point, ils divergent dans la pyramide de Malpighi, en se divisant et se subdivisant [1]. Au niveau de la base de la pyramide, ils forment la substance corticale par leurs nombreuses flexuosités et leur mélange avec les vaisseaux du rein. Un mamelon ayant une vingtaine d'orifices sur sa surface, on comprend que le tube qui correspond à chaque orifice se ramifie avant de pénétrer dans la substance corticale, de sorte qu'en injectant l'un des tubes par son orifice, on remplit une petite partie de la pyramide et une portion correspondante de la substance corticale [2].

Maintenant que nous connaissons l'ensemble de la structure du rein, entrons dans quelques détails, et commençons par indiquer les diverses espèces de canalicules urinifères que l'on trouve dans cet organe.

Diverses espèces de canalicules urinifères.

Jusqu'en 1862, on ne connaissait que les tubes droits de la pyramide de Malpighi, devenant tortueux, flexueux, dans la substance corticale, et se terminant en ampoule sur le glomérule de Malpighi, que nous étudierons plus loin. A cette époque parut le travail de Henle, dans lequel cet auteur décrivit des tubes inconnus jusqu'alors, tubes partant de la substance corticale, pénétrant entre les tubes des pyramides, où ils forment des *anses*, et rétrogradant dans la substance corticale. De nombreux travaux ont été publiés depuis cette époque, et aujourd'hui on décrit dans le rein trois sortes de tubes : les *tubes tortueux*, les *tubes de Henle* et les *tubes collecteurs;* les deux pre-

1. On donne le nom de *tubes de Bellini* aux tubes droits des pyramides de Malpighi.

2. Cette disposition a été indiquée par Ferrein en 1749 : c'est pour cela qu'on donne le nom de *pyramide de Ferrein* à l'ensemble de toutes les divisions d'un même tube à partir d'un orifice.

miers étant considérés comme tubes sécréteurs, les autres comme canaux excréteurs. L'urine traverse tous ces tubes, qui sont placés les uns à la suite des autres, et qu'on peut considérer comme trois portions d'un même tube.

Tubes tortueux. — Ces tubes étaient seuls connus autrefois ; ce sont les tubes décrits, dans les traités d'anatomie, sous le nom de canalicules urinifères. Ils constituent toujours la partie essentielle du rein.

Origine. — Les tubes tortueux prennent naissance dans la substance corticale par une dilatation, une sorte d'ampoule arrondie (fig. 391), qui porte le nom de *capsule de Müller*[1], et que nous retrouverons plus loin. (*Voyez* Glomérules de Malpighi.) Puis ils décrivent un nombre indéterminé de flexuosités, et forment comme un petit peloton plus ou moins lâche (fig. 391). Au moment où le tube se continue avec la capsule de Müller, il offre un léger rétrécissement[2].

FIG. 391. — Faisceau de tubes tortueux sectionnés au point où ils se continuent avec les tubes de Henle. Cette figure montre plusieurs glomérules revêtus de la capsule de Müller avec le vaisseau afférent C, fourni par l'artère interlobulaire, et le vaisseau efférent qui se perd dans les capillaires D.

Trajet. — Avant la publication du travail de Henle, on croyait que les tubes tortueux péné-

FIG. 392. — Fragment d'un tube du rein. A droite, on voit l'épithélium à travers la paroi propre ; à gauche, on aperçoit la paroi propre plissée et dépourvue d'épithélium.

1. On l'appelle quelquefois *capsule de Bowmann*. On dit que Müller l'a découverte en 1830, comme enveloppe des glomérules, et que Bowmann a montré sa continuité avec le canalicule urinifère, en 1842 ; d'après Sappey, il faudrait rapporter la connaissance de l'origine des tubes urinifères à un anatomiste russe, Schumlansky (1788).

2. Avant 1862, époque à laquelle Bowmann démontra définitivement l'origine des tubes par des capsules, on avait tour à tour admis : une origine par des tubes anastomosés en réseaux (Eysenhardt, Berlin, 1818) ; par des culs-de-sac (Huschke) ; par des arcades à convexité tournée vers le rein (Cayla, Thèses de Paris, 1839) ; par des anses et des culs-de-sac (Henle, 1841).

traient dans les pyramides, où ils devenaient rectilignes, de sorte que Sappey donne de la longueur de ces tubes un chiffre trop faible, 3 centimètres, 2 centimètres pour la portion rectiligne, et 1 pour la portion flexueuse. Nous verrons que chaque canalicule offre une longueur qui dépasse 5 centimètres, car il faut y ajouter celle d'un tube de Henle.

Aujourd'hui, il est parfaitement démontré que le canalicule tortueux devient rectiligne (fig. 389), après avoir été flexueux, et qu'il se dirige vers la pyramide, pour se continuer avec le tube de Henle (fig. 396).

Dimensions. — Les tubes tortueux ont un diamètre de 50 μ en moyenne; au moment où ils deviennent droits pour se continuer avec les tubes de Henle, ils s'amincissent un peu et offrent 40 μ. Leur longueur est de 12 à 15 millim.

FIG. 393. — Coupe de la portion ascendante d'un tube de Henle. (Grossissement, 400.)

Structure. — Elle diffère un peu de celle des autres tubes, et il est certain que les tubes tortueux constituent la portion importante, *uropoïétique* du rein. La lumière de ces tubes est très-étroite, et leur paroi est composée de deux couches : une *couche externe*, ou paroi propre du tube, très-mince, transparente, élastique, et paraissant formée d'une substance homogène : une *couche interne*, épithéliale.



FIG. 394. — Revêtement épithélial d'un tube, d'après Henle.

Les *cellules épithéliales* des tubes tortueux sont délicates et facilement destructibles [1]. Elles sont polyédriques, presque cylindriques, et limitent une lumière très-étroite. Elles possèdent une membrane d'enveloppe très-fine, un noyau et un contenu liquide et granuleux. On y trouve quelquefois des granulations graisseuses, que quelques auteurs ne considèrent comme normales, chez l'homme, que dans la période d'allaitement.

Tubes de Henle. — Les canalicules de Henle, que cet anatomiste a découverts en 1862, doivent être considérés comme une portion intermédiaire aux tubes tortueux et aux tubes collecteurs. Ils décrivent tous des anses, dont la convexité regarde le sommet de la pyramide. Ils sont formés d'une branche descendante étendue du tube tortueux à l'anse et d'une branche ascendante qui réunit l'anse au tube collecteur.

Les *anses* proprement dites sont situées entre les tubes droits des

1. On ne peut les voir en place que sur des reins très-frais. On ne les aperçoit pas ordinairement avec leurs caractères, dans les reins qu'on se procure sur les cadavres.

pyramides de Malpighi ; elles se montrent à des hauteurs variables ; quelques-unes arrivent au voisinage du mamelon, d'autres sont placées près de la base des pyramides (fig. 395).

La *branche descendante* de l'anse, portion mince des tubes de Henle, fait suite aux tubes tortueux et mesure de 10 à 15 μ ; elle est rectiligne ou légèrement onduleuse.

La *branche ascendante*, portion large des tubes de Henle, est beaucoup plus large, deux fois plus que les branches descendantes, et mesure 23 à 28 μ.

La continuité entre les branches ascendante et descendante varie : l'anse est formée tantôt par le tube mince, tantôt par le tube large.

Structure. — La branche descendante est formée d'une paroi propre, plus épaisse que celle des tubes tortueux, et d'un épithélium intérieur, à *cellules pavimenteuses*, transparentes et aplaties, assez analogues à celles que l'on trouve à l'intérieur des vaisseaux. Ces cellules limitent la lumière du tube, qui est assez large, comme on le voit dans une coupe (fig. 398). La branche ascendante diffère complétement : elle a la même structure que les tubes tortueux, paroi propre, mince et homogène, et cellules polyédriques, cubiques ; seulement la lumière du vaisseau est un peu plus large. (*Voy.* leur coupe, fig. 393 et 398.)

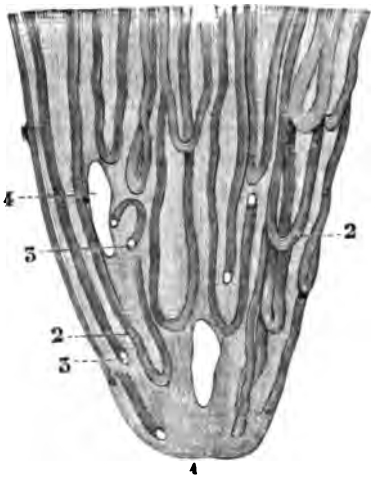

FIG. 395. — Coupe longitudinale du sommet d'une pyramide de Malpighi.

1 Mamelon de la pyramide. — 2, 2. Tubes en anse (tubes de Henle). — 3, 3. Coupe de canalicules urinifères. — 4. Orifices accidentels.

On conçoit que les tubes de Henle sont en nombre égal à celui des tubes tortueux et à celui des glomérules de Malpighi, puisque chaque tube tortueux est continué par un tube de Henle et qu'il est pourvu d'un glomérule.

Tubes collecteurs. — Les tubes tortueux et les tubes de Henle sont considérés comme canaux de sécrétion : ceux qui s'étendent des tubes de Henle au sommet des pyramides, jouent le rôle de canaux excréteurs.

Direction. — Ils font suite à la portion ascendante des tubes de Henle, et ils commencent au moment où cette portion arrive vers la base des pyramides de Malpighi. Ils se dirigent vers la surface du rein, deviennent flexueux dans une certaine partie de leur trajet et convergent par groupes vers un tube central plus considérable, qu'on

à cette partie des tubes, flexueuse, unissant les tubes collecteurs minces aux tubes de Henle [1].

D'après ce que nous venons de voir, il est facile de se faire une idée du trajet que parcourt l'urine. Ce liquide, sécrété au niveau des glomérules et probablement des tubes flexueux, passe dans les tubes de Henle [2]: de la branche ascendante de ces tubes, elle arrive dans les canaux de communication, et gagne les tubes collecteurs minces, en suivant toujours un trajet ascendant vers la surface du rein. Des tubes collecteurs minces, elle passe dans le tube collecteur central, qui la verse dans les calices.

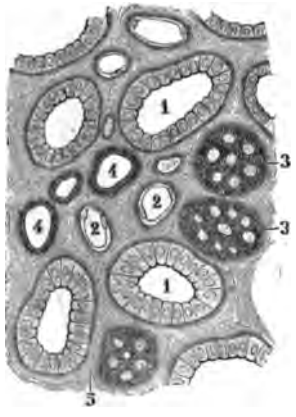

FIG. 398. — Section d'une pyramide du rein d'un nouveau-né, près du mamelon (d'après Frey).

1, 1. Coupe des tubes urinifères, tubes collecteurs, tapissés d'épithélium cylindrique. — 2, 2. Branches descendantes des tubes de Henle avec leurs cellules granuleuses. — 4, 4. Section de vaisseaux. — 5. Charpente de tissu conjonctif, abondant à ce niveau.

Structure. — Les tubes collecteurs, ou excréteurs, sont pourvus d'une *paroi propre*, un peu plus épaisse que celle des tubes tortueux, excepté au niveau du sommet des pyramides, où elle est remplacée par le tissu conjonctif qui forme le stroma du rein. Un *épithélium transparent* les revêt à l'intérieur (cet épithélium est cylindrique selon Frey, pavimenteux selon Kölliker et autres) : les cellules épithéliales deviennent un peu plus épaisses à mesure qu'on se rapproche du hile du rein (18 à 20 μ). La lumière du canal est très-large.

1. Sappey a eu la patience de mesurer les tubes du rein en superficie et en longueur : d'après cet auteur, chaque pyramide de Ferrein serait composée de 100 tubes au minimum, et il en existerait 560 dans chaque pyramide de Malpighi, c'est-à-dire 56,000 tubes : total, 1,680 mètres pour une pyramide. Prenant le chiffre moyen 10 pour le nombre des pyramides, il évalue la longueur des tubes du rein placés bout à bout à 16,800 mètres, quatre lieues, c'est-à-dire une longueur supérieure à celle d'un fil qui traverserait le nouveau Paris. (Sappey, *Anatomie descriptive*, 1857, t. 3, p. 475.)

Nous avons vu que, par suite de la découverte des tubes de Henle, la longueur de ces tubes doit être ajoutée à celle des tubes décrits par Sappey, ce qui porte la longueur du tube de 30 millimètres à 52 millimètres.

Mesurant la surface épithéliale des tubes, le même auteur a trouvé 3 mètres carrés pour un rein ordinaire, c'est-à-dire une surface double de celle de la peau d'un adulte.

Ferrein estimait la longueur des tubes réunis, placés bout à bout, à 20,000 mètres.

2. Il est probable que l'épithélium des tubes de Henle concourt aussi à la sécrétion, et que les tubes collecteurs sont seuls des tubes excréteurs, ayant un épithélium indifférent.

Tissu conjonctif de la substance rénale. — Pour terminer l'étude de la substance propre du rein, nous dirons que les tubes sont plongés dans un stroma de tissu conjonctif peu abondant. Ce tissu offre une certaine résistance dans les pyramides, et il est pourvu de cellules étoilées, qu'on isole avec facilité sur des reins qui ont macéré dans l'acide chlorhydrique. Dans la portion corticale, c'est une substance conjonctive, délicate, avec de nombreuses cellules étoilées et anastomosées en réseau. Cette substance se condense légèrement à la surface des glomérules et des vaisseaux sanguins. Vers la surface du rein, elle forme une couche mince, non continue, qui se confond avec la membrane fibreuse du rein.

2° Vaisseaux et nerfs du rein.

Nous passerons en revue les artères, les glomérules de Malpighi, les capillaires, les veines, les lymphatiques et les nerfs.

Artères. — L'artère rénale porte une grande quantité de sang dans le rein. Cette artère se place entre la veine et l'uretère, et se divise en un certain nombre de branches qui pénètrent par le hile du rein, entre les cônes que nous avons désignés sous le nom de pyramides de Malpighi, c'est-à-dire dans l'épaisseur des colonnes de Bertin. Dans le trajet qu'elles parcourent du sommet à la base de la pyramide, elles donnent peu de branches : mais, un peu avant d'arriver à la base de la pyramide, chaque branche artérielle se bifurque, et les deux rameaux contournent la base de la pyramide, en s'anastomosant entre eux et en se divisant. Il en résulte que chaque pyramide est entourée, à sa périphérie et à sa base, par un réseau artériel en forme de voûte, dont la convexité regarde la surface du rein. Cette voûte artérielle donne, par sa concavité, quelques ramuscules aux pyramides ; par sa convexité, elle fournit des rameaux nombreux qui s'élèvent perpendiculairement dans la substance corticale, vers la surface du rein, et qui fournissent les artères efférentes des glomérules de Malpighi. Ces derniers rameaux, dits *vaisseaux radiés*, dont le diamètre n'atteint pas un quart de millimètre, représentent des *artères interlobulaires*, car ils sont placés entre les pyramides de Ferrein que nous avons dit représenter les

Fig. 399. — Vaisseaux du rein d'un enfant (injection par corrosion).

lobules, et elles sont parallèles à l'axe des lobules, puisqu'elles se portent comme eux vers la surface du rein. Des rameaux semblables pénètrent dans les colonnes de Bertin (fig. 400).

Lorsqu'on étudie les rameaux artériels de la substance corticale, on remarque qu'ils émettent, sur leur périphérie, des ramuscules qui se portent aux glomérules de Malpighi, de sorte que les glomérules d'un même rameau représentent assez bien une grappe de groseille.

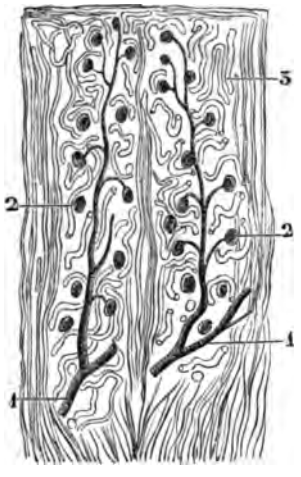

FIG. 400. — Glomérules de Malpighi échelonnés sur le trajet des artères interlobulaires.

1, 1. Deux rameaux de la voûte artérielle du rein donnant naissance aux artères interlobulaires. — 2, 2. Glomérules. — 3. Tubes urinifères.

Glomérules de Malpighi[1].— Ces corpuscules, découverts par Malpighi en 1666, ne se rencontrent que dans la substance corticale[2].

Ils sont disposés en séries longitudinales qui traversent l'épaisseur de la substance corticale, et ils siégent à la surface des pyramides de Ferrein, où commencent les tubes tortueux de la substance rénale. Selon Sappey, la surface de chaque pyramide de Ferrein serait en rapport avec 10 à 12 de ces séries : chaque série comprendrait une dizaine de glomérules.

Chaque tube tortueux a son glomérule; il y aurait plus de 560,000 glomérules dans un seul rein (Sappey). Ce chiffre est assurément exagéré.

Les glomérules sont visibles à l'œil nu; les plus volumineux n'atteignent pas tout à fait un quart de millimètre chez l'homme; chez le bœuf, ils sont beaucoup plus gros et mesurent presque un millimètre. Bowmann, Gerlach et Kölliker admettent que les glomérules les plus petits sont les plus superficiels.

Ils sont arrondis, quelquefois un peu ovoïdes, et ils offrent la *structure* suivante : ils ont une *enveloppe* dont nous avons déjà parlé sous le nom de *capsule de Müller* ou *capsule de Bowmann*, de 1 à 2 μ d'épaisseur, enveloppe qui n'est autre chose que l'ampoule terminale des tubes tortueux du rein. Cette enveloppe est tapissée à sa face interne

1. On les appelle encore *globules de Malpighi*, *corpuscules de Malpighi*.

2. Hyrtl a signalé, sous le nom de *cortex corticis*, une couche mince de la partie la plus superficielle de la substance corticale qui est dépourvue de glomérules.

par un épithélium pavimenteux, à cellules polygonales, très-aplaties[1], qui ont été démontrées par His, au moyen d'injections de solution de nitrate d'argent dans les artères. On peut encore les distinguer sur des fragments de rein qui ont macéré dans une solution de nitrate d'argent. La capsule de Bowmann est immédiatement appliquée sur son contenu.

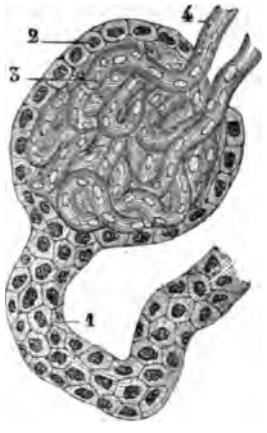

FIG. 401. — Un glomérule du rein du cabiai.

1. Canalicule tortueux et son épithélium. — 2. Épithélium tapissant la face interne de la capsule de Bowmann. — 3. Vaisseaux capillaires du glomerule ; les divisions du vaisseau afférent 4 devraient être plus nombreuses. On voit à côté le vaisseau efférent.

Le *contenu* est un amas de vaisseaux capillaires, qui forme le glomérule proprement dit : ces capillaires sont fournis par un vaisseau afférent, et ils donnent naissance à un vaisseau efférent.

Les vaisseaux afférent et efférent traversent la capsule de Bowmann à peu près au même niveau, sur le point opposé à l'origine du canalicule du rein. Le vaisseau afférent est une petite artère de 18 à 45 μ qui se détache des ramuscules interlobulaires de l'artère rénale et qui, après avoir perforé la capsule du glomérule, se divise en plusieurs branches divergentes (5 à 8). Celles-ci, dans la cavité même du glomérule, se divisent chacune en un certain nombre de capillaires flexueux, de 10 à 15 μ, qui s'entre-croisent sans s'anastomoser et qui forment, vers l'origine du canalicule urinifère, des anses dont les capillaires ne mesurent plus que 7 à 9 μ. Après avoir formé ces anses, de nouveaux capillaires, qui mesurent de 10 à 15 μ et qui offrent la structure des vrais capillaires, reviennent vers le point de départ, en s'anastomosant entre eux de manière à donner naissance au vaisseau efférent[2].

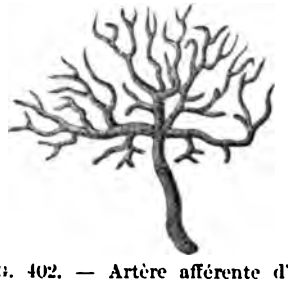

FIG. 402. — Artère afférente d'un glomérule avec ses ramifications incomplètement injectées.

Le vaisseau efférent n'est pas une veine, mais une artériole qui va se perdre dans le réseau capillaire du

1. Selon Sappey, cellules rondes plutôt que polygonales, à noyau et à granulations semblables à celles des tubes.

2. Chez certains vertébrés inférieurs, *couleuvre*, par exemple, le vaisseau afférent se replie sur lui-même et forme des sinuosités, sans se diviser, puis il sort du corpuscule sous forme de vaisseau efférent.

rein. Les vaisseaux du glomérule forment donc un réseau capillaire sur le trajet d'une artère, *réseau bipolaire* des auteurs.

La surface du peloton vasculaire qui forme la partie essentielle du glomérule est revêtue, d'après quelques auteurs, Kölliker, Schweigger-Seidel et autres, d'une couche de cellules d'épithélium cylindrique de 12 μ d'épaisseur, faciles à observer chez l'embryon, et beaucoup moins chez l'adulte.

— Selon Sappey, il n'est pas douteux que cette couche épithéliale existe; et pour cet auteur, la substance contenue dans la capsule de Müller n'est pas uniquement formée de vaisseaux, il y a une *substance propre qui les sépare* et qui est revêtue d'épithélium : aussi Sappey considère-t-il ces organes comme des *glandules*. L'artère afférente aurait 100 μ environ, et le *vaisseau efférent serait une veine*.

— D'après Bidder, Frey et Reichert, la capsule de Müller ne serait pas perforée par les vaisseaux, mais elle se réfléchirait sur elle-même pour revêtir le peloton vasculaire, en sorte qu'elle se comporterait comme une séreuse.

Evidemment le dernier mot n'est pas dit sur le glomérule de Malpighi.

Capillaires. — Le réseau capillaire du rein se montre dans toute l'étendue de la substance rénale. Au niveau des pyramides de Malpighi, ces vaisseaux, dits *vaisseaux droits*, formés par les ramuscules artériels venus de la base des pyramides, forment un réseau de mailles quadrilatères allongées qui entourent les tubes collecteurs. Ces capillaires se terminent du côté du mamelon par des anses dont la convexité regarde le mamelon, et par un petit réseau à mailles circulaires qui entoure l'orifice des tubes. Dans la substance corticale, sans parler du réseau capillaire du centre du glomérule, il existe un réseau très-serré formé par des capillaires intermédiaires aux artères efférentes des glomérules et aux veines rénales. Ce réseau se montre sous deux formes : 1° entre les tubes rectilignes du centre de la pyramide de Ferrein, ou lobule du rein, ce sont des mailles quadrilatères allongées dans le sens de la longueur du tube, et entourant les tubes mêmes : 2° dans les autres points, entre les pyramides de Ferrein, ce sont des mailles arrondies qui entourent les flexuosités des tubes tortueux. Il existe, en outre, un réseau capil-

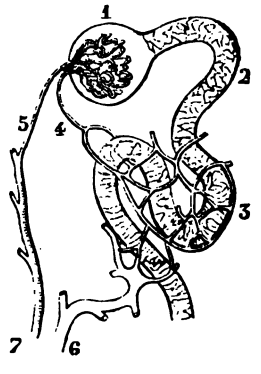

FIG. 403. — Glomérule de Malpighi.

1. Capsule de Müller et glomérule de Malpighi. — 2. Tube propre du rein. — 3. Réseau capillaire autour du tube. — 4. Artère efférente du glomérule. — 5. Artère afférente. — 6. Veine. — 7. Artère interlobulaire.

laire, continu au précédent, dans la couche la plus superficielle de la substance corticale, dépourvue de glomérules, selon Hyrtl.

Veines. — Les veines viennent du réseau capillaire, dans toute l'étendue de la substance du rein ; elles naissent aussi à la surface de l'organe par des racines veineuses de forme étoilée, et connues sous le nom d'*étoiles de Verreyen*. Les veinules nées des étoiles de Verreyen se portent dans la substance corticale et accompagnent les artères radiées ou interlobulaires. Comme il y a moins d'étoiles que de veines interlobulaires, il en résulte que quelques-unes de ces veines interlobulaires n'arrivent pas à la surface du rein. D'autres veines forment un plexus qui entoure les pyramides de Ferrein, et qui vont se jeter dans la veine interlobulaire. Toutes ces veines convergent vers la base et la surface des pyramides de Malpighi, autour desquelles elles forment une voûte veineuse qui accompagne la voûte artérielle. C'est de cette voûte veineuse que partent les troncs qui vont donner naissance à la veine rénale, veine dépourvue de valvules et située en avant de l'artère. Ajoutons, pour être complet, que quelques radicules veineuses naissent du tissu cellulo-adipeux qui entoure le rein, et que les ramuscules veineux des pyramides de Malpighi se jettent dans la concavité de la voûte veineuse.

FIG. 404.— Injection du rein, d'après Morel et Villemin. (Grossissement, 60.)

1, 1. Artères interlobulaires. — 2, 2. Glomérules de Malpighi disposés en séries autour de ces artères. — 3, 3. Réseau capillaire de la substance corticale. — 4. Réseau capillaire de la substance tubuleuse.

Lymphatiques. — D'après Sappey, il n'existe pas de lymphatiques superficiels dans le rein ; les *lymphatiques profonds* ont une origine inconnue ; ils sont accolés aux vaisseaux artériels, et se montrent ordinairement au nombre de quatre ou cinq, quelquefois au nombre de six ou sept. Ces vaisseaux se rendent aux ganglions lombaires les plus voisins. Souvent, une fois sur quatre ou cinq, on voit l'un des vaisseaux lymphatiques atteindre le volume d'une plume de corbeau. (Sappey.)

Ludwig et Zawarykin, cités par Frey et Kölliker, auraient injecté les lymphatiques du rein. De leur description bien vague il résulterait

qu'il existe des espaces remplis de lymphe dans la substance conjonctive de la couche corticale, et que ces espaces communiqueraient avec des espaces semblables de la tunique fibreuse, ainsi qu'avec les lymphatiques profonds et même superficiels. Ces données sont bien insuffisantes. Kölliker ajoute qu'il a trouvé, chez le cheval, des lymphatiques superficiels très-développés.

Nerfs. — Ces nerfs se distribuent au rein sous le nom de plexus rénal; ils accompagnent les artères, mais on ne connaît point leur mode de terminaison. On peut les suivre jusque sur les artères interlobulaires.

Résumé de la structure du rein.

Le rein, glande en tube composée, est entouré d'une *atmosphère cellulo-graisseuse*. Sa surface est revêtue par une *membrane fibreuse*, à la manière du foie et de la rate; elle est composée de tissu conjonctif et de réseaux élastiques. Parfaitement séparable, même en entier, de la surface du rein, cette membrane s'arrête au niveau du hile, où elle se confond avec la membrane fibreuse qui forme les calices et le bassinet.

Le *tissu rénal* proprement dit est rempli de tubes plongés au milieu de *tissu conjonctif* très-peu abondant, séparant les tubes de l'organe en certains points, et venant former une mince couche limitante à la surface du rein, au-dessous de la membrane fibreuse.

Les *tubes*, ou *canalicules urinifères*, sont disposés de la manière suivante : ils *naissent* tous dans la couche superficielle dite *substance corticale* du rein (cette couche forme une sorte d'écorce de 3 à 6 millimètres d'épaisseur), au nombre de 560,000 environ, par des renflements dits *capsules de Müller*, ou *capsules de Bowmann*. Chaque tube a sa capsule, et cette capsule est perforée par des vaisseaux qui viennent y former un peloton vasculaire central connu sous le nom de *glomérule de Malpighi*. Par conséquent, les glomérules, les capsules de Müller et les canalicules urinifères sont en nombre égal.

Nés de la substance corticale, comme il vient d'être dit, les tubes décrivent des flexuosités irrégulières dans une étendue de 12 millimètres environ, puis ils deviennent droits et se dirigent vers le hile. Laissons-les un instant, nous les retrouverons. Jusque-là ces tubes constituent les *tubes tortueux* ou *flexueux* du rein ; ils constituent la partie essentielle de la glande, ils mesurent 50 μ environ, et sont formés d'une paroi propre très-mince, amorphe et transparente, et d'un revêtement épithélial à cellules polyédriques, qui rendent très-étroite la lumière du canal. Revenons au trajet des tubes.

Au moment où les tubes flexueux deviennent droits, ils se portent vers le hile du rein, dans l'épaisseur des pyramides, et rétrogradent

brusquement vers la substance corticale, en formant une anse plus ou moins éloignée du mamelon de la pyramide de Malpighi. Ces tubes en anse, qui font suite aux tubes flexueux, sont appelés *tubes de Henle*. Ceux-ci, dans la première moitié de leur trajet, qui constitue la *branche descendante*, sont minces (12 μ) et formés d'une paroi propre et d'un revêtement épithélial à cellules fusiformes, analogues à celles des vaisseaux. La lumière de leur canal est relativement considérable. La deuxième moitié de l'anse, *branche ascendante*, a une épaisseur double; elle est formée par une paroi propre et des cellules épithéliales granuleuses polyédriques, assez volumineuses. La lumière du canal est relativement moins large que dans la branche descendante.

En remontant vers la substance corticale, la branche ascendante des tubes de Henle se transforme en *canaux de communication*, tubes flexueux comme ceux d'origine, ayant une structure analogue, et se dirigeant vers la surface du rein, pour se jeter, après avoir perdu leur direction flexueuse, dans des tubes collecteurs dont il va être question.

Ces *tubes collecteurs*, autrement appelés *tubes de Bellini*, forment par leur réunion la *substance intérieure* du rein; ils convergent vers le hile du rein, par groupes qui portent le nom de *pyramides de Malpighi*. Il y a dix pyramides en moyenne, séparées les unes des autres par un prolongement de la substance corticale qui les entoure sous le nom de *colonnes de Bertin*. Ces pyramides, ou cônes de tubes, se terminent au hile du rein par une pointe, *mamelon*, ou *papille*, criblée d'une vingtaine d'embouchures et reçue dans un tube fibreux appelé calice. Chaque pyramide représente un lobe distinct, séparé des lobes voisins, chez le fœtus et chez quelques animaux. Les tubes collecteurs qui constituent la pyramide sont parallèles dans une partie de leur étendue; mais, vers la base et le sommet de la pyramide, ils s'anastomosent sans augmenter de diamètre, qui est de 50 μ, comme celui des tubes flexueux. Ce qui explique la diminution rapide des pyramides, c'est l'énorme quantité de tubes de Henle qui en occupe la base et qui écarte les tubes collecteurs. Chacun des tubes collecteurs est, pour ainsi dire, l'axe d'une petite *pyramide de Ferrein*, nom qu'on donne à l'ensemble des ramifications fournies par un seul tube collecteur ou de Bellini. La pyramide de Ferrein n'a pas un millimètre d'épaisseur au moment où elle passe de la pyramide de Malpighi dans la substance corticale: chaque pyramide de Malpighi en renferme 560 (Sappey). Le *tube collecteur central* de la pyramide de Ferrein monte verticalement jusqu'à la surface du rein; il émet sur sa périphérie, surtout dans la substance corticale, plusieurs branches qu'on nomme tubes collecteurs minces, et celles-ci se continuent avec les canaux de communication.

L'urine passe dans les glomérules de Malpighi, dans les tubes tortueux, puis dans les tubes de Henle; de là dans les canaux de commu-

nication, ensuite dans les tubes collecteurs minces, pour passer enfin dans le tube collecteur central, ou tube de Bellini, qui s'ouvre dans le calice.

Dans la substance corticale, chaque pyramide de Ferrein constitue un *lobule* de forme conique, à sommet regardant la surface du rein. Ce lobule est formé au centre par le tube collecteur et ses divisions: sa surface est remplie de tubes tortueux, et l'on y trouve un grand nombre de capsules de Müller et de glomérules. De la sorte, la substance corticale se trouve divisée en deux séries de masses: des masses coniques reposant par leurs bases sur les pyramides de Malpighi, et des amas de tubes flexueux entremêlés de glomérules, remplissant les espaces qui séparent les lobules.

L'*artère rénale* envoie des branches entre les pyramides, qu'elles enlacent sur leur périphérie et à leur base d'un réseau en forme de voûte dont la concavité embrasse la pyramide. De ce réseau partent des artères nombreuses, parmi lesquelles les plus importantes sont celles qui se portent vers la surface du rein, entre les lobules, sous le nom d'artères interlobulaires. Celles-ci émettent un grand nombre de rameaux qui se rendent dans les glomérules sous le nom de branches afférentes; ces glomérules, étant disposés par séries autour des artères interlobulaires, l'entourent comme des grains entourent une grappe.

Les *glomérules de Malpighi* n'atteignent pas un demi-millimètre, ils sont visibles à l'œil nu. On ne les trouve que dans la substance corticale. Ils sont entourés de la capsule de Müller, laquelle est revêtue, à sa face interne, d'épithélium pavimenteux à cellules plates. Le glomérule reçoit l'artère afférente, qui se divise en capillaires au centre du glomérule; ceux-ci s'anastomosent et reconstituent une artère efférente qui sort à côté de la première, sur le point opposé à l'origine du canalicule flexueux, pour aller se terminer dans le réseau veineux. Un épithélium semble recouvrir le peloton vasculaire au centre du glomérule, et Sappey y admet une substance spéciale, entre les vaisseaux.

Les *veines*, dépourvues de valvules, vont constituer la veine rénale.

Des *lymphatiques profonds* se voient au hile; ils sortent du rein en s'appliquant à la surface des artères.

Les *nerfs* pénètrent dans le rein avec les artères qu'ils accompagnent; ils viennent du plexus rénal, mais on ne sait pas comment ils se terminent.

ARTICLE DEUXIÈME

CAPSULES SURRÉNALES

Les capsules surrénales sont deux organes peu volumineux, aplatis d'avant en arrière, d'apparence glandulaire, placés au-dessus des reins, et sans connexion physiologique avec l'appareil urinaire. On a beaucoup fait pour connaître le rôle qu'elles jouent dans l'organisme, on n'y est pas encore parvenu.

Ces organes sont pourvus d'une enveloppe de tissu conjonctif, d'une substance propre, de vaisseaux et de nerfs.

1° Enveloppe et stroma. — Les capsules surrénales sont entourées par une lame de tissu conjonctif mince, mais très-apparente et assez résistante. Extérieurement, cette lame se confond insensiblement avec le tissu conjonctif lâche du voisinage; par sa face interne, elle donne naissance à des cloisons minces, qui vont former une sorte de charpente à la substance propre de l'organe. Ces prolongements de tissu conjonctif traversent la couche corticale de la substance propre et s'unissent les uns aux autres, de manière à limiter des canaux, de véritables alvéoles ouverts du côté du parenchyme de l'organe, et qu'on a comparés aux alvéoles d'une ruche d'abeilles. La largeur de ces alvéoles varie; elle est, en moyenne, de 40 μ; leur longueur n'atteint pas 1 millimètre et demi. Sur la limite de la substance corticale et de la substance médullaire, les minces cloisons dont nous avons parlé cessent d'exister, et l'on voit des faisceaux très-déliés de tissu conjonctif traverser la substance médullaire dans tous les sens, de manière à former un véritable réticulum.

2° Substance propre, parenchyme. — La substance propre des capsules surrénales diffère dans sa partie superficielle, qui a reçu le nom de *substance corticale*, et dans ses parties profondes, qui constituent la *substance médullaire*. Cette dernière, centrale, est entourée de toutes parts par la substance corticale.

a. *Substance corticale.* — Elle est d'une couleur jaunâtre, et elle offre une teinte brune à la partie interne. Dense et friable, elle présente une épaisseur variable, depuis un quart de millimètre jusqu'à un millimètre. Elle remplit les alvéoles situés en dedans de l'enveloppe extérieure, et se montre sous forme de masses cylindriques occupant la cavité de ces alvéoles.

L'étude de cette substance est difficile: Robin la considère comme formée de vésicules closes, avec des vaisseaux sur les parois des vésicules; Ecker décrit ces masses cylindriques comme des utricules

glandulaires entourés d'une membrane amorphe, et contenant des noyaux et des cellules.

Aujourd'hui, on considère la substance corticale comme formée d'un amas de *cellules polyédriques*, quelquefois arrondies et ovoïdes, de 15 μ environ. Les cellules contiennent un noyau et des granulations, au milieu d'une substance pâle. Il y a souvent des granulations graisseuses, qui deviennent très-abondantes lorsque la substance corticale prend une couleur jaune (fig. 405. 2).

FIG. 405. — Cellules de la capsule surrénale de l'homme (grossissement, 250), d'après Kölliker.

1. Cellules de la couche interne de la substance corticale contenant des granulations pigmentaires. — 2. Cellules contenant de la graisse, provenant d'une substance corticale colorée en jaune. — 3. Plusieurs cellules de la partie externe d'un alvéole de la substance corticale remplies d'une substance pâle.

Ces cellules, occupant les alvéoles, forment dans leur ensemble des espèces de cordons étendus de l'enveloppe du tissu conjonctif jusqu'à la substance médullaire. Au milieu de ces cordons, on trouve quelques filaments très-délicats de tissu conjonctif partant des cloisons qui séparent les alvéoles et passant entre les cellules.

Il faut distinguer dans chaque alvéole trois plans principaux, relativement aux cellules : 1° un *plan externe*, immédiatement placé au-dessous de l'enveloppe fibreuse, et constitué par des cellules indépendantes ayant les caractères que nous avons indiqués : 2° un *plan interne*, correspondant à la couche brune de la substance corticale, dans lequel les cellules sont également indépendantes et renferment des granulations pigmentaires (fig. 406. 1) ; 3° un *plan moyen*, ou *intermédiaire*, dans lequel les cellules ne sont pas distinctes et paraissent se fusionner par leur contour.



FIG. 406. — Cellules de la capsule surrénale de l'homme. (Grossissement, 350. Kölliker.)

1. Cellules de la substance médullaire, dont quelques-unes sont munies de prolongements. — 2. Grosse cellule remplie de gouttelettes graisseuses, provenant de la couche de la substance corticale d'une capsule surrénale colorée en jaune.

b. *Substance médullaire.* — La substance médullaire, plus claire, est d'un gris rose; elle est moins consistante que la substance corticale, et se ramollit rapidement après la mort, ce qui a fait croire que la capsule surrénale est pourvue d'une cavité. Cette substance remplit le centre de l'organe, et offre une épaisseur de 2 à 3 millimètres au centre, qui diminue insensiblement vers les bords jusqu'à un quart de millimètre.

Au milieu du stroma conjonctif de la substance médullaire, nous trouvons une substance granuleuse et des cellules à noyau nucléolé,

très-pâles, de 25 μ environ, souvent pourvues de prolongements, comme les cellules nerveuses du cerveau. Ordinairement, le contenu de la cellule est granuleux, et renferme quelques granulations pigmentaires et graisseuses.

3° Vaisseaux et nerfs. — Les *artères capsulaires*, au nombre de trois, se rendent à la capsule surrénale : la supérieure vient de la diaphragmatique inférieure, la moyenne de l'aorte, et l'inférieure de la rénale. Elles se ramifient dans l'enveloppe et donnent naissance dans l'organe à un réseau capillaire différent dans la substance corticale et dans la substance médullaire.

Le réseau de la substance corticale forme des mailles allongées, dans l'épaisseur des cloisons de tissu conjonctif : les vaisseaux ne pénètrent pas au milieu des cellules qui remplissent les alvéoles.

Le réseau de la substance médullaire a des mailles arrondies, très-serrées, et des capillaires un peu plus volumineux que ceux de la substance corticale.

La *veine capsulaire*, ordinairement unique, naît à la surface de l'organe par des veinules qui se réunissent pour former un tronc dépourvu de valvules, qui se jette dans la veine rénale, et souvent, à droite, dans la veine cave inférieure. Parfois, quelques veinules, ne se jetant pas dans le tronc de la veine capsulaire, se portent directement dans la veine rénale, en accompagnant le tronc principal.

Les *lymphatiques* ne sont pas connus.

Les nerfs sont nombreux et arrivent à la capsule surrénale avec les artères sur lesquelles ils cheminent, en prenant le nom de *plexus surrénal*. Ce plexus est formé par des nerfs venant du plexus rénal et du plexus solaire : celui du côté gauche reçoit des filets du phrénique gauche, et celui du côté droit en reçoit du pneumogastrique droit. Ces nerfs portent de petits ganglions que l'on trouve même dans l'épaisseur de l'organe (Virchow). Ils se portent très-probablement dans la substance médullaire, où ils forment un plexus nerveux, parfaitement visible chez les mammifères. On y trouve des tubes nerveux de toute dimension : on ne sait pas comment ces nerfs se terminent.

Développement et fonctions. — Les capsules surrénales naissent d'un blastème qui touche au corps de Wolff ; mais elles ne sont pas confondues avec lui. Chez l'homme, elles sont d'abord plus volumineuses que les reins qu'elles recouvrent ; puis, vers la dixième semaine, ceux-ci les égalent en volume. Chez les mammifères, les capsules surrénales sont toujours plus petites que les reins, quelle que soit l'époque à laquelle on les examine.

La *composition chimique* des glandes vasculaires sanguines n'est pas très-connue. Cependant, pour ce qui concerne les capsules surrénales, Vulpian a signalé dans ces organes l'existence d'une matière particu-

lière qui se colore en rose par l'iode et prend une teinte glauque par les sels de fer. Il signale aussi, parmi les substances qui déterminent la coloration rose ou une teinte analogue, les chlorures de manganèse, de cobalt, de nickel, de platine, d'or, dont l'action est vive et instantanée; le bichlorure de mercure dissous à l'aide de quelques gouttes d'alcool, le sesqui-oxyde de fer, après que l'eau contenant les capsules écrasées a été soumise à l'ébullition. Vulpian a remarqué que cette substance est plus abondante pendant la vie extra-utérine que pendant la vie fœtale. Elle se rencontre aussi dans le sang des veines capsulaires, et non dans celui des artères.

Les capsules surrénales jouissent d'une grande *sensibilité*. Brown-Séquard, en les pinçant, a reconnu qu'elles sont plus sensibles que la peau des membres.

Chez les cochons d'Inde, Brown-Séquard a vu que la section latérale des portions dorsale et lombaire de la moelle épinière produisait d'abord de la congestion, et, après plusieurs mois, une sorte d'hypertrophie des capsules surrénales. Il a trouvé aussi une congestion de ces organes dans quelques cas de fracture de la colonne vertébrale.

Le même physiologiste a appelé l'attention des savants sur un rôle particulier des capsules surrénales, rôle qui serait en rapport avec la destruction du pigment. Il arriva à cette conclusion, en rapprochant les faits qu'Addison avait recueillis sur des malades atteints de *peau bronzée* de ceux qu'il avait observés lui-même, en expérimentant sur les animaux. Sur 65 cas de maladie de peau bronzée, Addison avait signalé la coexistence du dépôt de pigment dans la peau avec une altération profonde des deux capsules. La mort était survenue dans tous les cas.

Dans les expériences que Brown-Séquard a faites, les animaux mouraient tous dans un temps généralement très-court; dans les dernières heures de la vie, ils étaient pris de convulsions épileptiformes, avec tendance à rouler tantôt d'un côté, tantôt de l'autre. Le sang de ces animaux contenait plus de pigment qu'on n'en rencontre ordinairement.

Cette opinion fut combattue d'abord par Gratiolet qui, sur des cochons d'Inde, s'était aperçu que l'ablation de la capsule surrénale gauche n'amenait pas toujours la mort, tandis que l'extirpation de celle du côté droit faisait périr l'animal par suite d'une inflammation du foie et du péritoine.

Philippeaux, de son côté, vit survivre à l'ablation des capsules surrénales quatre rats albinos, et plus tard des animaux à poils colorés. A la même époque, Martin-Magron conserva pendant sept semaines un chat auquel il avait enlevé les deux capsules surrénales. Pendant

toute la vie de l'animal, le sang fut examiné chaque jour. on n'y a jamais trouvé de pigment.

Cette question est aujourd'hui encore le sujet de controverses qui trouveraient leur place dans un mémoire spécial sur les capsules surrénales. Je me contenterai de dire que Brown-Séquard base son opinion : 1° sur ce que la mort suit nécessairement l'extirpation des capsules; 2° sur ce qu'on rencontre du pigment dans le sang des animaux qui ont subi cette opération; 3° sur ce que. dans la maladie d'Addison, les capsules surrénales sont toujours atteintes. Or, 1° Philippeaux, Harley et beaucoup d'autres ont conservé en bonne santé des animaux. albinos ou non, auxquels les capsules avaient été certainement enlevées. 2° Le sang du chat conservé par Martin-Magron a été examiné chaque jour, et l'on n'y a pas trouvé de pigment. 3° Quant à la maladie d'Addison : d'une part, on l'a rencontrée chez des individus dont les capsules surrénales étaient saines; de l'autre, une altération profonde de ces organes. et même leur absence congénitale n'a pas été suivie de cette maladie.

ARTICLE TROISIÈME

CALICES, BASSINET, URETÈRE

Les *calices* sont des tubes cylindriques. d'un centimètre de long environ. au nombre de neuf en moyenne, étendus de la périphérie du mamelon des pyramides de Malpighi au bassinet qu'ils forment en se confondant. Le *bassinet*. résultant de la réunion des calices. est cette poche qui précède l'uretère. et qui est située en arrière des vaisseaux rénaux. L'*uretère* s'étend du bassinet à la vessie, en se rétrécissant de plus en plus. L'ensemble de ces parties constitue le *conduit vecteur de l'urine*. qui les traverse avant d'arriver au réservoir urinaire.

Le *conduit vecteur de l'urine* est formé de trois couches. ainsi superposées de dehors en dedans : couche fibreuse. couche musculeuse. couche muqueuse. On y trouve aussi des vaisseaux et des nerfs. La paroi de l'uretère a un millimètre d'épaisseur environ.

1° *Couche fibreuse*. — Cette couche est mince et formée de tissu conjonctif ordinaire et de fibres élastiques fines mélangées; elle se continue en haut avec l'enveloppe fibreuse des reins. en bas elle se perd sur les parois de la vessie.

2° *Couche musculeuse*. — La couche musculeuse est formée de fibres musculaires lisses. Ces fibres seraient disposées suivant deux plans.

comme dans l'intestin, d'après Henle : un plan de fibres longitudinales superficielles, et un plan de fibres circulaires profondes. Sappey décrit, avec raison, un seul plan de fibres musculaires, formant des faisceaux entre-croisés dans toutes les directions. Les faisceaux qui constituent cette couche sont larges et aplatis; ils s'anastomosent entre eux, de manière à constituer une couche plexiforme.

Au moment où l'uretère pénètre dans la vessie, ses fibres deviennent longitudinales et passent entre les faisceaux des deux plans superficiels de la vessie. Arrivées au plan profond, elles se divisent en deux faisceaux : un faisceau externe qui se confond avec le plan profond des fibres musculaires vésicales, et un faisceau interne qui se porte en dedans et un peu en avant, vers celui du côté opposé, avec lequel il se confond pour former le *muscle des uretères*. On a dit que ce muscle peut dilater l'uretère en se contractant, et contribuer ainsi à favoriser l'accès de l'urine dans la vessie.

La couche musculeuse forme la moitié ou les deux tiers de l'épaisseur de la paroi de l'uretère, un demi-millimètre à peu près.

Selon Henle, on ne trouverait que des fibres circulaires vers la région des calices, et l'on pourrait constater la présence d'un *muscle annulaire de la papille*. Cet auteur a ainsi nommé un faisceau musculaire qui entoure, en forme d'anneau, l'extrémité supérieure du calice, au moment où celui-ci embrasse la papille, le mamelon de la pyramide de Malpighi.

3° *Couche muqueuse.* — La muqueuse, mince, assez résistante, légèrement grisâtre, ne contient ni papilles ni glandes. Elle a 80 μ d'épaisseur en moyenne, et elle est formée de deux couches.

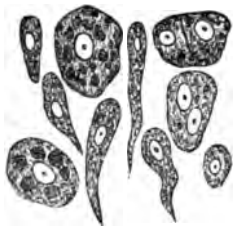

FIG. 407. — Épithélium mixte du bassinet et de l'uretère. (Grossissement, 350.)

La *couche épithéliale* est un *épithélium mixte stratifié;* l'ensemble des cellules forme une couche de 65 μ d'épaisseur. Les cellules épithéliales sont remarquables par la variété de leur forme et de leur volume; elles sont petites et arrondies dans les couches profondes, cylindriques dans les couches moyennes, pavimenteuses ou arrondies dans les parties superficielles. On comprend que ces cellules peuvent être mélangées dans un ordre différent. Quant à leurs dimensions, elles sont variables; les cellules rondes et profondes ont en moyenne 10 μ; les cellules cylindriques mesurent 30 μ, et les plus superficielles 20 μ. Lorsqu'elles sont aplaties, elles représentent quelquefois des plaques, des lamelles minces et très-larges. On comprend que ces chiffres, qui représentent des moyennes, sont variables.

La *couche sous-épithéliale*, formée de tissu conjonctif seulement, est très-mince, 15 μ; elle se comporte d'une manière particulière au point d'insertion des calices sur les pyramides. A ce niveau, la muqueuse se détache des calices et recouvre la surface du mamelon ; l'épithélium se continue à l'intérieur des tubes urinifères, tandis que la couche sous-épithéliale s'insinue entre les embouchures de ces tubes et se confond insensiblement avec le tissu conjonctif qui forme le stroma du rein.

4° *Vaisseaux et nerfs.* — On trouve un réseau capillaire dans la tunique externe et dans la tunique moyenne, comme dans les artères. Ce réseau est le résultat de la division de plusieurs *artères* grêles qui se portent au conduit vecteur de l'urine; la rénale, la spermatique ou utéro-ovarienne, les branches de l'iliaque interne et les vésicales sont, de haut en bas, les sources d'où naissent les artères de l'uretère des calices et du bassinet.

Les *veines* sont multiples et variables; elles se jettent dans la veine iliaque primitive (Sappey), dans les spermatiques ou utéro-ovariennes, dans la rénale, et quelquefois dans les veines situées dans l'atmosphère graisseuse du rein.

Les *lymphatiques* ne sont pas connus.

Les *nerfs*, venus des plexus rénal, spermatique et hypogastrique, se rendent à l'uretère en accompagnant les artères.

ARTICLE QUATRIÈME

VESSIE

La vessie, coiffée par le péritoine en haut et en arrière, n'offre que deux couches : la couche musculeuse et la couche muqueuse; elle possède aussi un muscle constricteur spécial placé à son ouverture, le *sphincter vésical*, des vaisseaux et des nerfs.

1° Couche musculeuse. — Les fibres musculaires de la vessie sont des fibres lisses qui se montrent sous forme de faisceaux plus ou moins volumineux; elles sont d'une couleur plus rouge que les fibres musculaires lisses en général. La contraction de ces fibres, qui expulsent l'urine, étant volontaire, on pourrait croire qu'il y a des muscles striés : non, la volonté n'agit pas sur la fibre musculaire, mais sur les nerfs qui s'y rendent : or, nous verrons que des nerfs de la vie animale, les nerfs sacrés, animent ces fibres musculaires. Les faisceaux se termineraient souvent, d'après Treitz, par de petits tendons élastiques, comme nous l'avons déjà vu pour d'autres organes. Entre ces faisceaux, il existe une très-faible quantité de tissu conjonctif.

Les fibres musculaires de la vessie ont une direction fort irrégulière; ajoutez à cela qu'elles offrent quelques variétés individuelles: on comprend donc que les auteurs ne s'accordent pas dans la description de ces fibres. Nous trouvons dans la vessie trois plans de fibres: des fibres *longitudinales superficielles*, des fibres *circulaires* et des fibres *en réseau* situées profondément. Nous devons à la vérité de dire que les directions que nous mentionnons ne sont pas rigoureuses, elles indiquent seulement que cette direction est celle qui prédomine dans les fibres du même plan.

Fibres longitudinales. — Ces fibres ont une couleur rouge assez intense; elles naissent toutes autour du col vésical et se portent vers la partie supérieure de la vessie, en passant sur la périphérie de ce réservoir.

Leur *origine* est distincte en avant, en arrière et sur les côtés. *En avant*, elles naissent de la symphyse et de l'arcade pubiennes, par des tendons, décrits avant Sappey sous le nom de ligaments antérieurs de la vessie. Ces tendons, qui se portent au col de la vessie et forment la paroi supérieure de la cage prostatique, sont traversés par des veines nombreuses. *En arrière*, elles naissent dans l'épaisseur de la prostate chez l'homme, et au niveau de l'insertion du vagin sur le col de l'utérus chez la femme. *Sur les côtés*, on les voit sortir des parties latérales de la prostate chez l'homme, et se confondre avec l'aponévrose périnéale supérieure chez la femme.

Le *trajet* et la *terminaison* diffèrent pour les unes et les autres. Les *antérieures* montent vers le sommet de la vessie en s'irradiant, de telle sorte que les moyennes arrivent à l'ouraque, qu'elles embrassent à sa partie postérieure où elles s'entre-croisent, les latérales se portent sur les côtés et en arrière de la vessie en décrivant des courbes concaves en arrière. Les *postérieures* montent comme un ruban contre le rectum, et viennent s'épanouir vers le sommet, en passant sur les faces latérales, où elles s'entre-croisent avec les précédentes, en décrivant des courbes concaves en avant. Les *latérales*, moins considérables, s'épanouissent sur les côtés de la vessie, sans arriver au sommet; elles s'entre-croisent, en s'incurvant en avant et en arrière, avec les fibres antérieures et postérieures dont nous avons parlé. Ce sont les fibres longitudinales seules qui constituent le *musculus detrusor urinæ*.

Fibres circulaires. — Les fibres circulaires, sous-jacentes aux précédentes, sont surtout accusées en avant. Elles forment des faisceaux parallèles et dirigés transversalement sur la face antérieure de la vessie; ces faisceaux contournent les deux faces de l'organe, deviennent moins distincts et ne peuvent plus être aperçus sous forme de couche distincte à la partie postérieure. Au niveau du trigone, les fibres circulaires forment de minces faisceaux régulièrement parallèles et juxtaposés.

Fibres en réseau. — Ces fibres, qu'on décrit quelquefois sous le nom de *fibres réticulées*, *couche plexiforme*, sont les plus profondes; elles constituent des faisceaux aplatis, très-pâles et anastomosés en forme de réseau à mailles dirigées de haut en bas. Ces faisceaux, dont les plus considérables soulèvent la muqueuse, sont pour la plupart dirigés de haut en bas, de l'ouraque vers le col de la vessie. Ils sont plus marqués en avant, où ils croisent perpendiculairement les fibres circulaires; mais sur les côtés et en arrière ils sont peu apparents. Ils existent bien peu au niveau du trigone, formé presque uniquement de fibres circulaires. Les fibres longitudinales qu'on y trouve vont se terminer au veru-montanum.

Le plan profond de la couche musculeuse se continue en haut, dans l'épaisseur de l'ouraque, par des faisceaux longitudinaux. Il se continue aussi avec la couche musculeuse de l'uretère et avec celle de l'urèthre.

Entre les deux uretères, on observe dans cette couche un faisceau musculaire étendu entre les deux embouchures des deux conduits, et se continuant avec les fibres des uretères : c'est là le *muscle des uretères* de quelques auteurs.

2° Couche muqueuse. — La muqueuse vésicale est mince (un quart de millimètre), mais assez résistante. Elle est formée de deux couches : l'épithélium et le derme.

Épithélium. La surface épithéliale est lisse et unie comme celle de l'uretère; on n'y trouve ni papilles, ni villosités [1], ni orifices glandulaires. Cette couche est formée par un *épithélium mixte stratifié*, comme nous l'avons vu également dans l'uretère; elle offre une épaisseur totale de 80 μ en moyenne. Les cellules profondes sont généralement cylindriques, et peuvent offrir des déformations variables et prendre un aspect fusiforme, conique, etc. Les superficielles sont aplaties, pavimenteuses; celles-ci forment, en général, le quart de l'épaisseur de la couche épithéliale (fig. 408).



FIG. 408. — Épithélium mixte de la vessie. Certaines cellules sont tellement déformées, qu'elles ressemblent aux cellules cancéreuses. Grossissement, 400. (Morel et Villemin.)

Derme. Il est uniquement composé de tissu conjonctif et de rares fibres élastiques fines. V. Ellis décrit une mince couche musculeuse sous le derme de la muqueuse, une vraie *musculeuse sous-muqueuse*,

1. Henle affirme avoir trouvé, dans quelques cas, des villosités d'une longueur de 80 μ.

comme dans l'estomac; elle serait surtout marquée vers le trigone vésical, qu'elle dépasserait en arrière; nous n'avons rien vu qui corresponde à ces fibres musculaires. La muqueuse est doublée par une mince couche de tissu conjonctif sous-muqueux assez lâche dans la plus grande étendue de la vessie, de sorte que la muqueuse se plisse lorsque la vessie se rétracte. Vers le trigone et au niveau du col, ce tissu est plus serré et la muqueuse plus adhérente; on trouve des fibres élastiques, au milieu du tissu sous-muqueux, dans le trigone.

Glandes. La vessie possède-t-elle des glandes? Voilà un problème auquel on cherche une solution depuis des siècles. Elles sont *difficiles à observer*, mais on ne saurait douter de leur existence; ce sont des *glandes en grappe*, qui ne dépassent jamais un demi-millimètre de diamètre, et dont l'ouverture atteint rarement un dixième de millimètre, soit 100 μ. On les trouve principalement sur le trigone et autour du col, où elles acquièrent des dimensions plus considérables dans la cystite chronique.

Haller les a vues; Cruveilhier les a observées également, même sur tous les points de la vessie; Frey les signale; Virchow et Kölliker les décrivent, et ce dernier mentionne un *épithélium cylindrique* qui tapisse l'intérieur des glandes, et un mucus transparent qui en représente le produit de sécrétion. Sappey, ne les ayant pas vues, est disposé à en nier l'existence.

3° Sphincter. — Ce muscle constricteur, placé à l'orifice vésical, est formé de fibres lisses; il embrasse le commencement de l'urèthre. Sa face externe est entourée par la prostate qui lui adhère, excepté à son extrémité supérieure. Il a la forme d'un anneau qui entoure l'orifice vésical, et qui se continue, en diminuant d'épaisseur, sur la première moitié de la portion prostatique de l'urèthre. Cet anneau musculeux offre, selon Cruveilhier, un centimètre d'épaisseur à sa partie supérieure; 3 à 4 millimètres seulement, selon Sappey. Depuis Gallien, le sphincter vésical est considéré comme un renforcement des fibres circulaires du corps de la vessie. C'est là une vérité incontestable, et l'on voit manifestement que ces fibres, de même nature que celles de la vessie, se continuent avec les fibres circulaires de cet organe. Il faut ajouter cependant que ce sphincter siége surtout à l'origine de l'urèthre. A sa surface externe, on voit quelques fibres longitudinales superficielles de la vessie; à sa surface interne, des fibres profondes de la vessie qui se continuent avec les fibres longitudinales de l'urèthre.

4° Vaisseaux et nerfs. — De nombreuses *artères* se ramifient dans les parois vésicales, où elles constituent un réseau délié dans le derme de la muqueuse. Ce réseau est beaucoup plus serré au niveau des régions où se trouvent les glandes, col et trigone. Les artères qui

forment ce réseau capillaire sont les vésicales inférieures venues de l'hypogastrique, les vésicales supérieures nées de la portion perméable de l'ombilicale, les vésicales antérieures. branches de la honteuse interne et de l'obturatrice. les vésicales postérieures venues de l'hémorrhoïdale moyenne, de l'utérine et de la vaginale. Ces nombreuses artères se portent sur les différents points de la vessie. mais principalement vers le trigone. où se trouve la portion la plus vasculaire.

Les *veines* se montrent sur tous les points de la vessie: elles suivent un trajet irrégulier et se jettent autour du col, dans le plexus veineux vésico-prostatique qui entoure la prostate, le col de la vessie et les vésicules séminales.

Les *lymphatiques* sont admis par quelques auteurs; il y aurait des lymphatiques de la muqueuse et des lymphatiques sous-péritonéaux. Sappey prétend qu'on ne les a jamais démontrés; on ne peut pas les injecter sur la muqueuse. et les lymphatiques sous-péritonéaux appartiennent à la prostate ou aux vésicules séminales. Voilà où en est la science sur ce point.

Les *nerfs* viennent du plexus hypogastrique; ils renferment des tubes nerveux. venus des nerfs sacrés. qui président à la contraction volontaire de la vessie. Ils vont à la couche musculeuse et à la couche muqueuse. mais on ne sait pas comment ils s'y terminent.

CHAPITRE CINQUIÈME

APPAREIL GÉNITAL DE L'HOMME

Nous suivrons l'ordre physiologique et nous décrirons : 1° le testicule, organe sécréteur du sperme; 2° le conduit vecteur, constitué par les racines de l'épididyme, l'épididyme lui-même et le canal déférent; 3° les vésicules séminales; 4° le canal excréteur ou canal éjaculateur : 5° les débris du corps de Wolff chez l'homme. Nous compléterons ce chapitre par l'étude de l'urèthre et du pénis.

ARTICLE PREMIER

TESTICULE

Le testicule est une glande en tube dont la structure comprend une charpente fibreuse. un tissu glandulaire. des vaisseaux et des nerfs.

1° Charpente fibreuse.

La charpente fibreuse du testicule se compose d'une enveloppe qui recouvre la surface de l'organe, et de cloisons intérieures qui divisent la substance propre en lobules.

Enveloppe ou tunique albuginée. — La tunique albuginée est une membrane qui offre une certaine analogie avec la sclérotique; elle est résistante, presque inextensible, et mesure une épaisseur d'un millimètre en moyenne.

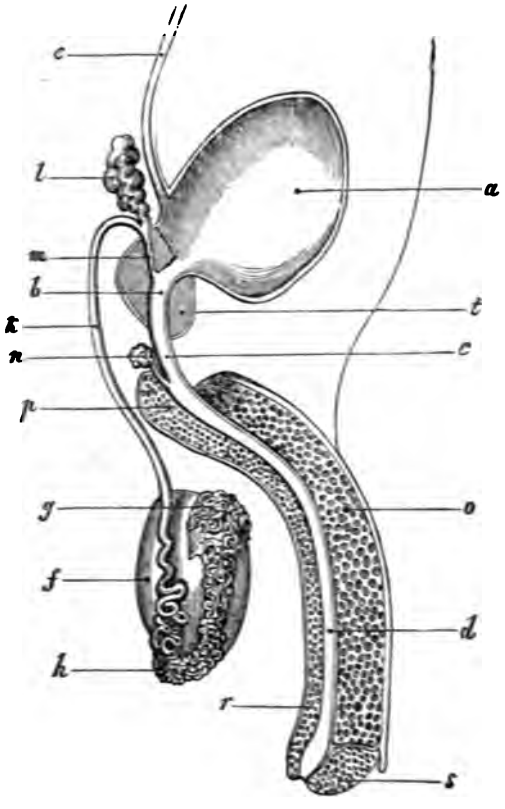

FIG. 466. — Figure schématique montrant tous les organes de l'appareil génital de l'homme.

a Vessie. — *b*. Portion prostatique de l'urèthre. — *c*. Portion membraneuse. — *d* Portion spongieuse. — *e*. Uretère. — *f* Testicule. — *g* Tête de l'épididyme. — *h*. Queue de l'épididyme. — *i* Canal déférent. — *j* Vésicule séminale. — *m*. Canal éjaculateur. — *n* Glandes de Méry ou de Cooper. — *o*. Corps caverneux. — *p* Bulbe. — *r*. Paroi spongieuse de l'urèthre. — *s*. Gland et fosse navculaire. — *t*. Prostate.

La tunique albuginée est formée uniquement de tissu conjonctif condensé; on y trouve de distance en distance de rares fibres élastiques fines, mais elle ne possède ni vaisseaux ni nerfs.

Cette membrane recouvre exactement le tissu glandulaire. Sa surface externe est confondue avec le tissu conjonctif profond du feuillet viscéral de la tunique vaginale, excepté au niveau du bord postérieur du testicule, où l'épididyme est accolé à la tunique albuginée. A ce même niveau la tunique albuginée se dédouble et envoie à la surface de l'épididyme une lamelle fibreuse qui le recouvre, jusqu'au niveau de la queue, où elle se transforme en une mince couche de tissu conjonctif. Sa surface interne est unie au tissu glandulaire par une très-petite quantité de tissu conjonctif lâche; elle reçoit l'insertion des cloisons intérieures.

Lorsqu'on fait des coupes perpendiculaires de la tunique albuginée ou de son épaississement. le corps d'Highmore, on est surpris de la quantité de pertuis qu'offre la préparation. Ce sont les coupes des nombreux canaux dont cette membrane est remplie, car elle est traversée dans tous les sens par les artères. les veines et les lymphatiques. Dans le corps d'Highmore ces trous sont encore beaucoup plus nombreux.

Cloisons. — En ouvrant le testicule sur son bord convexe, et en écartant les deux moitiés, on voit une cloison épaisse, qu'on peut considérer comme un épaississement de la tunique albuginée. et qui s'enfonce dans l'épaisseur du tissu glandulaire à une profondeur de 6 à 8 millimètres. Cette cloison, appelée *corps d'Highmore*, ou *médiastin du testicule*, offre deux centimètres à deux centimètres et demi de longueur ; elle est dirigée le long du bord supérieur du testicule et se rapproche plus de l'extrémité antérieure de cet organe que de son extrémité postérieure. Le corps d'Highmore a la forme d'un prisme triangulaire; la face par laquelle il se continue avec l'albuginée offre 5 à 6 millimètres de largeur.

Le corps d'Highmore donne naissance à une foule de cloisons minces, formées de tissu cellulaire lâche et se dirigeant dans tous les sens vers la surface interne de la tunique albuginée. Toutes ces lamelles divergentes sont en continuité ; elles séparent les lobules du tissu glandulaire, et servent de support aux vaisseaux, de sorte que, si on les suppose isolées, elles représentent une masse de 275 petits cornets, dont le sommet serait adhérent au corps d'Highmore, et dont l'ouverture serait appliquée à la surface interne de la tunique albuginée. Ces cornets logent les lobules.

2° Tissu glandulaire.

C'est le *parenchyme* de quelques auteurs, la *pulpe testiculaire*, la *substance propre*. Ce tissu, mollasse, est divisé en un certain nombre de lobules (175 en moyenne, Kölliker ; 275, Sappey), piriformes, à sommet convergent vers le corps d'Highmore, autour duquel ils sont groupés comme les grains d'une grappe serrée (fig. 410). Chaque lobule est formé de tubes dont voici la description.

On donne à ces tubes le nom de *canalicules séminifères*[1]. Ils sont minces comme des cheveux : lorsqu'on tiraille une pulpe fraîche, on dirait qu'on tire une mèche de cheveux embrouillée, parce que les tubes se déroulent dans une certaine étendue ; leur diamètre est de 100 à 200 μ, dans toute leur longueur[2].

1. On les appelle aussi *canaux spermatiques, conduits séminifères*.
2. 120 à 130 μ (Frey), 130 à 280 μ (Kölliker), 120 à 130 (Sappey). Sappey fait observer

Le nombre des canalicules contenu dans chaque lobule est de 1 à 6.

FIG. 410. — Testicule dépouillé de la tunique albuginée pour montrer les lobules.

a, a, a, a. Lobules du testicule montrant les canalicules spermatiques flexueux. — *b, c, c.* Rete testis. — *d.* Cônes efférents. — *e, e.* Tête de l'épididyme. — *f, f.* Corps de l'épididyme. — *g.* Vas aberrans. — *h.* Queue de l'épididyme. — *i.* Origine flexueuse du canal déférent. — *l.* Canal déférent.

Leur longueur moyenne est de 75 à 80 centimètres (30 cent. minimum, 175 cent. maximum) [1].

L'origine des canalicules séminifères a lieu par des *extrémités libres*, en forme de culs-de-sac. Ces extrémités ne sont pas appliquées contre la tunique albuginée, mais enfouies à une profondeur de 2 millimètres environ dans la base des lobules [2].

Leur direction est flexueuse; ils s'enroulent sur eux-mêmes depuis leur origine jusqu'au sommet du lobule. En parcourant cette direction flexueuse, ils ne

que le volume des canalicules et le nombre des lobules sont en rapport direct avec le volume du testicule.

En parcourant leur surface, on y remarque, de distance en distance, de petits diverticules, des espèces de cœcum, culs-de-sac de deux à trois millimètres de longueur.

1. De tous les temps, les anatomistes ont eu la curiosité de placer bout à bout tous les canalicules séminifères et d'en mesurer la longueur.

En 1778, Monro disait qu'il y avait 300 canalicules qui, placés bout à bout, feraient une longueur totale de 1,574 mètres.

En 1833, Lauth admet 840 canalicules, formant une longueur totale de 583 mètres.

En 1864, Sappey compte 1,100 canalicules, formant ensemble une longueur de 850 mètres, un kilomètre même, si l'on tient compte des anastomoses et des diverticules.

La différence entre ces chiffres tient à ce que Monro et Lauth ne connaissaient ni la longueur ni le nombre des canalicules. Pour le premier, le canalicule avait plus de 5 mètres et demi, pour Lauth 75 centimètres environ.

Pour arriver au chiffre exact de Sappey, il faut se rappeler qu'il y a quatre canalicules en moyenne par lobule, que chacun a 75 à 80 centimètres : ce qui fait 3 mètres 10 centimètres par lobule. Comme il y a 275 lobules, on obtient, en multipliant 275 par 3,10, le chiffre total de 850 mètres.

2. Quelques auteurs admettent encore des anses, en même temps que des extrémités libres à l'origine des canalicules. Lauth croyait qu'ils s'anastomosaient entre eux à la

restent pas indépendants : on voit fréquemment les tubes de deux lobules voisins s'anastomoser; souvent deux conduits du même lobule s'anastomosent entre eux; on voit parfois un canalicule se diviser pour se reconstituer plus tard [1].

Les canalicules séminifères ne sont pas en contact immédiat, ils sont plongés dans une trame de tissu conjonctif presque insignifiante, mais suffisante pour les séparer les uns des autres. Cette trame adhère à la tunique externe des canalicules.

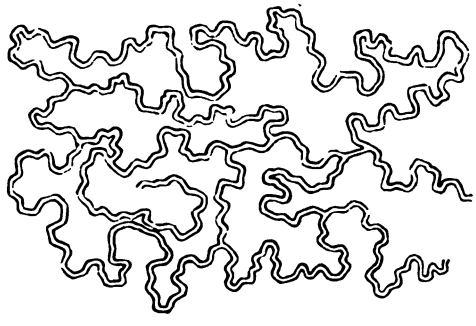

FIG. 111. — Anastomoses et flexuosités d'un tube séminifère déroulé et étalé. (Grossissement, 10.)

Après avoir décrit un grand nombre de flexuosités, les canalicules d'un même lobule se jettent les uns dans les autres, en se dirigeant vers le corps d'Highmore, puis ils constituent un conduit unique, presque rectiligne, qui pénètre, avec les canalicules des lobules voisins, dans le corps d'Highmore, où ils vont former le réseau de Haller. Ces canalicules, devenus presque parallèles et droits, sont connus sous le nom de *canalicules droits*, *ductuli recti* de Haller; ils ont 200 à 250 μ de largeur.

Les canalicules sont composés d'une tunique fibreuse, d'une paroi propre et d'un épithélium.

Tunique fibreuse des canalicules séminifères. — Les canalicules séminifères sont pourvus d'une tunique fibreuse, formée de tissu conjonctif, dont les fibres sont le plus souvent dirigées longitudinalement; ces fibres sont quelquefois peu distinctes, elles sont accompagnées par des corpuscules de tissu conjonctif plats, et rarement par des fibres élastiques extrêmement fines. Cette tunique offre une épaisseur de 5 à 10 μ.

base des lobules, et qu'ils naissaient par un réseau commun. Pour constater leur origine il faut suivre le précepte de Sappey : dérouler les canalicules, du sommet du lobule vers sa base, et ne pas commencer par la base, où l'on ne rencontre jamais que des sinuosités, des circonvolutions de ces canaux.

1. Il paraît préférable d'étudier les canalicules spermatiques sur des testicules ayant macéré très-longtemps dans de l'eau légèrement acidulée d'acide azotique. On peut les dérouler avec facilité, en raison de la consistance qu'ils ont acquise. C'est ainsi que Sappey s'est servi de testicules ayant macéré pendant un an dans ce liquide. Cet auteur a pu arriver à dérouler complétement les tubes, à mesurer exactement leur longueur, à préciser leurs anastomoses et leur origine, ce qu'on n'avait pu faire avant lui. Sa description doit être considérée comme très-exacte et la plus précise que nous possédions.

La question est de savoir si cette couche est la paroi même des tubes, ou si elle n'est qu'une dépendance du tissu conjonctif situé entre les canalicules. Leydig la décrit comme une *tunica propria* confondue avec le tissu conjonctif inter-canaliculaire. Frey la regarde comme une membrane fibreuse indépendante du tissu conjonctif, ainsi que de la paroi propre : c'est ainsi, du reste, qu'il faut la considérer, car le canalicule lui-même ne différera pas des canalicules des autres glandes.

Paroi propre des canalicules séminifères. — En dedans de la tunique fibreuse, il existe une paroi propre, membrane amorphe, transparente, mesurant une épaisseur de 2 μ. On peut décupler son épaisseur en la traitant par la potasse caustique.

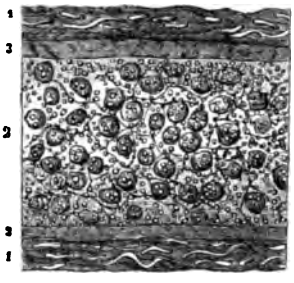

FIG. 412. — Canalicule spermatique frais.

1, 1. Paroi externe fibreuse. — 2. Épithélium à gros noyaux. — 3, 3. Paroi interne amorphe. Grossissement, 400.

Épithélium testiculaire. — Les canalicules séminifères ne sont pas seulement tapissés par les cellules épithéliales, ils en sont remplis, et leur lumière est obstruée, surtout vers l'origine de ces conduits. Relativement à la disposition et à la structure de cet épithélium, elles varient selon l'âge : il faut donc examiner cet épithélium chez l'enfant, chez l'adulte et chez le vieillard.

a. Chez l'*enfant* et les jeunes animaux, les cellules sont régulièrement polyédriques, surtout celles qui sont en contact avec la paroi du tube. Vers le centre du canalicule, elles sont plus arrondies. Ces cellules sont petites, transparentes, finement granuleuses; elles contiennent un noyau sphérique foncé et volumineux.

b. Chez le *vieillard*, l'épithélium testiculaire subit la régression graisseuse : les cellules se remplissent complétement de graisse, elles se désagrégent et se liquéfient quelquefois pour donner naissance à un liquide lactescent qui remplit les tubes. Dans quelques cas, sans qu'il existe un état pathologique, la paroi des canalicules est envahie elle-même et détruite par l'infiltration graisseuse (Morel). Cette régression est plus ou moins tardive, selon les sujets.

c. Chez l'*adulte* et l'*adolescent*, à partir de l'époque de la puberté, on peut considérer dans les canalicules trois couches de cellules différentes. En procédant de dehors en dedans, on trouve : 1° une couche de cellules polyédriques appliquées contre la paroi : ces cellules se compriment réciproquement, elles mesurent 15 μ en moyenne, et sont pourvues d'un gros noyau nucléolé; 2° en dedans des précédentes, plusieurs rangées de cellules arrondies, quelques-unes étant

manifestement en prolifération, car on les rencontre avec des nucléoles doubles dans les noyaux, et avec des noyaux doubles dans les cellules. et en voie d'étranglement; 3° tout à fait au centre du canalicule, des cellules petites et grosses. celles-ci pouvant posséder jusqu'à 20 noyaux. et mesurant jusqu'à 60 μ (chaque noyau, franchement vésiculeux. offre de 4 à 6 μ). Ce sont ces noyaux qui se transforment en spermatozoïdes. Ces grosses cellules à noyaux multiples sont les *vésicules spermatiques* ou séminifères, qui sont le point de départ des spermatozoïdes. Ceux-ci, une fois formés, passent dans la petite lumière qui reste encore au milieu de toutes ces cellules épithéliales. et cheminent vers l'épididyme.

Lorsqu'on fait la section d'un canalicule appartenant à un testicule d'adulte ayant durci dans l'alcool ou dans l'acide chromique. on constate que les cellules sont disposées en séries rayonnantes autour de la lumière centrale. fort réduite. du canalicule. Il semble quelquefois que les cellules les plus centrales des canalicules sont pourvues de cils vibratiles: ce ne sont pas de véritables cils. mais les appendices filiformes des spermatozoïdes en voie de formation.

Chez l'adulte, il se montre une certaine quantité de granulations graisseuses dans l'épithélium testiculaire. surtout dans les cellules périphériques appliquées contre la paroi du canalicule : c'est le commencement de la régression graisseuse que nous avons dit exister chez le vieillard.

L'épithélium tient sous sa dépendance la coloration de la pulpe testiculaire; les cellules transparentes de l'enfant lui donnent, avec le sang, une teinte gris-rose : les granulations graisseuses se montrant dans ces cellules, chez l'adulte, donnent à la pulpe une coloration jaune plus ou moins foncée : enfin, la couleur jaune-rougeâtre de la pulpe testiculaire du vieillard tient à l'abondance de l'infiltration graisseuse des cellules.

Les *canalicules droits* ont exactement la même structure.

Nous avons terminé l'étude du parenchyme testiculaire : on remarquera que nous n'avons parlé ni du réseau de Haller, ni des cônes efférents, comme le font quelques auteurs. Cette division étant arbitraire, nous aimons mieux. pour éviter des complications, décrire ces parties avec l'organe vecteur du sperme. et limiter la pulpe au niveau du point où les canalicules traversent le corps d'Highmore. Du reste, la structure de ces canalicules se modifie complétement au moment où ils vont constituer le réseau de Haller.

3° Vaisseaux et nerfs.

a. *Vaisseaux sanguins.* — Chaque canalicule séminifère est entouré d'un *réseau capillaire* à larges mailles allongées. suivant la longueur

du canalicule. Les vaisseaux qui le constituent sont de moyenne largeur, 12 μ en moyenne ; ils sont appliqués sur la tunique externe du canalicule.

Les *artères* qui donnent naissance au réseau capillaire viennent toutes de l'artère spermatique. Elles pénètrent dans l'épaisseur du corps d'Highmore, où elles se divisent en deux ordres de rameaux : les uns se portent dans les cloisons de tissu conjonctif situées entre les lobules, dont ils suivent la direction rayonnante. Les autres se portent latéralement et cheminent dans l'épaisseur de la tunique albuginée, qui est creusée, pour ainsi dire, d'une foule de petits canaux artériels. Puis ils abandonnent cette tunique en une foule de points, pour pénétrer dans les cloisons de tissu conjonctif et aller à la rencontre des premiers, avec lesquels ils s'anastomosent. C'est de ces petits vaisseaux artériels anastomosés dans les cloisons que partent les capillaires des canalicules.

Les *veines*, sans suivre exactement le trajet des artères, forment un plexus; puis elles se dirigent, comme les artères, les unes vers la tunique albuginée, dans l'épaisseur de laquelle elles cheminent ; les autres vers le corps d'Highmore. A ce niveau, toutes ces veines se confondent et constituent l'origine des veines spermatiques.

b. *Vaisseaux lymphatiques.* — Ces vaisseaux ont été parfaitement décrits par Sappey, qui les a suivis jusqu'à leur origine. Cette origine a été étudiée avec soin par plusieurs auteurs, parmi lesquels il faut citer Frey, His, Kölliker, Ludwig, Tommasi et Tomsa. Il résulte des recherches de ces savants, que les lymphatiques des testicules naissent autour des canalicules séminifères, dans le tissu conjonctif interstitiel, par un vaste réseau de *canaux lymphatiques* larges et délicats, entremêlé avec le réseau capillaire sanguin ; ces canaux se renflent au niveau de leurs anastomoses. En quelques points, les canaux lymphatiques forment des gaînes lymphatiques aux capillaires sanguins. (Frey.)

FIG. 413. — Coupe faite dans le testicule d'un veau. (Frey.)

1, 1, 1. Canaux séminifères coupés en travers ou un peu obliquement (ils sont remplis de cellules très-petites.) — 2, 2. Canaux lymphatiques en réseau autour des canalicules. — 3, 3. Capillaires sanguins.

His a démontré, au moyen des injections de solution de nitrate d'argent, les cellules épithéliales qui tapissent les canaux lymphatiques d'origine. Kölliker, qui a confirmé ce fait, a donné des canaux et des cellules les dimensions suivantes, chez le taureau : diamètre des

canaux, 40 à 110 μ; longueur des cellules, 90 à 110 μ; largeur, 10 à 20 μ.

Tommasi a décrit encore, à l'origine des lymphatiques, des sinus assez vastes, dont il a démontré les grandes cellules épithéliales polygonales et la position autour des canalicules spermatiques. On n'a pu, jusqu'à présent, démontrer la communication de ces sinus avec les lymphatiques[1].

Les canaux lymphatiques, nés dans l'épaisseur des lobules, se portent dans les cloisons du tissu conjonctif, où ils suivent la même direction que les veines : les uns se dirigent vers le corps d'Highmore, les autres vers la tunique albuginée, qu'ils traversent en s'anastomosant entre eux. C'est au moment où ils atteignent la tunique albuginée que les canaux lymphatiques se transforment en vrais vaisseaux pourvus de valvules.

Après avoir traversé la tunique albuginée, les vaisseaux lymphatiques forment un beau réseau qui recouvre toute la périphérie du testicule, au-dessous du feuillet viscéral de la tunique vaginale. Tous ces vaisseaux se réunissent avec ceux qui sortent au niveau du corps d'Highmore, pour donner naissance à six ou huit troncs qui se jettent autour de l'artère spermatique et se rendent aux ganglions lombaires.

c. *Nerfs.* — Le plexus spermatique accompagne l'artère de même nom; les filaments nerveux qui le constituent pénètrent dans le testicule, accompagnant les branches artérielles dont ils sont évidemment les nerfs vaso-moteurs. On ne sait de quelle manière ils se terminent.

Examen microscopique du sperme.

Le sperme est un liquide blanchâtre, épais et filant, d'une odeur caractéristique, d'une réaction alcaline.

Examiné au microscope, il contient en suspension des éléments divers, des granulations, des cellules, et surtout de petits corpuscules mouvants appelés *spermatozoïdes*[2]. On y trouve aussi quelques cellules d'épithélium qui se sont détachées des voies spermatiques pendant le trajet du sperme.

Le sperme éjaculé contient plusieurs liquides mêlés au produit de sécrétion du testicule : le liquide de la prostate, celui des glandules du canal déférent, des vésicules séminales, des glandes de Cooper et des glandes de Littre.

Nous renvoyons aux traités de physiologie pour l'étude du sperme :

1. Tommasi, in *Virch. Arch.*, t. 28.

2. C'est en 1677 que furent découverts les spermatozoïdes par Louis Hamm, étudiant allemand ; son maître Leuwenhoeck les étudia ensuite.

ici, nous devons nous occuper de ce singulier produit de sécrétion, le spermatozoïde.

Nous avons dit plus haut que les canalicules séminifères sont remplis de cellules de sécrétion disposées sur plusieurs rangées ; nous avons dit aussi que les cellules les plus internes deviennent volumineuses, sphériques, se remplissent de plusieurs noyaux vésiculeux, et prennent dès lors le nom de *vésicules spermatiques*. C'est dans ces cellules que vont naître les spermatozoïdes, aux dépens des noyaux.

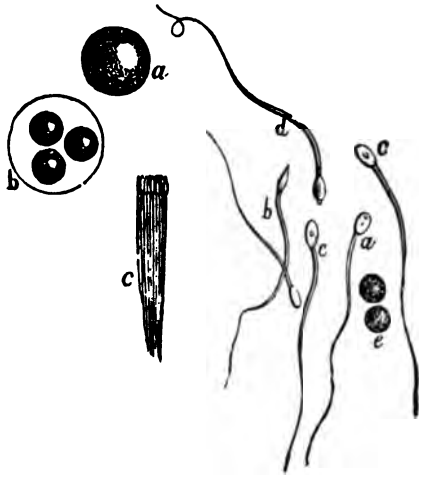

FIG. 414. — Spermatozoïdes.

a. Une vésicule spermatique granuleuse avec un noyau. — *b*. Vésicule spermatique avec trois noyaux. — *c*. Faisceau spermatiqué. — *e*. Noyaux isolés. Le groupe de spermatozoïdes *a*, *b*, *c*, *d*, montre différentes formes, chez divers animaux.

Le spermatozoïde offre une partie renflée qu'on appelle *tête* et une partie effilée qui lui fait suite : c'est la *queue*. La tête, aplatie, a la forme d'une poire, à pointe dirigée en avant, lorsqu'elle est vue de profil. Dans cette disposition, ses bords sont foncés. Elle mesure en longueur 4 μ en moyenne, en largeur 2 à 3 μ, et en épaisseur 1 à 2 μ. Elle offre un aspect brillant, des contours foncés. La queue est pâle et se rétrécit en forme de col au moment où elle s'unit à la tête. A ce même point, elle est aplatie comme la tête et mesure rarement 1 μ. Son extrémité effilée se perd en pointe presque invisible. La longueur de la queue est de 45 μ environ. L'étendue totale du spermatozoïde est de près de 50 μ.

On a cru généralement jusqu'ici que le spermatozoïde était formé d'une substance homogène [1].

1. Plusieurs auteurs ont voulu pénétrer la structure de ces filaments. Nous ne citons que comme curiosités les observations de Valentin, qui a cru voir un suçoir, un anus et un intestin sur les spermatozoïdes des ours; de Gerber, qui a vu dit-il, les organes génitaux des spermatozoïdes ; de Schwann, qui décrit à ces filaments un suçoir analogue à celui des douves; de Pouchet, qui a observé une couche épithéliale à la surface de ces corpuscules

Dans ces derniers temps, Grohe a décrit au spermatozoïde une enveloppe homogène et une substance intérieure contractile, étendue de la tête jusque vers le milieu de la queue, et réfractant fortement la lumière. Schweigger-Seidel admet aussi une enveloppe homogène et une masse intérieure dans la tête et la partie antérieure de la queue ; seulement la partie postérieure de la queue serait seule contractile. Ces assertions attendent confirmation.

Ces petits filaments exécutent des mouvements, la tête étant toujours dirigée en avant. Dans leurs évolutions, ils déplacent les petits corps qui se trouvent sur leur passage, les cristaux, par exemple. Selon Henle, la vitesse de leur marche est de 27 millimètres pour sept minutes et demie.

L'agilité des spermatozoïdes est la condition essentielle de la qualité fécondante du sperme, car ce liquide cesse d'être fécondant dès que les spermatozoïdes sont immobiles. Certaines conditions paralysent les mouvements des spermatozoïdes; d'autres, au contraire, les favorisent et même les activent. Ainsi le froid, le chaud, le desséchement du sperme, les décharges électriques, les acides, la strychnine, les narcotiques, le mucus vaginal et le mucus utérin altérés font cesser les mouvements de ces petits corpuscules. D'autre part, on les voit persister dans l'urine, le lait, la salive, le pus et le sérum du sang [1].

Les spermatozoïdes extraits du corps de l'homme peuvent conserver leur mobilité pendant 24 ou 36 heures, lorsqu'ils sont maintenus à une douce température. Dans les organes génitaux de la femme, on suit ces mouvements si curieux pendant 8 à 10 jours.

Développement [2]. — Les vésicules spermatiques s'étant formées, comme nous l'avons déjà dit, aux dépens des cellules de sécrétion des canalicules séminifères, on voit leurs noyaux se transformer, de toutes pièces, en spermatozoïdes.

On croyait autrefois que le spermatozoïde se développait à l'intérieur du noyau. Kölliker a démontré, en 1855, que le noyau tout entier donne naissance à un spermatozoïde. Ce noyau s'aplatit et s'allonge; un prolongement se montre sur l'une des extrémités du noyau;

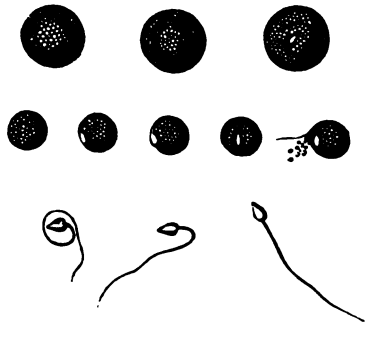

FIG. 415. — Développement des spermatozoïdes. On peut suivre le développement de ces filaments de haut en bas, juqu'au moment où ils sont en complète liberté. On a supposé une cellule à un seul noyau.

1. Dans le sperme pur, les spermatozoïdes sont souvent immobiles, parce que le liquide est trop épais; on leur communique du mouvement en ajoutant de l'eau; c'est pour la même raison qu'on ne les observe en mouvement que dans les vésicules séminales, lorsqu'on extrait ces filaments du corps des animaux.

Lorsque les spermatozoïdes ont perdu leurs mouvements par suite du contact de l'eau, on peut les ranimer avec des solutions concentrées de sucre, de sels alcalins, d'albumine, d'urée, etc. La potasse et la soude peuvent être considérées comme les *véritables excitants* des mouvements des spermatozoïdes. (Kölliker.)

2. C'est à Kölliker et à Robin qu'on doit les renseignements les plus précis sur ce point d'histologie.

il s'allonge pour former la queue ; enfin le corps du noyau lui-même constitue la tête.

Les vésicules spermatiques renferment de 1 à 20 spermatozoïdes; lorsque ceux-ci sont nombreux, ils se disposent régulièrement et forment ce qu'on appelle un *faisceau spermatique*. Tant qu'ils sont contenus dans la vésicule, ils n'ont pas de mouvements, toutes les têtes se trouvent au même niveau, en série. On ne trouve pas de spermatozoïde libre dans les canalicules séminifères, ils ne commencent à se montrer que dans le réseau de Haller, où les vésicules spermatiques commencent à éclater [1].

Les spermatozoïdes n'existent pas chez l'enfant ; ils ne se développent qu'à l'époque de la puberté. Contrairement à l'opinion généralement admise, on rencontre les spermatozoïdes dans le sperme d'un certain nombre de vieillards. Duplay père en a trouvé sur des vieillards de 86 ans.

ARTICLE DEUXIÈME

CONDUIT VECTEUR DU SPERME

(Réseau de Haller, cônes efférents, épididyme, canal déférent.)

Nous sommes convenus plus haut de limiter la pulpe du testicule au moment où le sperme passe des canaux séminifères droits dans le réseau de Haller. Nous allons voir que les voies spermatiques ont une structure différente dès le moment où le sperme pénètre de la pulpe testiculaire dans le corps d'Highmore.

Du testicule, le sperme passe dans le réseau de Haller et les cônes efférents, qu'on peut considérer comme les racines de l'épididyme, puis dans l'épididyme et dans le canal déférent, qui verse ce liquide dans les vésicules séminales.

1° Réseau de Haller.

On décrit sous ce nom, et encore sous celui de *rete vasculosum testis*, donné par Haller, un réseau de canaux situé dans l'épaisseur du corps

1. Robin a comparé l'évolution des spermatozoïdes à celle de l'ovule fécondé. Il appelle *ovule mâle* la vésicule spermatique. La membrane qui limite cette vésicule correspondrait à la membrane vitelline de l'ovule femelle ; le contenu de la cellule représenterait le vitellus.

La segmentation du vitellus est le résultat de la fécondation ; celle du contenu de l'ovule mâle se fait spontanément ; ici nous avons des noyaux vésiculaires qui vont donner lieu aux spermatozoïdes, là des masses vitellines se transformant en cellules embryonnaires d'où sortira l'embryon.

d'Highmore (fig. 410, *b. c. c.*). Ce réseau, situé sur le trajet du sperme, occupe la moitié inférieure ou centrale du corps d'Highmore, et toute la longueur de cette cloison. Il est formé par dix à douze canaux antéro-postérieurs, qui s'anastomosent par de petites branches obliques et très-courtes, de sorte que les mailles du réseau sont allongées d'arrière en avant. Il reçoit de tous côtés les *canaux séminifères droits*, terminaison des lobules du testicule, au nombre de 200 à 300 (Sappey), qui versent leur contenu dans les canaux du rete testis. A son extrémité antérieure, au niveau de la tête de l'épididyme, les canaux du rete testis traversent la tunique albuginée au nombre de 10 à 12, et se jettent dans l'épididyme sous le nom de *cônes* ou *raisseaux efférents*.

Les canaux du réseau de Haller ont 300 μ de diamètre en moyenne : le chiffre maximum de 180 μ donné par Kölliker est assurément trop faible.

Ces canaux n'ont pas de paroi séparable du corps d'Highmore, ce sont de vrais *canaux creux rétiformes*, comme les appelle Leydig. Ils ont une structure qui rappelle celle des sinus de la dure-mère : une couche épithéliale, à cellules cylindriques, de 15 à 16 μ d'épaisseur, reposant sur la paroi fibreuse formée par le corps d'Highmore.

2° Canaux efférents [1].

Les canaux efférents du testicule font suite au réseau de Haller, en nombre variable, 10 à 12 en moyenne [2], et traversent isolément la tunique albuginée, au-dessous de la tête de l'épididyme. D'abord presque rectilignes dans une étendue de 6 millimètres environ, ces canaux deviennent flexueux en se rapprochant de l'épididyme, de sorte que chacun a la forme d'un petit cône dont le sommet correspond à la tunique albuginée. Le canal le plus antérieur forme l'origine du canal de l'épididyme, les autres se jettent dans ce canal à des intervalles différents [3].

Chacun des canaux efférents, sans être déroulé, mesure une longueur de un à deux centimètres; leur diamètre est de 400 à 450 μ

1. Synonymes ; *raisseaux efférents, cônes séminifères, cônes vasculaires du testicule, corps pyramidaux*.

2. 7 à 15 (Sappey), 9 à 17 (Frey, Huschke), quelquefois 30 (Haller), 7 ou 8 (Leydyg).

3. Ces canaux, étant déroulés, ont une longueur qu'on ne soupçonnerait pas de prime abord. Sappey les a déroulés comme il a déroulé les canalicules séminifères : il a vu que chacun des canaux efférents offre une longueur moyenne de 22 centimètres (maximum 35, minimum 12) ; le canal de l'épididyme étant déroulé également, on voit qu'il existe un intervalle de 8 à 10 centimètres entre l'embouchure de deux canaux efférents, de sorte que ceux-ci se jettent dans le canal de l'épididyme, dans une étendue de près d'un mètre et demi.

au sortir de la tunique albuginée, et de 150 à 250 μ seulement dans leur portion flexueuse.

Ils sont réunis par du tissu conjonctif, et constituent dans leur ensemble une grande partie de la tête de l'épididyme.

Ces canaux ont une *paroi fibreuse* analogue à celle des canalicules séminifères, mais un peu plus dense. Dans la partie des plus larges de ces canaux, on trouve une mince couche de *fibres musculaires* lisses, longitudinales et transversales selon Kölliker, transversales seulement d'après Frey et Henle. L'*épithélium* des canaux efférents est formé de *cellules cylindriques à cils vibratiles*. Ces cellules, remplies de granulations foncées, ont une longueur de 20 μ environ dans la portion directe de ces canaux, et de 25 μ dans la portion flexueuse.

FIG. 416. — Cellules épithéliales à cils vibratiles des voies spermatiques. A droite les cellules appartiennent à l'origine des canaux efférents. La cellule de gauche est extraite de la portion flexueuse de ces canaux. Grossissement, 100.

Cet épithélium, et surtout les cils dont il est recouvert, s'altèrent rapidement sur le cadavre. Ces cils commencent à se montrer sur la première portion de ces canaux, où ils mesurent une longueur moyenne de 7 μ; ils sont très-nombreux et plus longs, 10 μ, dans la portion flexueuse et dans l'épididyme. Ces cils ont été observés par Kölliker sur un suicidé.

3° Épididyme.

Vu dans son ensemble, l'épididyme est ce corps allongé situé le long du bord supérieur et un peu de la face externe du testicule, auquel il adhère par sa grosse extrémité (tête) et par sa petite extrémité (queue); sa partie moyenne (corps) est séparée du testicule par un cul-de-sac de la tunique vaginale ouvert sous le bord externe de l'épididyme. Vu de près, ce corps offre des bosselures innombrables. On peut séparer ces bosselures, et l'on voit qu'elles sont formées par les circonvolutions d'un canal plusieurs fois replié sur lui-même.

L'épididyme est donc un canal; il acquiert 6 mètres de longueur environ, lorsqu'il est déroulé [1]; son diamètre, très-variable, est en moyenne de 400 μ [2]. Il commence au canal efférent le plus antérieur, il se termine en donnant naissance au canal déférent.

Trois couches forment le canal de l'épididyme : une couche externe fibreuse, une moyenne musculeuse et une interne épithéliale.

La *couche fibreuse* est mince; elle se continue avec celle du canal déférent et des canaux efférents.

1. 9 mètres 40 centim. (Monro), 6 mètres 30 (Lauth), 4 mètres 65 minimum, 7 mètres 28 maximum (Sappey).

2. 500 μ (Cruveilhier), 200 à 400 μ (Frey), 350 à 450 μ (Kölliker), 350 μ (Sappey).

La *couche musculeuse* est apparente surtout dans les portions les plus larges, principalement vers l'origine du canal déférent. Elle renferme deux plans de fibres musculaires, un plan superficiel formé de *fibres longitudinales*, et un plan profond à *fibres circulaires*. Les fibres de cette couche sont réunies par un peu de *tissu conjonctif* et entremêlées avec quelques *fibres élastiques* très-fines. Elles mesurent 22 μ de long, sur 10 de large en moyenne.

La *couche épithéliale* paraît reposer directement sur les fibres musculaires; cependant il semble qu'en certains points elle soit doublée d'une couche très-mince de tissu conjonctif renfermant un fin réseau élastique. C'est un *épithélium cylindrique à cils vibratiles* qui tapisse la surface intérieure de l'épididyme, et non un épithélium cylindrique simple, comme on le croyait autrefois; on peut s'en assurer, non-seulement sur les animaux et sur les suppliciés, mais simplement en étudiant l'épididyme au moment où un chirurgien vient de pratiquer la castration. C'est Becker qui a découvert cet épithélium en 1856 (Wiener med. Wochensckr).

FIG. 417. — Cellules épithéliales d'un épididyme frais. Grossissement, 70.

Les cellules épithéliales de l'épididyme sont minces et très-longues, 50 μ de longueur en moyenne (fig. 417); leur noyau est plus rapproché de l'extrémité adhérente de la cellule que de l'extrémité ciliée; elles renferment des granulations foncées. Les cils sont très-longs également, 20 à 25 μ; leur mouvement est dirigé vers le canal déférent. Au-dessous de ces cellules cylindriques, on trouve une couche de petites cellules arrondies. Lorsqu'on examine une section transversale du canal de l'épididyme frais, on est surpris de voir la longueur des cils, qui rendent la lumière du canal extrêmement petite, et l'épaisseur de la couche épithéliale, qui est presque supérieure à celle du reste de la paroi.

FIG. 418. — Cellules épithéliales de l'épididyme dépouillées des cils, prises sur un cadavre.

On trouve en outre, dans la composition de l'épididyme, du tissu conjonctif serré et en petite quantité qui réunit les diverses circonvolutions de ce canal.

Vaisseaux et nerfs. — *L'artère épididymaire*, branche de la spermatique, qui se rend à l'épididyme, ainsi que l'*artère déférentielle* d'A. Cooper qui se porte surtout à la queue de cet organe pour s'anastomoser avec la précédente; ces artères donnent naissance à un réseau capillaire à mailles allongées dans la direction du canal de l'épididyme. Ce réseau est plus lâche que celui des canalicules séminifères, auquel il ressemble, du

reste; les capillaires qui le constituent ont un diamètre moyen de 10 μ.

Les *veines* se réunissent à un petit groupe de veines venues du testicule, et montent en arrière du canal déférent, qui les sépare du faisceau principal des veines spermatiques placées en avant.

Les *lymphatiques* sont nombreux : leurs troncs se mêlent à ceux du testicule, dont ils partagent la terminaison. Il est probable qu'ils affectent à leur origine la même disposition que les lymphatiques du testicule.

Les *nerfs* pénètrent dans l'épididyme avec les artères : ils viennent du plexus déférentiel et du plexus spermatique, par conséquent du grand sympathique : on ne sait pas comment ils se terminent.

On trouve à la queue de l'épididyme un canal tortueux, sorte de diverticulum qui s'ouvre dans le canal de l'épididyme : c'est le *vas aberrans* de Haller. (*Voy.* sa description plus loin, à l'article Débris du corps de Wolff.)

4° Canal déférent.

Ce canal, étendu de la queue de l'épididyme à la vésicule séminale correspondante, a une longueur de 45 centimètres et un diamètre de 2 à 3 millimètres. Les parois sont tellement épaisses, que la lumière du conduit n'a pas un demi-millimètre, ce qui explique pourquoi ce canal est si dur au toucher. Son extrémité vésicale, la plus large, constitue l'*ampoule du canal déférent* de Henle, et offre des bosselures, des culs-de-sac, vésicules séminales en miniature. Son extrémité testiculaire, plus large également, est tellement sinueuse, qu'on a pu la comparer à une tresse de cheveux. Trois couches le constituent : une couche fibreuse, une musculeuse et une muqueuse.

La *couche fibreuse* est mince : elle est formée de tissu conjonctif et de quelques fibres élastiques. On y trouve aussi des fibres musculaires longitudinales.

La *couche musculeuse* est très-épaisse : elle forme les deux tiers de la paroi. Elle est constituée par trois plans de fibres : un plan externe de fibres longitudinales, un plan moyen de fibres circulaires et un plan interne de fibres longitudinales. Ce dernier plan est beaucoup moins épais que les deux autres : le plan moyen est le plus épais. Les fibres musculaires qui constituent cette couche sont pâles, comme celles de l'épididyme, et présentent les mêmes dimensions, 22 μ de longueur et 10 μ de largeur. De même que dans le canal déférent, on trouve entre ces fibres un peu de tissu conjonctif et des fibres élastiques extrêmement fines.

La *couche muqueuse*, de couleur blanchâtre, offre des plis longitudinaux dans la portion vésicale, un peu dilatée, du canal déférent. Entre ces plis sont les culs-de-sac dont nous avons parlé plus haut,

et qui simulent des glandes. La muqueuse a une épaisseur de 200 à 250 μ ; elle est formée d'un épithélium et d'une couche sous-épithéliale.

Des *cellules d'épithélium cylindrique simple* forment la couche superficielle de la polyédrique, et se rapprochent un peu de la forme pavimenteuse. Les cellules renferment des granulations foncées, de nature pigmentaire, qui donnent à la muqueuse son aspect jaunâtre.

La *couche sous-épithéliale*, qui représente le derme de la muqueuse, forme deux plans presque distincts : un plan externe appliqué contre la couche musculeuse et formé d'un peu de tissu conjonctif, et d'un réseau extrêmement riche de fibres élastiques fines ; un plan interne, placé immédiatement au-dessous de l'épithélium, et constitué par une mince couche de tissu conjonctif parsemé de noyaux et imparfaitement strié. On trouve beaucoup de cellules étoilées dans la couche sous-épithéliale.

FIG. 419. — Une portion de la coupe du canal déférent. (Grossissement, 400.)

1. Épithélium simple. — 2. Muqueuse. — 3, 4. Couche de fibres musculaires transversales. — 5, 5. Couche de fibres musculaires longitudinales. — 6. Tunique externe. — Il manque dans cette légende un chiffre qui doit indiquer la couche de fibres longitudinales entre la muqueuse 2 et la couche transversale 3, 4.

Vaisseaux et nerfs. — L'*artère déférentielle*, branche de la vésicale inférieure, abandonne des rameaux au canal déférent, dans le trajet qu'elle décrit d'une extrémité à l'autre de ce canal. Ces nombreux rameaux s'anastomosent en réseau dans l'épaisseur de la tunique fibreuse, et envoient des capillaires aux couches musculeuse et muqueuse. Le réseau de la muqueuse a des mailles larges et des capillaires étroits. Les *veines* forment aussi un réseau, un plexus, à la surface du canal déférent, puis elles se jettent dans la veine déférentielle.

Les *lymphatiques* ne sont pas connus ; cependant Sappey dit qu'on les a vus dans la portion terminale ou vésicale du canal.

Les *nerfs* se détachent du plexus déférentiel, lequel est fourni par le plexus hypogastrique et accompagne le canal déférent dans toute son

étendue. Ils renferment des fibres fines et des fibres de Remak; mais on n'a pas pu les suivre jusqu'à leur terminaison.

Quelques auteurs décrivent des glandes dans l'*ampoule* du canal déférent; elles n'existent pas : ce sont de simples dépressions de la muqueuse.

Au niveau de cette même *ampoule*, il faut ajouter aux trois couches décrites une enveloppe assez mince, formée d'un mélange de tissu conjonctif et de tissu musculaire (Rouget, Sappey), qui sépare le canal déférent de la vessie et du rectum, et qui fait partie d'une lame conjonctive et musculaire se dédoublant de chaque côté pour entourer les vésicules séminales.

ARTICLE TROISIÈME

VÉSICULES SÉMINALES

Les deux vésicules séminales, quoique très-voisines, sont indépendantes, et se réunissent chacune au canal déférent correspondant par un petit conduit spécial. Leur surface est comme lobulée, couverte de bosselures; cet aspect est dû à leur conformation, car, au lieu d'être une simple poche piriforme, comme on pourrait le croire au premier abord, chaque vésicule séminale est constituée par un tube en forme d'intestin, pourvu de plusieurs diverticules, le tout enroulé, pour ainsi dire, en une seule masse. Cette conformation explique l'état aréolaire de l'intérieur des vésicules, et aussi l'erreur des anatomistes qui y ont décrit des glandes (en grappe, selon Gerlach; en tube, selon Henle); on ne peut pas trouver de glandes dans ces organes; et s'ils

FIG. 420. — Vessie, vésicules séminales, canaux déférents, prostate.

1. Face postérieure de la vessie. — 2, 2. Portion terminale des canaux déférents. — 3, 3. Vésicules séminales. — 4, 4. Canaux éjaculateurs, réunion de la vésicule et du canal déférent; la prostate a été divisée à leur origine. — 5. Prostate. — 6. Origine de la portion membraneuse de l'urèthre.

sécrètent un liquide, il est fourni parles parois elles-mêmes. Appliquées contre le bas-fond de la vessie, en avant du rectum, les vésicules séminales ont des parois formées de trois couches; elles sont pourvues, en outre, d'une enveloppe qui se continue avec celle du côté opposé au moyen d'une membrane de même nature interposée à la vessie et au rectum. Examinons de dehors en dedans l'enveloppe, la couche fibreuse, la couche musculeuse et la couche muqueuse; ces couches sont superposées dans le même ordre que celles du canal déférent, dont la structure est sensiblement la même. Toutes ces couches réunies ne dépassent point en épaisseur un millimètre et demi.

Enveloppe des vésicules séminales. — Autour des vésicules séminales on voit une couche de tissu conjonctif assez dense qui entoure les faces, les bords et le fond de ces petits réservoirs. Cette enveloppe se continue avec celle du côté opposé au moyen d'une lamelle que Denonvilliers appelait *aponévrose prostato-péritonéale*, en raison de ses adhérences à la prostate et au cul-de-sac péritonéal situé entre la vessie et le rectum. Ch. Rouget a démontré qu'il y avait dans cette enveloppe une grande quantité de fibres musculaires lisses entre-croisées, de même que dans l'aponévrose prostato-péritonéale, qu'il regarde avec Sappey comme une lame musculaire à fibres transversales. Du reste, Rouget a trouvé du tissu musculaire lisse dans le tissu conjonctif sous-péritonéal de l'excavation pelvienne, et même dans l'épaisseur du péritoine du petit bassin.

Couche fibreuse. — Comme dans le canal déférent, on y trouve du tissu conjonctif, quelques fibres élastiques et de rares fibres musculaires lisses. Cette couche est remarquable par le nombre considérable d'artères, de veines et de nerfs qui se ramifient dans son épaisseur.

Couche musculeuse. — Celle-ci est la plus épaisse des trois couches; elle forme plus des deux tiers de l'épaisseur des parois. Il n'est pas possible d'assigner une direction particulière aux fibres musculaires: les unes sont longitudinales, les autres transversales, d'autres enfin obliques; elles s'entre-croisent en divers sens et constituent plusieurs plans superposés qui s'envoient réciproquement des fibres.

Couche muqueuse. — La muqueuse est très-mince, à peine atteint-elle un quart de millimètre. La couche profonde est constituée profondément par un riche réseau de fibres élastiques fines et un peu de tissu conjonctif, et superficiellement par du tissu conjonctif homogène, à peine strié, et à noyaux. C'est sur cette couche conjonctive homogène que reposent des cellules d'*épithélium cylindrique* se rapprochant un peu de la forme polyédrique. Selon Morel, cet épithélium serait stratifié.

La muqueuse, très-vasculaire et probablement dépourvue de glandes, exhale un liquide visqueux, albumineux, non coagulable par l'acide

acétique, qui se mélange au sperme. On trouve dans ce liquide de ces petits corpuscules durs, friables et transparents, que nous avons vus au commencement de cet ouvrage, et auxquels Robin donne le nom de *sympexions*.

Vaisseaux et nerfs. — Les *artères*, venues de la vésicale inférieure et de l'hémorrhoïdale moyenne, se ramifient dans la couche fibreuse et donnent naissance à un réseau capillaire qui se trouve dans l'épaisseur des deux autres couches : celui de la muqueuse est très-serré et à capillaires étroits. Les *veines* forment une sorte de plexus autour des vésicules séminales, et vont se jeter ensuite dans le plexus veineux vésico-prostatique. Les *lymphatiques* seraient très-multipliés, selon Sappey ; ils traversent les parois et s'anastomosent à leur surface externe, pour former un réseau d'où partent deux ou trois troncs qui se jettent dans les ganglions pelviens. Les *nerfs*, venus du plexus hypogastrique, sont nombreux : on les voit pénétrer dans les parois des vésicules, mais on n'a pas pu les suivre au delà de la tunique musculeuse.

La plupart des auteurs veulent que la vésicule séminale soit un réservoir du sperme : d'autres, avec Kölliker et Leydig, en font simplement un organe sécréteur.

ARTICLE QUATRIÈME

CANAUX EJACULATEURS

Les canaux éjaculateurs sont formés par la réunion du canal déférent, et du canal des vésicules séminales : ils sont parallèles, et presque juxtaposés, excepté en arrière, où ils sont un peu écartés : ils traversent la prostate d'arrière en avant et un peu de haut en bas, et ils s'ouvrent dans l'urèthre, sur les côtés du *veru-montanum*.

On trouve dans l'épaisseur des canaux éjaculateurs une *tunique fibreuse* très-mince, qui adhère intimement au tissu conjonctif qui entoure les lobules de la prostate. En arrière, sur la portion extra-prostatique de ces canaux, la couche fibreuse est entourée de tissu conjonctif et musculaire lisse, comme les vésicules séminales et la partie terminale du canal déférent.

En dedans de la fibreuse, on voit une *couche musculaire* très-mince, formée d'un plan superficiel longitudinal et d'un plan profond circulaire.

Une *couche muqueuse* tapisse le plan musculaire : l'épithélium est un *épithélium cylindrique simple ;* la couche sous-épithéliale, extrêmement mince, est formée de tissu conjonctif homogène et d'un réseau

de fibres élastiques très-fines. On y trouve quelques dépressions qui rappellent celles de l'ampoule du canal déférent.

Les *vaisseaux* et les *nerfs* sont les mêmes que ceux de la prostate Dans leur portion extra-prostatique, on voit des branches de la vésicale inférieure et des nerfs du plexus hypogastrique pénétrer dans l'épaisseur de leurs parois.

Henle a décrit une sorte de tissu caverneux dans l'épaisseur de la couche musculeuse, et non en dehors des canaux, comme on le lit dans un traité d'anatomie. Ce tissu caverneux existerait seulement dans la portion prostatique du conduit; il ne faut voir là qu'un développement un peu exagéré des vaisseaux sanguins.

Ces conduits ont 2 centimètres 1/2 à 3 cent. de longueur. Leur lumière s'amincit à mesure qu'on s'approche de l'urèthre; elle est de près de 3 millimètres à leur origine: elle n'a plus qu'un millimètre au niveau de l'embouchure.

ARTICLE CINQUIÈME

LES DEBRIS DU CORPS DE WOLFF CHEZ L'HOMME

(Vas aberrans, hydatides de Morgagni, corps de Giraldès, tubes solitaires.)

On ne saurait comprendre l'origine de tous ces organes, si l'on n'avait pas présents à la mémoire quelques détails sur le corps de Wolff et sur le développement du testicule et du canal vecteur du sperme.

1° Corps de Wolff.

Le *corps de Wolff, corps d'Oken*, est une glande tubuleuse, découverte par Wolff, et que Rathke désigne sous le nom de *rein primitif*. Le tissu glandulaire du corps de Wolff est formé de canalicules, comme le rein. Il renferme aussi des glomérules analogues aux glomérules de Malpighi.

Cet organe, transitoire, ne dure pas plus d'un mois chez l'embryon; il se montre vers la quatrième ou la cinquième semaine de la vie embryonnaire, et il s'atrophie; il disparaît un mois après, vers la dixième semaine. Nous verrons bientôt que cette atrophie n'est pas complète, puisqu'*on en trouve des débris chez l'adulte*.

Les deux corps de Wolff sont placés de chaque côté de la colonne vertébrale, dans la région des reins; ils recouvrent même entièrement les reins, qui se développent en arrière de ces organes glanduleux.

Ils sécrètent un liquide inconnu; leur *canal excréteur* s'ouvre à la partie inférieure du tube digestif, dans le cloaque de l'embryon.

2° Développement du testicule et du canal vecteur du sperme.

Ces organes se développent dans la région du corps de Wolff.

Le *testicule* se montre, sous forme d'une ligne blanchâtre, sur le bord interne du corps de Wolff; il est uniquement formé de cellules embryonnaires; il est gros comme un grain de millet vers le milieu du deuxième mois de la vie intra-utérine, lorsque le corps de Wolff commence à s'atrophier. On peut, à ce moment déjà, y constater la présence des canalicules séminifères, rectilignes, et apercevoir les vaisseaux spermatiques qui viennent de l'aorte et de la veine cave.

A ce moment, l'*épididyme* n'est pas réuni au testicule. Selon Coste, il est placé sous la forme d'un canal sur le côté externe du corps de Wolff, qui le sépare du testicule; le seul point d'union entre les deux organes est un petit ligament qui passe au-dessus de l'extrémité supérieure du rein.

A mesure que le corps de Wolff s'atrophie, le testicule et l'épididyme se rapprochent; l'épididyme, fermé à sa partie supérieure, se réunit aux canalicules séminifères, de la huitième à la neuvième semaine. L'épididyme, d'abord rectiligne, décrit alors des flexuosités, et sa partie inférieure, qui reste droite, constitue le *canal déférent*.

Quel est ce conduit qui donne naissance à l'épididyme et au canal déférent ?

Les auteurs ne sont pas d'accord à ce sujet, et cela se conçoit, car deux conduits s'ouvrent dans le cloaque, très-près l'un de l'autre : le *conduit de Müller* et le *conduit excréteur du corps de Wolff*. Ce dernier se porte en haut évidemment, dans l'épaisseur de la glande; l'autre se termine sur la surface du corps de Wolff, en avant et un peu en dehors.

1° Müller et Coste croient que le canal excréteur du corps de Wolff s'atrophie, et que *l'épididyme et le canal déférent ne sont autre chose que le conduit de Müller modifié.*

2° Meckel, Rathke, Kölliker, etc., reconnaissent que le conduit de Müller donne naissance, chez la femme, à la trompe de Fallope, oviducte; mais ils ont démontré que *le conduit de Müller s'atrophie dans le sexe masculin, et que l'épididyme et le canal déférent sont formés par le corps de Wolff lui-même et par son canal excréteur* [1].

1. La vésicule séminale et le canal éjaculateur sont formés également par le canal excréteur du corps de Wolff. La vésicule séminale naît de ce canal, sous forme d'ampoule, vers le troisième mois.

Avec les auteurs que nous venons de nommer, on peut donc admettre :

1° Que le testicule se montre en dedans du corps de Wolff;

2° Que le canal déférent n'est autre que son canal excréteur;

3° Que l'épididyme est formé par la partie supérieure de ce canal;

4° Enfin, que les canaux efférents, étendus de la tête de l'épididyme au corps d'Highmore, sont le résultat de la transformation des canalicules supérieurs du corps de Wolff lui-même.

Migration du testicule. — Dans le cours du troisième mois, il n'y a plus de corps de Wolff, le testicule et le rein sont en contact. A la fin du troisième mois, le testicule commence à s'éloigner; il chemine vers le canal inguinal, à mesure que les vaisseaux spermatiques s'allongent pour permettre l'écartement de la glande séminale. Cette migration est très-lente; le testicule n'arrive dans le canal inguinal qu'au sixième mois; il reste dans la région du canal inguinal jusqu'à la naissance, et, à ce moment, il descend dans le scrotum [1].

3° Débris du corps de Wolff et du conduit de Müller.

On comprend que le testicule, en descendant vers la région du scrotum, entraîne avec lui les vestiges du corps de Wolff, s'il en existe, ainsi que ceux du conduit de Müller : c'est ce qui arrive en effet. Des canalicules du corps glanduleux, plus ou moins atrophiés, restent dans la région du rein; ils sont dispersés autour du testicule et autour de l'épididyme, nouvellement développés. Lorsque le testicule descend, quelques-uns de ces tubes accompagnent l'épididyme et le testicule; d'autres restent épars au milieu des éléments du cordon spermatique.

Ces vestiges, ces débris du corps de Wolff ont été découverts insensiblement, un à un, et aujourd'hui on les désigne sous des noms particuliers.

Il en est de même du conduit de Müller, qui s'atrophie, comme nous l'avons vu.

On a contesté l'origine de quelques-uns des organes que nous allons nommer; il n'en est pas moins vrai qu'ils sont considérés par la plupart des anatomistes comme débris du corps de Wolff.

1° Haller en découvrit un à la queue de l'épididyme; il lui donna le nom de *vas aberrans*.

2° Morgagni a décrit sur la tête de l'épididyme une petite saillie, en

1. Wrisberg a examiné 93 garçons le jour de leur naissance : 70 avaient les deux testicules dans les bourses, 18 n'en avaient encore qu'un, 5 n'en avaient pas. Ces testicules, non encore descendus, étaient dans l'aine ou dans le canal inguinal.

forme de sac clos, pourvue d'un pédicule, et une autre du même genre, sans pédicule, à la surface du testicule, dans le voisinage de la tête de l'épididyme. Il donna à ces saillies le nom d'hydatides; elles sont connues aujourd'hui sous le nom d'*hydatide pédiculée* et d'*hydatide non pédiculée de Morgagni*. Ces petits corps ont été décrits par Gosselin sous le nom d'appendices testiculaires.

3° En 1858, un chirurgien portugais, Giraldès, a découvert un nouveau débris du corps de Wolff, à la partie inférieure du cordon spermatique. Il lui a donné le nom de *corps innominé;* Henle l'a appelé *parépididyme* : aujourd'hui on lui donne le nom de *corps de Giraldès*.

4° Des *tubes solitaires* ont été signalés, çà et là, au voisinage de l'épididyme, dans le cordon : ils n'ont pas reçu de noms.

5° L'*utricule prostatique* est considéré comme un vestige du conduit de Müller.

Il est fort utile de connaître les organes que nous venons de nommer, ils ont les connexions les plus intimes avec les kystes de la région du testicule et du cordon spermatique.

Vas aberrans. — Le vas aberrans [1] est un tube situé à la queue de l'épididyme, dont l'une des extrémités s'ouvre dans le canal de l'épididyme, tandis que l'autre est fermé. Il est flexueux, enroulé à son extrémité libre, ce qui lui donne la forme d'un cône à base libre. (*Voy.* fig. 410, g.)

Sa longueur est de 1 à 5 centimètres (2 1/2 en moyenne). Il atteint 6 à 8 centimètres lorsqu'il est déroulé; on l'a vu arriver jusqu'à 20 et même 25 centimètres (Sappey). Son calibre est égal à celui de l'épididyme; il se rétrécit à son embouchure et au niveau de son extrémité fermée.

Il est formé d'une paroi fibreuse et d'un épithélium polyédrique.

Le vas aberrans n'est pas constant; on le trouve une fois sur six (Sappey), une sur quatre (Monro), une sur trois (Lauth). Rarement on en trouve deux et même trois.

Monro avait pris le vas aberrans pour un vaisseau lymphatique. Sappey le considère comme un diverticule de l'épididyme comparable à ceux que nous avons décrits le long des canalicules séminifères. Lauth a émis l'opinion que c'était un débris du corps de Wolff. Follin a parfaitement démontré cette origine.

Hydatide pédiculée de Morgagni. — L'hydatide pédiculée de Morgagni est un petit corps, souvent gros comme un grain de millet, situé à l'extrémité antérieure du testicule, *sur la tête de l'épididyme*. Ce petit corps a une couleur jaunâtre, une longueur de quelques milli-

1. *Appendice* de Lauth, *conduit déférent borgne* d'A. Cooper, *diverticule de l'épididyme* de Sappey.

mètres, et ressemble à un lobule graisseux ; il pend dans la cavité de la tunique vaginale, et il est retenu au testicule par un pédicule plus ou moins long. Il renferme un liquide séreux.

L'hydatide pédiculée de Morgagni ne communique jamais avec les voies spermatiques. On la considère comme un vestige de l'extrémité supérieure du canal de Müller atrophié. Elle a son analogue chez la femme, dans une petite cavité close retenue par un pédicule au pavillon de la trompe de Fallope.

Hydatide sessile, ou non pédiculée de Morgagni. — On appelle ainsi une petite masse blanchâtre, située sur l'extrémité antérieure du testicule, *dans le voisinage de la tête de l'épididyme.* Cette masse es une petite cavité, tantôt close, tantôt communiquant avec le canal de l'épididyme. Elle est tapissée d'épithélium cylindrique à cils vibratiles. Becker dit que cet épithélium n'existe que dans les cas où l'hydatide communique avec l'épididyme.

Cet organe est considéré comme un débris des culs-de-sac supérieurs du corps de Wolff.

Corps de Giraldès. — Ce corps est situé dans le tissu cellulaire de la partie inférieure du cordon, au voisinage de la tête de l'épididyme: il est séparé du canal déférent par les vaisseaux spermatiques.

Il consiste en une petite plaque allongée de 13 millimètres, formée de corpuscules blanc-jaunâtres. Chacun de ces corpuscules est un tube de 100 à 200 μ de diamètre, enroulé sur lui-même et terminé par deux extrémités fermées, quelquefois renflées. Parfois les tubes offrent des ramifications sur leur trajet, comme une glande en grappe en développement. La paroi du tube est formée d'une *tunique fibreuse*, tapissée d'une couche d'*épithélium pavimenteux*. La cavité est remplie par un liquide transparent, et ne communique pas avec les voies spermatiques. Entre ces tubes enroulés, on trouve de la substance conjonctive riche en vaisseaux et quelques corps vésiculeux.

FIG. 421. — Un tube du corps innominé de Giraldès.

Cet organe existe chez le nouveau-né; il atteint son développement complet entre six et dix ans, selon Giraldès. Il a été considéré avec raison par cet anatomiste comme un débris du corps de Wolff, formé par les canalicules de la partie supérieure de cette glande. Giraldès le compare à l'*organe de Rosen-Müller* de la femme.

Tubes solitaires. — Au voisinage du vas aberrans, du corps de Giraldès et des hydatides, on trouve quelquefois de petits tubes isolés, analogues à ceux du corps de Giraldès et offrant la même structure. On peut les rencontrer un peu plus haut dans le cordon. Ils sont évidemment constitués par des canalicules du corps de Wolff. Leur existence est révélée quelquefois par la production de certains kystes dont la paroi mince est tapissée par une couche épithéliale. (*Voy.* ces kystes dans le *Traité des tumeurs*, de Broca.)

Utricule prostatique. — L'utricule prostatique est un organe en forme de cul-de-sac situé dans la prostate, entre les deux canaux éjaculateurs. On le considère comme le vestige de la partie inférieure du conduit de Müller. Nous le décrirons plus loin.

Pour résumer ce qui vient d'être dit, nous voyons que, dans le sexe masculin, le corps de Wolff et le conduit de Müller laissent des traces de leur passage. Les vestiges du premier sont constitués par le vas aberrans, l'hydatide sessile de Morgagni, le corps de Giraldès et les tubes solitaires; le conduit de Müller forme l'hydatide pédiculée de Morgagni et l'utricule prostatique.

Nous verrons que les analogues de ces débris se rencontrent chez la femme, principalement sous le nom d'organe de Rosen-Müller.

ARTICLE SIXIÈME

URÈTHRE

L'urèthre, canal excréteur commun de l'urine et du sperme, s'étend du col vésical au méat urinaire.

Il offre une longueur de 16 centimètres, une seule courbure qui embrasse la symphyse pubienne par sa concavité pendant l'érection, deux courbures lorsque la verge est à l'état de repos.

On a divisé l'urèthre, d'après sa conformation extérieure, en trois portions : une postérieure, contenue dans la prostate, *portion prostatique* (26 mill. de longueur environ); une moyenne, *portion membraneuse* (64 mill. de longueur environ), et une antérieure, dont les parois sont formées par un tissu spongieux, *portion spongieuse* (12 centimètres de longueur).

La courbure postérieure est étendue du col de la vessie à l'angle de l'urèthre, ou racine de la verge; une ligne droite réunissant les deux extrémités de cette courbe aurait 7 centimètres. A son point de départ de la vessie, l'urèthre est plus élevé qu'à la racine de la verge; il est séparé de la symphyse par un intervalle de 3 centimètres à

3 centimètres 1/2. La partie moyenne de la courbure, formée par la portion membraneuse, et située au-dessous de la symphyse, est séparée de cette articulation par un intervalle de 2 centimètres. La partie antérieure de la courbure est formée par le commencement de la portion spongieuse; elle est moins élevée que la partie postérieure, de sorte que l'urèthre, en partant de la vessie, s'abaisse de 3 à 4 centim., puis il remonte d'un centimètre seulement et se confond ensuite avec la portion mobile du canal.

La *structure* de l'urèthre comprend : 1° une *membrane muqueuse*, qui forme les parois du canal; 2° une *couche musculeuse*, qui parcourt aussi toute l'étendue du canal, en dehors de la muqueuse; 3° plus extérieurement, une masse de tissu glandulaire qui embrasse la partie postérieure de l'urèthre, c'est la *prostate*, et un tissu érectile qui entoure la portion antérieure du canal sous le nom de corps spongieux de l'urèthre (ce corps spongieux est renflé en avant sous le nom de glande, et en arrière sous le nom de bulbe); 4° des vaisseaux et des nerfs.

1° Membrane muqueuse de l'urèthre.

La muqueuse uréthrale, naturellement blanche, est très-mince; elle offre des plis longitudinaux qui tiennent à la rétraction de la couche musculaire sous-jacente et à l'adhérence solide qui existe entre ces deux couches.

La surface offre des *papilles* très-petites, dans la fosse naviculaire, disposées en séries linéaires, et pouvant occuper une étendue de un à quatre centimètres, à partir du méat urinaire, selon Jarjavay. D'après le même observateur, ces papilles seraient disposées en triangle à sommet postérieur, sur la paroi supérieure de l'urèthre. Sappey dit avoir constaté l'existence des papilles sur toute l'étendue de la muqueuse uréthrale.

On voit encore, à la surface de la muqueuse, un grand nombre d'ouvertures : utricule prostatique, conduits éjaculateurs, lacunes de Morgagni, orifices des glandes de Cooper, de la prostate, des glandes de Littre. Tous ces organes seront décrits plus loin. On y voit de plus la valvule décrite par le chirurgien breton A. Guérin, ainsi que le veru-montanum.

La *valvule de Guérin*[1] est un repli muqueux situé à la paroi supérieure de la fosse naviculaire, à deux ou trois centimètres en arrière du méat urinaire; elle limite, entre elle et la paroi de l'urèthre, un cul-de-sac de 4 à 6 millimètres de profondeur. Sappey affirme que cette valvule n'existe pas, que c'est tout simplement la partie postérieure de l'orifice d'un conduit de glande. « Ce ne sont pas », dit-il,

1. La valvule de Guérin manquerait onze fois sur soixante-dix (Jarjavay).

« des replis valvulaires que la nature aurait imaginés tout exprès « pour arrêter la sonde, et pour se donner le malin plaisir de créer « des obstacles au chirurgien.... On n'observe jamais ces fameux re- « plis valvulaires dont quelques anatomistes ont tant abusé.... dans « le frivole espoir d'élever un simple détail à la hauteur d'une dé- « couverte, ou de donner à un fait sans importance les proportions « d'un fait capital, et de *voguer ainsi tout doucement vers la pos- « térité* [1]. »

Le *veru-montanum* ou *crête uréthrale,* qui offre à son sommet l'ouverture de l'utricule prostatique, et sur les côtés l'embouchure des conduits éjaculateurs, est une saillie d'un centimètre et demi de longueur. De même que les quatre ou cinq replis, ou *freins*, qui naissent de ce point, le veru-montanum est formé de fibres élastiques et de fibres musculaires, ces dernières dirigées surtout longitudinalement.

La muqueuse uréthrale offre à étudier la couche épithéliale, le derme, chorion, muqueuse proprement dite, et des glandes.

Épithélium. — Les cellules épithéliales sont stratifiées, mais de forme différente sur différents points de l'urèthre. 1° Dans la région prostatique, c'est un *épithélium mixte stratifié*, analogue à l'épithélium de la vessie, de 60 μ d'épaisseur environ : on y trouve des cellules sphériques, pavimenteuses et cylindriques. 2° Dans la moitié antérieure de la fosse naviculaire, on trouve un *épithélium pavimenteux stratifié*, dont les cellules superposées forment une épaisseur de 90 μ environ. 3° Sur le reste de la muqueuse uréthrale, depuis la prostate jusqu'à la fosse naviculaire, il existe un *épithélium cylindrique stratifié*, dont les cellules superficielles, pâles, mesurent 26 μ de longueur : les cellules profondes sont petites et plus ou moins arrondies [2].

Chorion muqueux. — La muqueuse proprement dite est représentée par une mince couche de tissu conjonctif, au milieu duquel on trouve une prodigieuse quantité de fibres élastiques anastomosées en réseau serré. Ce réseau élastique est extrêmement adhérent à la couche musculeuse sous-jacente.

Glandes muqueuses. — Elles sont abondantes dans les trois portions de l'urèthre.

1° Dans la portion prostatique, elles offrent la plus grande analogie avec les glandes qui constituent la prostate : seulement elles sont plus

1. N'est-ce point charmant d'avoir la postérité en perspective, lorsqu'on vogue doucement sur une valvule, en guise de nacelle ?

2. Sappey dit simplement que l'épithélium offre plusieurs couches formées chacune de cellules cylindriques juxtaposées.

petites ; elles s'ouvrent en grand nombre sur toute la périphérie du canal, au niveau du tiers postérieur ou vésical de la portion prostatique. En avant de ce point, les orifices de ces glandes forment un pointillé irrégulier à la paroi supérieure, et des séries linéaires très-régulières entre les freins du veru-montanum, à la paroi inférieure.

Les culs-de-sac et les conduits de ces glandes sont tapissés par un épithélium cylindrique.

2° Dans la portion membraneuse et dans la portion spongieuse, ces glandes sont connues depuis 1700 sous le nom de *glandes de Littre*. Ces glandes se montrent principalement sur la paroi supérieure; elles sont moins nombreuses sur les autres points. Les plus volumineuses ont de 3 à 4 millimètres de diamètre ; leurs canaux excréteurs ont une longueur de 2 à 10 millimètres. Elles ont la forme de glandes en grappe, dont les culs-de-sac seraient un peu longs, flexueux et inégaux.

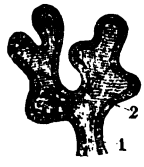

FIG. 422. — Petite glande uréthrale prise dans la fosse naviculaire. (Grossissement 150.)
1. Conduit excréteur. — 2. Épithélium de la glande.

Les conduits et les culs-de-sac de ces glandes sont tapissés par un épithélium polyédrique, se rapprochant autant du pavimenteux que du cylindrique.

La direction des canaux excréteurs des glandes de Littre offre ceci de particulier, que ce canal traverse obliquement la muqueuse d'arrière en avant [1]. Le corps de ces glandes est situé dans la couche musculeuse, quelquefois plus profondément ; il sécrète un mucus grisâtre, très-visqueux.

3° *Glande de Cooper*. — Une glande plus volumineuse verse aussi un mucus alcalin dans l'urèthre : c'est la glande de Cooper [2]. Cette glande, double, a le volume d'un pois ; elle est placée contre la partie postérieure du bulbe, et appliquée par une mince lamelle fibreuse contre l'aponévrose moyenne du périnée. Les deux glandes de Cooper sont séparées l'une de l'autre par un intervalle de 4 à 5 millimètres.

Ce sont des glandes en grappe composées, à plusieurs acini, dont les culs-de-sac, ou vésicules glandulaires, mesurent 30 à 80 μ de diamètre. Les canaux qui partent des acini se réunissent en un canal commun très-long et très-grêle. Le canal se porte en avant, entre le bulbe et la portion membraneuse de l'urèthre, puis il chemine au-

1. Cette direction oblique n'est franchement accusée que pour les grosses glandes: les plus petites sont dirigées perpendiculairement à la surface muqueuse.

2. *Glandes bulbo-uréthrales, glandes de Méry*. Découvertes par Méry, 1684, décrites par Cooper, 1702, étudiées par Gubler, Thèse, 1849.

dessous de la couche musculaire, pour s'ouvrir par un petit orifice sur la paroi inférieure de la portion spongieuse de l'urèthre, après un trajet de 2 à 5 centimètres.

Les culs-de-sac ont une paroi amorphe, tapissée d'épithélium pavimenteux. Le tissu qui entoure les culs-de-sac, les acini et la glande elle-même, est du tissu conjonctif contenant quelques fibres musculaires lisses. Le *canal excréteur* est constitué par une couche intérieure d'épithélium cylindrique et par une couche fibreuse extérieure, renfermant des fibres élastiques en réseau et quelques fibres musculaires longitudinales, signalées par Kölliker.

Lacunes de Morgagni. — Ce sont des ouvertures que Morgagni a signalées en 1706, et qu'il a divisées en deux espèces : les grandes et les petites, *foramina*, et *foraminula*. Les auteurs les signalent comme des culs-de-sac pouvant atteindre un millimètre. Kölliker dit qu'elles ne sont pas constantes, et qu'elles n'offrent aucun caractère glanduleux. D'un autre côté, Robin, Verneuil et Sappey, qui paraissent les avoir étudiées avec soin, affirment que ces lacunes sont les ouvertures des glandes de Littre, et qu'elles conduisent jusqu'aux culs-de-sac glandulaires. Plus les canaux de ces glandes sont grands, plus ils sont obliques, au point que quelques-uns deviennent presque parallèles à la muqueuse. Nous avons déjà dit, en parlant de la valvule de Guérin, que cette incidence oblique en avant du conduit glandulaire donne au bord postérieur de l'ouverture l'aspect d'une valvule. Selon Sappey, quelques-unes de ces ouvertures ont six et huit millimètres d'avant en arrière.

2° Couche musculeuse de l'urèthre.

Au-dessous de la muqueuse on trouve une tunique musculaire sur toute l'étendue du canal. Il y a deux sortes de muscles : des muscles lisses et des muscles striés.

Muscles lisses de l'urèthre. — Ils forment deux plans : un plan profond longitudinal, et un plan superficiel circulaire. Les *fibres longitudinales* semblent faire suite aux fibres en réseau de la couche musculeuse de la vessie; elles sont immédiatement appliquées contre le chorion muqueux, dont le réseau élastique pénètre entre les fibres musculaires. Les *fibres circulaires* entourent les précédentes, elles sont beaucoup moins nombreuses.

D'une manière générale, les fibres musculaires lisses sont beaucoup moins abondantes au niveau de la portion spongieuse; elles sont, au contraire, nombreuses dans les régions prostatique et membraneuse. Dans ces deux régions, les fibres circulaires sont tellement accusées, qu'on leur a donné le nom de *sphincter uréthral involontaire, sphincter*

vésical interne de Henle. Au niveau de la prostate et de la portion membraneuse, on trouve même des fibres musculaires, dans le chorion muqueux.

Les faisceaux de fibres sont réunis par une petite quantité de tissu conjonctif et par le prolongement du réseau élastique du chorion muqueux. On pourrait considérer ces deux couches comme n'en formant qu'une seule, tant elles sont adhérentes. Les glandes muqueuses sont disséminées entre les faisceaux musculaires.

Muscles striés de l'urèthre. — Les fibres musculaires striées sont situées en dehors des précédentes ; Kölliker dit en dedans : c'est probablement un lapsus. Elles occupent toute l'étendue de la portion prostatique et membraneuse. Ces fibres se confondent en avant avec celles qui sont décrites autour de la portion membraneuse sous le nom de *muscle orbiculaire de l'urèthre* ou de *sphincter uréthral*. Elles constituent, entre la portion membraneuse et le col de la vessie, une couche de *fibres musculaires striées*, placée sur la partie antérieure de l'urèthre seulement, en avant des lobules de la prostate, et formant des arcs musculaires à concavité postérieure : c'est le *sphincter vésical externe de Henle* (Kölliker).

Le *sphincter uréthral* est formé par des *fibres striées* régulièrement, circulaires et non entre-croisées ; il a une épaisseur de 5 à 6 millimètres et une longueur de 12 à 14 millimètres ; il adhère en haut au muscle de Wilson, composé de fibres lisses. C'est le sphincter uréthral qui est le siége du spasme de l'urèthre ; il peut empêcher le passage de la sonde, même après la mort, car il conserve une rigidité assez prononcée.

3° Prostate.

La prostate est une glande en grappe particulière, du volume d'une petite noix, traversée de part en part par l'urèthre, qui est plus rapproché de la face antérieure de la glande que de la face postérieure, de sorte que celle-ci semble presque être placée en arrière de l'urèthre, entre ce canal et le rectum. La prostate est étendue de la portion membraneuse de l'urèthre au col de la vessie, qu'elle entoure également. Elle est traversée aussi par les conduits éjaculateurs. L'extrémité des canaux déférents et des vésicules séminales pénètre dans cette glande ; on trouve encore l'utricule prostatique à sa partie centrale.

La prostate diffère des autres glandes en grappe en ce que les lobules donnent naissance à des conduits excréteurs qui s'ouvrent isolément dans l'urèthre ; elle en diffère encore par la disposition des acini autour des canaux excréteurs. On trouve dans la prostate : les lobules de la glande, du tissu musculaire à fibres lisses et striées, du tissu conjonctif, l'utricule prostatique, des vaisseaux et des nerfs.

la partie antérieure de cette glande jusqu'au sphincter de la vessie, auquel elles semblent faire suite. Nous avons dit plus haut que cette couche circulaire était appelée par quelques anatomistes, Henle entre autres, *sphincter vésical interne*, on ne sait trop pourquoi, et mieux *sphincter de la prostate*. C'est au milieu de toutes ces fibres, entourant la portion prostatique de l'urèthre, que se trouvent les glandes muqueuses, s'ouvrant par une quantité infinie d'orifices microscopiques, à côté de ceux des glandules de la prostate qu'on voit à l'œil nu, si l'on a soin de presser cette glande pour en faire sourdre le liquide.

Des *fibres musculaires striées* se montrent à la périphérie de la prostate. Elles existent surtout en avant; nous en avons déjà parlé avec la couche musculeuse de l'urèthre, et nous avons vu qu'elles forment des arcs juxtaposés, à concavité postérieure et inférieure, étendus du muscle orbiculaire de l'urèthre au col de la vessie. Ces fibres constituent le muscle *sphincter vésical externe* de Henle, ou *sphincter volontaire*, quoiqu'elles n'entourent pas complétement l'urèthre. Les extrémités de ces fibres se confondent latéralement avec l'enveloppe fibro-musculaire de la prostate.

On trouve *d'autres fibres musculaires striées* dans cette glande: quelques-unes existent sur les côtés et en arrière, sur l'enveloppe fibro-musculaire; elles font suite aux muscles releveurs de l'anus, dont quelques fibres pénètrent dans l'enveloppe.

Si l'on considère, en outre, que des fibres se portent du corps de la vessie et de la partie antérieure du rectum dans la prostate, on comprendra combien il doit être difficile d'établir une limite bien nette entre ce qui appartient à cette glande et ce qui revient aux parties voisines.

D. Utricule prostatique [1]. — L'utricule prostatique est un petit tube, d'un centimètre de longueur en moyenne, en forme de cul-de-sac, situé dans l'épaisseur de la prostate, parallèlement aux deux conduits éjaculateurs qu'il sépare. Son embouchure est située sur le sommet du veru-montanum; le fond, le cul-de-sac, est dirigé en arrière. Cet organe est quelquefois rudimentaire: dans certains cas, il dépasse la prostate en arrière.

Deux couches le constituent : une couche superficielle épithéliale, et une couche profonde fibreuse. La première, un *épithélium cylindrique stratifié*, comme celui de l'urèthre; il a une épaisseur totale de 40 μ environ. Cet épithélium est pourvu de cils vibratiles chez le cheval, mais non chez l'homme.

La *couche fibreuse*, d'une couleur blanc-jaunâtre, est formée de tissu conjonctif, de fibres élastiques et de fibres musculaires lisses; ces der-

1. *Vésicule prostatique, sinus de la prostate* (Morgagni, Henle), *utérus mâle* de divers auteurs.

nières sont plus abondantes vers le fond de la vésicule qu'au niveau de l'ouverture, ou col. La couche fibreuse adhère aux glandules de la prostate, et sur les côtés, aux canaux éjaculateurs.

Des *glandes* existent dans la paroi de l'utricule : ce sont de petites glandes en grappe analogues aux glandules prostatiques les plus grosses, atteignant à peine un tiers de millimètre. Il y en aurait 120 à 150 (Sappey). On y trouve souvent des calculs concentriques, formés de matière azotée, comme dans les glandes prostatiques ; de même que ceux de la prostate, ils se montrent de préférence chez les vieillards.

Nous avons déjà dit que l'utricule prostatique est le vestige de la portion inférieure du *conduit de Müller* du fœtus. Les uns prétendent que cet organe est l'analogue de l'utérus de la femme ; d'autres disent que ce sont les vésicules séminales qui représentent l'utérus.

L'orifice de l'utricule est limité, sur les côtés, par deux faisceaux musculaires longitudinaux du veru-montanum, qui ferment, pour ainsi dire, l'ouverture ; les glandes de la paroi exhalent un liquide visqueux qui remplit l'utricule et qui comprime les canaux éjaculateurs. Au moment de l'éjaculation, les canaux éjaculateurs, dilatés par le sperme, chassent ce liquide dans l'urèthre.

E. Vaisseaux et nerfs. — L'hémorrhoïdale moyenne et les vésicales, l'inférieure surtout, fournissent des *artères* à la prostate ; celles-ci se ramifient et donnent naissance à un *réseau capillaire* à mailles serrées, polygonales et à capillaires minces, qui recouvre la surface externe des culs-de-sac glandulaires. Les *veines* se jettent dans le plexus vésico-prostatique. Les *lymphatiques*, décrits par Sappey, 1854, naissent en grand nombre de la périphérie des culs-de-sac glandulaires ; ils s'anastomosent en réseau à la surface de la glande. En arrière de ce réseau, et en bas principalement, partent de chaque côté deux vaisseaux volumineux, qui se rendent à deux ganglions pelviens distincts. Le ganglion qui reçoit le lymphatique supérieur est petit et situé sur la branche horizontale du pubis, entre le trou obturateur et le détroit supérieur du bassin ; l'autre est placé beaucoup plus bas, sur les côtés de l'excavation pelvienne.

Les *nerfs*, venus du plexus hypogastrique, sont très-nombreux ; ils forment des faisceaux composés de tubes minces et de fibres de Remak ; on ne connaît pas leur mode de terminaison.

4° Corps spongieux de l'urèthre, gland et bulbe.

Nous avons vu que la muqueuse et la couche musculaire se continuent jusqu'au méat urinaire. Autour de la portion spongieuse, c'est-à-dire de toute la partie qui est placée en avant de la portion membraneuse, on trouve une couche de tissu érectile entourant la membrane

musculaire, à la manière d'un cylindre dont les parois ont environ deux millimètres. Ce cylindre se renfle en avant sous le nom de *gland*, et en arrière où il prend celui de *bulbe;* les trois parties constituent ensemble le même appareil érectile, le corps spongieux de l'urèthre. Le *corps spongieux* est formé d'une enveloppe extérieure, parfaitement close, et de trabécules entre-croisées qui limitent des espaces ou aréoles, communiquant les uns avec les autres.

Enveloppe. — L'enveloppe offre près d'un demi-millimètre d'épaisseur, un quart de millimètre au niveau du gland. Elle est formée de tissu conjonctif, d'une grande quantité de fibres élastiques fines entre-croisées dans tous les sens et de fibres musculaires lisses. L'élément fondamental de cette enveloppe est l'élément élastique; les fibres musculaires sont disposées en forme d'anneaux réguliers; elles sont nombreuses dans la portion cylindrique, éparses dans le bulbe; elles manquent dans le gland. Sur le gland, l'enveloppe est uniquement formée par un beau réseau élastique et un peu de tissu conjonctif, le tout confondu avec le derme de la muqueuse.

Trabécules. — Les trabécules sont des filaments et de petites lamelles de couleur rougeâtre, qui partent de la face interne de l'enveloppe et qui s'entre-croisent en se ramifiant. Ces trabécules sont formées de fibres musculaires lisses unies entre elles, dans chaque trabécule, par un peu de tissu conjonctif et un riche réseau de fibres élastiques fines : Les fibres musculaires ont environ 50 μ de long, sur 5 μ de large.

Parmi les prolongements partis de l'enveloppe, on remarque une cloison incomplète dans le bulbe; cette cloison, formée du même tissu que les trabécules, divise la partie postérieure du bulbe en deux loges; mais elle se perd en avant, en se confondant avec les trabécules du bulbe, qui s'insèrent en partie sur ses deux faces.

Dans le gland, les éléments fibreux et élastiques forment un faisceau assez considérable, entourant en forme de collet, d'anneau, le méat urinaire; c'est sans doute ce collet qui met obstacle à la dilatation de cette ouverture. A la partie inférieure, des fibres semblables se portent dans l'épaisseur du frein de la verge.

Aréoles. — Certains anatomistes admettent, à la surface des trabécules, une couche d'*épithélium pavimenteux simple*, dont les cellules sont très-adhérentes entre elles. Les aréoles sont petites, polygonales, plus serrées dans le gland que dans les autres parties. Lorsqu'on les divise, on dirait qu'on a divisé une éponge fine imbibée de sang.

5° Vaisseaux et nerfs de l'urèthre.

Les *artères*, autres que celles de la prostate, que nous avons vues, viennent de la honteuse interne, qui fournit des rameaux très-déliés à la portion membraneuse, et des branches assez volumineuses au corps

spongieux. Par le bulbe, le corps spongieux reçoit les deux artères bulbeuses qui le pénètrent en haut et en arrière ; par le gland, il reçoit les branches terminales des artères dorsales de la verge, qui s'écartent à la base du gland, pour pénétrer dans son épaisseur par les parties latérales de la couronne ; par la portion cylindrique, intermédiaire au bulbe et au gland, il reçoit des branches collatérales du tronc des artères dorsales de la verge, qui arrivent à l'urèthre en contournant les corps caverneux. Des branches des artères caverneuses pénètrent, de haut en bas, dans le corps spongieux de l'urèthre.

Une fois que les artères ont pénétré dans le corps spongieux, elles ne sont plus faciles à suivre.

1° Les uns admettent qu'elles s'anastomosent toutes entre elles, et qu'elles donnent naissance à des ramuscules très-petits et très-flexueux, *artères hélicines* de Müller, qui verseraient le sang dans les aréoles du tissu spongieux (Sappey et un grand nombre d'anatomistes). D'après cette opinion, on admet que l'épithélium de la tunique interne des veines tapisse les trabécules, les aréoles du tissu spongieux étant considérées comme des veinules dilatées. Les *veines*, nées de ces aréoles, sortent de la surface du corps spongieux par plusieurs points correspondant à ceux par où pénètrent les artères. Celles du *gland*, nées de chaque côté de la couronne, forment un riche plexus et se réunissent en haut pour donner naissance à une veine unique, *veine dorsale profonde* de la verge, qui se termine au plexus de Santorini, en arrière de la symphyse. Celles de la *portion cylindrique* du corps spongieux naissent principalement à la face supérieure, entre le corps spongieux et la gouttière des corps caverneux, et sortent de chaque côté, au nombre de cinq ou six, pour se jeter dans le tronc de la veine dorsale profonde, en contournant les corps caverneux. Celles du *bulbe* se portent en haut et en arrière, passent entre les racines des corps caverneux, et se jettent directement dans le plexus de Santorini. Quelques veines naissent de la face inférieure du corps spongieux et se jettent, les antérieures dans les veines scrotales, les postérieures dans les veines honteuses internes.

2° D'après une autre manière de voir, le sang artériel ne serait directement versé dans les aréoles du corps spongieux qu'au niveau du bulbe ; mais, au niveau de la portion moyenne et du gland, il y aurait un réseau capillaire très-fin, à vaisseaux flexueux, rampant à la surface des trabécules et donnant naissance aux veines (Langer, Kölliker).

En somme, la différence entre ces deux opinions est très-minime, car ce que les uns appellent aréoles est appelé veines par les autres ; il faut se rappeler que les aréoles sont assez fines dans le gland pour être comparées à des veinules.

Les artères des couches muqueuse et musculeuse de l'urèthre, venues des artères prostatiques, des branches qui se rendent au

muscle orbiculaire de l'urèthre et de celles qui se portent au corps spongieux, donnent naissance à un réseau capillaire qui enlace les faisceaux musculaires de la tunique sous-muqueuse, et qui devient très-serré dans la muqueuse.

Les *lymphatiques* de la muqueuse de l'urèthre se réunissent à ceux du gland, et se jettent ensuite dans les ganglions inguinaux.

Les *nerfs*, venus du honteux interne par les branches périnéale superficielle et dorsale de la verge, forment dans l'épaisseur du corps spongieux un réseau nerveux très-développé. Une certaine quantité de filets se perdent dans les trabécules; les autres se portent en dedans jusqu'aux couches musculeuse et muqueuse de l'urèthre, qui en sont abondamment pourvues; on voit même quelques filets se perdre dans l'épaisseur des papilles de la fosse naviculaire, sans qu'on puisse dire comment ils se terminent. Dans les trabécules, on trouve, au milieu des tubes minces, des fibres de Remak qui viennent du grand sympathique avec l'artère honteuse interne.

ARTICLE SEPTIÈME

PENIS

Le pénis est formé par l'urèthre et les corps caverneux, unis entre eux, ayant des enveloppes communes, des vaisseaux et des nerfs. Toute la longueur de l'urèthre et des corps caverneux n'entre pas dans la constitution du pénis; en arrière, l'urèthre passe sous la symphyse et remonte vers la vessie, de sorte que la portion prostatique et la moitié postérieure de la portion membraneuse ne font pas partie de la verge. Il en est de même des corps caverneux qui s'écartent en arrière et passent de chaque côté de l'urèthre, pour s'insérer sur la branche ascendante de l'ischion, sous le nom de *racines* des corps caverneux.

Corps caverneux.

Nous connaissons le corps spongieux de l'urèthre. Les corps caverneux représentent deux cylindres parallèles, comme les canons d'un fusil double, placés au-dessus de la portion moyenne des corps spongieux; leur extrémité antérieure est recouverte par le gland, qui leur forme comme une sorte de chapeau.

Structure. — La structure des corps caverneux est semblable à celle du corps spongieux de l'urèthre. On y trouve une membrane fibreuse

et élastique, qui limite le tissu érectile, qui forme la surface des corps caverneux ; on y observe aussi des trabécules intérieures limitant des aréoles et donnant naissance à un tissu spongieux, comme dans l'urèthre.

L'*enveloppe fibreuse et élastique* a 1 mill. 1/2 d'épaisseur: elle est formée de tissu conjonctif et d'une grande quantité de fibres élastiques fines. Elle clot les corps caverneux de tous côtés.

Au milieu des corps caverneux, on voit un prolongement de l'enveloppe fibreuse et élastique qui forme une cloison médiane et incomplète, dentelée comme un peigne, d'où le nom de *cloison pectinée;* cette cloison mince offre la même structure que l'enveloppe.

Les *trabécules* ont une couleur rougeâtre moins accusée que celle des trabécules du corps spongieux de l'urèthre; elles sont constituées, comme les autres, par des filaments et des lamelles venus de la face interne de l'enveloppe, ramifiés et entre-croisés en tous sens pour donner naissance aux aréoles des corps caverneux.

La *structure* de ces trabécules est la même que celle des trabécules du corps spongieux de l'urèthre; elles sont formées de fibres de tissu conjonctif, de fibres élastiques et de fibres musculaires lisses. Selon Kölliker, ces trois ordres de fibres existent à parties égales. Rouget admet que ces trabécules sont presque uniquement composées de fibres musculaires, et Sappey dit que ces dernières en constituent les quatre cinquièmes [1]. Leur surface est tapissée par une couche d'*épithélium pavimenteux simple*, dont les cellules adhèrent fortement entre elles. Dans l'épaisseur d'un grand nombre de trabécules, on trouve des artères et des nerfs.

Les aréoles communiquent toutes entre elles ; elles sont petites à la périphérie, et augmentent de capacité à mesure qu'on se rapproche du centre des corps caverneux.

Vaisseaux et nerfs des corps caverneux. — Les corps caverneux reçoivent l'*artère caverneuse*, branche de la honteuse interne. Les deux artères se portent en avant, de chaque côté de la cloison, et gagnent le centre de chaque corps caverneux jusqu'à l'extrémité antérieure. Dans toute l'étendue de leur trajet, ces artères fournissent un grand nombre de branches qui se portent dans toutes sortes de directions, et qui, après un certain trajet, se divisent chacune en un bouquet artériel composé de 5 à 9 branches. Celles-ci s'enroulent en spirale, comme des tire-bouchons, *artères hélicines* de Müller, et s'anastomosent entre elles pour donner naissance à un réseau serré, supporté par la surface des trabécules. Puis elles pénètrent dans l'épaisseur des trabécules, les parcourent dans une certaine étendue, et *s'ou-*

1. Sappey a étudié un pénis de baleine, et n'a pas trouvé de fibres musculaires dans les trabécules, qui étaient complétement fibreuses.

rrent sur les parois des aréoles, dans lesquelles elles versent le sang artériel.

Parmi les rameaux artériels fournis par l'artère caverneuse, quelques-uns arrivent à la surface interne de l'enveloppe fibreuse des corps caverneux et de la cloison, où ils s'anastomosent pour former un réseau que Langer et Kölliker décrivent sous le nom de *réseau cortical superficiel*.

Quelques branches artérielles pénètrent encore dans les corps caverneux, à travers les parties latérales de l'enveloppe fibreuse, pour s'anastomoser dans les aréoles avec les précédentes; ces branches viennent de l'*artère dorsale* de la verge.

Le sang, versé par les artères, remplit les aréoles, qui sont considérées comme des *radicules veineuses*, attendu que l'épithélium qui tapisse ces aréoles est le même que celui de la surface interne des veines. Les aréoles, étant petites à la périphérie, ressemblent à un plexus veineux; celles du centre, étant beaucoup plus larges, représentent de vrais sinus veineux.

Des aréoles des corps caverneux on voit naître des *veines* qui sortent de tous côtés. Celles qui passent *par l'extrémité antérieure* des corps caverneux se confondent avec deux ou trois veines venues du gland, puis elles se portent, entre le gland et les corps caverneux, dans l'origine de la veine dorsale de la verge. Celles qui naissent *au-dessous*, dans le sillon des corps caverneux qui reçoit l'urèthre, s'anastomosent, comme cela a été dit précédemment, avec des veines venues du corps spongieux de l'urèthre; puis elles contournent les côtés des corps caverneux, pour se jeter dans la *veine dorsale profonde* de la verge. Ces veines, en contournant les corps caverneux, reçoivent toutes les veinules qui prennent naissance sur les faces latérales de ces organes. La veine dorsale profonde, en cheminant d'avant en arrière, dans le sillon dorsal des corps caverneux, reçoit dans son trajet les veines supérieures qui se jettent directement dans la veine dorsale et à angle droit. La veine dorsale profonde se porte ensuite en arrière et se jette dans le plexus de Santorini, en arrière de la symphyse, avec les veines qui sortent de la partie postérieure des corps caverneux.

Les *nerfs* viennent du honteux interne et du grand sympathique. Ces derniers accompagnent les artères. Les autres pénètrent dans les corps caverneux en haut et sur les côtés, sous le nom de nerfs dorsaux de la verge. On peut les suivre sur les trabécules, ils s'y anastomosent; on constate qu'ils sont nombreux, mais on ne connaît pas leur mode de terminaison.

Enveloppes du pénis.

On trouve autour du pénis quatre enveloppes ou couches ainsi superposées de dedans en dehors : couche fibreuse élastique, couche de tissu conjonctif, couche musculaire, couche cutanée.

Couche fibreuse élastique. — Encore appelée *aponévrose pénienne*, cette couche constitue, autour des corps caverneux et de l'urèthre, une membrane mince et transparente, qui adhère, en avant, à la base du gland, et qui se continue, en arrière, avec le ligament suspenseur de la verge, l'aponévrose périnéale superficielle et l'aponévrose de la région inguinale.

Elle est *composée presque uniquement par des éléments élastiques* en réseaux, et même par des membranes élastiques analogues à celles des artères. Le tissu conjonctif devient prédominant à la face inférieure, à mesure qu'on se rapproche du périnée. Le ligament suspenseur, étendu de la symphyse pubienne à la partie supérieure de la racine de la verge qu'il soutient, est aussi formé presque uniquement de tissu élastique.

La membrane fibreuse élastique adhère intimement à la surface du corps spongieux de l'urèthre : son adhérence au corps caverneux est moins intime ; sa face profonde envoie un prolongement entre l'urèthre et les corps caverneux, et *recouvre presque toutes les veines qui sortent des tissus érectiles de la verge*, la veine dorsale profonde comprise. Sa face superficielle est en rapport avec la couche de tissu conjonctif.

Couche de tissu conjonctif. — La couche de tissu conjonctif recouvre la couche précédente. Elle est formée de tissu conjonctif ordinaire, très-lâche, et renfermant de nombreuses fibres élastiques fines et quelques vésicules graisseuses isolées. Jamais la graisse ne s'accumule sous la peau de la verge. C'est dans cette couche que siége l'œdème du pénis.

Couche musculaire. — Cette couche est mince et formée de faisceaux de *fibres musculaires*, formant une série d'anneaux juxtaposés depuis la racine de la verge jusqu'à l'insertion de la peau sur la couronne du gland. A la partie antérieure, un certain nombre de ces faisceaux se portent au centre du frein de la verge. Sappey décrit cette couche sous le nom de *muscle péripénien*[1].

Couche cutanée. — La peau du pénis est très-mince : elle contient une grande quantité de cellules pigmentaires dans la couche profonde de l'épiderme ; le derme est dépourvu de fibres musculaires qui semblent s'être réfugiées dans la couche musculaire. On y trouve unique-

1. Selon Sappey, le muscle péripénien d'une baleine qu'il a examinée avait un demi-centimètre d'épaisseur.

ment du tissu conjonctif, de nombreuses fibres élastiques, et moins de glandes que sur le reste de la peau.

Prépuce. Nous avons parlé des enveloppes du pénis en les supposant tirées en arrière, le gland étant à découvert. Les trois enveloppes superficielles, peau, couche musculaire et tissu conjonctif, sont très-mobiles, et cette mobilité est due à la laxité du tissu conjonctif. Si l'on ramène ces enveloppes mobiles en avant, de manière à recouvrir le gland, il se forme un repli de toutes ces couches, qui s'adossent. Ce repli est le *prépuce*, constitué, par conséquent, par une couche centrale de tissu conjonctif, recouverte de chaque côté par la couche musculaire et la couche cutanée. Sappey donne bien inutilement le nom de *sphincter du prépuce* aux fibres musculaires contenues dans ce repli. La portion de peau qui entre en contact avec le gland prend à la longue les caractères d'une muqueuse [1].

Vaisseaux et nerfs du pénis. Érection.

Il faut se rendre un compte exact de la disposition de ces organes, si l'on veut comprendre le mécanisme de l'érection.

Nous avons vu quelles sont les artères qui alimentent les tissus érectiles : la caverneuse, pour les corps caverneux : la dorsale de la verge et la bulbeuse, pour le corps spongieux de l'urèthre ; nous savons quelles veines rapportent le sang de ces tissus érectiles ; elles forment de nombreux rameaux, quelques-uns anastomosés en plexus, et se jettent pour la plupart dans la veine dorsale profonde du pénis qui se rend au plexus de Santorini. Les nerfs des tissus érectiles viennent du honteux interne et du grand sympathique ces derniers suivent le trajet des artères.

Il est utile de remarquer que tous les vaisseaux dont il vient d'être question sont recouverts par l'enveloppe élastique du pénis, qui les sépare des vaisseaux profonds.

Les autres vaisseaux et nerfs n'ont rien de commun avec l'érection : ils appartiennent seulement aux enveloppes du pénis, et ils sont situés dans la couche de tissu conjonctif, qui facilite le glissement de la peau et le dédoublement du prépuce. Ces vaisseaux sont : des branches des *artères* honteuses externes, périnéale superficielle et dorsale de la verge : des *veines* venues de la peau et de la couche musculaire, et

1. Cette muqueuse se continue avec celle de la surface du gland et du canal de l'urèthre. A la surface du gland, elle est mince, recouverte de papilles, et possède une couche de 90 μ d'épaisseur en moyenne. Des glandes sébacées, *glandes de Tyson*, existent dans cette muqueuse, surtout au niveau de la couronne du gland, et sécrètent une matière caséeuse, blanche, très-odorante, *smegma préputial*. Les papilles du gland contiennent une anse vasculaire et un des filets terminaux du nerf dorsal de la verge.

formant un tronc, le plus souvent unique, médian et sous-cutané, la *veine dorsale superficielle* du pénis, qui va se jeter dans l'une de veines saphènes internes (cette veine communique avec quelques veines profondes); des *nerfs*, destinés aussi à la peau et à la couche musculaire, fournis par les branches terminales du honteux interne. Il y a aussi des *lymphatiques* très-nombreux; ils naissent de la peau, surtout du prépuce et de la surface du gland; à ces vaisseaux viennent se joindre ceux de la muqueuse de l'urèthre, qui se jettent, comme eux, dans les ganglions inguinaux superficiels les plus internes.

Voici comment se fait l'érection : sous l'influence de la cause, morale ou physique, qui excite le système nerveux, le sang afflue dans le pénis, et détermine l'augmentation de volume de cet organe.

On peut se demander d'abord comment on peut expliquer cet afflux de sang. Il n'est pas possible de ne pas voir là une dilatation des petites artères causée par la paralysie des nerfs vaso-moteurs, comme le veulent un grand nombre d'auteurs, Robin entre autres [1].

Pour que le pénis augmente de volume, il faut que le sang soit retenu dans les tissus érectiles. Autrefois, on croyait que les muscles du périnée, en se contractant, comprimaient les veines venues des tissus érectiles; mais il est démontré aujourd'hui que ces veines ne traversent pas les muscles du périnée; elles se jettent dans le plexus de Santorini, en arrière de la symphyse pubienne [2]. Voici ce qui se passe : au moment où le sang afflue dans les tissus érectiles, ceux-ci augmentent subitement de volume, et ils distendent l'enveloppe fibreuse élastique du pénis, qui les entoure complétement; or, la plupart des veines, venues des tissus érectiles et se portant vers la veine dorsale profonde de la verge, se trouvent comprimées entre ces mêmes tissus érectiles et l'enveloppe fibreuse élastique. Cette compression empêche le sang en retour par les veines, mais non d'une manière absolue.

La cause qui a produit l'érection venant à cesser, le sang arrive en moins grande quantité, et son écoulement se fait par les veines, comme à l'état normal.

Au moment de l'érection, on peut constater quelque chose d'analogue à ce qu'on observe sur les membres pendant la contraction des muscles, qui fait refluer le sang dans les veines superficielles; on voit, en effet, la veine dorsale superficielle du pénis énormément distendue.

1. Kölliker explique cette dilatation par un relâchement des éléments musculaires des corps caverneux, soumis à l'influence du système nerveux.

2. Henle croit que le muscle transverse du périnée arrête le sang à la racine de la verge, par ses contractions.

CHAPITRE SIXIÈME

APPAREIL GÉNITAL DE LA FEMME

Nous adopterons l'ordre physiologique, comme dans le chapitre précédent, et nous étudierons : 1° l'ovaire; 2° la trompe de Fallope; 3° l'utérus : 4° le vagin : 5° la vulve et l'urèthre; 6° les débris du corps de Wolff chez la femme. Nous terminerons ce chapitre par la description des mamelles.

ARTICLE PREMIER

OVAIRES

Les ovaires, situés dans l'aileron postérieur du ligament large, de chaque côté de l'utérus, près du détroit supérieur du bassin, sont composés d'une enveloppe, du tissu ovarien, de vaisseaux et de nerfs qui passent tous par le hile de l'ovaire. Les ovaires et les ovules, qui font partie du tissu ovarien, seront étudiés séparément, pour la facilité de la description.

1° Enveloppe de l'ovaire.

L'enveloppe de l'ovaire est mince ; elle varie de 100 à 500 μ. Par sa face profonde, elle adhère intimement au tissu glandulaire; sa face superficielle, lisse et polie, est libre dans la cavité abdominale. Elle est formée de deux couches : une couche épithéliale et une couche de tissu conjonctif, que quelques auteurs décrivent sous le nom de membrane albuginée.

Épithélium. — L'épithélium fait suite à celui du péritoine, qui se montre au niveau du hile, sous forme de membrane séparable. A la surface de l'ovaire, cette couche épithéliale est régulière; elle est formée par une couche simple de *cellules cylindriques* courtes, juxtaposées, de 15 μ de longueur environ. On pourrait aussi bien donner à cet épithélium le nom de polyédrique; mais il n'est pas possible de le prendre pour de l'épithélium pavimenteux, comme le font quelques auteurs (*voy.* fig. 423).

Membrane albuginée. — Lorsqu'on veut détruire une erreur, il arrive souvent qu'on tombe dans l'exagération, et qu'on commet soi-même l'erreur opposée. C'est ce qui est arrivé à Sappey, qui a étudié avec soin la structure de l'ovaire dans ces dernières années. Cet anatomiste affirme qu'il n'existe aucun vestige de la tunique albuginée à aucun âge, chez aucune femme, chez aucun mammifère. Il est certain qu'on ne trouve pas, à la surface de l'ovaire, une membrane analogue à la sclérotique de l'œil ou à la tunique albuginée du testicule; mais on ne peut nier qu'il existe une couche de tissu conjonctif entre l'épithélium et la substance glandulaire, à tous les âges, chez toutes les femmes et chez tous les mammifères. Il suffit, pour s'en convaincre, d'examiner une tranche d'ovaire, à un grossissement de 350 diamètres, comme dans la fig. 423. Cette couche se montre sous la forme d'un liseré blanc représentant une sorte de condensation du tissu conjonctif qui forme le stroma de l'ovaire.

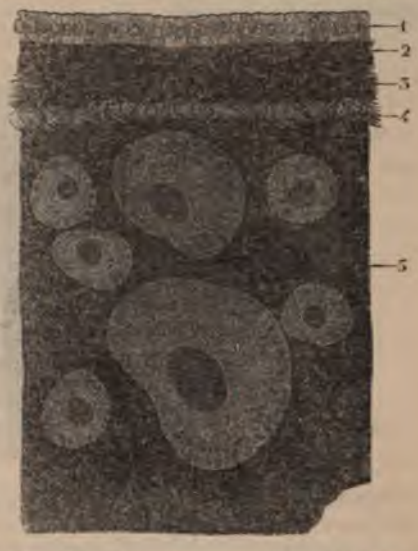

FIG. 423. — Couches superficielles de l'ovaire du lapin, durci dans l'alcool, d'après Kölliker.

1. Épithélium cylindrique. — 2, 3, 4. Divers plans de fibres de tissu conjonctif constituant la membrane fibreuse ou albuginée. — 5. Stroma de la substance corticale de l'ovaire. — 6. Vésicule de de Graaf volumineuse.— 7. Vésicule petite. (Grossissement, 350.)

Le tissu conjonctif qui constitue la membrane albuginée offre des faisceaux serrés, disposés selon trois ou quatre plans entre-croisés, les uns longitudinaux, les autres transversaux (fig. 423, 2, 3, 4). Des fibres obliques traversent ces plans en tous sens et s'enfoncent dans la substance glandulaire, de sorte que celle-ci ne peut pas être séparée de son enveloppe.

2° Tissu ovarien [1].

Le tissu du parenchyme de l'ovaire peut être divisé en deux portions qui diffèrent par l'aspect, la consistance et la structure : la substance corticale et la substance médullaire.

A. Substance corticale. — La substance corticale forme la surface du tissu ovarien; elle offre environ un millimètre d'épaisseur chez la

1. *Parenchyme glandulaire, parenchyme ovarien, tissu glandulaire.*

femme. Elle manque au niveau du hile. Elle est blanche, un peu consistante, et sa coupe paraît homogène à l'œil nu. Autrefois, on la confondait avec la mince membrane fibreuse qui recouvre l'ovaire.

Les travaux d'Otto Schrön sur les mammifères, et, plus tard, ceux de Sappey, chez la femme, sont venus démontrer que la substance corticale est le siége exclusif des ovisacs dans lesquels sont contenus les ovules : aussi Sappey donne-t-il à cette substance le nom de *couche glandulaire*, de *couche ovigène*.

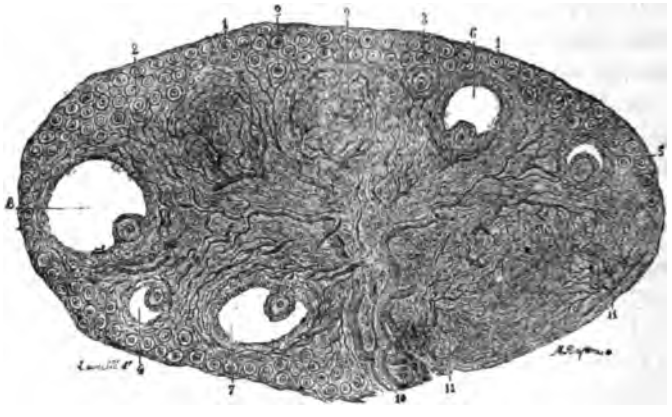

FIG. 421. — Coupe longitudinale de l'ovaire d'une chatte, d'après Otto Schrön.

1. Vésicules rudimentaires de de Graaf, répandues en nombre considérable dans la couche corticale; elles sont dépourvues de vaisseaux. — 2. Follicules plus avancés. Les éléments granuleux apparaissent, et les vaisseaux commencent à les entourer. — 3. Les éléments granuleux ne remplissent plus les follicules, et commencent à former une membrane sur leur paroi — 4, 5, 6, 7, 8. Périodes plus avancées du développement des follicules Plusieurs ont atteint leur maturité ; mais il ne faut pas perdre de vue que la chatte porte plusieurs petits à la fois, et qu'en conséquence la maturité doit être simultanée pour plusieurs follicules. — 9. Follicule entier à travers lequel on entrevoit les éléments de l'œuf. — 10. Gros vaisseaux de l'ovaire dont les ramifications sont apparentes au milieu du parenchyme. — 11, 11. Bouquets vasculaires entourant et limitant la masse d'un corps jaune.

Dans cette figure, la mince couche qui sépare les vésicules de la surface de l'ovaire représente la membrane albuginée, très-mince chez le chat (Grossissement, 12.)

La substance corticale est parsemée d'une quantité innombrable de petits corpuscules microscopiques, *ovisacs*, renfermant chacun ordinairement un ovule. Sappey estime qu'une fille de dix-huit à vingt ans possède, dans ses ovaires, autant d'ovisacs, et par conséquent d'ovules, qu'il y a d'habitants à Lyon, Marseille, Bordeaux et Rouen, c'est-à-dire environ 700.000. D'après Henle, il y en aurait environ 72.000 chez une femme. Les ovisacs sont disposés en séries : les plus petits occupent la partie superficielle de la substance corticale et mesurent 30 μ en moyenne (Sappey), 40 μ (Kölliker); les plus volumineux sont placés un peu plus profondément, dans le voisinage de la couche médullaire ; ils mesurent 80 à 100 μ (Kölliker). Parmi ces derniers, on en trouve quelques-uns qui ont acquis un volume considérable ;

ils sont visibles à l'œil nu et peuvent mesurer jusqu'à 5 ou 6 millimètres. Pour la description des ovisacs et des ovules, voyez plus loin.

Le tissu au milieu duquel sont disséminés les ovisacs constitue le *stroma* de l'ovaire. Les auteurs ne s'entendent pas sur la nature des éléments qui le composent.

1° Pour les uns, on y trouve des *fibres de tissu conjonctif* et une grande quantité de *fibres musculaires lisses*, non réunies en faisceaux, entrecroisées en tous sens, et se continuant avec celles de la substance médullaire (Aeby, His, Klebs, Rouget, Sappey). C'est Rouget qui a signalé les fibres musculaires de l'ovaire.

2° Pour Kölliker, le stroma de la couche corticale serait *uniquement constitué par du tissu conjonctif* fibrillaire, analogue à un tissu conjonctif peu développé, embryonnaire, et renfermant une énorme quantité de corpuscules fusiformes au milieu d'une matière amorphe assez abondante. Ces corpuscules offrent une grande analogie avec les fibres musculaires : aussi cet anatomiste soutient-il qu'on prend souvent pour des fibres musculaires ces corpuscules de tissu conjonctif[1].

B. Substance médullaire[2]. — On appelle ainsi la portion centrale, non glandulaire, de l'ovaire ; elle est molle et d'une couleur rougeâtre, inégale. Au niveau du hile, elle n'est point recouverte par la substance corticale. Nous trouvons le même désaccord que précédemment, relativement aux fibres musculaires.

Nous voyons, d'une part, Rouget, Sappey et un grand nombre d'autres anatomistes, admettre que la substance médullaire contient *peu de tissu conjonctif*, une *grande quantité de fibres musculaires*[3] et *beaucoup de vaisseaux*. Les fibres musculaires, signalées par Rouget en 1858, peuvent être divisées en intrinsèques, qui parcourent la substance médullaire de l'ovaire dans tous les sens, et en extrinsèques, qui viennent du ligament de l'ovaire en dedans, du ligament de la trompe en dehors, et du tissu sous-péritonéal de la région lombaire en haut. Ces derniers accompagnent les vaisseaux spermatiques et pénètrent avec eux dans le hile de l'ovaire.

D'autre part, Kölliker, Henle et quelques autres n'admettent pas les fibres musculaires intrinsèques, pas plus que dans la substance corticale. Pour ces anatomistes, le *stroma* de la substance médullaire est un *tissu conjonctif fibrillaire*, avec une petite quantité de *cellules fusiformes* simulant des fibres musculaires (c'est du tissu conjonctif embryonnaire, sans fibres élastiques). Ces savants reconnaissent, toutefois,

1. Le même auteur admet parfaitement les fibres musculaires, avec Aeby, Leydig et Rouget, chez les oiseaux, les poissons et les amphibies; mais il les rejette chez la femme.

2. On l'appelle encore *portion bulbeuse*, *portion vasculaire*.

3. Les fibres musculaires formeraient la moitié de la substance médullaire, d'après Sappey.

l'existence des fibres musculaires extrinsèques, c'est-à-dire venues du dehors, du ligament de l'ovaire, etc. Ces fibres formeraient des tractus accompagnant les artères, et ne pénétreraient jamais dans la substance corticale.

On ne trouve pas d'ovisacs dans la substance médullaire, excepté après l'époque de la puberté, comme nous le verrons plus loin.

3° Vaisseaux et nerfs.

Vaisseaux sanguins. — L'*artère utéro-ovarienne* fournit à l'ovaire une branche qui pénètre par le bord antérieur, ou hile, et qui se ramifie dans l'épaisseur de la substance médullaire. Ses divisions et subdivisions se dirigent vers l'écorce de l'organe, c'est-à-dire vers la substance corticale, où elles s'épanouissent en réseau capillaire destiné surtout aux ovisacs, comme nous le verrons bientôt dans la description de ces organes. Les *capillaires* qui ne sont pas destinés aux ovisacs, et qui se dirigent vers la surface de l'ovaire, rétrogradent une fois qu'ils sont arrivés à une petite distance de la couche albuginée, en formant des anses; il résulte de cette disposition qu'il existe à la surface de l'ovaire, immédiatement en dehors de la zone des ovisacs, une mince couche de la substance corticale à peine vasculaire. Les artères et artérioles de l'ovaire offrent de particulier leur disposition flexueuse; ce sont de vraies artères hélicines, contournées en tire-bouchon depuis leur entrée dans l'ovaire jusqu'aux capillaires (fig. 425). Des capillaires naissent *les veines* qui se jettent dans la substance médullaire en s'entre-croisant et donnant naissance à une sorte de plexus caverneux. Elles vont se jeter dans la veine utéro-ovarienne. Il résulte de cette disposition des veines ovariennes que la substance médullaire offre tout à fait l'aspect des corps caverneux.

Fig. 425. — Ramifications artérielles dans le plexus utéro-ovarien, d'après Rouget.

Vaisseaux lymphatiques. — Ces vaisseaux sont nombreux et volumineux; ils accompagnent la veine utéro-ovarienne et se jettent dans les ganglions lombaires. L'origine des lymphatiques a lieu, selon His, à la surface des ovisacs, par un réseau qui se trouve dans l'épaisseur de la paroi même de ces organes. On peut constater les cellules épi-

théliales propres aux canaux lymphatiques, dans l'épaisseur de l'ovaire, à la suite de l'imprégnation par le nitrate d'argent.

Nerfs. — Les nerfs viennent du *plexus ovarien*, qui accompagne l'artère dans l'épaisseur de l'organe; ils sont composés de fibres à moelle et de fibres sans moelle. On ne sait pas comment ils se terminent.

4° Ovisacs [1].

Nous avons vu que ces organes microscopiques sont extrêmement nombreux dans l'écorce de l'ovaire; il faut maintenant étudier leur structure, leurs fonctions et leurs modifications. On désigne encore les ovisacs sous les noms de *vésicules ovariennes*, *vésicules de de Graaf*, *follicules de l'ovaire*.

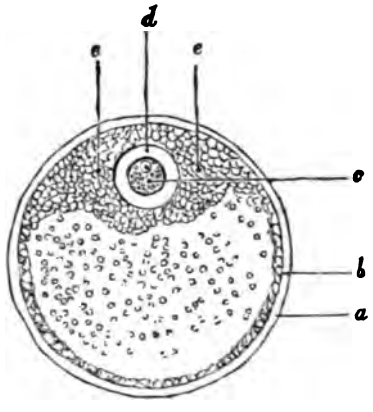

FIG. 426. — Ovisac.

a. Paroi. — *b*. Membrane granuleuse. — *c*, *c*. Disque proligère. — *d*. Membrane vitelline ou paroi de l'œuf. — *e*. Vitellus.

Structure des ovisacs. — Les ovisacs, aperçus par plusieurs anatomistes, ne furent bien décrits qu'en 1672 par Régnier de Graaf. Nous avons vu qu'ils sont extrêmement nombreux, 700.000 d'après Sappey, 72.000 seulement d'après Henle. Ils occupent uniquement la substance corticale, écorce située entre la tunique albuginée et la substance médullaire qu'elle entoure.

Il est question ici des ovisacs de la femme adulte.

Les ovisacs offrent une forme sphérique et un diamètre moyen de 40 μ. Ils sont composés d'une paroi et d'un contenu. Nous supposerons un ovisac volumineux de 1 à 2 millimètres.

Paroi de l'ovisac. — La paroi de l'ovisac est mince, de 35 à 45 μ environ, transparente et assez résistante; elle est formée d'un réticulum très-délicat de substance conjonctive parsemée d'un très-grand nombre de cellules, arrondies ou ovoïdes, de 15 à 20 μ, *cellules de l'ovisac*, parmi lesquelles on en trouve de petites qui rappellent les cellules lymphatiques [2]. Les mailles du réticulum sont remplies de matière amorphe granuleuse. La paroi de l'ovisac est donc formée

1. Ce nom donné par Barry est excellent, parce qu'il indique la forme et en même temps le contenu ; il signifie *enveloppe de l'œuf*.

2. Dans la paroi de certains ovisacs, on trouve un vrai tissu conjonctif serré et des cellules fusiformes au milieu des cellules de l'ovisac.

par une membrane unique : c'est ainsi qu'on le comprend en France.

La surface interne de la paroi de l'ovisac est recouverte d'une couche épithéliale que nous décrirons avec le contenu ; sa surface externe est séparée du stroma ovarien par une très-mince couche de tissu conjonctif lâche.

Il ne faudrait pas croire qu'il existe un désaccord aussi grand qu'on a voulu le dire, relativement à la structure de la paroi de l'ovisac : les uns la décrivent simple comme ci-dessus, les autres la considèrent comme double, en Allemagne, par exemple.

Autour de l'ovisac, le tissu conjonctif qui forme le stroma se condense et forme une couche-limite, une sorte d'enveloppe, que quelques auteurs nomment *enveloppe conjonctive*, ou *tunique externe* de l'ovisac[1]. Pour ceux-ci, il y aurait une tunique fibreuse, c'est cette dernière, et une *tunique muqueuse, membrane propre de l'ovisac* de Henle, qui n'est autre que la vraie paroi. On comprend pourquoi les auteurs qui admettent deux tuniques disent que, dans les gros follicules, la tunique interne ou muqueuse peut être énucléée avec son contenu. Ce n'est pas la séparation de deux tuniques qu'on opère alors, on sépare seulement l'ovisac du stroma de l'ovaire.

Contenu de l'ovisac. — Le contenu est, dans les premiers temps de la vie, uniquement formé par une masse de cellules épithéliales qui remplit complétement la cavité de l'ovisac et qui renferme l'ovule à son centre. Au moment de la puberté, lorsque les ovisacs augmentent de volume, un liquide se développe au milieu de la masse épithéliale, dont il applique les cellules contre la paroi de l'ovisac. L'ovule lui-même est refoulé contre la paroi, entraînant une grande quantité de cellules qui l'enveloppent. Donc, le contenu d'un ovisac se compose, chez la femme adulte : d'une couche de cellules épithéliales appelée *membrane granuleuse;* de l'*ovule*, entouré par une masse de cellules épithéliales qui constitue le *disque proligère*, et d'un *liquide* central[2].

a. La *membrane granuleuse*, couche d'épithélium stratifié, est mince, 25 à 35 μ. Elle est constituée par des cellules polyédriques à forme variable[3], se rapprochant parfois de la forme sphérique et mesurant en moyenne de 6 à 9 μ, comme les globules rouges du sang. Chaque cellule possède un gros noyau et souvent des granulations graisseuses.

Les cellules épithéliales de la membrane granuleuse sont super-

1. *Theca folliculi* de Baër, *tunique du follicule* de Bischoff.

2. On appelle *retinacula* des filaments étendus du disque proligère à la membrane granuleuse, composés de cellules épithéliales et résultant de l'écartement des parties, lorsque le liquide se développe à l'intérieur.

3. D'après Robin, on y trouverait aussi de l'*épithélium nucléaire*, et même quelques *cellules d'épithélium cylindrique à cils vibratiles.*

posées et forment plusieurs couches, qu'on ne peut bien observer qu'à l'état frais, parce que les cellules, très-délicates, se détruisent rapidement après la mort.

Quelques anatomistes font mention d'une couche amorphe, transparente, qui se montre sous forme d'un liseré entre l'épithélium et la paroi de l'ovisac, une sorte de *basement membrane*.

b. Le *liquide* est visqueux, transparent, un peu jaunâtre, albumineux, coagulable par l'alcool, les acides et la chaleur.

c. L'*ovule* est complétement entouré par les cellules du disque proligère; il sera décrit après l'ovisac.

d. Le *disque proligère* est également formé des mêmes cellules épithéliales en couches superposées; cette masse d'épithélium est encore nommée *cumulus proligerus*, *disque oophore*, et *disque ovigère* par Kölliker.

Vaisseaux et nerfs de l'ovisac. — La paroi de l'ovisac est très-vasculaire (Robin, Frey, Kölliker). Nous ne parlons pas des vaisseaux artériels qu'on trouve dans la couche de tissu condensé, autour de l'ovisac, et que quelques auteurs appellent tunique externe, mais bien de la paroi propre, conjonctive, de l'ovisac. Les capillaires, venus de tous côtés, du stroma environnant, forment dans l'épaisseur de cette paroi un réseau serré, à mailles arrondies, qui arrive au contact de la membrane granuleuse. Aucun capillaire ne pénètre dans la cavité de l'ovisac. C'est là le réseau interne des auteurs qui admettent deux tuniques.

Les capillaires cheminent entre les cellules de l'ovisac, qui paraissent, en certains points, leur former une sorte d'enveloppe.

His a injecté les lymphatiques des ovisacs; ils forment un réseau autour de la paroi propre, dans l'épaisseur de la couche de stroma condensée dont nous avons parlé, et non dans la paroi propre elle-même. Selon His, le sommet de l'ovisac, c'est-à-dire le point le plus rapproché de la surface de l'ovaire, serait dépourvu de vaisseaux sanguins et lymphatiques.

On n'a pas suivi les *nerfs* jusqu'aux ovisacs.

Fonctions et modifications des ovisacs, ou vésicules de de Graaf. — *a*. Depuis la naissance jusqu'à l'époque de la puberté, les ovisacs ne subissent aucun changement; ils sont formés de leur paroi propre et d'un contenu épithélial, au milieu duquel se trouve l'ovule. Il n'y a pas de liquide.

A cette période, le diamètre des ovisacs ne dépasse pas 20 μ.

b. A l'époque de la puberté, les ovisacs prennent de l'activité; ils vont fonctionner. Ils se modifient, et l'on voit se développer un liquide albumineux au milieu de la masse épithéliale. Tous les ovisacs s'accroissent; ceux qui grandissent le moins augmentent de moitié;

mais on en trouve un certain nombre qui acquièrent et dépassent même le volume d'un grain de millet. Ces caractères persistent jusqu'à la ménopause.

c. Au moment de la ménopause, les ovisacs s'atrophient et finissent par disparaître. Lorsqu'on examine l'ovaire d'une femme très-âgée, on ne trouve plus trace d'ovisacs dans la substance corticale, tandis qu'il en existe des débris dans la substance médullaire. Ces débris sont des vestiges de *corps jaunes*, qui se montrent, selon Sappey, sous forme de petites poches ou vésicules, de 3 à 8 millimètres, à paroi plissée, remplissant la cavité de la poche; ou bien de petits kystes, de 3 à 5 millimètres, remplis d'un liquide jaunâtre; ou bien encore sous forme de cavités formées par la paroi de l'ovisac, qui a persisté et qui s'est recouverte de végétations mamelonnées comparables à un petit chou-fleur. Sappey fait observer qu'il ne faudrait pas prendre ces différentes poches pour des ovisacs, car on n'y trouve pas d'ovules.

On sait que les ovisacs ne fonctionnent qu'au moment de la puberté : ce n'est donc qu'à la deuxième des périodes que nous venons d'indiquer que se produisent des modifications. Chaque ovisac, contenant un œuf, est chargé de rejeter, d'excréter cet œuf. Pour que cette excrétion se fasse, il faut que l'ovisac se rompe. Nous devons donc examiner les phénomènes qui préparent sa rupture, ceux qui l'accompagnent et ceux qui en sont le résultat, autrement dit, les phénomènes de la ponte de l'œuf.

Phénomènes qui préparent la rupture de l'ovisac. — Ces phénomènes ont une durée de trois à quatre semaines. Il existe toujours, dans l'ovaire de la femme adulte, une certaine quantité d'ovisacs dont le diamètre dépasse un millimètre ; on peut en observer jusqu'à une douzaine. Chaque mois, l'un de ces ovisacs présente une vitalité extraordinaire ; il augmente de volume, arrive à égaler un petit pois, une petite noisette même (fig. 427), et finit par éclater. Au moment où il va éclater, on dit que l'ovisac, que la vésicule de de Graaf, est arrivé à maturité. Pendant les trois ou quatre semaines qui préparent la maturité de l'œuf, on remarque : 1° que le réseau capillaire est devenu beaucoup plus abondant et beaucoup plus serré; 2° que la paroi de l'ovisac s'amincit du côté de la surface de l'ovaire; 3° qu'un liquide très-abondant s'est développé dans sa cavité.

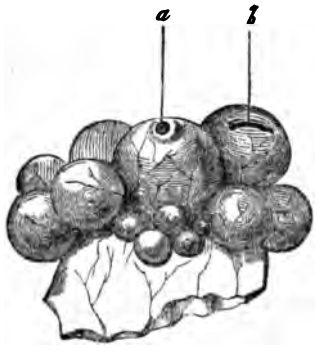

FIG. 427. — Fragment d'ovaire d'une truie, montrant plusieurs vésicules ovariennes à divers états de développement.

a, *b*. Variétés d'ouvertures dans les ovisacs.

On croyait autrefois que les ovisacs étaient contenus dans la substance centrale, ou médullaire, de l'ovaire : aussi pensait-on que ces organes se déplaçaient pour venir éclater à la surface de l'ovaire. Le phénomène est plus simple à expliquer aujourd'hui : l'ovisac distendu fait saillie à la surface de l'ovaire, parce qu'il est situé dans la couche corticale et que, en se développant, il se porte en partie dans la couche médullaire et en partie dans la substance médullaire.

Dès que l'accroissement de l'ovisac commence, par accumulation du liquide dans sa cavité, l'ovule se porte contre la paroi qui regarde la surface de l'ovaire, de sorte que, au moment où l'ovisac est arrivé à maturité, l'ovule est placé contre la paroi, au niveau du point le plus saillant, le plus aminci, qui est prêt à se rompre.

Peu de jours avant la rupture de l'ovisac, les organes génitaux internes et même les organes externes se congestionnent, le sang jaillit des vaisseaux déchirés de la muqueuse utérine, *menstruation*, et la femme éprouve des troubles nerveux divers, symptomatiques de cet afflux sanguin.

Phénomènes qui accompagnent la rupture de la vésicule de de Graaf. — Nous venons de voir que l'ovisac est énorme lorsqu'il est arrivé à maturité. Au moment où il est prêt à se rompre, par éclatement, le sommet de la saillie est représenté par une pellicule très-mince, où l'on trouve : l'épithélium qui se continue avec celui du péritoine, la tunique albuginée et la paroi propre du follicule considérablement amincies; les vaisseaux s'atrophient sur ce point culminant. Tandis que ces phénomènes d'atrophie, d'amincissement, se passent au sommet de l'ovisac, on voit des phénomènes inverses sur la périphérie et vers le fond. En effet, le reste de la paroi se vascularise encore davantage, la portion d'ovisac attenant à l'ovaire s'épaissit, de même que la membrane granuleuse dont les cellules épithéliales triplent de diamètre.

La paroi de la vésicule, distendue outre mesure, et ne pouvant plus résister, éclate tout à coup (fig. 428); son contenu (ovule, disque proligère, liquide) est lancé, par le retrait brusque des parois de l'ovisac rompu, dans la cavité de la trompe, qui avait adapté son pavillon à la surface de l'ovaire, au moyen de ses contractions.

FIG. 428. — Rupture de la vésicule de de Graaf et déhiscence de l'œuf.

1. Paroi de la vésicule. — 2. Déchirure de la vésicule. — 3 et 6. Granulations du disque proligère expulsées de la cavité de la vésicule. — 4. Vésicule germinative. — 5. Ovule.

La rupture de l'ovisac coïncide avec le milieu ou la fin de l'écoulement menstruel; elle se fait spontanément. Il peut arriver cependant qu'une chute, un coup, le coït, un ébranlement quelconque, la provoquent.

Ordinairement, une seule vésicule de de Graaf se rompt; mais il peut se faire que deux ou trois arrivent à maturité au même moment. On a vu rarement deux ovules dans un seul ovisac (d'où les grossesses doubles).

Spontanément, il ne se fait pas de rupture d'ovisac entre deux époques menstruelles; mais l'ébranlement du coït peut, au milieu même du mois, faire éclater un ovisac qui était en voie de maturité (d'où la fécondation hors de l'époque menstruelle). Rouget et Sappey admettent que le tissu ovarien peut se contracter au moment du coït, de sorte que la vésicule de de Graaf serait rompue par contraction de l'ovaire. Rouget dit que l'ovaire est érectile, qu'il participe à l'érection, et que ses nombreuses fibres musculaires peuvent se contracter pour éjaculer, pour ainsi dire, l'ovule, comme les vésicules séminales se contractent pour éjaculer le sperme. On pourrait en déduire que, en dehors de l'époque menstruelle, la femme court d'autant plus la chance d'être fécondée, qu'elle participe davantage au coït. La participation que la femme prend au coït se manifeste, en effet, par l'érection des tissus érectiles de ses organes génitaux.

Au moment de la rupture de l'ovisac, il peut arriver que des vaisseaux se déchirent; il en résulte la formation d'un épanchement sanguin de peu d'importance, dans la dépression qui succède à la rupture de la vésicule. Dans quelques cas rares, l'écoulement de sang est plus abondant; il se forme, dans le cul-de-sac recto-vaginal, un épanchement plus ou moins considérable : c'est là l'une des causes de l'hématocèle rétro-utérine.

Phénomènes qui suivent la rupture de la vésicule ovarienne. Corps jaune. — Dès que la rupture de la vésicule a eu lieu, les parois se rétractent et s'hypertrophient, et il se produit dans la dépression un liquide gélatineux ou, exceptionnellement, un caillot sanguin. La paroi et le liquide sont le siége d'un travail lent, travail réparateur, comme celui d'une plaie, qui finit par produire une sorte de cicatrice. Mais, avant la production de celle-ci, la substance réparatrice offre une teinte plus ou moins jaune, ce qui lui a valu le nom de corps jaune.

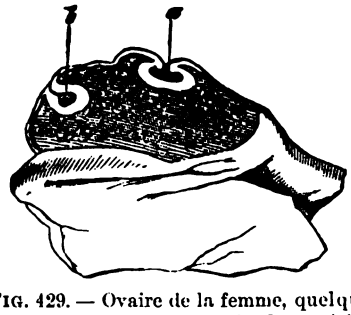

FIG. 429. — Ovaire de la femme, quelque temps après la rupture de deux vésicules ovariennes.

a. Vésicules rompues et commencement d'hypertrophie des parois.

Le *corps jaune* succède à toute rupture de vésicule de de Graaf, que l'ovule ait été ou non fécondé. Dans les deux cas, ce sont les mêmes transformations qui se produisent; seulement, lorsque l'ovule n'est pas fécondé, le corps jaune est peu étendu, comme une tête d'épingle, comme un pois au plus, et il parcourt toutes ses périodes dans un intervalle de trente à quarante jours. Si l'œuf a été fécondé, au contraire, le corps jaune couvre une grande partie de la surface de l'ovaire; il n'est pas encore cicatrisé après l'accouchement. Généralement, il augmente d'étendue jusqu'au troisième ou quatrième mois de la grossesse; puis il s'atrophie insensiblement, et souvent, chez les femmes mortes en couches, il offre encore 8 à 10 millimètres. Ces caractères différents ont porté Coste à admettre les *corps jaunes de la menstruation* (corps jaunes faux), ce sont les premiers, et les *corps jaunes de la grossesse* (corps jaunes vrais).

Lorsque le corps jaune a parcouru ses phases, la paroi de l'ovisac a disparu.

Nous devons examiner comment la cavité de l'ovisac est comblée, et à quoi est due la couleur jaune.

La *cavité de l'ovisac*, résultant de sa rupture, *est comblée par l'hypertrophie même de la paroi de l'ovisac*. Cela n'est pas douteux; nous savions même déjà que cette hypertrophie avait commencé pendant l'évolution de la vésicule ovarienne. Si l'on regarde avec soin cette cavité, on voit sur ses parois des saillies qui simulent des ondulations, des circonvolutions, des replis qui s'avancent vers le centre de la cavité jusqu'à ce que celle-ci soit complétement remplie. Ce plissement, qui se montre comme sur la figure 430, est expliqué différemment par divers anatomistes.

FIG. 430. — Formation des corps jaunes.

a. Paroi de la vésicule immédiatement après la rupture. — *b*. Plissement de la membrane interne non élastique. — *c*. Ces replis augmentent et forment des espèces de circonvolutions. — *d*. La cavité située entre ses replis se transforme en une fente. — *e*. Cicatrice.

En Allemagne, on fait jouer un certain rôle à la prétendue tunique externe qui, en se rétractant sous l'influence de son élasticité, aiderait au plissement de la membrane interne hypertrophiée.

Sappey admet une action du stroma musculaire de l'ovaire. En se rétractant, dit-il, le stroma de l'ovaire plisse la paroi de l'ovisac.

Robin montre qu'il ne se produit rien en dehors de la paroi même de l'ovisac. Celle-ci s'hypertrophie parce que les cellules de l'ovisac,

contenues dans ses parois, se multiplient. La paroi s'épaississant, elle se porte vers la cavité, sous forme de saillies, de replis, qui finissent par se rencontrer. Le liquide gélatineux qui s'est développé entre les replis semble déterminer leur soudure. Il en résulte une cicatrice étoilée.

La *couleur jaune* est due à une quantité considérable de granulations graisseuses qui se développent dans les cellules de l'ovisac.

Quant à l'*épithélium* de la membrane granuleuse, il disparaît avec tout ce qui restait de l'ovisac.

Lorsque le corps jaune est à son apogée, sa substance est très-vasculaire; elle fait une petite saillie sur l'ovaire, et l'on peut constater une couche de tissu conjonctif entre le stroma de l'ovaire et le corps jaune lui-même; cette couche est probablement formée par l'hypertrophie de cette mince couche que nous avons signalée autour de la paroi de l'ovisac.

D'après Frey, le réseau vasculaire du corps jaune serait un des plus serrés de l'organisme. Les cellules de sa substance seraient nombreuses, et de deux sortes : les unes fusiformes, de 20 à 40 μ de long, sur 4 à 6 μ de large, occupant surtout le voisinage des vaisseaux; les autres, plus grandes, de forme variable, contenant des granulations graisseuses jaunâtres.

5° Ovules ou œufs.

Les œufs sont contenus dans les vésicules ovariennes ; chaque vésicule en renferme un, rarement deux, très-exceptionnellement trois (Schrön en a trouvé trois chez la chatte).

Jusqu'en 1827, époque à laquelle de Baer découvrit l'ovule, on prenait les ovisacs eux-mêmes pour les œufs; de Graaf, en les signalant, avait cru avoir trouvé les véritables œufs des mammifères.

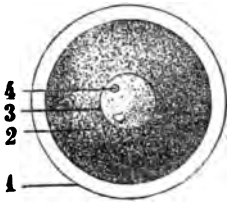

FIG. 431. — Ovule.

1. Membrane vitelline (représentant l'enveloppe d'une cellule).— 2. Vitellus (représentant le protoplasma granuleux d'une cellule). — 3. Vésicule germinative (représentant le noyau). — 4. Tache germinative (représentant le nucléole).

L'ovule peut être considéré comme une cellule parfaite, c'est-à-dire pourvue d'une enveloppe. Son diamètre moyen est de 10 μ ; il a donc les mêmes dimensions que les globules blancs du sang.

Avant la menstruation, il est situé au centre de la masse épithéliale qui remplit l'ovisac ; dès l'époque de la puberté, l'accumulation de liquide dans l'ovisac repousse l'ovule vers la paroi, celui-ci se porte sur le côté qui regarde la surface de l'ovaire, dont il se rapproche de plus en plus, jusqu'à ce

qu'il soit arrivé au contact de la paroi de l'ovisac [1]. Chez la femme réglée, l'ovule a doublé ou triplé de volume; il mesure de 20 à 35 μ, et il est parfaitement sphérique.

L'ovule, véritable cellule parfaite, montre à l'examen microscopique: une enveloppe, la *membrane vitelline*, et un contenu, le *vitellus*. Dans le vitellus, contre la membrane vitelline, on aperçoit un noyau vésiculeux, la *vésicule germinative;* dans celle-ci existe un nucléole, la *tache germinative*, appliqué aussi contre la paroi de la vésicule. Chacune de ces parties a été découverte à des époques différentes; on n'avait pas saisi tout d'abord l'identité complète de l'ovule et d'une cellule parfaite.

1° Membrane vitelline. — Cette membrane, qui constitue l'enveloppe de l'ovule, est extrêmement épaisse, 9 μ en moyenne. Elle est parfaitement transparente, amorphe, et se montre au microscope sous forme d'un anneau transparent dont on n'aperçoit que les deux circonférences: ce qui lui a fait donner encore le nom de *zone transparente* ou *zone pellucide*.

Cette membrane est homogène; jusqu'à présent, elle n'a pas offert, *dans l'espèce humaine*, le moindre conduit; on n'a jamais pu y observer de pertuis, de porosités. Il faut donc admettre que, au moment de la fécondation, c'est-à-dire de l'union de l'élément mâle et de l'élément femelle, les spermatozoïdes passent à travers la membrane vitelline pour arriver sur le vitellus où ils se dissolvent. (*Voy.* fig. 432.) C'est en 1840 que Barry a constaté le premier la pénétration des spermatozoïdes dans l'ovule.

FIG. 432. — Spermatozoïdes pénétrant dans la paroi de l'ovule.

Il n'en est pas de même chez les animaux. D'après Remak, la membrane vitelline de l'*œuf des mammifères* est sillonnée de stries rectilignes, traversant la membrane vitelline de la surface externe vers le vitellus; il les considère comme des canalicules poreux, analogues à ceux qu'on trouve sur le plateau des cellules épithéliales de l'intestin grêle.

Il résulte des recherches faites par Leydig sur l'ovule de la taupe, que les canalicules poreux sont manifestes, qu'une portion du jaune

1. Il semble résulter de récentes recherches de His, Kölliker, Schrön, etc., que le disque proligère occupe le fond de la vésicule, c'est-à-dire le point opposé à la surface de l'ovaire. L'ovule, au lieu d'être placé contre la paroi de l'ovaire, occuperait la partie la plus saillante du disque proligère, celle qui regarde la cavité de l'ovisac. Cette position de l'ovule au fond du follicule avait été indiquée autrefois en France par Pouchet.

peut fuser à travers ces canalicules, qui deviennent ensuite légèrement sinueux. (*Voy.* fig. 433.)

Parmi les micrographes qui ont fait tous leurs efforts pour chercher un canal, un trou, *micropyle*, dans la membrane vitelline, on en cite deux. En 1854, Meissner a observé une *fente* sur un ovule de lapin; vers 1863, Pflüger a cru s'être assuré de l'existence d'un *micropyle* dans la membrane vitelline de l'ovule chez la chatte. (*Voy.* un micropyle dans la fig. 434.)

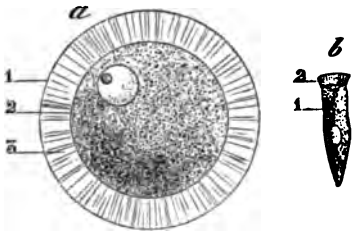

FIG. 433. — Ovule de taupe.

1. Limite extérieure de la membrane vitelline. — 2. Limite intérieure. — 3. Canaux déterminant les porosités de cette membrane.

Dans l'*œuf des poissons*, il est certain qu'il existe un micropyle, c'est-à-dire un canal infundibuliforme traversant la membrane vitelline. Les poissons sont les *seuls vertébrés* chez lesquels l'existence de ce micropyle ne soit point douteuse. C'est en France que le micropyle des poissons a été découvert. Doyère l'a signalé le premier chez le *Syngnathus ophidium* [1]. Plus tard, Bruch le découvrit, de son côté, sur les œufs de la *truite*; Leuckart, sur les œufs du *silure* et du *brochet*. Le micropyle des poissons aurait la forme d'un infundibulum à sommet dirigé vers le vitellus (Reichert).

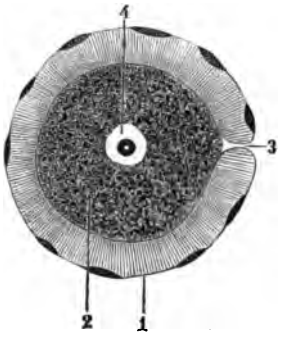

FIG. 434. — Micropyle dans l'œuf de l'Holoturia tubulosa (Leydig).

1. Membrane vitelline et noyaux. — 2. Vitellus. — 3. Micropyle. — 4. Vésicule germinative.

Dans l'*œuf des invertébrés*, l'existence du micropyle est fréquente. On le trouve dans l'œuf des *holothuries*, et dans l'œuf de quelques vers. Le micropyle est très-répandu chez les lamellibranches. Les insectes possèdent le micropyle; on l'observe multiple quelquefois.

Nature de la membrane vitelline. — On a longtemps considéré la membrane vitelline comme une membrane de cellule; aujourd'hui, il résulterait des recherches de Reichert, Pflüger et Waldeyer que cette membrane est une *formation cuticulaire*, une véritable exsudation des cellules du disque proligère.

Suivant ces anatomistes, l'ovule est, primitivement, un protoplasma granuleux sans enveloppe; les cellules du disque proligère sont im-

1. L'Institut, 1850.

médiatement appliquées à sa surface. Il se forme, sur la face de chaque cellule en contact avec l'ovule, une cuticule analogue au plateau des cellules épithéliales de l'intestin grêle; ces cuticules se soudent ensemble, se séparent des cellules qui leur ont donné naissance, et constituent ainsi la membrane vitelline.

L'eau détermine le gonflement de la membrane vitelline, dont la substance se rapproche un peu de la substance élastique. Les alcalis la dissolvent difficilement.

Variétés de membrane vitelline. — Nous venons de voir des membranes vitellines transparentes, poreuses et percées d'un ou de plusieurs micropyles. Chez les invertébrés, on observe des variétés infinies dans la constitution de la membrane vitelline. 1° Les canalicules poreux et le micropyle existent quelquefois ensemble ; Leuckart admet que les premiers servent aux échanges nutritifs du vitellus, tandis que le second permettrait aux spermatozoïdes de pénétrer dans l'œuf. 2° Quelquefois, la membrane vitelline est représentée par une couche albumineuse qui engendre une pellicule un peu dure à sa face interne, contre le vitellus, comme on l'observe dans quelques acéphales, chez la *Venus decussata*, par exemple. La pellicule durcie se trouve quelquefois en dehors de la couche albumineuse, comme dans les *najades*. 3° La membrane vitelline est rigide et même opaque chez les nématodes. 4° Dans quelques *araignées*, *crustacés*, *insectes*, etc., on peut trouver une membrane et quelquefois deux, autour de la membrane vitelline. 5° Sur l'œuf de certains insectes, la membrane vitelline offre, à sa surface externe, un dessin qui représente des cellules ou des alvéoles : on dirait une véritable sculpture; cette disposition est due aux empreintes des cellules du disque proligère qui ont sécrété la membrane vitelline. 6° La membrane vitelline, chez quelques araignées, offre une surface veloutée, semblable au duvet des plantes (de Witich, 1849). 7° Les œufs d'hiver des rotateurs ont un aspect chagriné; ils sont recouverts de petites saillies. 8° Enfin, chez quelques animaux, la membrane vitelline se transforme en une coque dure, par le dépôt de sels calcaires, comme dans les *gastéropodes terrestres*, les *papillons de nuit*, les *sauterelles*, (Schlossberger), ou par la formation de cristaux, comme dans les *hélicinés*. Nous n'en finirions pas si nous voulions parler de toutes les variétés qu'on peut encore observer.

L'*absence de membrane vitelline* paraît avoir été constatée dans les œufs de certaines *méduses* (Leuckart).

2° Vitellus. — Le vitellus, ou *jaune de l'œuf*, offre une teinte légèrement jaunâtre; il remplit complétement la membrane vitelline sur les œufs frais. Il est formé d'un protoplasma visqueux tenant en suspension une quantité considérable de granulations; des granulations

graisseuses se développent dans les ovules arrivés à maturité, sous forme de petits globules. Le vitellus est l'analogue de l'œuf des oiseaux.

Dans l'ovule des *batraciens*, on rencontre quelquefois des masses stratifiées, de nature albuminoïde (Virchow), qui offrent une grande analogie de structure avec les grains d'amidon, à couches également stratifiées. Des granulations pigmentaires se montrent dans le jaune de plusieurs batraciens, *Syren*, *Rana*, *Bombinator*, par exemple. Il en est de même chez quelques poissons, tels que le *Polypterus* et l'*Acipenser*.

Chez les *invertébrés*, le vitellus présente des variétés infinies de coloration. Quant aux corpuscules qui y sont contenus, ils ne diffèrent que sous le rapport du volume : les uns sont des granules extrêmement petits, les autres peuvent arriver à former de grosses gouttes de graisse.

Nature du vitellus. — Le vitellus est-il le contenu d'une seule cellule ou le résultat d'un certain nombre de cellules ? La question n'est pas tout à fait résolue. Toujours est-il qu'on trouve des cellules autour du vitellus dans certains hirudines, tels que le *Piscicola*. Dans le vitellus de certains insectes, Stein a décrit des cellules.

3° Vésicule germinative. — Elle fut découverte par Purkinje chez les oiseaux; depuis, on l'appelle quelquefois *vésicule de Purkinje*. En 1834, Coste la signala chez les mammifères. Cette vésicule représente un *noyau* de cellule, parfaitement arrondi, mesurant de 20 à 40 μ, sur un œuf à maturité. La vésicule germinative se rapproche constamment de la membrane vitelline, à mesure que l'œuf mûrit. Le contenu de la vésicule germinative est une substance complétement transparente.

Dans tous les vertébrés, la vésicule germinative occupe la même position excentrique dans le vitellus. Elle est unique dans les mammifères et les oiseaux, multiple dans les amphibies, les poissons, et surtout dans les batraciens.

4° Tache germinative. — Découverte par Wagner, cette tache représente le *nucléole* du noyau. C'est un corpuscule arrondi, parfaitement homogène, de 7 à 10 μ, dans un œuf arrivé à maturité. De même que la vésicule germinative, la tache germinative occupe une position excentrique; elle est appliquée à la surface interne de l'enveloppe de la vésicule.

Schrön et Barry prétendent avoir découvert, dans la tache germinative, un corpuscule, véritable *nucléolule*, qu'ils considèrent comme une partie constituante de l'œuf des mammifères (Bericht, etc., 1864).

Dans ces derniers temps, Balbiani a communiqué aux sociétés savantes le résultat de ses recherches sur la structure de l'ovule. Cet

auteur prétend qu'il existe constamment, dans le vitellus des êtres de la série animale, depuis les insectes jusqu'à l'homme, une deuxième vésicule qu'il nomme *vésicule embryogène*. Cette vésicule embryogène, plus petite que la vésicule germinative, serait le centre du mouvement nutritif qui transforme le vitellus, d'abord transparent, en une masse granuleuse, opaque. La vésicule embryogène persisterait après la fécondation, pour donner naissance à certains organes. Ces assertions sont vagues, et attendent confirmation.

FIG. 435. — Ovisac d'une femme de 32 ans, d'après Balbiani.

1. Section de la paroi. — 2. Cellules épithéliales de la membrane granuleuse. — 3. Ovule. — 4. Vésicule germinative. — 5. Vésicule embryogène entourée de nombreuses granulations.

Balbiani prétend encore avoir vu, dans l'œuf des *myriapodes* et des *arachnides*, un canal, se montrant, sous l'influence de l'acide acétique. Ce canal partirait de la tache germinative, traverserait la vésicule germinative, offrirait une double enveloppe en sortant de la vésicule, et se porterait à la périphérie du vitellus, en s'infléchissant et diminuant de diamètre. Ces observations de Balbiani se trouvent dans une note de la traduction française de l'*Histologie* de Frey, p. 103.

Développement des ovaires, des ovisacs et des ovules.

1° Formation et développement des ovaires. — Sur le bord interne du corps de Wolff se montre, dans le cours du premier mois de la vie intra-utérine, un blastème blanchâtre qui constituera l'ovaire. Sur le bord externe du corps de Wolff, on voit le conduit de Müller, qui formera plus tard la trompe de Fallope. Il est impossible de distinguer les sexes à ce moment, l'ovaire occupant la même place que le testicule. Vers la dixième semaine, l'ovaire prend une forme plus allongée que le testicule et une position un peu oblique ; à ces caractères on peut le distinguer. Pendant que le corps de Wolff s'atrophie, l'ovaire descend, comme le testicule, vers la région du bassin. Au quatrième mois, il correspond à la base du sacrum ; au sixième, il atteint le milieu de la région iliaque ; dans les trois derniers mois, il est situé sur le bord même de l'excavation pelvienne.

C'est la substance corticale qui se montre la première. Pendant que l'ovaire opère sa migration, il se replie en forme de gouttière dans la concavité de laquelle apparaît une substance d'un gris cendré, premier rudiment de la substance médullaire. Au moment de la naissance, et même dans les premières années qui la suivent, l'ovaire est allongé et creusé d'une gouttière à sa face inférieure. La substance médullaire

s'accroît, elle refoule la substance corticale, qui s'étale de manière à former toute la surface de l'ovaire, de sorte qu'il ne reste plus qu'une petite portion de substance médullaire à découvert; cette portion formera le hile; elle donne passage aux vaisseaux et aux nerfs.

2° Formation et développement des ovisacs et des ovules. — 1° *Théorie ancienne.* Il n'y a pas bien longtemps, on admettait que les ovisacs *naissaient isolément* les uns à côté des autres dans le tissu de l'ovaire.

Bischoff est un des rares micrographes qui n'admettent pas les découvertes qui ont été faites dans ces dernières années sur le développement des ovisacs et des ovules. Pour Bischoff, qui admet encore l'opinion ancienne, les ovisacs naissent indépendamment les uns des autres. Il existerait des groupes de cellules au milieu desquelles serait contenue la vésicule germinative. Plus tard, une membrane propre, la paroi de l'ovisac, se montrerait à la périphérie, pendant que le vitellus et la membrane vitelline se développeraient au centre.

2° *Théorie nouvelle.* — On ne saurait plus admettre cette explication aujourd'hui, après les travaux de plusieurs savants, à la tête desquels il faut citer His, Kölliker, Langhans, Pflüger, ce dernier surtout, qui a publié plusieurs travaux sur ce sujet, de 1862 à 1865. Schrön, dont la publication est un peu antérieure à celle de Pflüger, n'a pas complétement saisi le mode de formation de l'ovule, quoiqu'il se rapproche de la vérité en plusieurs points.

Cordons glandulaires de l'ovaire. — Dès les premiers temps de la vie embryonnaire, pendant toute la durée de la vie fœtale, et même après la naissance, on observe dans l'écorce de l'ovaire des traînées de cellules, auxquelles on donne le nom de *cordons glandulaires de l'ovaire.* A mesure que les ovisacs et les ovules se montrent, ils deviennent de plus en plus profonds, sans dépasser toutefois la substance corticale; c'est donc toujours à la surface de l'ovaire qu'il faut chercher les cordons glandulaires.

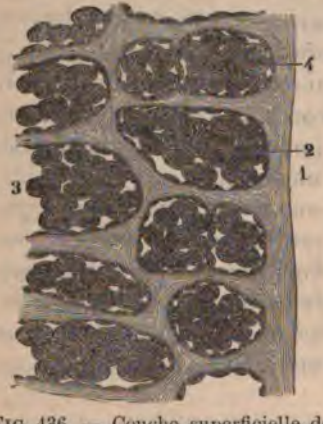

FIG. 436. — Couche superficielle de l'ovaire d'un embryon de sept mois. Coupe des cordons glandulaires.

1. Surface de l'ovaire. — 2. Cordon glandulaire formé d'une grande quantité d'œufs. — 3. Œufs du centre des cordons. — 4. Cellules épithéliales formant la surface des cordons glandulaires. (Grossissement, 400.)

Éléments des cordons glandulaires. — Ces cordons sont uniquement formés de cellules résultant de la prolifération des cellules épithéliales du corps de Wolff (*voy.* plus bas). Chez les jeunes embryons, ces cordons s'anastomosent entre eux, de

manière à former une sorte de réseau au milieu du tissu conjonctif de l'ovaire.

Les cellules des cordons glandulaires sont de deux espèces : les unes, plus volumineuses, forment une sorte d'axe dans le cordon : *ce sont les ovules futurs;* les autres, petites, analogues aux cellules épithéliales, entourent les précédentes et constituent la surface du cordon glandulaire; elles donneront naissance, plus tard, aux *cellules épithéliales qui entourent l'ovule* dans l'ovisac. Chez certains animaux, comme le chat, Pflüger décrit une membrane très-mince autour des cordons glandulaires; cette membrane n'existe assurément pas chez l'homme ni chez les ruminants.

Formation des ovisacs. — Primitivement, comme nous venons de le dire, la surface des cordons glandulaires est en contact avec le tissu conjonctif du stroma de l'ovaire. Nous avons vu aussi que les cordons glandulaires les plus récents sont toujours les plus superficiels, de sorte que, dans une coupe perpendiculaire de la surface de l'ovaire, les cellules des cordons superficiels sont toujours plus petites que celles des cordons profonds (fig. 437). Si ceux-ci sont plus anciens, il est donc naturel que les ovisacs se forment d'abord dans les couches profondes corticales, ce qui a lieu en effet.

FIG. 437. — Un cordon glandulaire déjà cloisonné; on voit les ovisacs au moment de leur formation. Dans l'un, il y a deux ovules, qui se sépareront probablement plus tard.

1, 1. Tissu conjonctif. — 2, 2. Épithélium de l'ovisac, rudiment de la membrane granuleuse. — 3, 3. Ovules récemment formés.

Le tissu conjonctif du stroma se condense autour du cordon glandulaire, de manière à lui former une sorte d'enveloppe. De l'intérieur de celle-ci partent des prolongements qui cloisonnent les cordons glandulaires et les divisent en plusieurs fragments, dans chacun desquels on trouve des cellules épithéliales périphériques et des œufs profondément situés. L'enveloppe conjonctive qui entoure chaque fragment de cylindre envoie de nouvelles cloisons qui en divisent le contenu, jusqu'à ce qu'il ne reste plus dans chaque fragment qu'un ovule. Nous avons déjà vu qu'il est très-rare de trouver deux ovules dans un seul ovisac.

La vésicule ovarienne, vésicule de de Graaf, ovisac, follicule de l'ovaire, est donc ainsi composée; son enveloppe est formée par le tissu conjonctif; la masse épithéliale est constituée par les cellules épithéliales de la surface des cordons glandulaires qui ont proliféré; l'ovule n'est autre chose que la cellule la plus centrale, volumineuse. Nous avons vu plus haut (*voy.* Membrane vitelline) que l'enveloppe de l'ovule se forme aux dépens de l'épithélium qui remplit l'ovisac, comme une cuticule.

L'ovisac reste longtemps privé de vaisseaux. Ce n'est qu'à l'époque de la puberté, au moment où le liquide s'accumule dans cet organe, que sa paroi se vascularise.

Origine des éléments des cordons glandulaires. — Cette origine n'est pas bien connue, et les assertions de His ne sont pas appuyées sur des preuves irrécusables. Néanmoins, voici ce que l'on suppose, d'après le travail de His : *l'ovaire serait formé par un canalicule glandulaire du corps de Wolff;* l'épithélium de ce canalicule, en proliférant, donnerait naissance aux cordons glandulaires, de sorte que *les ovules et les cellules épithéliales qui les entourent dériveraient de l'épithélium du canalicule du corps de Wolff.*

Travaux antérieurs à ceux de Pflüger. — Avant Pflüger, on avait mentionné les cordons glandulaires. En 1838, dans les *Archives* de Müller, Valentin dit que les ovaires de l'embryon avaient une structure tubuleuse; que les tubes, assez analogues aux canalicules séminifères, étaient fermés aux deux bouts, et que les ovisacs se formaient dans les tubes, pendant que ceux-ci disparaissaient insensiblement. En 1856, Billroth décrivit de longs canaux cylindriques dans l'ovaire d'un embryon de quatre mois, canaux sur le trajet desquels se développeraient les ovisacs, par suite d'étranglements.

ARTICLE DEUXIÈME

TROMPES DE FALLOPE

Les trompes de Fallope, *trompes utérines,* ou *oviductes*, sont deux tubes de 12 centimètres de long, situés chez la femme, dans l'aileron supérieur du ligament large, et dirigés à peu près transversalement de l'ovaire à l'utérus. Ces tubes sont tellement étroits, dans leur moitié interne, que Barkow a donné à cette portion le nom d'*isthme.* Du côté externe, le tube s'élargit considérablement, jusqu'à 5 ou 6 millimètres. Henle appelle cette portion *ampoule de l'oviducte.* L'orifice situé dans la cavité utérine constitue l'*ostium uterinum;* l'orifice opposé est l'*ostium abdominale.* L'extrémité externe de la trompe, *pavillon, morceau frangé*, est évasée comme une corolle et formée de petites franges dentelées, analogues à des pétales. Parmi ces franges, l'une s'étend jusqu'à l'ovaire, et prend le nom de *frange ovarique.*

Les trompes de Fallope, dont les parois offrent une épaisseur d'un millimètre, sont formées de trois couches : séreuse, musculeuse, muqueuse, de vaisseaux et de nerfs.

Couche séreuse. — Le péritoine constitue la couche séreuse; il est lâchement uni à la couche musculeuse, dont il ne recouvre pas le

quart inférieur. Vers l'extrémité externe de la trompe, le péritoine arrive au bord libre des franges du pavillon, dont il recouvre la surface externe.

Couche musculeuse. — Elle est formée de deux plans de fibres musculaires lisses : un plan longitudinal superficiel, et un plan circulaire profond.

Les *fibres longitudinales* font manifestement suite aux fibres de l'utérus, qui partent du fond et des deux faces de cet organe. Ces fibres n'arrivent pas jusqu'aux franges, elles se terminent sur la face externe du pavillon, excepté un faisceau qui se prolonge dans la frange ovarique, jusqu'à l'ovaire.

Les *fibres circulaires* forment une couche plus épaisse vers la partie interne de la trompe. Elles sont régulièrement disposées depuis l'*ostium abdominale*, où elles constituent une sorte de sphincter, jusqu'à l'utérus, où elles se confondent avec les fibres de cet organe. La portion de trompe qui chemine dans l'épaisseur de la paroi utérine est réduite à sa tunique muqueuse qui adhère intimement au tissu musculaire de l'utérus.

Au milieu des éléments musculaires, qu'il est assez difficile d'isoler, on trouve du tissu conjonctif, sans fibres élastiques, analogue à celui du stroma de l'ovaire et contenant comme lui une certaine quantité de corpuscules fusiformes du tissu conjonctif.

Couche muqueuse. — Elle offre des plis longitudinaux, plis ramifiés et anastomosés entre eux, dans la portion externe, dilatée, de la trompe [1]. On y trouve le derme et une couche épithéliale.

Le *derme* de la muqueuse est composé de fibres de tissu conjonctif, sans fibres élastiques, et d'une grande quantité de corpuscules fusiformes du tissu conjonctif, c'est-à-dire un tissu conjonctif embryonnaire, non encore développé. Cette couche est mince et reliée à la couche musculeuse par un tissu conjonctif sous-muqueux mince et assez résistant. Il en résulte que la muqueuse et la musculeuse sont intimement unies, et que les plis de la première ne sont pas dus à la laxité du tissu sous-muqueux.

L'*épithélium* est un *épithélium cylindrique simple, à cils vibratiles*, c'est-à-dire une rangée simple de cellules coniques sur la base desquelles on trouve six à huit cils par cellule. Le mouvement vibratile est dirigé de l'ovaire vers l'utérus ; il est donc destiné à porter l'ovule. Les cellules sont très-longues et très-larges : leur longueur varie de 50 à 70 μ; leur largeur est, à la base, de 15 à 25 μ.

L'épithélium de la trompe se continue directement avec celui de la

1. Ces plis sont remarquables ; ils sont très-volumineux, entre-croisés, et portent une foule de plis secondaires, de sorte que la face interne de la trompe paraît villeuse et en même temps aréolaire.

cavité utérine; du côté de l'ovaire, il arrive jusqu'au bord libre des franges où il s'arrête brusquement, pour être remplacé par les cellules pavimenteuses du péritoine. L'*ostium abdominale* de la trompe est le seul point du corps où l'on voit une muqueuse se continuer avec une séreuse. La chose vaut la peine d'être signalée, au point de vue anatomique, physiologique et pathologique, bien que Sappey accorde à cette communication une mince importance.

Vaisseaux et nerfs. — Les *artères* sont fournies par l'utéro-ovarienne; elles offrent, encore ici, la disposition des artères hélicines. Les *capillaires* forment un réseau à mailles un peu lâches dans la couche musculeuse, un réseau plus serré dans la muqueuse. Les *veines* se jettent dans la veine utéro-ovarienne. Les *lymphatiques*, d'après Sappey, se réunissent à ceux de l'ovaire et se portent avec eux aux ganglions lombaires. Les *nerfs* viennent du plexus qui accompagne l'artère utéro-ovarienne ; on ne connaît pas leur terminaison.

Des *glandes* ont été décrites par quelques auteurs, par Bowmann en particulier; elles paraissent ne pas exister.

ARTICLE TROISIÈME

UTÉRUS

L'utérus est une poche située entre les trompes de Fallope et le vagin, et formée de trois couches, ou membranes superposées: séreuse, musculeuse, muqueuse ; de vaisseaux et de nerfs. Nous étudierons d'abord l'utérus à l'état de vacuité.

1° *Couche séreuse.*

Le péritoine revêt toute la surface postérieure de l'utérus, le fond et les deux tiers supérieurs de la face antérieure; sur les côtés, la séreuse des deux faces s'adosse pour former le ligament large. Dans tous ces points, le péritoine est uni à la couche musculeuse. On trouve même quelques fibres musculaires lisses dans l'épaisseur de la séreuse.

2° *Couche musculeuse.*

La *direction* et les *rapports* des fibres musculaires de l'utérus occupent depuis longtemps les anatomistes. Ces fibres ne sont pas régulières comme dans l'intestin, elles constituent un tissu presque inextricable,

dont les divers plans sont entremêlés par des faisceaux de fibres qui passent de l'un à l'autre. On peut, néanmoins, en forçant un peu la description, admettre dans l'utérus trois plans de fibres musculaires.

Plan superficiel. — Ce plan est mince; il contient des fibres transversales et des fibres verticales.

Les *fibres transversales* naissent sur toute la surface de l'utérus, en avant, en arrière et sur le fond. Elles se dirigent sur les parties latérales et dépassent l'utérus, pour se porter dans l'épaisseur des ligaments larges. Celles qui sont situées sur le fond de l'utérus *se continuent avec les fibres longitudinales de la trompe de Fallope.* Les fibres nées de la partie supérieure de la face postérieure *donnent naissance au ligament de l'ovaire.* De la partie supérieure de la face antérieure, des fibres transverses superficielles se portent en dehors pour *former le ligament rond.* Toutes les autres fibres constituent des faisceaux minces, rubanés, qui *doublent la face profonde du péritoine dans l'épaisseur du ligament large.*

Appendices musculaires du plan superficiel. — La couche superficielle envoie des faisceaux dans la trompe de Fallope, le ligament de l'ovaire et le ligament rond; les deux premiers organes ont été décrits.

Le *ligament rond* se porte en dehors et en avant, pénètre dans le canal inguinal, pour confondre ses fibres avec celles de la face profonde de la peau des grandes lèvres et du pubis (Rouget dit qu'il s'arrête au muscle transverse de l'abdomen, qui lui donnerait naissance). Le ligament rond est musculeux; dans sa moitié interne, il est formé de *fibres lisses;* dans sa moitié externe, de *fibres striées.* Ces dernières naissent, selon Sappey, de la paroi inférieure du canal inguinal ou de l'épine du pubis. Elles se perdent, à une distance variable, sur le ligament rond, mais elles n'arrivent jamais jusqu'à l'utérus.

On trouve du tissu conjonctif entre les fibres musculaires du ligament rond. Dans son épaisseur, il existe une artère, des veines et des nerfs, que nous décrirons plus loin.

Les *fibres verticales*, déjà connues depuis Weitbrecht, désignées par Hélie sous le nom de *faisceau ansiforme* [1], recouvrent les fibres transversales que nous venons de décrire et s'entre-croisent en partie avec elles. Ces fibres n'appartiennent qu'au corps de l'utérus; elles parcourent toute la face antérieure, le fond et la face postérieure, pour se perdre insensiblement à la base du col. Ce faisceau, large d'un centimètre environ, est plus fort sur la face postérieure de l'utérus; au niveau du fond de cet organe, il s'anastomose sur ses bords avec les fibres transversales superficielles.

1. Hélie et Chenantais, *Recherches sur la disposition des fibres musculaires de l'utérus*, 1864, avec Atlas.

Plan moyen. — Le plan moyen est très-épais, beaucoup plus que les plans externe et interne réunis. Il est remarquable par l'abondance de ses vaisseaux. Les fibres qui le composent forment des faisceaux et des lamelles entre-croisées dans toutes les directions, et *constituent une couche plexiforme*, dont les fibres s'anastomosent dans tous les sens, en formant des mailles dans lesquelles passent les vaisseaux.

Plan profond. — Il est mince, et il offre des fibres dirigées dans tous les sens et entre-croisées. Quelques-unes affectent, cependant, une direction que l'on retrouve constamment, au niveau de l'embouchure des trompes, à l'orifice interne du col et à l'arbre de vie. 1° *Autour de l'ouverture des trompes*, on voit des fibres circulaires formant des anneaux qui s'agrandissent de plus en plus et qui ont cette ouverture pour centre. 2° A *l'orifice interne du col, canal intermédiaire* de quelques auteurs, *isthme* de l'utérus, on peut constater l'existence d'un sphincter qui soulève la muqueuse, *sphincter uteri*. 3° *L'arbre de vie* serait formé, sur les deux parois de la cavité cervicale de l'utérus, par des fibres musculaires qui partent de l'orifice externe du col, et qui se portent en haut, en se ramifiant, pour donner naissance aux plis, aux ramifications de l'arbre de vie.

Le *col de l'utérus*, dans sa portion intra-vaginale, est formé *presque uniquement de fibres circulaires* ; on y trouve seulement quelques fibres verticales. Dans la portion extra-vaginale du col, on rencontre les mêmes fibres, avec cette différence que les fibres verticales sont plus nombreuses, et que les fibres transverses superficielles du corps se prolongent sur cette portion du col. A ce niveau, on voit manifestement quelques fibres verticales de l'utérus se perdre dans l'épaisseur des parois du vagin.

Les *fibres de l'utérus sont des fibres musculaires lisses*, offrant une longueur moyenne de 50 à 60 μ, sur une largeur de 5 μ environ. Elles sont très-serrées et réunies entre elles par un peu de tissu conjonctif dense et pourvu de corpuscules fusiformes, comme celui que nous avons décrit entre les fibres musculaires de la trompe et dans le stroma de l'ovaire.

3° *Couche muqueuse.*

La muqueuse utérine offre des particularités remarquables de structure. Sa surface présente, à l'état normal, une couleur rosée dans le corps, une couleur blanche dans le col. La surface d'une coupe de l'utérus offre une teinte uniforme dans la couche muqueuse et dans la couche musculaire. D'autre part, les fibres musculaires de la couche moyenne de l'utérus sont tellement adhérentes à la muqueuse, qu'on ne peut séparer les deux couches. Voilà ce qui explique : 1° le dés-

accord qui règne entre les auteurs sur l'épaisseur de la muqueuse; 2° pourquoi on a cherché si longtemps, mais en vain, la muqueuse utérine : on voulait trouver une muqueuse doublée d'un tissu conjonctif sous-muqueux plus ou moins lâche, et l'on ne trouvait partout que continuité, que tissu consistant.

Il a fallu arriver jusqu'en 1834 pour découvrir cette muqueuse. L'honneur en revient à Coste, qui l'a étudiée avec soin. Son étude a été complétée, au point de vue histologique, par Robin.

La muqueuse utérine est remplie de glandes qui sécrètent un mucus alcalin.

L'*épaisseur* de cette muqueuse est évaluée par Sappey à 1 millimètre ou 1 millimètre 1/2 sur le corps, à 1 millimètre sur le col, à 1/2 millimètre environ dans le voisinage de l'orifice des trompes et de l'orifice interne du col. Ces dimensions me paraissent exactes, et, je dois le dire, Sappey est le seul auteur qui se soit approché de la vérité. Cette épaisseur augmente pendant la menstruation. Cruveilhier s'est rattaché à cette opinion. Ce sont aussi les chiffres de Henle.

Coste, Ad. Richard et Robin lui attribuent de 2 à 6 millimètres, à l'état normal.

Kölliker dit qu'elle mesure de 1 à 2 millimètres dans le corps, de 2 à 3 millimètres dans le col.

C'est le derme de la muqueuse qui fait tous les frais de cet épaississement, car la couche épithéliale est fort mince.

Épithélium. — C'est un *épithélium cylindrique simple, à cils vibratiles*, faisant suite à celui des trompes de Fallope. Vers la partie inférieure du corps de l'utérus, les cils vibratiles deviennent plus rares, l'épithélium se transforme peu à peu, pour devenir *épithélium pavimenteux* dans la moitié inférieure du col. (Cruveilhier, Frey, Henle, etc.)

De nombreuses variétés paraissent exister relativement à la forme de cet épithélium; elles expliqueraient, si elles étaient réelles, les différentes opinions qu'ont émises les divers anatomistes.

Kölliker, Robin et Sappey ont trouvé des cils vibratiles dans toute l'étendue du corps et du col.

Becker, qui a fait une étude spéciale de l'épithélium des organes génitaux, n'a rencontré de cils vibratiles que dans le fond de l'utérus.

Le *mouvement des cils vibratiles* se fait de l'orifice externe du col vers le fond de l'utérus, en sens inverse, par conséquent, de celui des cils de la trompe de Fallope.

Les cellules épithéliales sont pâles; leurs cils délicats se détachent rapidement après la mort. La longueur de ces cellules, abstraction faite des cils, est de 30 à 40 μ.

Derme. — Le derme, ou partie fondamentale de la muqueuse, est

serré et confondu avec les fibres musculaires de la couche sous-jacente. Il est formé principalement de ce *tissu conjonctif embryonnaire*, dépourvu de fibres élastiques, qu'on trouve si abondant dans les organes génitaux de la femme, et que nous avons déjà signalé dans l'ovaire et dans la trompe.

Si l'on place ce tissu sous le microscope, on trouve, au milieu d'une substance amorphe, des fibres de tissu conjonctif, les unes complètes, les autres en voie de développement; les corpuscules du tissu conjonctif y sont nombreux et s'y montrent avec toutes leurs formes; mais les corps fusiformes, ou fibro-plastiques, prédominent. Selon Robin, on y trouverait aussi quelques fibres musculaires lisses, et des cellules arrondies, analogues aux cellules de l'ovisac, que nous avons vues dans les parois de ces organes.

La surface du derme est lisse et polie dans le corps de l'utérus; au niveau du col, elle offre des saillies longitudinales et obliques, ainsi que des papilles.

L'*arbre de vie* de la paroi antérieure et celui de la paroi postérieure, *plis palmés* de quelques auteurs, ainsi que leurs ramifications, consti-

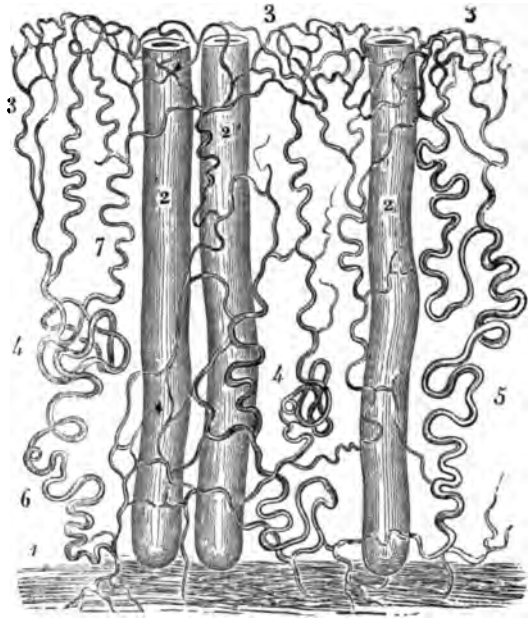

FIG. 438. — Glandes de la muqueuse utérine, d'après Robin.

1. Tissu musculaire sur lequel repose le fond des glandes. — 2, 2, 2. Glandes vues de côté. — 3, 3. Réseau vasculaire sous-épithélial de la muqueuse utérine. — 4. Enroulement des vaisseaux capillaires de la muqueuse sous forme de glomérules. — 5, 6, 7. Capillaires flexueux dont la direction est parallèle à celle des glandes.

tuent les saillies longitudinales et obliques de la surface muqueuse; elles renferment des fibres musculaires, selon Hélie et Chenantais.

Les *papilles* existent dans la moitié inférieure de la cavité du col; elles sont arrondies, coniques ou filiformes, et recouvertes d'épithélium pavimenteux.

La muqueuse de la portion vaginale du col sera étudiée avec le vagin.

Glandes de l'utérus. — Les glandes de l'utérus sont extrêmement nombreuses; elles sont toutes situées dans la muqueuse du col et du corps, dont la surface libre offre l'aspect d'un crible, lorsqu'on l'examine avec le secours d'instruments grossissants. L'intervalle qui sépare ces glandes est égal à leur propre diamètre.

Ces glandes sont un peu différentes dans le corps et dans le col.

a. Glandes du corps. — Ce sont des glandes tubuleuses, qui traversent perpendiculairement la muqueuse, et dont l'extrémité fermée, le fond, repose sur la couche musculeuse. Elles ont, par conséquent, une longueur égale à l'épaisseur de la muqueuse, 1 mill. à 1 mill. 1/2. Leur largeur est de 100 μ environ; le calibre des glandes, au niveau de l'orifice, est de 70 à 80 μ.

Ces glandes sont cylindriques, rectilignes, ou légèrement flexueuses, de même diamètre partout, excepté à leur ouverture, où elles se dilatent un peu, en forme de godet. A part cette dernière particularité, elles ont la disposition des glandes de l'estomac. Rarement, elles se bifurquent vers le fond.

Deux couches constituent la paroi des glandes utérines : une couche externe, amorphe, très-mince, et une interne, *épithélium cylindrique* (nucléaire, pour Robin).

Il n'y a qu'une seule espèce de glandes dans le corps de l'utérus; elles sont décrites sous différents noms : glandes en tube, follicules, glandes utriculaires.

FIG. 439. — Coupe de la muqueuse utérine parallèle à la surface libre.

1, 1. Deux glandes utérines avec leur épithélium — 2, 2. Deux glandes divisées. — 3, Tissu intermédiaire. (Grossissement, 200.)

b. Glandes du col. — Elles sont différentes de celles du corps. Selon Robin, elles seraient simplement plus larges et plus courtes, et offriraient, du reste, la même structure. Selon Henle, Kölliker et Wagner, ces glandes ne seraient autre chose que de simples *excavations anfractueuses*, ayant quelquefois 2 millimètres de profondeur, 60 à 70 μ de largeur, et 300 à 400 μ à leur embouchure. Une couche d'épithélium cylindrique tapisserait ces excavations.

Selon Sappey, ces glandes auraient échappé à la sagacité des observateurs, mais non à la sienne. Aussi nous apprend-il que les glandes du col utérin sont des *glandes en grappe;* chacune d'elles, dit-il, a un conduit qui se divise et se subdivise jusqu'à des culs-de-sac. Les orifices de ces glandes se voient au fond des sillons qui séparent les branches de l'arbre de vie. Enfin, elles occupent toute l'étendue du col, ainsi que l'*isthme* de l'utérus. Cornil considère aussi ces glandes comme des glandes en grappe [1].

c. Œufs de Naboth.— Un médecin de ce nom trouva un jour, sur la muqueuse du col, de petites saillies arrondies, grisâtres, comme perlées; il les prit pour des œufs tombés de la cavité du corps de l'utérus. Depuis, on les nomme *œufs de Naboth.* Ce sont de petits kystes, se montrant très-fréquemment dans la muqueuse du col, et rarement dans le corps. Ils sont dus à la dilatation des glandes, par l'accumulation d'un mucus très-visqueux. Selon les uns, il y a, en même temps, oblitération de l'ouverture de la glande; selon Robin, l'ouverture persiste. Ces kystes varient depuis 1/2 mill. jusqu'à 5 mill.; on les trouve fréquemment chez les vieilles femmes. D'après Sappey, on les trouverait quelquefois au fond de la muqueuse, près de la couche musculeuse, parce que, selon lui, ces kystes sont formés par la dilatation des culs-de-sac des glandes en grappe qu'il décrit dans la muqueuse du col.

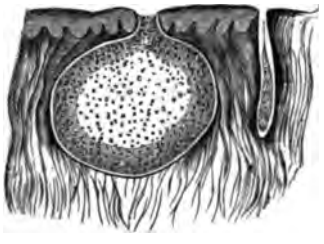

FIG. 440. — Coupe d'un œuf de Naboth sur la muqueuse du col de l'utérus; à droite, on voit une glande qui commence à se dilater.

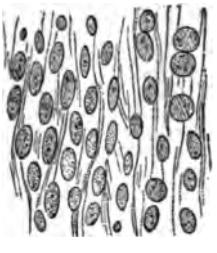

FIG. 441. — Mucus gélatineux de l'utérus. (Grossissement, 250.)

Le mucus des glandes utérines est visqueux, comme gélatineux. On y trouve quelquefois des cellules épithéliales qui se sont détachées de la paroi glandulaire, et l'on peut y constater toujours une grande quantité de leucocytes.

4° *Vaisseaux et nerfs.*

Les vaisseaux et les nerfs de l'utérus offrent ceci de particulier, que le corps et le col reçoivent chacun des organes vasculaires et nerveux distincts. Du reste, cette différence de structure entre le corps et le col

1. Cornil, *Journal de l'Anatomie*, 1864.

s'étend plus loin. On a remarqué que la muqueuse du col diffère de celle du corps, que les fibres musculaires ne sont pas les mêmes dans ces deux parties. Enfin, physiologiquement, le corps diffère du col; il est seul le siége de l'écoulement sanguin pendant les règles, et seul il se dilate pendant la grossesse; sa cavité est séparée de la cavité du col par un bouchon gélatineux siégeant à l'isthme de l'utérus, jusqu'au milieu du neuvième mois de la grossesse.

Vaisseaux et nerfs du corps. — Quatre *artères* arrivent au corps de l'utérus: la branche utérine de l'utéro-ovarienne et une branche longue et grêle, fournie par l'épigastrique ou la funiculaire, qui passe dans le ligament rond pour arriver à l'utérus. Toutes ces artères se portent à la partie supérieure des bords de l'utérus; les branches utérines s'anastomosent à plein canal avec les artères du col, puis elles pénètrent, en affectant la forme flexueuse, hélicine, que nous avons

FIG. 442. — Vaisseaux flexueux et tissu musculaire des organes génitaux internes; l'utérus et le vagin sont vus par leur face postérieure, d'après Rouget.

1. Renflements du plexus vaginal. — 2. Plexus cervico-utérin. — 3. Plexus utérin. — 4. Artères hélicines du corps de l'utérus. — 5. Artères hélicines du hile de l'ovaire. — 6. Insertions des faisceaux musculaires longitudinaux du vagin au pubis. — 8. Faisceaux musculaires de l'utérus constituant en grande partie le feuillet postérieur des ligaments larges. — 9. Ligament recto-utérin. — 10. Ligament rond s'étalant sur toute la surface antérieure de l'utérus. — 11. Ligament de l'ovaire. — 12. Ligament supérieur ou lombaire, qui accompagne et enveloppe les vaisseaux spermatiques. — 13. Faisceaux musculaires provenant du ligament de l'ovaire et s'entre-croisant avec les suivants 14, venant de l'ovaire même. — 15. Ligament tubo-ovarien. — 16. Faisceaux venus directement du ligament rond supérieur.

déjà vue dans plusieurs organes, dans l'épaisseur des parois de l'utérus, surtout dans la couche moyenne. Elles se ramifient en se rapprochant de la muqueuse, où elles forment un réseau serré qui entoure les glandes.

Les *veines*, extrêmement nombreuses, s'anastomosent dans l'épaisseur de la couche musculaire. Elles sont dépourvues de valvules, dans l'épaisseur du corps de l'utérus, et leur paroi, mince, adhère au tissu musculaire au moyen d'un tissu conjonctif dense. Les unes se jettent dans le plexus veineux utéro-ovarien, situé entre les deux feuillets du ligament large, d'où naissent les veines utéro-ovariennes. D'autres veines, très-petites et pourvues de valvules, passent dans le ligament rond, et vont se jeter, les unes dans la veine iliaque externe ou dans la veine épigastrique, les autres dans les veines des grandes lèvres ou du mont-de-vénus, avec lesquelles elles s'anastomosent.

Les *lymphatiques*, nés de la couche muqueuse et de la conche musculaire, sont extrêmement nombreux; ils forment, sous le péritoine, un réseau plus ou moins serré, d'où naissent des troncs qui accompagnent les veines utéro-ovariennes, et se jettent dans les ganglions lombaires.

Les *nerfs* viennent du plexus utéro-ovarien et pénètrent dans l'utérus avec l'artère; ils sont composés de tubes minces et de quelques tubes larges. Ils paraissent spécialement destinés à la couche musculeuse. On n'a pas constaté de ganglions sur leur trajet.

Vaisseaux et nerfs du col. — Les deux *artères* utérines, branches de l'hypogastrique, arrivent aux parties latérales de la portion extra-vaginale du col, s'anastomosent avec les artères du corps, se répandent dans le tissu du col, en formant aussi des hélices, et donnent naissance à un réseau capillaire destiné surtout aux parois glandulaires.

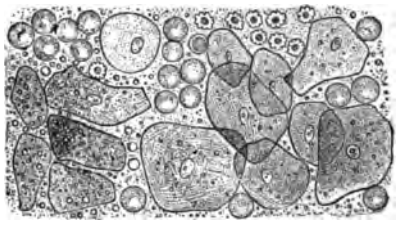

FIG. 443. — Liquide dans la leucorrhée chronique. On y voit : 1° de nombreuses cellules épithéliales plus ou moins polyédriques, venues du col utérin, quelques-unes contenant des gouttelettes graisseuses ; 2° des leucocytes, en haut et à gauche de la figure principalement ; 3° quelques globules rouges du sang déformés, en haut et à droite de la figure. (Grossissement, 250. Bennett.)

Les *veines* ont la même disposition que dans le corps; elles s'anastomosent avec celles du corps, sur les bords de l'utérus, et se jettent dans les veines hypogastriques.

Les *lymphatiques* offrent la même origine que ceux du corps; ils s'anastomosent avec eux à la surface de l'organe, et ils vont se jeter dans les ganglions pelviens latéraux.

Les *nerfs* existent dans le col; ils viennent du plexus hypogastrique et pénètrent dans le tissu de l'organe avec les artères. Ils sont peu

nombreux. Autrefois, on rejetait leur existence, parce que le col de l'utérus à l'état normal est insensible aux irritations physiques. Cependant, la douleur de cette partie de l'utérus, dans la métrite du col et dans la névralgie, aurait dû mettre les anatomistes dans la bonne voie.

Dans les *phlegmasies chroniques* de la muqueuse utérine, qui se rencontrent très-fréquemment, les glandes de la muqueuse s'hypertrophient et sécrètent abondamment. L'écoulement leucorrhéique qui en résulte renferme un grand nombre d'éléments figurés, parmi lesquels on remarque surtout des cellules épithéliales de forme variée, selon qu'elles viennent du corps, du col, ou des glandes; on y observe aussi des leucocytes (corpuscules de mucus ou de pus?) Dans quelques cas, on y trouve également des globules sanguins plus ou moins déformés (fig. 443).

Modifications de l'utérus pendant la menstruation.

Il n'est pas facile de se procurer un utérus pendant l'époque menstruelle; aussi les auteurs ne s'entendent-ils pas généralement sur les modifications que la menstruation imprime à cet organe. Les renseignements les plus précis nous sont donnés par Kölliker.

L'organe tout entier augmente de volume; il offre moins de dureté. Toutes les modifications portent sur la muqueuse, et spécialement sur la muqueuse du corps.

La *muqueuse* est hypertrophiée et se plisse : son épaisseur peut atteindre 6 millimètres, et même 12, au niveau des plis. Elle est rouge, molle et friable. Tout le système sanguin est distendu dans l'utérus; mais cette dilatation porte surtout sur la muqueuse du corps de l'organe, dont le réseau capillaire est considérablement injecté, notamment vers le fond.

Les glandes sont augmentées de longueur : elles peuvent atteindre 6 millimètres.

L'*épithélium* est éliminé en partie dans le corps, au moment où les vaisseaux capillaires superficiels du réseau de la muqueuse se déchirent pour verser le sang. Une fois que l'écoulement a cessé, un nouvel épithélium à cils vibratiles se reproduit.

Pendant l'époque menstruelle, l'épithélium du col reste intact; c'est à peine si la muqueuse, en ce point, offre une teinte rosée, un peu plus foncée qu'à l'état normal.

Modifications de l'utérus pendant la grossesse.

Pendant la grossesse, l'utérus s'hypertrophie. La masse devient vingt-quatre fois plus considérable, selon Meckel. A la fin de la gros-

sesse, il offre une longueur de 37 centimètres, une largeur de 26 centimètres, et une épaisseur de près de 2 centimètres. Dans les cinq premiers mois, il se dilate, en même temps que ses parois s'épaississent; dans les quatre derniers mois, il s'amincit en se dilatant. Toutes les couches, tous les éléments de l'utérus, participent à cette hypertrophie considérable; mais, il faut le reconnaître, c'est surtout la couche musculaire qui se modifie, qui subit une transformation presque complète. L'utérus devient un muscle creux, analogue au cœur.

Les modifications, que nous allons indiquer, font des progrès depuis le début de la grossesse jusqu'à la fin, car elles se produisent dans le but de fournir un muscle puissant, destiné à expulser le fœtus au moment de l'accouchement.

Couche séreuse. — Le péritoine n'est pas seulement distendu, il est hypertrophié : ce qui peut s'expliquer par l'hypertrophie des fibres musculaires sous-séreuses qui adhèrent à sa face profonde. Cette membrane n'est pas seulement soulevée, comme elle l'est par la vessie qui se dilate; il est certain que sa surface a considérablement augmenté. En certains points, cependant, elle offre des séparations, des solutions de continuité, de sorte qu'une portion du tissu utérin proprement dit fait partie de la surface de la cavité abdominale. Les culs-de-sac persistent en avant et en arrière de l'utérus; ils sont légèrement remontés. Les ligaments larges sont devenus beaucoup plus considérables.

Couche musculeuse. — La couche musculeuse offre les trois plans de fibres que nous avons décrits, mais ils sont plus accentués; les faisceaux ayant la même direction, on comprend qu'on doive étudier ces fibres sur un utérus de femme morte en couches (ce qu'a fait Hélie, qui nous a donné une bonne description de ces fibres).

Les fibres musculaires anciennes s'accroissent en changeant de nature; en même temps, il s'en produit de nouvelles.

a. *Fibres musculaires anciennes.* — La modification qui frappe le plus, dans ces fibres, c'est leur hypertrophie. Ces fibres, qui offraient auparavant une longueur de 50 μ et une largeur de 5 μ, peuvent acquérir 250 à 500 μ de long, sur 25 de large.

En même temps, la fibre musculaire s'entoure d'une mince enveloppe, sorte de sarcolemme, qui lui donne une certaine ressemblance avec les faisceaux primitifs des muscles striés. Voici un autre caractère qui rapproche ces fibres lisses des fibres striées : vers la fin de la grossesse, au moment où le muscle utérin doit se contracter énergiquement pour expulser le fœtus, les fibres lisses offrent des stries obliques, se rapprochant plus ou moins de la direction transversale. Ces stries disparaissent lorsque l'utérus rétracté revient à son état normal. Nous avons déjà vu que la striation des fibres musculaires est en rapport

avec l'énergie de la contraction; celle-ci ne peut être vigoureuse qu'à la condition d'être produite par des fibres striées.

Moleschott et Piso-Borme ont décrit des bifurcations dans les fibres musculaires, pendant la grossesse.

b. *Fibres musculaires nouvelles.* — C'est à la partie interne et un peu à la partie externe de la couche musculaire que se développent les nouvelles fibres; elles se montrent surtout pendant les cinq ou six premiers mois. Les unes sont très-courtes; d'autres offrent un développement moyen; enfin, on trouve toutes les formes intermédiaires entre les plus petites et les fibres colossales dont nous venons de parler.

FIG. 444. — Fibres musculaires bifurquées de l'utérus pendant la grossesse.

Retour des fibres à l'état primitif. – Lorsque l'accouchement a eu lieu, l'utérus revient sur lui-même, les fibres musculaires se rétractent. Elles s'atrophient rapidement; des granulations graisseuses se montrent dans leur épaisseur; les stries disparaissent, et, trois semaines après l'accouchement, elles ont repris leurs dimensions primitives. Il est probable que les nouvelles fibres formées ont disparu par suite d'une dégénérescence graisseuse.

L'utérus ne reprend jamais sa forme primitive; il reste toujours un peu plus volumineux.

Le *tissu conjonctif*, qui réunit les éléments musculaires, participe aussi à l'hypertrophie de l'utérus.

Couche muqueuse. — La muqueuse s'hypertrophie également et offre des phénomènes particuliers.

Pendant que l'œuf fécondé parcourt la trompe pour se rendre à l'utérus, la muqueuse utérine se congestionne, et sa surface libre présente des replis plus ou moins nombreux, qui comblent la cavité utérine. L'œuf arrive dans l'utérus, s'arrête sur un de ses replis et s'y fixe.

La muqueuse se tuméfie autour de l'œuf et monte insensiblement à sa surface jusqu'à ce que celle-ci soit complétement recouverte. Ce phénomène peut être comparé à ce qui se passe sur un cautère dont les bourgeons charnus s'élèvent autour du pois et tendent à le recouvrir. La portion de muqueuse qui s'est prolongée sur l'œuf est la *caduque réfléchie.* On appelle *caduque directe*, ou *caduque vraie*, le reste de la muqueuse, c'est-à-dire celle qui recouvre l'utérus.

Pendant que la caduque réfléchie recouvre l'œuf, le point de la muqueuse sur lequel l'œuf s'est arrêté s'épaissit. Ce lieu, qui de-

viendra le siége du placenta, et qui est le point de réunion de la caduque directe et de la caduque réfléchie, a reçu le nom de *caduque inter-utéro-placentaire.*

Dès que l'œuf a acquis un certain volume, la caduque réfléchie qui le recouvre arrive au contact de la caduque directe. Ces deux portions de muqueuse adossées se confondent et forment un seul feuillet qui n'a, vers le septième mois de la grossesse, qu'un millimètre d'épaisseur. On ne trouve plus trace de leur épithélium.

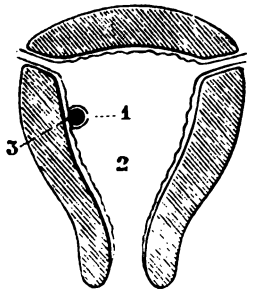

FIG. 445. — Formation de la caduque réfléchie.

1. Caduque réfléchie. Elle ne recouvre pas encore complétement l'œuf; le chiffre est en regard du hile. — 2. Muqueuse utérine formant la caduque directe. — 3. Réunion de la caduque directe et de la caduque réfléchie, ou mieux caduque inter-utéro-placentaire.

Vers le quatrième mois, la muqueuse utérine, ou caduque directe, est moins adhérente à la couche musculaire de l'utérus. Cette séparation fait des progrès insensibles jusqu'au moment de l'accouchement, où elle se détache complétement. Dès le quatrième ou le cinquième mois, on peut enlever cette muqueuse par lambeaux.

Pendant que la caduque directe se détache de la couche musculaire de l'utérus, on peut constater, vers le milieu de la grossesse, la reproduction des éléments qui forment la nouvelle muqueuse. Cette régénération fait des progrès insensibles, et au moment de l'accouchement elle est terminée.

Au moment de l'accouchement, la caduque est expulsée avec l'œuf autour duquel elle forme une couche mince, rougeâtre, et à surface irrégulière.

La muqueuse du col reste intacte, ne participe nullement à la formation de la caduque, et conserve son épithélium.

Les glandes participent à l'hypertrophie générale de l'utérus; dans les premiers mois de la grossesse, elles ont doublé de largeur, et leur longueur est de 3 à 5 fois plus considérable.

Vaisseaux et nerfs. — L'hypertrophie de l'utérus porte aussi sur les vaisseaux et les nerfs. Les flexuosités des *artères* ne diminuent pas, comme on serait tenté de le croire en songeant à la distension de l'utérus; elles augmentent, au contraire. Les *veines*, abondantes surtout dans la couche musculeuse, se dilatent considérablement et prennent le nom de *sinus*. Elles restent béantes lorsqu'on coupe le tissu de l'utérus, parce qu'elles sont maintenues contre les fibres musculaires par un tissu conjonctif dense. Des fibres musculaires longitudinales s'ajoutent à celles qui existaient déjà dans leur tunique externe; les fibres musculaires de la tunique moyenne augmentent, et il se développe des faisceaux de fibres longitudinales dans la couche

sous-épithéliale de la tunique interne, qui en était dépourvue à l'état de vacuité.

Les *lymphatiques* sont également très-volumineux ; on les distingue facilement dans leur trajet.

Les *nerfs* sont hypertrophiés aussi. On a voulu savoir si l'hypertrophie consistait dans une augmentation de nombre ou de volume des éléments, ou si elle portait uniquement sur le névrilème. On admet aujourd'hui que les tubes nerveux ne sont pas multipliés, mais qu'ils ont augmenté de volume, et que l'hypertrophie des nerfs est due surtout à une prolifération des éléments du tissu conjonctif, qui constitue le névrilème du nerf.

Kilian a étudié les nerfs de l'utérus sur des animaux ; il a remarqué qu'à l'état de vacuité, les tubes nerveux perdent leur moelle, pour former des fibres pâles, au moment où ils pénètrent dans l'utérus, tandis qu'ils conservent leur moelle, c'est-à-dire leurs contours obscurs, jusqu'à une certaine distance, dans l'épaisseur de l'utérus gravide. Il est probable que les extrémités terminales pâles des nerfs se multiplient pour se mettre en rapport avec les éléments musculaires nouvellement développés.

On se fait une idée de la puissance de contraction du muscle utérin ainsi hypertrophié. Ceux qui ont eu l'occasion de faire une version au moment de l'accouchement ont pu se rendre compte de l'énergie de ce muscle par l'endolorissement de la main, qui se trouve prise entre le fœtus et la paroi utérine pendant une douleur, c'est-à-dire une contraction. Nous avons déjà dit que l'utérus emprunte cette puissance aux stries des fibres musculaires qui le composent et qui le rapprochent des muscles striés.

Les contractions utérines offrent cette particularité d'être excitées par le seigle ergoté. Quoique les fibres de l'utérus présentent des stries, elles ne sont pas influencées par les anesthésiques. En effet, l'utérus peut se contracter pendant le sommeil des muscles striés, du cerveau, et des nerfs sensitifs. On utilise cette singulière propriété pour chloroformer les malades, auxquelles on veut éviter les douleurs d'un accouchement pénible.

Les fibres de l'utérus, à l'état de vacuité, ne sont pas contractiles; il semble que leur fonction sommeille. Elle n'est réveillée que vers le troisième mois de la grossesse. C'est pour cette raison que les substances abortives, seigle ergoté, par exemple, qui font contracter l'utérus après le troisième mois, sont sans action au commencement de la grossesse.

ARTICLE QUATRIÈME

VAGIN

Le vagin, conduit élastique, très-dilatable, est pourvu de parois qui mesurent trois millimètres d'épaisseur en moyenne. Depuis l'orifice vulvaire jusqu'à son insertion sur l'utérus, on trouve dans ses parois trois couches superposées, des vaisseaux et des nerfs. Les trois couches sont, de dehors en dedans : une couche fibreuse, une couche musculeuse, une couche muqueuse.

Couche fibreuse. — Elle est composée de tissu conjonctif, mélangé d'un grand nombre de fibres élastiques. Les éléments de cette couche, qui est la plus mince, sont serrés, condensés vers la couche moyenne, tandis qu'ils sont lâches en dehors. Ce tissu conjonctif se confond, en dehors : 1° avec le cul-de-sac du péritoine situé entre le vagin et le rectum; 2° avec le tissu conjonctif de la partie inférieure des ligaments larges; 3° avec celui de l'aponévrose moyenne du périnée; 4° avec les fibres musculaires de la base de la vessie; 5° avec le tissu conjonctif de la région périnéale.

Couche musculeuse. — La couche musculeuse, de couleur rougeâtre, forme plus de la moitié de l'épaisseur totale des parois du vagin. C'est un mélange de fibres musculaires lisses, de tissu conjonctif et de fibres élastiques. Les fibres musculaires sont disposées suivant deux plans.

1° Dans le *plan superficiel*, les fibres sont *longitudinales;* elles se rassemblent en faisceaux, mais elles ne représentent pas une membrane régulière. Quelques-unes de ces fibres abandonnent les parois du vagin, en avant, pour aller se fixer à la branche descendante du pubis; en arrière, on en voit un certain nombre qui se continue dans l'épaisseur de l'utérus et des ligaments utéro-sacrés.

2° Les fibres du *plan profond* ne sont pas régulièrement circulaires; elles sont obliques, et entre-croisées sous des angles tellement variés, qu'on peut dire qu'elles constituent une couche plexiforme : c'est, en effet, un véritable réseau musculaire.

Entre les diverses fibres musculaires du vagin, on trouve un peu de tissu conjonctif et un réseau de fibres élastiques fines.

Les dimensions moyennes des fibres musculaires sont les suivantes : longueur, 70 μ; largeur, 6 μ. Elles augmentent de volume pendant la grossesse et deviennent plus faciles à observer.

On trouve, à la partie antérieure du vagin, des muscles striés, qui seront décrits plus loin, avec l'*anneau vulvaire.*

Couche muqueuse. — La muqueuse, de couleur rosée, offre une épaisseur d'un millimètre environ. Dans la moitié inférieure du vagin, on observe des plis transversaux, nombreux et surmontés de papilles ; on y voit aussi une saillie médiane sur chacune des parois du vagin, *colonnes du vagin*. Au niveau de l'utérus, la muqueuse du vagin se réfléchit sur le col, pour se continuer ensuite dans la cavité utérine.

Un *épithélium pavimenteux stratifié* forme la couche superficielle de la muqueuse vaginale; il offre de 150 à 200 μ d'épaisseur.

Le *derme* de la muqueuse est uni intimement à la couche musculaire, absolument comme nous l'avons vu pour l'utérus; la muqueuse ne peut donc pas se déplacer. Il est constitué par du tissu conjonctif et par une quantité prodigieuse de fibres élastiques, auxquelles la muqueuse est redevable de sa grande extensibilité.

Des *papilles* coniques et filiformes, abondantes surtout dans la moitié inférieure du vagin, sur les replis de la muqueuse, sont totalement effacées par l'épithélium qui les recouvre; leur longueur moyenne est de 150 μ, leur largeur est de 60 μ.

La muqueuse du vagin ne possède pas de glandes; les cas rares cités par Henle et Huschke peuvent être considérés comme des anomalies.

Vaisseaux et nerfs. — *Artères.* De nombreuses artères arrivent au vagin; elles viennent des artères voisines : utérines, vésicales inférieures, hémorrhoïdales moyennes, honteuses internes et hypogastriques. L'artère principale, venue de l'hypogastrique, *artère vaginale* proprement dite, se ramifie avec les autres dans les parois du vagin. Ces artères traversent les couches fibreuse et musculeuse, et donnent naissance à un réseau capillaire de plus en plus fin, à mesure qu'on se rapproche de la surface du derme de la muqueuse. Au niveau des papilles, on trouve une ou plusieurs anses capillaires.

Veines. — Les veines naissent du réseau capillaire de la muqueuse, en particulier des papilles, où elles forment une sorte de plexus veineux. Elles augmentent de volume et s'anastomosent entre elles dans l'épaisseur de la musculeuse, où elles constituent un nouveau plexus veineux. Dans la couche fibreuse, ce plexus est encore plus serré et plus considérable, de sorte que les parois du vagin offrent, quant à leur apparence, une certaine analogie avec les tissus érectiles. Enfin, les veines se jettent dans les troncs veineux situés le long des bords du vagin.

Lymphatiques. — Ils naissent de la muqueuse, et se divisent en deux groupes : *ceux des deux tiers antérieurs* sortent du côté de la vulve et se jettent dans les *ganglions inguinaux internes; ceux du tiers postérieur* se confondent avec ceux qui naissent de la *surface vaginale du col*, et se portent dans les *ganglions latéraux du petit bassin*, et non

aux ganglions lombaires, comme le dit certain auteur. Aubry les a injectés le premier, à Paris, en 1843 [1].

Nerfs. — Les nerfs sont fournis par le plexus hypogastrique; on a constaté des fibres isolées dans la muqueuse vaginale, et leur division en filaments ténus, dépourvus de moelle.

ARTICLE CINQUIÈME

VULVE ET URÈTHRE

1° Vulve. — Le *clitoris*, qui a ses deux racines insérées sur les branches descendantes du pubis, est un organe érectile offrant exactement les mêmes dispositions que le tissu érectile des organes génitaux de l'homme. Nous n'avons pas à y revenir.

L'*anneau vulvaire*, heureuse expression de Richet, est la réunion de plusieurs organes qui forment un anneau élastique à l'ouverture du vagin, anneau qui comprime plus ou moins fortement le pénis, souvent même volontairement. Cet anneau est formé par le *constricteur du vagin* et de deux organes érectiles, les *bulbes du vagin*.

Le constricteur du vagin est un muscle strié; il constitue un véritable sphincter. Ses fibres s'entre-croisent en partie, en arrière, avec celles du sphincter externe de l'anus; elles sont croisées par quelques-unes des fibres longitudinales du vagin et entremêlées de tissu conjonctif et de fibres élastiques.

Les bulbes du vagin sont deux organes érectiles qui offrent, comme le clitoris, la même structure que les tissus érectiles du pénis. Ils ont chacun, à l'état d'érection, une longueur de 3 centimètres et demi, et une largeur qui dépasse un centimètre. Ils sont situés de chaque côté de l'ouverture, à la circonférence interne de l'anneau vulvaire, entre le muscle constricteur et la muqueuse de l'entrée du vagin. Ils s'adossent, en haut, par leur petite extrémité, qui se place entre le clitoris et le canal de l'urèthre.

L'*hymen* est un repli muqueux, de conformation variable, offrant de petites papilles analogues à celles du vagin. Cette membrane est recouverte, sur ses deux faces et sur son bord libre, par un épithélium pavimenteux stratifié. Au-dessous de l'épithélium, on trouve, sur chacune des faces, une couche de tissu conjonctif, avec beaucoup de fibres élastiques. Tout à fait au centre, on voit des vaisseaux, des nerfs et quelques fibres musculaires lisses.

1. *De l'inflammation des ganglions lymphatiques de la région inguinale*, Thèse inaug., 1843.

Les *caroncules myrtiformes*, que Sappey considère comme deux saillies naturelles de la muqueuse vaginale, tandis que tous les auteurs en font les débris de l'hymen déchiré, ont une couche d'épithélium pavimenteux stratifié à leur surface. Profondément, on trouve un mélange d'éléments de tissu conjonctif et d'éléments élastiques, des vaisseaux et des filets nerveux, en continuité avec ceux des parois vaginales.

Les *glandes vulvo-vaginales*, ou *glandes de Bartholin*, ont la dimension moyenne d'une petite noisette; elles sont situées à la partie inférieure de l'anneau vulvaire, de chaque côté de la fourchette de la vulve, à l'extrémité inférieure de la grande lèvre. Ce sont des glandes en grappe, dont les acini ont des culs-de-sac, ou vésicules glandulaires, allongés, de 60 à 100 μ de largeur. Les culs-de-sac ont une paroi propre et un épithélium pavimenteux simple. Les acini fournissent des tubes sécréteurs qui convergent pour donner naissance, après plusieurs anastomoses successives, au canal excréteur commun. Autour des acini, on trouve une couche de tissu conjonctif parsemé de noyaux et dépourvu de fibres musculaires.

Le canal excréteur, long de 15 à 18 millimètres, n'offre que 1 millimètre de largeur. Il s'ouvre immédiatement en avant de l'insertion de la membrane hymen. La partie fondamentale de ce canal est formée de tissu fibreux et d'une certaine quantité de fibres musculaires lisses, dirigées longitudinalement; elle est revêtue d'une couche d'épithélium cylindrique simple, dont les cellules offrent, en moyenne, 20 μ de hauteur.

Les vaisseaux de cette glande viennent des vaisseaux de la partie antérieure du vagin; on trouve à la surface externe de ces culs-de-sac un réseau de capillaires fins formant des mailles arrondies.

Le mucus sécrété par cette glande offre une réaction acide; il est versé en abondance sur la muqueuse de la vulve pendant le coït, surtout lorsque la femme y prend une part active.

Les *petites lèvres* [1] consistent en un repli muqueux; leur partie profonde offre la même structure, conjonctive et élastique, que la muqueuse du vagin; leur partie superficielle est formée d'épithélium pavimenteux stratifié.

Les vaisseaux sont nombreux; ils forment un réseau serré et donnent une anse simple ou ramifiée aux papilles.

Des glandes en grappe, glandes sébacées, se montrent en grand nombre dans les petites lèvres et dans le capuchon du clitoris. Elles existent en plus grande quantité à la face externe. Martin et Léger, qui les ont

1. De nombreuses papilles se montrent sur toute leur surface; celles de la face interne sont plus volumineuses et disposées en séries linéaires beaucoup, plus régulières que celles de la face externe.

bien décrites en 1862, en ont trouvé 135 en moyenne. par centimètre carré, sur la face externe, et 28 sur la face interne. Ces glandes sont quelquefois volumineuses, jusqu'à 1 millimètre ; leur surface rappelle celle d'un chou-fleur. Les auteurs que je viens de citer ont trouvé jusqu'à 150 culs-de-sac dans une seule glande.

Les *grandes lèvres*. dont l'intervalle linéaire forme la fente vulvaire, sont constituées par la muqueuse sur leur face interne. et par la peau sur la face externe ; elles renferment une grande quantité d'éléments élastiques et des vésicules graisseuses.

Muqueuse de la vulve. — La muqueuse de la vulve se porte du bord libre des grandes lèvres à l'entrée du vagin ; elle recouvre la fosse naviculaire, le clitoris, le vestibule de la vulve ; elle forme les petites lèvres et la membrane hymen.

Un *épithélium pavimenteux stratifié*. de 200 μ d'épaisseur, en moyenne, constitue la couche superficielle de la muqueuse. Cet épithélium est composé de cellules un peu allongées dans les parties profondes, de cellules arrondies ou polyédriques vers le milieu, et de cellules plates, en forme de lamelles, de 30 à 40 μ de largeur, dans la partie superficielle.

Le *derme*, ou partie fondamentale de la muqueuse, fait suite au derme de la peau ; c'est du tissu conjonctif mêlé de fibres élastiques. La partie de cette couche la plus voisine de l'épithélium est condensée et mesure environ 1/2 millimètre ; la partie profonde est très-vasculaire, comme spongieuse. Le derme est surmonté d'un grand nombre de papilles, surtout sur les petites lèvres et sur le clitoris.

Indépendamment des glandes en grappe, sébacées, qui existent dans la grande lèvre et dans la petite lèvre. il existe, autour de l'ouverture vaginale, des glandes muqueuses disséminées, qui ont la forme de glandes en grappe, et dont le volume varie entre 1/2 millimètre et 3 millimètres. Ces glandes sont nombreuses autour du méat urinaire et dans le vestibule de la vulve ; elles sont pourvues d'un conduit très-mince, qui peut offrir une longueur de plus d'un centimètre.

Les *artères* de la vulve viennent des honteuses externes et de la terminaison de la honteuse interne, qui prend le nom de dorsale du clitoris. Le réseau capillaire de cette région est très-abondant. Les *veines* s'anastomosent dans l'épaisseur même de la muqueuse de la vulve et lui donnent un aspect spongieux, érectile. Elles se réunissent. constituent des troncs dirigés en arrière et en bas, et se jettent dans les plexus veineux situés sur les côtés du vagin. Les *lymphatiques* se rendent aux ganglions inguinaux internes. Les *nerfs* sont nombreux ; ils viennent du génito-crural et du honteux interne. Krause a signalé des corpuscules, dits *de Krause*, dans les papilles du clitoris.

2° Urèthre. — L'urèthre de la femme correspond à la portion membraneuse de l'urèthre de l'homme. Il a une longueur de 3 centi-

mètres et un calibre moyen de 7 millimètres. Il est dilatable ; cependant le méat urinaire offre une certaine résistance à la dilatation.

On trouve dans ce canal deux couches superposées, des glandes, des vaisseaux et des nerfs.

Couche musculeuse. — Cette couche est la plus externe ; elle est formée d'un plan de fibres longitudinales et d'un plan de fibres circulaires. Les deux plans réunis ont une épaisseur de 3 à 4 millimètres.

Les *fibres longitudinales* sont profondes ; ce sont des fibres musculaires lisses en continuité avec les fibres de la couche plexiforme de la vessie.

Les *fibres circulaires* entourent les précédentes ; elles s'étendent depuis le col de la vessie jusqu'au méat urinaire. Ce sont des fibres striées, au milieu desquelles se trouvent quelques fibres lisses. Quelques-unes de ces fibres circulaires se détachent de l'urèthre pour se perdre sur les parois du vagin, ce qui explique l'union intime des deux organes.

Couche muqueuse. — La muqueuse est mince et doublée d'un tissu conjonctif sous-muqueux lâche. Elle est formée de tissu conjonctif et de quelques fibres élastiques ; un *épithélium cylindrique* la recouvre. Cet épithélium passe insensiblement à l'état d'épithélium pavimenteux du côté du méat urinaire, d'épithélium mixte du côté de la vessie.

Glandes. — Les glandes sont très-difficiles à observer. Sappey est le seul auteur qui en fasse mention ; il les a vues. On observe, sur la surface muqueuse, des orifices, plus nombreux que dans la portion spongieuse de l'urèthre de l'homme, et rangés en séries linéaires ; à chaque orifice correspond une glande. Ce sont des glandes en grappe *identiques aux glandes muqueuses de l'urèthre de l'homme ;* le corps de la glande est situé dans le tissu sous-muqueux ou dans l'épaisseur de la couche musculeuse ; le canal excréteur traverse la muqueuse. Les glandes muqueuses de la vulve existent en grand nombre autour du méat urinaire.

Vaisseaux et nerfs. — Les *artères*, venues des honteuses internes, des vaginales et des vésicales inférieures, se répandent dans l'urèthre ; elles donnent naissance à un réseau capillaire qui se porte surtout autour des culs-de-sac glandulaires. Les *veines*, nées de la muqueuse, forment un réseau sous-muqueux, un vrai plexus, d'où elles se rendent sur les parties latérales du vagin. Les lymphatiques vont, d'après Sappey, aux ganglions pelviens. Les *nerfs* sont des ramifications du plexus hypogastrique et du honteux interne.

ARTICLE SIXIÈME

DÉBRIS DU CORPS DE WOLFF ET DU CONDUIT DE MÜLLER CHEZ LA FEMME

(Développement des organes génitaux internes de la femme, organe de Rosen-Müller, hydatide de Morgagni.)

Nous procéderons ici, comme nous l'avons fait lorsque nous avons étudié les débris du corps de Wolff chez l'homme, en commençant par rappeler la manière dont se développent les organes génitaux.

1° Développement des organes génitaux internes de la femme.

Les corps de Wolff (*voy.* Débris du corps de Wolff chez l'homme) sont situés dans la région des reins ; leur conduit excréteur, qui joue un grand rôle dans le développement des organes génitaux dans le sexe masculin, est indifférent pour le sexe féminin. Nous avons vu que l'ovaire se développe en dedans de ces organes, soit par un blastème particulier, soit, comme le veut His, aux dépens de la substance même du corps glanduleux de Wolff. (*Voy.* Développement des ovisacs et des ovules.) L'ovaire a donc la même position que le testicule.

Au côté externe et antérieur du corps de Wolff se trouve le conduit de Müller, ouvert par son extrémité inférieure dans la vessie, à côté du conduit du corps de Wolff, et fermé à son extrémité supérieure. Celle-ci est reliée à l'ovaire par une sorte de petit ligament. Nous avons vu que ce conduit s'atrophie chez l'homme, et qu'il n'en reste que deux vestiges : l'hydatide pédiculée de Morgagni et l'utricule prostatique. Dans le sexe féminin, il n'en est pas de même ; tandis que le conduit du corps de Wolff s'atrophie avec la glande elle-même, le conduit de Müller subit des transformations importantes, qui permettent bientôt (au commencement du troisième mois) de reconnaître les sexes masculin ou féminin.

Pour saisir certains détails, il est indispensable de connaître exactement la position du corps de Wolff pendant son existence presque éphémère. Le corps de Wolff est recouvert par le péritoine, comme le sera plus tard le rein. Cette séreuse lui constitue deux replis ou ligaments : le *ligament diaphragmatique*, qui va de l'extrémité supérieure de cet organe au diaphragme, et le *ligament lombaire*, qui s'étend de l'extrémité supérieure du conduit du corps de Wolff à la partie in-

férieure de la région lombaire. Ces ligaments vont jouer bientôt un rôle.

Nous avons vu, chez l'homme : 1° le testicule se développer en dedans du corps de Wolff; 2° l'épididyme, le canal déférent, les vésicules séminales et le canal éjaculateur dériver du conduit du corps de Wolff et de cette glande elle-même. Chez la femme, l'*ovaire occupe la position du testicule*, les conduits du corps de Wolff s'atrophient, de même que la glande, tandis que les *conduits de Müller vont former les trompes de Fallope, l'utérus et le vagin.*

Vagin et utérus. — Dans le cours du troisième mois, les deux conduits de Müller, qui étaient indépendants, se rapprochent l'un de l'autre à leur partie inférieure ; ils se soudent pour ne former qu'un conduit unique, *canal utéro-vaginal.* Ce canal, vers le cinquième mois, se divise incomplétement en deux parties par un épaississement de sa paroi qui forme une sorte de bourrelet annulaire : ce bourrelet sera le col de l'utérus. Dans le cours du sixième mois, les parois du canal utéro-vaginal s'épaississent au-dessus de ce bourrelet : l'utérus se complète.

Les deux conduits de Müller n'étant soudés qu'à leur partie inférieure (la soudure commence au point qui sera l'utérus), on conçoit qu'au-dessus de la soudure, à la limite, au moment où les deux conduits deviennent indépendants, il y ait une sorte d'éperon séparant le fond de l'utérus en deux parties plus ou moins complètes : ces deux parties séparées par l'éperon constituent les *cornes de l'utérus.* Chez certains animaux, les cornes persistent pendant toute la vie, et la cloison divise presque complétement la cavité utérine en deux parties. Chez la femme, on a vu un arrêt de développement frapper l'utérus, et celui-ci divisé en deux parties par une cloison : ce sont des cas d'*utérus double.*

Trompe de Fallope ou oviducte. — La partie supérieure du conduit de Müller donne naissance à la trompe. Les deux trompes sont dirigées de bas en haut ; au début, elles suivent la direction de l'utérus et du vagin ; puis leur partie supérieure se porte en dehors.

Le conduit de Müller est fermé à son extrémité supérieure, mais il se fait, à ce niveau, une fente linéaire latérale, qui sera l'orifice abdominal de la trompe. Le cul-de-sac situé tout à fait au bout du conduit deviendra l'*hydatide de Morgagni* de la femme. Enfin, le petit ligament qui unissait primitivement l'ovaire et l'extrémité supérieure du conduit de Müller donnera naissance à la *frange ovarique*, c'est-à-dire à celle des dentelures qui se porte du pavillon de la trompe à l'extrémité externe de l'ovaire.

Ligaments larges et ligaments ronds. — Vers la fin du deuxième mois de la vie intra-utérine, le corps de Wolff s'atrophie, et le ligament

diaphragmatique (repli péritonéal que nous avons indiqué plus haut) disparaît également. L'ovaire gagne la région iliaque [1], et le *péritoine qui recouvrait le corps de Wolff va former les ligaments larges*[2]. En même temps, la trompe de Fallope tend à devenir horizontale, les ailerons supérieur et postérieur du ligament large se constituent.

Le ligament rond est formé par le repli péritonéal que nous avons désigné sous le nom de ligament lombaire du corps de Wolff.

2° Débris du corps de Wolff et du conduit de Müller.

Nous avons vu qu'il reste, chez l'homme, quelques vestiges du corps de Wolff, et que ceux-ci constituent le vas aberrans, l'hydatide non pédiculée de Morgagni et le corps de Giraldès.

Chez la femme, le corps de Wolff ne disparaît pas non plus complétement, et l'on peut toujours en trouver un débris. Celui-ci occupe l'épaisseur des ligaments larges ; il constitue le *corps de Rosen-Müller*. On trouve aussi le vestige de la partie la plus supérieure du conduit de Müller : c'est l'*hydatide de Morgagni* de la femme.

Corps de Rosen-Müller. — L'organe de Rosen-Müller, formé des débris des tubes glandulaires moyens du corps de Wolff, est situé dans l'aileron supérieur du ligament large, entre la partie externe et supérieure de l'ovaire et le pavillon de la trompe de Fallope. Il occupe l'espace qui sépare les deux feuillets du péritoine.

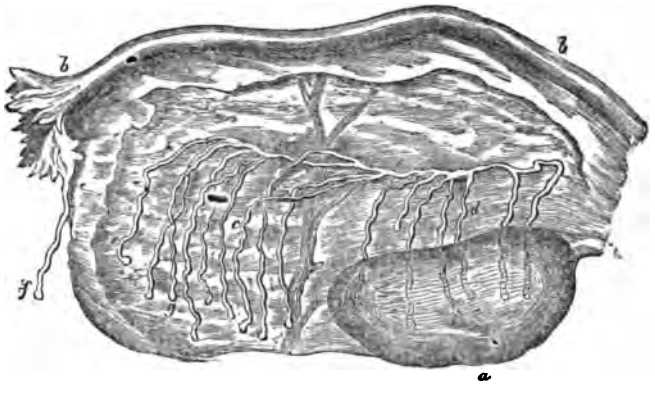

FIG. 446. — Organe de Rosen-Müller et hydatide de Morgagni.

a. Ovaire. — *b*, *b*. Trompe de Fallope. — *c*, *d*, *e*. Tubes constituant l'organe de Rosen-Müller. — *f*. Hydatide de Morgagni. — *g*. Cul-de-sac de l'origine de l'un des tubes de l'organe de Rosen-Müller.

1. Il faut remarquer qu'à cette époque de la vie intra-utérine, ce déplacement est tout à fait insensible.

2. On devine déjà que si le corps de Wolff laisse des débris, c'est sous le péritoine des ligaments larges qu'il faudra les aller chercher.

Il est constitué par *quinze à vingt canalicules* verticaux ou obliques qui montent vers la trompe et se jettent dans un canalicule commun, horizontal, qui était probablement, dans le principe, un canal excréteur secondaire du corps de Wolff. Ces tubes constituent un petit système clos de toute part.

L'ensemble de ces tubes forme une *petite plaque* qu'on aperçoit par transparence dans l'aileron supérieur du ligament large, et mieux encore, en enlevant le feuillet péritonéal qui la recouvre. Le corps de Rosen-Müller a une forme triangulaire, à sommet dirigé vers le hile de l'ovaire. Son étendue peut être évaluée à deux centimètres en largeur, à un centimètre environ en hauteur. Lorsqu'on déroule le corps de Rosen-Müller, il peut acquérir une longueur de 12 centimètres (Sappey).

Les canalicules qui le constituent sont un peu flexueux, et de longueur inégale ; chacun d'eux commence par un cœcum légèrement dilaté, et se termine dans le canal horizontal commun. Ces canalicules ont une épaisseur moyenne qui varie entre un quart de millimètre et un demi-millimètre. Ils contiennent un liquide séreux, transparent et un peu jaunâtre.

Quant à leur structure, elle est très-simple : ils sont constitués par une *membrane fibreuse* et une *couche épithéliale interne*. La couche fibreuse offre, en moyenne, une épaisseur de 50 μ; la couche interne est constituée par un épithélium cylindrique simple, à cils vibratiles. Les cellules de cet épithélium sont très-pâles.

Le corps de Rosen-Müller est l'analogue du corps de Giraldès, chez l'homme.

Selon l'âge, l'organe de Rosen-Müller offre une *position* et une *structure* spéciales [1]. Chez le fœtus, il correspond au milieu de l'ovaire, et il occupe l'aileron supérieur du ligament large. Il grandit, et à la naissance il mesure 8 millimètres environ. Ce n'est que plus tard qu'il semble se porter en dehors pour occuper l'intervalle qui sépare l'extrémité externe de l'ovaire du pavillon de la trompe. A la naissance, les canalicules ont un calibre régulier, et, d'après Sappey, ils auraient une *enveloppe musculaire* à fibres longitudinales, et une muqueuse intérieure tapissée d'*épithélium pavimenteux*. Il faut se tenir en garde contre cet épithélium pavimenteux, car la plupart des auteurs signalent un épithélium à cils vibratiles. Du reste, on a rencontré des kystes formés aux dépens des canalicules du corps de Rosen-Müller, et dont la poche était tapissée par de l'épithélium cylindrique à cils vibratiles.

Sappey conseille le moyen suivant pour bien *observer l'organe de Rosen-Müller* : le faire macérer quelque temps dans l'acide tartrique,

1. *Voy.* Follin, *Recherches sur les corps de Wolff*, Thèse de doctorat, 1850.

l'étaler ensuite sur une plaque de verre bleue ou noire, à l'aide d'une lame de verre transparente, l'examiner d'abord à la loupe, ensuite au microscope.

De même qu'il se développe des *kystes* dans les débris du corps de Wolff chez l'homme, de même les canalicules de l'organe de Rosen-Müller sont fréquemment le siége de kystes dits *para-ovariens*. Kölliker a constaté que la surface interne de ces kystes était tapissée par un épithélium cylindrique à cils vibratiles; Becker a fait la même observation sur les kystes de la jument.

Hydatide de Morgagni. — On nomme ainsi une petite vésicule, une sorte de kyste suspendu à l'extrémité de la trompe de Fallope. Elle est l'analogue de l'*hydatide pédiculée de Morgagni* chez l'homme. Cette petite vésicule atteint à peine le volume d'un grain de millet; elle a une paroi mince, et elle contient un liquide séreux et transparent. Nous avons déjà dit que l'hydatide de Morgagni n'est pas un débris du corps de Wolff; elle représente l'extrémité supérieure du conduit de Müller (fig. 446).

ARTICLE SEPTIÈME

GLANDE MAMMAIRE DE LA FEMME

La glande mammaire est une glande en grappe composée, située au-dessous de la peau. Le produit de la sécrétion est versé par plusieurs ouvertures au sommet du mamelon. Avant de décrire la glande, nous devons dire quelques mots de l'auréole et du mamelon.

Mamelon. — Le mamelon, ou *papille*, est fort variable pour la forme et le volume. La surface est recouverte de nombreuses *papilles*, dont le volume et le nombre augmentent à mesure qu'on se rapproche du sommet du mamelon. La plupart des papilles sont *composées*; elles ont une longueur de 100 à 200 μ.

L'*épiderme*, qui recouvre toute la surface du mamelon, offre une couche cornée très-mince, ne dépassant pas 15 μ. Le corps muqueux, au contraire, la couche molle, offre une épaisseur de 80 μ; on trouve dans ces cellules un grand nombre de granulations de pigment.

Le *derme* est très-mince; il est formé de tissu conjonctif et de fibres élastiques; il adhère intimement par sa face profonde aux éléments sous-jacents. Dans son épaisseur, il existe une couche de *glandes sébacées*, bien décrites par Sappey, au nombre de 80 à 150. Elles se composent de trois à cinq acini, contenant chacun un grand nombre de culs-de-sac. La couche de ces glandes est presque continue; elles

versent leur produit onctueux autour des canaux galactophores, entre les papilles. On ne trouve, dans le derme du mamelon, ni follicules pileux, ni glandes sudoripares, ni même fibres musculaires.

Au centre du mamelon, on voit les conduits galactophores, au nombre de 10 à 14. Autour de ces conduits, le tissu du mamelon renferme du tissu conjonctif, des fibres musculaires lisses et une grande quantité de fibres élastiques. Au milieu des autres éléments entre-croisés sans régularité, les fibres musculaires affectent, les unes une direction longitudinale, les autres une direction circulaire; ces dernières sont les plus nombreuses. Ces fibres forment un réseau musculaire, dans les mailles duquel sont compris les canaux galactophores.

FIG. 447. — Glande sébacée du mamelon.

Auréole. — On appelle indistinctement *aréole* ou *auréole* la zone brune qui entoure le mamelon. Sa surface est recouverte de *papilles* comme le mamelon ; seulement elles sont beaucoup plus petites.

L'*épiderme* est exactement le même que celui du mamelon.

Le *derme* est également formé de tissu conjonctif et de fibres élastiques, comme le derme du mamelon ; mais il diffère de celui-ci par les organes qui y sont contenus : follicules pileux, glandes sébacées, glandes sudoripares.

Les *follicules pileux* sont petits et peu nombreux ; ils reçoivent le canal de deux *glandes sébacées*, ou *pileuses :* or, comme le derme est mince et que ces glandes sont volumineuses et superficielles, il en résulte des saillies assez considérables, tubercules de Morgagni, qui augmentent de volume pendant la grossesse, pour constituer de petites saillies rosées de 2 à 3 millimètres. Ces glandes sécrètent une matière sébacée un peu liquide, d'une couleur blanc-jaunâtre, qu'on a prise autrefois pour du lait. A l'époque où vivait Morgagni, on conçoit qu'on ait pu considérer ces glandules comme de petits lobules égarés de la glande mammaire ; mais aujourd'hui on peut affirmer que tout anatomiste, qui écrit dans un ouvrage que ce sont des glandes galactophores aberrantes fournissant du lait, est dans une erreur profonde.

Les *glandes sudoripares* sont volumineuses et s'hypertrophient également pendant la grossesse.

Des *fibres musculaires lisses* existent au-dessous du derme ; elles sont visibles à l'œil nu, et leurs faisceaux égalent presque un millimètre. Le muscle a la même étendue que l'auréole ; son épaisseur totale est de 2 à 3 millimètres : il adhère à la face profonde du derme. Les faisceaux qui le constituent sont circulaires, mais un peu irréguliers ; ils

se croisent sous des angles très-aigus. Sappey considère ce muscle comme un muscle peaucier de la mamelle : il l'appelle, avec raison, *muscle sous-aréolaire*. C'est ce muscle qui ride la peau de l'auréole. On peut observer sa contraction, chez la femme, en plaçant un corps froid sur l'auréole ou en chatouillant l'auréole avec les barbes d'une plume.

Vaisseaux et nerfs de l'auréole et du mamelon. — Les *artères* de la mamelle, mammaire interne et thoracique inférieure, envoient à l'auréole et au mamelon quelques rameaux qui forment un réseau capillaire, peu serré autour des faisceaux musculaires, mais très-serré, à mailles polygonales, dans l'épaisseur du derme, et surtout autour des glandules. De petits réseaux en forme d'anses se voient dans les papilles du mamelon : les petites papilles ont une anse simple. Les *veines* naissent des capillaires, et vont former un cercle incomplet au-dessous de l'auréole, *cercle veineux de Haller ;* puis ces veines se continuent avec les veines superficielles de la mamelle. Les *lymphatiques* sont extrêmement nombreux ; ils constituent un réseau très-serré, d'où partent des vaisseaux qui se rendent dans les ganglions axillaires. On voit dans le mamelon des *nerfs* assez volumineux, qui se portent dans l'épaisseur du derme ; on n'a pu constater leur mode de terminaison.

La *glande mammaire* offre à étudier : le tissu glandulaire (acini, lobules et lobes), les canaux galactophores, des vaisseaux et des nerfs.

1° Tissu glandulaire. — La glande mammaire est une glande en grappe qui ne manque pas d'analogie avec la prostate, en ce sens qu'elle est formée par plusieurs lobes ayant chacun leur conduit excréteur. Elle possède, en effet, 10 à 14 canaux galactophores se portant vers des lobes qu'on peut sentir facilement avec les doigts, sur une femme un peu maigre [1]. Ce sont ces lobes, ou une partie de ces lobes, qui s'hypertrophient quelquefois et forment les tumeurs adénoïdes du sein ; celles-ci se séparent parfois de la glande, deviennent libres par suite de la rupture du conduit excréteur, et roulent sous le doigt, comme des ganglions.

Chaque *lobe* est une masse, polyédrique si elle occupe le centre, plus ou moins arrondie si elle se trouve à la surface ou à la circonférence, de 1 à 3 centimètres de diamètre. Le canal galactophore se divisant en plusieurs branches dans le lobe, celui-ci peut être décomposé en lobules, qui se décomposent à leur tour en acini ou grains glanduleux, de manière à former une grappe.

1. Comme les canaux galactophores se bifurquent, quelquefois, de l'embouchure vers la glande, on peut admettre un plus grand nombre de lobes, 20 en moyenne. (D'après Frey, il y aurait 18 à 20 canaux galactophores.)

Chaque *acinus* [1] forme un petit grain d'un quart de millimètre à deux millimètres, après l'accouchement. Ce grain contient des culs-de-sac arrondis ou ovoïdes, assez volumineux, 60 μ; quelques-uns peuvent atteindre 150 μ de largeur. La paroi des culs-de-sac, ou vésicules glandulaires, est une membrane amorphe, tapissée à sa surface interne par une couche simple d'*épithélium polyédrique*, dont les cellules, de 12 μ environ, se rapprochent beaucoup de la forme pavimenteuse. Ces cellules, cellules de sécrétion, cellules glandulaires, se remplissent de granulations graisseuses au moment de la lactation.

FIG. — 448. — Un lobe de la glande mammaire.

1, 1, 1. Cinq lobules de la glande. — 2. Conduit excréteur principal, canal galactophore. — 3. L'un des canaux excréteurs secondaires. — 4, 4, 4. Bosselures correspondant aux culs-de-sac de la glande.

Chaque cul-de-sac, étant allongé et saillant, est séparé des voisins par une mince couche de *tissu conjonctif* qui entoure également l'acinus. Ce tissu réunit les acini, recouvre les lobules, puis les lobes, et fournit enfin une enveloppe totale au tissu glandulaire, composé de tous les acini. Ce tissu conjonctif est dense, ce qui rend les acini très-cohérents. Autour des lobules et des lobes, c'est du vrai tissu fibreux qui les entoure, à tel point qu'on décrit généralement ce tissu fibreux abondant comme partie intégrante de la glande mammaire.

Le tissu conjonctif qui enveloppe les éléments de la mamelle est très-riche en vésicules graisseuses. On y trouverait aussi, d'après Morel, des fibres musculaires lisses, dans le voisinage des lobules.

2° Canaux galactophores. — Tous les acini d'un lobe donnent naissance à de petits conduits qui se réunissent; des conduits plus volumineux partent des lobules; enfin, ceux-ci se confondent et constituent le canal galactophore. Tous ces canaux excréteurs convergent vers le mamelon, pour s'ouvrir par autant d'orifices distincts.

1. Il est regrettable de voir plusieurs auteurs confondre les acini et les vésicules glandulaires. Nous rappelons, encore une fois, que les vésicules glandulaires ou culs-de-sac composent les acini : un acinus est une cavité formée par la réunion de plusieurs culs-de-sac.

Les canaux galactophores, appelés aussi *lactifères*, sont dépourvus de valvules. Arrivés au niveau de l'auréole, ils offrent des dilatations, par suite de l'élargissement de leur calibre, puis ils traversent le mamelon, où ils sont parallèles et rectilignes, et d'une largeur d'un à deux millimètres; ils s'ouvrent par des orifices plus étroits que les canaux eux-mêmes, demi-millimètre environ. Les dilatations des canaux, qu'on nomme *ampoules*, *sinus*, *réservoirs*, *sacs*, sont en nombre variable, de 10 à 20; elles offrent une largeur de 5 à 9 millimètres.

FIG. 449, montrant une coupe de la mamelle. On y voit les lobules de la glande, les canaux galactophores, les sinus ou dilatations qu'ils présentent sur leur trajet.

Les canaux galactophores ne s'anastomosent qu'exceptionnellement entre eux. Généralement, chaque lobe a son canal indépendant.

Les canaux galactophores sont constitués par une *membrane fibreuse* blanche, dans laquelle on trouve du tissu conjonctif, à noyaux et à fibres dirigées longitudinalement, et par des fibres élastiques fines, à direction transversale, en général. A leur surface interne on trouve une couche simple d'épithélium, séparée de la membrane fibreuse par une couche amorphe et transparente, très-mince (basement membrane). Les fibres élastiques sont beaucoup plus abondantes en dedans de la tunique fibreuse qu'à sa face externe.

L'épithélium est formé par des *cellules cylindriques* de 20 μ de hauteur, en moyenne, dans les canaux principaux. A mesure qu'on examine des canaux plus petits, on voit que la hauteur des cellules diminue et qu'elles passent insensiblement à la forme polyédrique, comme les cellules des acini. Du reste, nous l'avons dit lorsque nous avons traité du Système glandulaire, les petits conduits qui partent des acini ont la même structure et jouent le rôle d'organes sécréteurs, comme l'acinus. C'est ainsi que le canalicule pulmonaire, qu'on peut comparer au

tube sécréteur partant de l'acinus, sert à l'hématose, comme le lobule pulmonaire auquel il fait suite.

Les auteurs sont unanimes, Robin et Sappey exceptés, pour rejeter les fibres musculaires lisses de la structure des canaux galactophores. Celles qu'on rencontre près des lobules, et qui ont été signalées par Henle, nous paraissent appartenir au tissu conjonctif du voisinage [1].

3° Vaisseaux et nerfs. — Le *réseau capillaire* est formé par les ramifications des *artères* mammaire interne et thoracique inférieure, et par quelques rameaux des intercostales. Il se répand à la surface externe des culs-de-sac glandulaires; ses mailles sont arrondies et assez serrées. De ces capillaires naissent des veines nombreuses qui se jettent dans la veine mammaire interne et dans la veine axillaire. Les *lymphatiques* sont abondants, d'après Sappey; ils constituent un réseau autour des acini et des lobules, et se rendent dans les ganglions axillaires, avec les lymphatiques de l'auréole et du mamelon. Ces lymphatiques existent; les tumeurs malignes de la mamelle et la propagation de la lésion aux ganglions axillaires le prouvent. Cependant, dans sa dernière édition, Kölliker affirme que *personne n'en a rencontré jusqu'ici*. Les *nerfs* venus des intercostaux, des branches thoraciques du plexus brachial, et pour la peau, des rameaux sus-claviculaires du plexus cervical, n'ont pu être poursuivis dans l'épaisseur de la glande.

De la glande mammaire à l'état de repos. — La description qui précède s'applique à la mamelle de la femme qui allaite, excepté pour ce qui a rapport à l'épithélium des culs-de-sac glandulaires, qui disparaît pendant que la glande fonctionne. Lorsque l'allaitement a cessé depuis longtemps, la mamelle diminue de volume, non-seulement parce qu'elle reçoit moins de sang et que ses vaisseaux se rétractent, mais encore parce que la glande elle-même s'atrophie.

D'après Robin, les culs-de-sac glandulaires existent à peine; la plupart disparaissent; le tissu glandulaire, au lieu d'être mou, granuleux et lobulé comme une grappe, au lieu d'avoir un tissu jaune-

1. Il ne faut pas croire que les auteurs soient d'accord sur l'existence ou l'absence des fibres musculaires. Il y a même à ce sujet une contradiction des plus étonnantes entre Robin et Sappey, qui admettent des fibres musculaires lisses dans les canaux galactophores.

« Ils sont composés (les conduits galactofores) de *fibres musculaires disposées surtout « circulairement*, accompagnées de fibres élastiques », etc. Robin, *Dictionnaire de Nysten*.

Sappey s'exprime ainsi, *Anat. desc.*, t. 3, p. 697, 1864 :—« La structure de ces conduits « encore peu connue, a attiré mon attention. Chacun d'eux se compose de trois tuni- « ques : leur tunique interne est formée de substance amorphe.... ; la tunique « moyenne est de nature musculaire ; elle est *exclusivement constituée par des fibres « longitudinales*... J'ai vu de la manière la plus manifeste cette tunique longitudinale.»

rougeâtre, devient dense, blanchâtre et homogène. On ne voit plus le tissu rougeâtre de la glande trancher sur le reste de l'organe. Sappey affirme que les canaux galactophores s'atrophient à un degré extrême; ils se raccourcissent.

De la glande mammaire chez l'homme. — A part quelques cas exceptionnels, la glande mammaire de l'homme est rudimentaire; elle n'atteint pas le volume d'une petite noix aplatie.

La *mamelle* comprend, non-seulement la glande mammaire, l'aréole et le mamelon, que nous venons d'étudier, mais encore la peau et une couche considérable de tissu graisseux situé entre la peau et la glande mammaire proprement dite, et traversé par les canaux galactophores.

Développement de la glande mammaire. — Comme toutes les glandes en grappe, la glande mammaire se développe par bourgeonnement : un tubercule central se divise en autant de branches qu'il y aura de lobes; ces branches divergent, et chacune d'elles se divise à son tour et se subdivise, jusqu'aux petites masses qui constitueront les acini.

Vers la fin du quatrième mois et pendant toute la durée du cinquième, la glande n'est, suivant Langer et Kölliker, qu'une excroissance formée par les cellules du corps muqueux de l'épiderme et située dans l'épaisseur du derme. Ce n'est que du sixième au septième mois que les premières ramifications, les premiers rudiments des lobes, se montrent.

A la naissance, on distingue déjà le tissu conjonctif embryonnaire des canaux excréteurs et l'épithélium cylindrique qui les tapisse. A ce moment, la glande mammaire n'a pas un centimètre de largeur. Si l'on examine les divisions situées à l'extrémité de ces conduits, on constate qu'elles sont pleines. Petit à petit, tous les prolongements deviennent creux. D'après Langer, les véritables vésicules glandulaires ne se montreraient qu'au moment de la première menstruation.

Sécrétion de la glande mammaire. — Pendant la grossesse, les culs-de-sac glandulaires se développent, les canaux galactophores s'allongent; on voit l'épithélium tapisser les acini et les conduits excréteurs; le mamelon et l'auréole s'agrandissent, non-seulement par la coloration, mais encore par le développement de nouveaux éléments.

En même temps, les cellules de sécrétion qui tapissent les culs-de-sac glandulaires se remplissent de granulations graisseuses; elles augmentent leur volume. Elles acquièrent des dimensions suffisantes pour obstruer complétement la cavité du cul-de-sac glandulaire et celle des tubes sécréteurs. Ces cellules se détachent, sont repoussées

par de nouvelles cellules chargées de graisse, et remplissent les canaux galactophores.

Dans les derniers mois de la grossesse, ces cellules, plus ou moins altérées, constituent un liquide qu'on peut extraire de la glande, mais qui n'est pas du lait[1]. On lui donne le nom de *colostrum*. Vu au microscope, le colostrum montre de vrais globules de lait, et des cellules épithéliales graisseuses plus ou moins altérées, détachées des culs-de-sac glandulaires, *corpuscules de colostrum* (fig. 450).

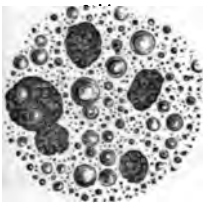

FIG. 450.— Une goutte de colostrum de femme contenant des globules de lait, de grosseur variée, et des corpuscules granuleux de colostrum (250 diamètres).

Ces corpuscules de colostrum sont enveloppés par les membranes des cellules épithéliales; ils offrent une surface mamelonnée et mesurent de 13 à 40 μ (fig. 450).

Le colostrum est plus alcalin que le lait; il contient plus de sels et de substances solides.

Au moment de l'accouchement, la lactation va commencer; il s'écoule du colostrum pendant trois ou quatre jours. Alors la prolifération des cellules épithéliales des culs-de-sac glandulaires devient extrêmement active. A mesure que ces cellules, chargées de gouttelettes graisseuses, se forment, elles se dissolvent, et les canaux galactophores se trouvent bientôt remplis de véritable lait qui a chassé le colostrum.



FIG. 451.— Une goutte de lait de vache vue à un grossissement de 250 diamètres. On y constate seulement des globules de lait de différentes dimensions.

Si on examine une goutte de lait au microscope, on y observe une matière amorphe liquide, contenant en suspension les *globules de lait*. Ceux-ci sont arrondis et brillants; ils ressemblent à des gouttelettes de graisse; ils mesurent de 2 à 9 μ environ (fig. 451) : on les croit formés d'une goutte de graisse entourée d'une mince enveloppe de caséine.

1. Le lait n'est autre chose qu'une émulsion. Il doit sa couleur blanche aux globules graisseux tenus en suspension, absolument comme une émulsion d'amandes tient en suspension des gouttelettes d'huile d'amande.

Les globules de lait ne s'agglutinent pas immédiatement, parce qu'ils ont une enveloppe de caséine : mais un acide, l'acide acétique, par exemple, la présure, la chardonnette, déterminent leur fusion. On a alors le *caillé*. Le *petit-lait* est le liquide transparent qui soutient le caillé. Lorsqu'on laisse du lait au repos, les globules graisseux, étant plus légers que le sérum, forment une couche superficielle épaisse, la *crême du lait*. Lorsqu'on écrase ces globules par un battage prolongé, on fait du *beurre*.

CHAPITRE SEPTIÈME

APPAREILS DES SENS

Nous avons déjà décrit la muqueuse linguale (*voy.* Appareil digestif), dans laquelle réside le sens du goût. Il nous reste donc à étudier : 1° l'appareil de la vision, *œil* et organes accessoires ; 2° l'appareil de l'audition ou de l'ouïe, *oreille ;* 3° l'organe du toucher, *peau ;* 4° enfin, l'organe de l'odorat, *muqueuse pituitaire.*

ARTICLE PREMIER

ŒIL ET ORGANES ACCESSOIRES DE L'ŒIL

Nous répétons ici ce que nous avons dit tant de fois : il est indispensable d'avoir une connaissance exacte de l'anatomie d'un organe

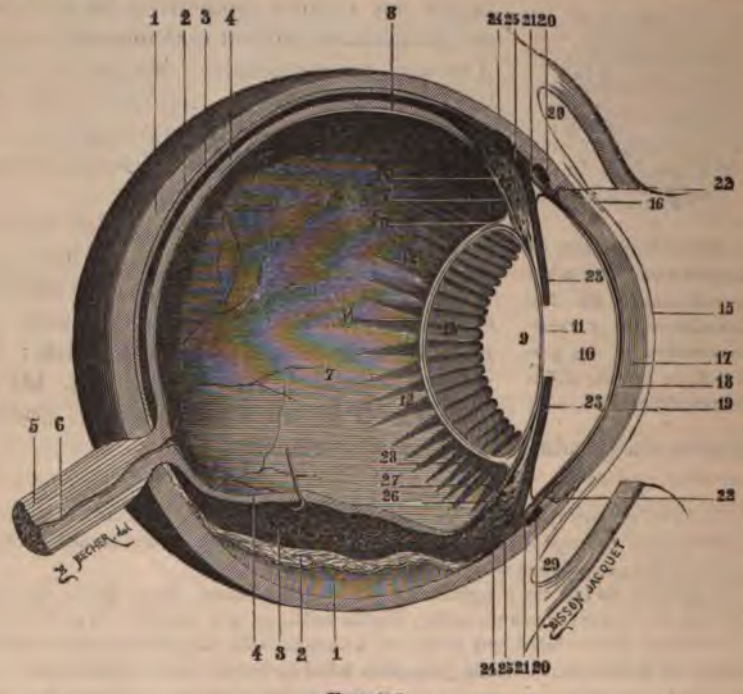

FIG. 452.

La figure 452 est une coupe de l'œil gauche coupant sur la ligne médiane la partie antérieure du globe oculaire et s'inclinant en dedans, à la partie postérieure, pour

rencontrer l'insertion du nerf optique situé en dedans et au-dessous de l'axe antéro-postérieur de l'œil. Cette coupe diffère de celle que l'on trouve ordinairement dans les ouvrages d'anatomie, où l'on voit le nerf optique sur une section antéro-postérieure. Le croissant foncé, limitant ce dessin en arrière et traversé par le nerf optique, indique la surface même du globe oculaire. On voit ensuite la section de toutes les membranes qui sont soulevées à la partie inférieure, où l'on peut apercevoir leur surface interne.

1, 1, représente la section de la *sclérotique*, plus épaisse en arrière, et offrant un orifice conique au nerf optique qui la traverse en se rétrécissant. Immédiatement en dedans, on voit une mince membrane formée de tissu conjonctif lâche, la *lamina fusca* de Haller, 2, 2. Les chiffres 3, 3, indiquent la coupe de la *choroïde*, dont on voit les cellules épithéliales fortement grossies à la partie inférieure. 4, 4, la section de la rétine, membrane nerveuse, membrane de perception du globe oculaire, relevée en bas par un crochet et continue en arrière avec le nerf optique 5. Le *nerf optique* qui traverse les membranes de l'œil est lui-même coupé longitudinalement ; il renferme l'*artère centrale de la rétine* 6, qui se ramifie à la face interne de cette membrane.

L'intérieur de l'œil est en grande partie rempli par une substance demi-liquide, ayant la consistance du blanc d'œuf : c'est le *corps vitré* 7, placé entre la concavité de la rétine qui le limite en arrière, le cristallin 9, et la zone de Zinn 27, 27, qui forment sa limite antérieure. Une membrane, sorte de pellicule mince, membrane hyaloïde, 8, constitue une enveloppe au corps vitré ; elle est appliquée sur la rétine en arrière ; elle passe en arrière de la cristalloïde postérieure et de la zone de Zinn, avec laquelle elle contracte des adhérences.

Le *cristallin* 9, plus convexe en arrière, est entouré par une mince membrane exactement appliquée à sa surface, *cristalloïde*. Sa transparence permet d'apercevoir les procès ciliaires 12, 12, 13, situés plus profondément.

La *chambre antérieure* 10 renferme l'*humeur aqueuse*, qui remplit aussi le canal de Hueck, 22, 22.

11, *pupille*. 12, 12, pointe des *procès ciliaires* au moment où ils commencent à se détacher de la surface interne de la choroïde pour se porter en avant sur la face postérieure de l'iris, où ils forment la *couronne ciliaire* 13, qui entoure le cristallin comme les griffes métalliques embrassent, dans un bijou, la circonférence de la pierre fine. 14, concavité du corps vitré recevant le cristallin. 15, *lamelle épithéliale* recouvrant la cornée. 16, *lame élastique antérieure* de la cornée formant une zone étroite autour de cette membrane et contenant quelques anses vasculaires. 17, *tissu cornéen* se continuant avec le tissu de la sclérotique. 18, *lame élastique postérieure*. 19, *membrane de Descemet* ou *de Demours*. 20, *canal veineux de Schlemm* dans l'épaisseur de la sclérotique, en avant de l'*annulus tendinosus* de Döllinger, 21, qui forme sa paroi postérieure. 22, *canal de Hueck*. 23, 23, *iris*. 24, 24, *canal de Fontana*, véritable bourse séreuse située entre le muscle ciliaire et la sclérotique. 25, 25, coupe du *muscle ciliaire*. 26, 26, deux *procès ciliaires*, vus de profil sur la coupe de l'œil. 27, 27, coupe de la *zone de Zinn*, membrane qui recouvre par sa face postérieure la circonférence du cristallin et le canal de Petit. 28, 28, le corps vitré; sa face antérieure est en rapport avec les procès ciliaires, entre lesquels elle envoie des plis. La circonférence externe, adhérente, paraît se continuer avec la membrane hyaloïde et avec les couches internes de la rétine. 28, 28, *canal godronné de Petit*, situé entre la zone de Zinn, la membrane hyaloïde et le cristallin. 29, 29, cul-de-sac de la conjonctive ou oculo-palpébral.

avant de l'étudier. On conçoit que, à propos de l'œil surtout, nous ne puissions donner des détails d'anatomie descriptive; ceci nous entraînerait trop loin de notre sujet. Nous nous bornerons à placer sous les

yeux du lecteur la figure 452 montrant une coupe du globe oculaire, avec une légende explicative.

Dans cette étude, nous adopterons l'ordre suivant pour le globe oculaire : 1° sclérotique et cornée; 2° choroïde; 3° iris; 4° rétine; 5° corps vitré et zone de Zinn; 6° cristallin.

Après avoir examiné le globe oculaire, nous passerons en revue les organes accessoires qui complètent l'appareil de la vision.

§ 1. — Sclérotique et cornée.

1° *Sclérotique.*

La sclérotique. *cornée opaque.* de couleur blanche ou blanc-bleuâtre, forme au globe oculaire une coque, traversée en arrière, en bas et en dedans par le nerf optique, continue en avant avec la cornée. Cette membrane, placée entre la capsule de Ténon (aponévrose orbito-oculaire) et la choroïde, offre un tiers de millimètre à un millimètre d'épaisseur : au voisinage du nerf optique, un millimètre ; à sa partie moyenne, un demi-millimètre ; près de la cornée, un peu plus d'un demi-millimètre; au-dessous des tendons des muscles droits, un tiers de millimètre.

Cette membrane comprend un tissu fondamental, *tissu conjonctif*, des *éléments élastiques* et des *vaisseaux*. Y a-t-il des nerfs?

1° Tissu conjonctif. — C'est un véritable tissu conjonctif dont les *fibres* sont presque rectilignes. Celles-ci se montrent sous forme de *faisceaux* réunis en *lamelles* minces et allongées qui parcourent la sclérotique. Leur direction est irrégulière; cependant on peut y reconnaître des lamelles antéro-postérieures et d'autres transversales. Ces lamelles s'entre-croisent dans tous les sens et s'anastomosent entre elles au moyen de fibres qu'elles s'envoient. Vers la face interne de la sclérotique et un peu à la face externe, les fibres longitudinales sont prédominantes.

Les fibres de tissu conjonctif de la sclérotique *se continuent directement avec celles de la cornée et avec celles des tendons* des muscles droits et obliques de l'œil. En arrière, elles sont en continuité avec celles de la *gaîne fibreuse du nerf optique.* Quelques-unes, surtout vers la face interne de la sclérotique, se confondent avec le *névrilème du nerf optique* et avec la *lame criblée*, sorte de grillage fibreux, à travers les ouvertures duquel passent les faisceaux des fibres nerveuses du nerf optique, au moment où celui-ci forme la papille. Un *tissu conjonctif très-lâche* unit ce tissu à la capsule de Ténon en dehors. En dedans, il est uni à la choroïde par la *lamina fusca*, mince couche de tissu conjonctif lâche contenant quelques cellules pigmentaires.

Des *cellules étoilées*, anastomosées entre elles, se rencontrent dans l'épaisseur de la sclérotique. Vers la face interne de la sclérotique, ces cellules contiennent des granulations pigmentaires. Lorsqu'on examine des fragments de sclérotique desséchée, on trouve de l'air dans les cavités des cellules étoilées, ce qui a fait admettre des corpuscules blancs à certains auteurs.

Une petite quantité de *matière amorphe* unit entre eux les corpuscules et les faisceaux de tissu conjonctif, qui sont très-serrés.

2° Éléments élastiques. — Entre les lamelles et les faisceaux de tissu conjonctif, il existe un réseau serré de fibres élastiques très-fines, que l'on trouve dans toute l'étendue de la sclérotique.

3° Vaisseaux. — Le *réseau capillaire* de la sclérotique offre de larges mailles (Brücke); il communique en avant avec celui de la choroïde et de la conjonctive. Il est formé en avant par des branches des *artères ciliaires antérieures*, et en arrière par des branches des *ciliaires courtes postérieures*.

Les *veines* de la partie antérieure se jettent dans les veines ciliaires antérieures; celles de la partie postérieure se réunissent aux veines ciliaires postérieures, qui n'ont aucune connexion avec les vaisseaux choroïdiens.

Le *canal de Schlemm* est un réseau de veines très-serré, en forme de sinus circulaire, situé au bord antérieur de la sclérotique, près de la cornée, contre la face interne de la sclérotique. Les artères de la sclérotique décrivent des flexuosités à la surface externe de cette membrane; vers le nerf optique, quelques ramifications forment un *cercle* artériel qui perfore la gaîne du nerf optique, pour s'anastomoser dans l'épaisseur du nerf avec l'artère centrale de la rétine.

Les *nerfs* paraissent ne pas exister dans la sclérotique. Il n'y a pas de *lymphatiques*.

2° *Cornée.*

La cornée, *cornée transparente*, est une membrane d'un millimètre d'épaisseur, sans cesse humectée en avant par les larmes, en arrière par l'humeur aqueuse, et perméable aux liquides, à la manière d'une membrane poreuse [1].

Cinq couches bien distinctes et superposées constituent la cornée. Celle du milieu, la plus importante, forme la cornée proprement dite, le *tissu cornéen*. En avant de cette couche, on trouve un épithélium reposant sur une couche amorphe; en arrière, du côté de l'humeur

1. On sait, par des expériences, que le collyre d'atropine pénètre jusqu'à l'iris à travers la cornée, et que l'humeur aqueuse transsude lorsqu'on dessèche la surface de cette membrane.

aqueuse, il existe aussi un épithélium séparé du tissu cornéen par une couche également amorphe.

Nous étudierons : 1° le tissu cornéen ; 2° la couche amorphe antérieure appelée *lame élastique antérieure* (Bowmann) ; 3° l'épithélium superficiel ; 4° la couche amorphe postérieure ou *lame élastique postérieure ;* 5° l'épithélium profond ; 6° les vaisseaux et les nerfs de la cornée.

1° Tissu cornéen. — Le tissu cornéen est un tissu spécial, ayant tous les caractères objectifs du *tissu conjonctif*, se rapprochant du tissu cartilagineux en ce qu'il donne une substance analogue à la chondrine par l'ébullition (Müller). On y trouve une substance fondamentale formée de tissu conjonctif. et des cellules.

Substance fondamentale de la cornée. — Cette substance consiste en cordons, ou faisceaux, aplatis d'avant en arrière et anastomosés entre eux de telle manière qu'il semble que le tissu cornéen soit formé de couches, de lamelles que l'on peut réussir à séparer : c'est ce qui fait dire que la cornée a une structure lamelleuse. Mais ces lamelles ne sont pas distinctes, car les faisceaux qui les constituent envoient en avant et en arrière des fibres anastomotiques aux lamelles les plus voisines.

Il résulte de cette disposition que les faisceaux de la cornée forment par leur entre-croisement et leurs anastomoses un *réseau* très-serré. dans les mailles duquel sont contenus les éléments celluleux. La direction des faisceaux est tout à fait irrégulière.

A la périphérie de la cornée, les faisceaux se continuent avec les faisceaux de tissu conjonctif de la sclérotique, sans aucune ligne de démarcation.

Les faisceaux qui forment la substance fondamentale de la cornée sont très-pâles, et mesurent, en moyenne. 5 à 9 μ d'épaisseur et 20 à 100 μ de largeur.

De petits intervalles ménagés entre les faisceaux de la cornée renferment les éléments celluleux. Les *tubes cornéens* décrits et injectés par Bowmann ne sont probablement que ces intervalles un peu dilatés.

Quelle est la nature de la substance fondamentale de la cornée ? — a. Il s'en faut que tous les auteurs s'entendent sur ce sujet. Le plus grand nombre admet que cette membrane est formée de *tissu conjonctif ;* les cordons ou faisceaux qui limitent les mailles sont des faisceaux de fibres de tissu conjonctif. extrêmement pâles.

Les raisons qui font admettre des fibres de tissu conjonctif sont les suivantes : 1° lorsqu'on déchire la substance cornéenne. elle offre un aspect strié, fibrillaire; 2° les faisceaux de la cornée se continuent sans interruption avec ceux de la sclérotique; 3° on trouve au milieu de

cette substance de vrais corpuscules de tissu conjonctif (Kölliker) ; 4° l'aspect fibrillaire est démontré par l'action de certains réactifs, notamment du permanganate de potasse (Rollet).

b. Se fondant sur l'absence de caractères positifs démontrant les fibres de tissu conjonctif, quelques anatomistes ont émis l'opinion que les cordons anastomosés en réseau sont formés d'une substance homogène et transparente (His, Morel).

c. Henle croit que la cornée résulte de la superposition de lamelles séparées, d'une étendue inconnue et de 5 μ d'épaisseur, unies entre elles par une sorte de ciment qui fait défaut en certains points. La facilité avec laquelle on peut diviser la cornée en lamelles superposées, avait fait croire autrefois à cette structure lamelleuse. Les anatomistes étaient parvenus à compter 14 lamelles; Sappey dit qu'il serait facile d'en obtenir un plus grand nombre ; mais ces lames sont un produit artificiel.

Cellules de la cornée.—Encore appelées *corpuscules cornéens*, ces cellules sont de vrais *corpuscules de tissu conjonctif* fusiformes ou étoilés, situés dans les mailles du réseau fibreux que nous venons de décrire. Elles ont été décrites en 1841 par Toynbee, et bien étudiées par Virchow.

Ces cellules sont aplaties d'avant en arrière comme les lamelles, et renferment un noyau très-apparent. Elles émettent de tous côtés un grand nombre de prolongements qui s'anastomosent, de sorte qu'il existe, au milieu du réseau formé par les faisceaux fibreux de la substance fondamentale, un réseau de cellules anastomosées.

FIG. 453. — Coupe du tissu cornéen.

1. Substance fondamentale de la cornée. — 2. Corpuscules de la cornée. On voit les anastomoses des espaces qui logent ces corpuscules. (Grossissement, 360.) Morel et Villemin.

Lorsqu'on traite la cornée par l'acide acétique, on voit, sur les coupes transversales, des séries de cellules cornéennes séparées par des lignes transparentes appartenant aux faisceaux conjonctifs de la cornée.

Le réseau formé par ces cellules rappelle l'aspect des ostéoplastes vus au microscope. Si l'acide acétique que l'on emploie est trop concentré et qu'on n'ait pas eu la précaution de prendre une solution très-étendue, les prolongements des cellules pâlissent, et le corps cellulaire est seul apparent (Morel).

His a découvert un moyen sûr pour observer les corpuscules cornéens. En traitant la préparation par une solution très-étendue de

nitrate d'argent, l'argent se précipite sur les faisceaux fibreux de la cornée. et les cellules se montrent sous forme de belles étoiles blanches et transparentes. Une autre expérience sert, pour ainsi dire, de contre-épreuve : si l'on met cette même préparation dans une solution de chlorure de sodium, il se produit un phénomène curieux : l'argent se dépose dans les cellules mêmes, et la substance fibreuse devient claire, de sorte qu'on voit alors des étoiles obscures sur un fond clair[1].

On peut encore séparer des cellules cornéennes avec leurs prolongements anastomosés, au moyen de l'acide sulfurique concentré (His et Recklinghausen).

[Ce qui précède peut être considéré comme acquis à la science. Plusieurs questions se présentent encore et n'ont pas eu jusqu'à présent de solution définitive.

a. Qu'est-ce que les cellules voyageuses de la cornée ? — Recklinghausen a décrit de petites cellules contractiles, pourvues de mouvements amiboïdes très-énergiques, contenues dans les espaces plasmatiques de la cornée, et pouvant se déplacer d'un espace à un autre à travers un tube plasmatique. Ces cellules voyageuses ont une grande analogie avec les cellules lymphatiques ; elles ont été observées chez la grenouille et chez les mammifères. His et Engelmann admettent l'existence de ces cellules.

Lorsqu'on place une cornée de grenouille dans un sac lymphatique d'une autre grenouille, on remarque que les cellules lymphoïdes pénètrent dans le système canaliculé de la cornée (Recklinghausen).

b. Quelle est la signification des vacuoles, des espaces, des interstices qui logent les corpuscules cornéens; — Bowmann décrivait ces espaces sous le nom de *tubes cornéens* ; il les disait remplis d'une quantité incommensurable de liquide.

Leber affirme avoir injecté ces tubes cornéens et avoir constaté que la térébenthine colorée pouvait passer de ces espaces dans les vaisseaux lymphatiques du voisinage de la cornée !!!

Recklinghausen décrit dans la cornée des espaces plasmatiques et des tubes plasmatiques anastomosés, qui ne sont autre chose que les tubes cornéens, les interstices de Bowmann, et il place à l'intérieur de ce système canaliculé, non-seulement les corpuscules cornéens, mais encore les petites cellules voyageuses dont nous avons parlé

1. L'existence des corpuscules cornéens ne saurait être douteuse, car His a fait voir qu'on les observe parfaitement sur des coupes de cornées parfaitement fraîches, sans avoir recours aux réactifs. Kühne, Recklinghausen et Engelmann, micrographes de mérite reconnu, ont confirmé ces observations sur des cornées entières de grenouille et de mammifères simplement humectées d'humeur aqueuse, avec ou sans le secours de la chambre humide. (*Voy.* Kölliker, traduction de Sée, page 847.)

plus haut. Cet auteur les considère comme une dépendance du système lymphatique, avec lequel il aurait constaté la continuité.

c. Les *espaces cornéens sont-ils tapissés par une membrane?* — Les uns disent oui, les autres non; la chose est admissible, elle paraît probable; mais il faut attendre encore avant de se prononcer. Il est certain que les parois de ces espaces sont très-extensibles. Ils sont plus larges chez l'adulte que chez le nouveau-né.]

La *vitalité des corpuscules cornéens* est considérable; la moindre irritation y détermine une prolifération excessive. Dans les kératites, le nombre de jeunes cellules arrondies qu'on trouve dans les espaces de la cornée est prodigieux; elles possèdent des mouvements amiboïdes et voyagent d'un espace dans un autre espace. En même temps que ces corpuscules prolifèrent, on peut constater que leur contenu devient opaque, parce qu'il se remplit de granulations graisseuses. La substance fondamentale de la cornée étant exempte de lésion dans la kératite, on voit que les opacités tiennent uniquement à une dégénérescence graisseuse des cellules. Ce sont ces mêmes cellules qui s'accumulent, sous forme de globules purulents, à la surface de la cornée [1].

Selon Cohnheim, ces petites cellules arrondies ne seraient que des globules blancs du sang venus dans les espaces plasmatiques par migration à travers les parois des vaisseaux capillaires du voisinage de la cornée. Cet auteur se fonde sur cette expérience : il injecte dans les vaisseaux d'une grenouille un liquide tenant en suspension de petits grains de bleu d'aniline, et il trouve, dans la cornée enflammée, de nouvelles cellules arrondies qui renferment de ces petits grains bleus. Donc, dit-il, ce sont des globules blancs qui se sont emparés de ces particules colorées par leurs mouvements amiboïdes.

2° Lame élastique antérieure. — Découverte par Reichert et par Bowmann en 1845, cette lame est une *lamelle de substance amorphe*, mesurant de 6 à 9 μ d'épaisseur.

L'épithélium repose sur sa face antérieure; sa face postérieure se confond avec le tissu cornéen, sans qu'il soit facile d'établir une limite entre ces deux parties. Elle est soluble dans l'eau bouillante.

La lame élastique antérieure peut être considérée comme un vestige de la couche vasculaire qui existait dans la cornée du fœtus, ou bien comme une condensation de la substance fondamentale du tissu cornéen, ou bien encore comme une *basement membrane* sous-épithéliale. Bowmann a décrit de petits filaments d'apparence conjonctive, étendus de cette lamelle au tissu cornéen.

La circonférence de cette membrane est vasculaire; elle se confond avec le derme de la conjonctive.

1. Le *cercle sénile* et les *taies* de la cornée consistent en une infiltration graisseuse des corpuscules de la cornée.

3° Épithélium superficiel. — La couche épithéliale fait suite à celle de la conjonctive; elle appartient à cette membrane et constitue un *épithélium pavimenteux stratifié* d'épaisseur variable, de 30 à 100 μ. Les cellules épithéliales sont molles; elles rappellent, par leur disposition, celles de l'épiderme. Les plus superficielles sont des lamelles aplaties, à noyau, de 25 μ de largeur environ; elles sont superposées et forment une sorte de couche cornée de 20 μ d'épaisseur. Les cellules de la couche moyenne sont arrondies. Les plus profondes sont un peu allongées et placées perpendiculairement sur la lame élastique antérieure.

4° Lame élastique postérieure. — On l'appelle encore *membrane de Descemet* ou *membrane de Demours*, et quelquefois on donne ces noms à la réunion de cette couche et de la couche épithéliale profonde. Cette membrane est placée entre la face postérieure du tissu cornéen et l'épithélium qui le sépare de l'humeur aqueuse.

FIG. 454. — Coupe de la partie supérieure de la cornée, de l'iris et de la chambre antérieure.

1. Substance fondamentale des couches profondes de la cornée. — 2. Espaces renfermant les corpuscules cornéens; on voit leurs anastomoses. — 3. Coupe de la membrane élastique postérieure ou de Demours. — 4. Fibres qui font suite à cette membrane amorphe. — 5, 5. Cellules épithéliales de la face postérieure de la cornée se réfléchissant sur la face antérieure de l'iris. (Grossissement, 360.) Morel et Villemin.

Elle est complétement transparente et résistante; elle offre une telle élasticité, que ses bords s'enroulent lorsqu'on la déchire. Son épaisseur est de 15 μ en moyenne, un peu moindre au milieu. Selon Müller, cette épaisseur serait un peu plus grande chez les vieillards.

Elle présente les mêmes caractères chimiques que la capsule du cristallin.

Nous verrons plus loin qu'elle se modifie considérablement sur ses bords.

5° Épithélium profond. — C'est une couche d'*épithélium pavimenteux simple*, dont les cellules, extrêmement régulières, forment une belle mosaïque : cellules parfaitement transparentes, avec leur noyau arrondi et de très-fines granulations. La largeur des cellules est de 20 μ; celle des noyaux est de 8. Cette couche épithéliale sépare la lame élastique postérieure de l'humeur aqueuse.

Telles sont les cinq couches de la cornée; on peut dire que la cornée est une membrane spéciale, revêtue sur ses deux faces d'un épi-

thélium qui est séparé du tissu cornéen proprement dit par une membrane amorphe. Il nous reste à examiner les limites de ces diverses couches.

De la continuité des cinq couches de la cornée avec les parties voisines. — a. *Tissu cornéen.* Nous avons vu que les fibres de tissu conjonctif du tissu cornéen se continuent sans ligne de démarcation avec celles de la sclérotique ; ces deux membranes ne peuvent pas être séparées. Si les espaces qui renferment les corpuscules cornéens ont des communications avec les vaisseaux lymphatiques, c'est à la périphérie qu'il faut les chercher, car les deux faces de la cornée sont cimentées par une couche élastique qui empêche toute communication.

b. *Lame élastique antérieure.* — Chez l'embryon et le fœtus, cette lame est une couche vasculaire. A la fin de la vie fœtale, les vaisseaux se détruisent au centre, la membrane prend les caractères que nous avons décrits, mais elle n'occupe pas la même étendue que la cornée. Sur la périphérie, elle se continue avec le derme de la conjonctive, qui empiète un peu sur la cornée pour former l'*anneau conjonctival.* Cet anneau conjonctival est une zone de 1 à 2 millimètres, contenant des vaisseaux, les seuls vaisseaux que la cornée possède.

FIG. 455. — Coupe du bord supérieur de la cornée, à son point de réunion avec la sclérotique.

1. Cellules superficielles aplaties de la conjonctive. — 2. Cellules profondes allongées. — 3. Point où le derme de la conjonctive se continue avec la lame élastique antérieure représentée par l'espace clair. C'est là que se trouve l'anneau conjonctival, la zone vasculaire de la cornée. — 4. Tissu de la sclérotique. — 5. Tissu cornéen. (Grossissement, 360.) Morel et Villemin.

c. *Epithélium superficiel.* — Il appartient à l'épithélium de la conjonctive, avec lequel il se continue directement, de sorte qu'on doit considérer la lame élastique antérieure et la couche épithéliale comme une portion de la conjonctive modifiée recouvrant la cornée.

d. *Lame élastique postérieure*, ou *membrane de Descemet.* — Reichert et Bowmann ont décrit les modifications de la membrane de Descemet autour de la cornée. Cette membrane change de structure : d'amorphe qu'elle était, elle devient fibreuse et offre des fibres dont les caractères sont intermédiaires à ceux des fibres de tissu conjonctif et des fibres élastiques.

A la périphérie de la cornée, on voit des fibrilles analogues à des fibres élastiques fines se montrer sur la face de la membrane de Demours qui touche le tissu cornéen; on commence à les rencontrer à un millimètre en dedans de la circonférence de la cornée. Un peu plus loin, ces fibres occupent toute l'épaisseur de la membrane de Demours; elles deviennent plus volumineuses et forment de véritables faisceaux.

Ce tissu fibreux, qui continue la membrane de Descemet, se divise en trois portions :

1° Une certaine quantité de faisceaux fibreux s'arrête à la paroi postérieure du *canal de Schlemm*, qu'elles constituent en grande partie, et forment là une petite épaisseur que Döllinger a désignée sous le nom d'*annulus tendinosus;*

2° D'autres fibres se portent plus loin sur la face interne de la sclérotique; elles traversent les insertions de l'iris, pour se perdre dans le muscle ciliaire;

3° Un grand nombre de faisceaux fibreux se séparent des autres et se portent en arrière, en traversant l'humeur aqueuse, pour se perdre sur la face antérieure de l'iris. L'ensemble de ces faisceaux constitue le *ligament pectiné de Hueck.* Ils sont séparés par des espaces à travers lesquels l'humeur aqueuse de la chambre de l'œil communique avec la cavité du *canal de Hueck,* canal limité en avant par la paroi postérieure du canal de Schlemm, en arrière par la circonférence de l'iris, et en dedans par le ligament pectiné.

e. *Épithélium profond.* — Vers la circonférence de la cornée, les cellules épithéliales deviennent plus petites; elles se continuent sur les faisceaux fibreux du ligament pectiné et sur la face antérieure de l'iris jusqu'à la pupille. Au niveau du ligament pectiné, les cellules pavimenteuses deviennent fusiformes.

6° **Vaisseaux et nerfs de la cornée.** — Éliminons d'abord les *lymphatiques*, qu'on ne connaît pas; mentionnons cependant une seule observation de Kölliker, qui *croit avoir vu* quelques vaisseaux lymphatiques dans une cornée de chat, au niveau de la zone nommée *anneau conjonctival.* Rappelons aussi que Recklinghausen croit à une communication des vaisseaux lymphatiques avec les espaces du tissu cornéen, et qu'il considère ces espaces comme l'une des origines du système lymphatique.

Vaisseaux sanguins. — On les trouve dans l'anneau conjonctival, c'est-à-dire sur les limites de la lame élastique antérieure, entre l'épithélium superficiel et le tissu cornéen, sur une étendue d'un à deux millimètres. Ils forment une ou plusieurs séries d'anses dont la convexité regarde le centre de la cornée. Ce sont des capillaires fins de 4 à 9 μ.

La zone vasculaire est beaucoup plus étendue chez la plupart des animaux; elle occupe généralement le quart du diamètre total de la cornée.

Chez le fœtus (homme et animaux), J. Müller et Henle ont constaté que la lame élastique antérieure est occupée, excepté à son point le plus central, par un réseau vasculaire; celui-ci, s'atrophiant plus ou moins, se retire vers la périphérie, un peu plus loin chez l'homme que chez les animaux, et constitue les anses que nous avons indiquées plus haut.

FIG. 456.— Distribution des vaisseaux et des nerfs dans la cornée d'un poisson (*cobitis fossilis*).

a. Vaisseaux. — *b*. Nerfs.

Des vaisseaux capillaires ont été découverts récemment *dans le tissu cornéen* proprement dit; ils accompagnent les petits troncs nerveux, pénètrent dans l'épaisseur de la cornée par sa circonférence, et forment une anse ou plusieurs anses dans l'épaisseur du tronc nerveux. Ces anses capillaires, dont les vaisseaux n'ont que 4 μ, sont moins nombreuses chez l'homme que chez les animaux; elles n'existent que sur la circonférence même de la cornée.

Nerfs. — Les *nerfs ciliaires*, venus du ganglion ophthalmique, fournissent les rameaux cornéens. Ceux-ci se détachent des nerfs ciliaires au niveau du muscle ciliaire, pénètrent dans la partie antérieure de la sclérotique et abordent la cornée par la périphérie de la couche cornéenne, au nombre de 30 en moyenne.

Au moment où les nerfs cornéens pénètrent dans la cornée, ils forment de petits faisceaux de tubes de 45 μ d'épaisseur environ. Chaque faisceau est composé de tubes très-fins de 2 à 5 μ de diamètre.

Les tubes nerveux, dans une étendue de 1 à 2 millimètres, c'est-à-dire dans une zone correspondant à l'anneau conjonctival, sont des tubes à moelle, à contours foncés; mais, au delà de ce point, ils perdent leur moelle et se ramifient sous forme de fibres pâles, qui *s'anastomosent en plexus dans l'épaisseur de la cornée.*

Ces fibres, en raison de leur transparence, ne troublent nullement la marche des rayons lumineux; elles ont 1 à 2 μ de diamètre, et sont difficiles à apercevoir au microscope.

Les fibres nerveuses pâles et transparentes de la cornée constituent,

en se ramifiant, un plexus nerveux assez serré qui siége sur la face du tissu cornéen en contact avec la lame élastique antérieure. Chaque fibre pâle est pourvue d'une gaîne à noyaux.

De ce plexus, on voit s'élever de *petits ramuscules qui traversent perpendiculairement la lame élastique antérieure*, pour se rendre à l'épithélium ; ces ramuscules ne se divisent jamais dans l'épaisseur de cette membrane.

Arrivés à la surface antérieure de la lame élastique, ces filaments nerveux prennent une direction horizontale, se ramifient de nouveau, et s'anastomosent pour former un *réseau terminal sous-épithélial* entre les cellules épithéliales et la lame élastique antérieure. Chacun des ramuscules, après avoir traversé la couche élastique, forme, en s'épanouissant, un véritable bouquet de filaments.

Du réseau terminal sous-épithélial, on voit s'élever les *ramifications terminales* des nerfs. Celles-ci passent entre les cellules profondes, se divisent entre les cellules arrondies de la couche moyenne de l'épithélium, et viennent se terminer par de petits renflements *à la surface même de la cornée, entre les cellules superficielles aplaties*. Kölliker assure que, le plus souvent, ces extrémités nerveuses sont recouvertes par les cellules épithéliales les plus superficielles; Cohnheim prétend qu'un certain nombre d'extrémités libres des filaments nerveux dépassent le niveau des cellules épithéliales et *se terminent librement dans le liquide qui humecte la cornée*. Ces nerfs sont extrêmement nombreux.



FIG. 457. — Portion du plexus nerveux sous-épithélial de la cornée du cochon d'Inde. Les deux points noirs indiquent deux rameaux nerveux qui viennent de traverser la couche élastique antérieure de la cornée et qui s'épanouissent en rameaux nerveux horizontaux. (Grossissement, 350.)

Quelques filets nerveux ont été vus par Kölliker sur la face postérieure du tissu cornéen et dans la membrane de Demours, dans la cornée d'un lapin. Il serait important de savoir si ces nerfs existent chez l'homme, et si cette observation n'est point un fait exceptionnel[1].

1. Il est rare qu'on puisse constater, aussi nettement que sur la cornée, les nerfs des épithéliums. C'est Cohnheim qui a le mérite d'avoir démontré, en 1866, la terminai-

§ 2. — Choroïde [1].

La choroïde, traversée en arrière, en bas et en dedans par le nerf optique, placée entre la sclérotique et la rétine, offre la même forme que la sclérotique. Elle n'arrive pas jusqu'à la cornée; à une petite distance de cette membrane, elle se confond avec l'iris. Dans ses trois quarts postérieurs, elle est uniforme et mince, et n'atteint pas un quart de millimètre; dans son quart antérieur, elle s'épaissit et mesure un millimètre. Au niveau du nerf optique, elle adhère au névrilème, et son tissu conjonctif concourt, avec celui de la sclérotique, à la formation de la *lamina cribrosa*.

Dans les trois quarts postérieurs de la choroïde, on peut distinguer quatre couches ainsi superposées, de dehors en dedans : couche pigmentaire externe, couche vasculaire, couche élastique, couche pigmentaire interne. Dans son quart antérieur, cette membrane est composée du muscle ciliaire et du corps ciliaire.

1° Couche pigmentaire externe. — Cette couche n'est autre qu'un peu de stroma de la choroïde avec quelques cellules pigmentaires analogues à celles qu'on trouve dans l'épaisseur de la choroïde. Elle est parcourue par les nerfs ciliaires. Lorsqu'on sépare la choroïde et la sclérotique, cette couche reste adhérente à la sclérotique. On lui donne le nom de *lamina fusca*, ou *supra-choroidea;* elle fait réellement partie de la choroïde.

FIG. 458. — Corpuscules étoilés remplis de pigment 1, et corpuscules fusiformes 2, du stroma de la choroïde.

2° Couche vasculaire. — La couche vasculaire, la plus épaisse, indépendamment du grand nombre de vaisseaux qu'elle renferme, est formée d'un tissu spécial, *stroma choroïdien*, qui réunit tous les vaisseaux et qui se confond avec les deux couches les plus voisines.

Le stroma de la choroïde est formé d'une *substance homogène* que

son de ces nerfs au moyen d'une solution de chlorure d'or, 1 : 200 μ. Déjà, en 1865, Hoyer avait fait connaître les nerfs de l'épithélium, mais il n'avait pas pu constater leur terminaison. On savait depuis longtemps qu'il existait des nerfs dans la cornée; ils avaient été découverts par Schlemm.

1. La choroïde est appelée *membrane vasculaire* de l'œil; réunie à l'iris, on l'appelle encore membrane *uvéo-choroïdienne*, et quelquefois simplement *uvée*. Il est bon d'être averti, parce que certains auteurs appellent *uvée* la couche pigmentaire située en arrière de l'iris.

quelques auteurs considèrent comme de la substance conjonctive, et contenant un réseau de cellules fusiformes ou étoilées. H. Müller et Sappey y décrivent des fibres de tissu conjonctif. Il y aurait en outre des fibres musculaires lisses, suivant H. Müller.

Les *cellules* sont pourvues d'un noyau; leur longueur, fort variable, est en moyenne de 25 à 35 μ; elles sont très-irrégulières, mais elles se montrent le plus généralement avec un aspect *fusiforme* ou *étoilé*. Elles s'anastomosent entre elles par des prolongements de 1 à 3 μ, et constituent un *réseau de cellules* entourant les vaisseaux, occupant toute l'épaisseur de la couche vasculaire, et se continuant avec les cellules étoilées de la lamina fusca. Parmi ces cellules, les unes sont incolores et constituent de vrais corpuscules de tissu conjonctif; les autres sont plus ou moins remplies de granulations pigmentaires et prennent le nom de *cellules pigmentaires*.

Les *fibres de tissu conjonctif* s'anastomosent entre elles; elles sont très-développées chez les animaux. Chez l'homme, on en trouve une grande quantité dans le muscle ciliaire.

Les *fibres musculaires lisses* se montrent, d'après H. Müller, à la partie postérieure de la choroïde; elles forment un réseau; mais on les trouve surtout en faisceaux le long des artères qu'elles accompagnent.

Les *vaisseaux*, extrêmement nombreux, sont disposés sur deux plans.

1° Le plan superficiel, voisin de la lamina fusca, est constitué par les veines choroïdiennes, dépourvues de valvules et contournées en tourbillon, ce qui leur a valu le nom de *vasa vorticosa*. Ces vaisseaux donnent naissance à quatre troncs veineux qui traversent la sclérotique à peu près au niveau de l'équateur de l'œil, à égale distance les uns des autres.

2° Le plan vasculaire profond, sous-jacent au précédent, est constitué par les artères ciliaires courtes postérieures, qui pénètrent à travers la sclérotique, autour du nerf optique.

Les capillaires qui unissent les artères et les veines sont situés en dedans des gros vaisseaux, et constituent une partie de la couche suivante, la *membrane chorio-capillaire* de Ruysch.

3° Couche élastique. — La couche élastique semble être une condensation du stroma choroïdien. A mesure qu'on se rapproche du centre de l'œil, on constate que le nombre des cellules pigmentaires diminue, et que le stroma prend une consistance plus homogène. Enfin, il n'y a plus trace d'éléments, et il se forme une couche limite ayant tous les caractères des membranes élastiques : elle est à peine attaquée par les alcalis et les acides. Telle est la couche élastique. C'est dans cette couche que se ramifient les capillaires de la choroïde;

on dirait des canaux veineux, des espaces creusés au centre de la substance élastique ; l'ensemble de ces capillaires et de la substance qui les loge est connu sous le nom de *membrane chorio-capillaire* de Ruysch ou de *membrane Ruyschienne*. Tout à fait en dedans, sur la limite de la membrane, on peut constater une lamelle élastique, sans capillaires, de 3 μ d'épaisseur.

4° Couche pigmentaire interne. — Cette couche est constituée par des cellules régulièrement hexagonales, *cellules pigmentaires*, *pigment choroïdien*. Celles-ci sont régulièrement juxtaposées par leurs bords; elles offrent l'aspect d'une belle mosaïque. Dans les trois quarts postérieurs de la choroïde, on trouve un seul plan de cellules; mais dans le quart antérieur, en avant de l'*ora serrata*, on en rencontre deux ou trois. En ce point, les cellules ne sont plus hexagonales, elles offrent une forme arrondie.

FIG. 459. — Cellules pigmentaires de la choroïde. (Grossissement, 400.)

Les cellules constituent une couche régulière, sans aucune substance intermédiaire ; elles sont juxtaposées. On peut les comparer à des cellules épithéliales remplies de granulations pigmentaires. Elles existent, du reste, chez les albinos et dans la portion verdâtre, appelée *tapis*, du fond de l'œil des ruminants et autres animaux.

Les cellules ont une largeur de 15 μ en moyenne et une épaisseur de 9 μ. Elles ont une paroi délicate et fragile. Leur contenu liquide renferme un noyau et des granulations pigmentaires; le noyau occupe le côté adhérent, le fond de la cellule; les granulations sont plus abondantes du côté qui regarde la pupille et, par conséquent, la lumière. Les cellules pigmentaires arrondies du quart antérieur de l'œil tapissent les procès ciliaires, et sont complétement remplies de granulations pigmentaires. Le noyau offre 4 μ d'épaisseur ; les granulations, douées d'un mouvement brownien très-énergique, surtout hors des cellules, sont ovalaires ou arrondies, et mesurent 1 μ en moyenne.

Le pigment se montre au commencement du cinquième mois de la vie intra-utérine ; on l'observe d'abord sur les procès ciliaires, puis il gagne le fond de l'œil, d'avant en arrière. Le fond de l'œil n'est pigmenté qu'à la fin du septième mois. Chez les vieillards, les granulations s'atrophient en partie, et cette couche offre une couleur moins foncée.

La couche pigmentaire est très-peu adhérente à la rétine dans ses trois quarts postérieurs, et cependant la surface rétinienne des cellules est creusée de petites facettes destinées à loger l'extrémité des bâtonnets de la rétine. Dans son quart antérieur, cette couche adhère

intimement avec la partie antérieure de la rétine, avec la membrane hyaloïde et avec la zone de Zinn, dont on ne peut les séparer sans déchirures.

[Parmi les quatre couches que nous venons de décrire, la dernière seule se continue jusqu'à l'iris; les trois autres semblent interrompues par la présence du muscle ciliaire et du corps ciliaire; la limite de ces parties, autrement dit le point où la choroïde s'épaissit, est indiquée par un bord festonné. C'est au niveau de ce bord festonné que se terminent les éléments nerveux de la rétine, appartenant au bord postérieur du muscle ciliaire, et connu sous le nom d'*ora serrata*. L'ora serrata est situé à 6 millimètres en arrière de la circonférence de la cornée.]

5° Muscle ciliaire [1]. — Le *muscle ciliaire* de Bowmann, ou *muscle tenseur de la choroïde* de Brücke, muscle lisse, découvert à peu près à la même époque par ces deux anatomistes, termine la choroïde en avant. Il a la forme d'un anneau, d'une zone de trois millimètres de largeur, dont la surface externe répond à la sclérotique (le canal de Fontana est une bourse séreuse circulaire située autour de ce muscle, entre le muscle et la sclérotique). Il est en rapport avec le corps ciliaire par sa face interne. Son bord antérieur se termine sur la

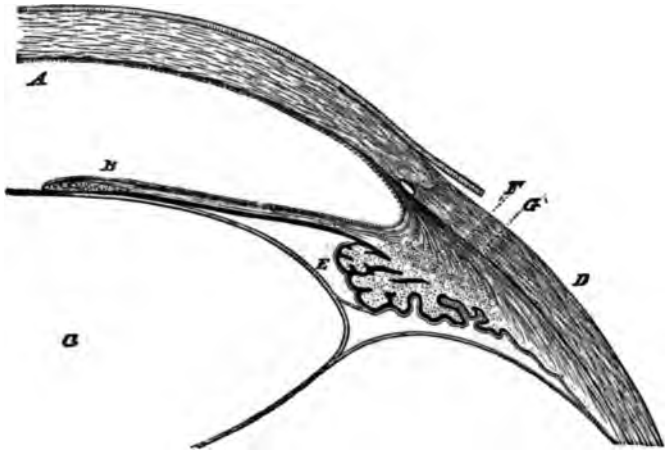

FIG. 460. — Coupe horizontale du point de réunion de la cornée et de la sclérotique, du muscle ciliaire et de l'iris.

A. Cornée. — B. Iris. — C. Cristallin. — D. Sclérotique. — E. Procès ciliaire. — F. Portion circulaire du muscle ciliaire — G. Portion radiée du muscle ciliaire.

Le point blanc que l'on observe à l'union de la cornée et de la sclérotique est le canal de Schlemm; on voit en arrière de lui l'anneau tendineux et des fibres du ligament pectiné.

1. Ce muscle a été appelé *anneau ciliaire, cercle ciliaire, ganglion ciliaire;* ces expressions ne sont plus usitées.

paroi postérieure ou interne du canal de Schlemm, sur un mince ruban formé de tissu fibreux, et surtout des fibres venues de la membrane de Descemet, en un mot sur ce cercle auquel Döllinger a donné le nom d'*anneau tendineux*. Son bord postérieur se continue avec la choroïde.

Des fibres antéro-postérieures, ou radiées, et des fibres circulaires constituent ce muscle. Les *fibres radiées*, de beaucoup les plus nombreuses, se fixent, en avant, à l'anneau tendineux, et se portent vers la partie postérieure de l'œil, pour se confondre avec le tissu de la choroïde. Les fibres *circulaires*, signalées en même temps par H. Müller et Rouget, sont situées en dedans des fibres radiées et à leur partie antérieure; elles s'entre-croisent en partie avec les précédentes. On désigne, en Allemagne, les fibres circulaires sous le nom de *muscle de Müller*; nous l'appellerons, en France, *muscle de Rouget*.

Les fibres musculaires du muscle ciliaire sont très-altérables et difficiles à préparer chez l'homme; elles sont courtes; les plus volumineuses ont 45 μ de longueur, sur 7 de largeur.

On trouve dans le muscle ciliaire un grand nombre de nerfs, sur le trajet desquels Krause et H. Müller ont décrit de petits ganglions.

Les contractions du muscle ciliaire sont involontaires; elles ont pour effet de comprimer le cristallin et d'augmenter son diamètre antéro-postérieur, lorsque l'œil fixe un objet rapproché. Le muscle, en augmentant l'épaisseur du cristallin, déplace son foyer, et accommode ainsi l'œil à la vision des objets rapprochés. C'est pourquoi on l'appelle encore *muscle de l'accommodation*.

6° Corps ciliaire. — Le corps ciliaire forme une zone située en dedans du muscle ciliaire; c'est un anneau placé entre la circonférence du cristallin qu'il entoure et le muscle ciliaire, de sorte que le corps ciliaire est comprimé contre le cristallin, lorsque le muscle se contracte pour l'accommodation. Le corps ciliaire est constitué par un grand nombre de plis de la face interne de la choroïde, connus sous le nom de *procès ciliaires;* les plus volumineux sont au nombre de 60 à 70. Ces plis, plus larges à leur extrémité antérieure, s'adossent à la circonférence de l'iris; à ce niveau, quelques fibres musculaires lisses passeraient, d'après Morel, des procès ciliaires dans l'iris (Sappey dit que ces deux parties n'adhèrent pas).

Les procès ciliaires sont remplis surtout de vaisseaux veineux; leur trame est formée de substance conjonctive homogène, avec un grand nombre de cellules étoilées. A leur surface interne, ils sont revêtus par la couche pigmentaire déjà décrite, et ils se moulent, à ce niveau, sur la face externe de la zone de Zinn, avec laquelle ils s'engrènent, pour ainsi dire.

7° Vaisseaux et nerfs. — Les *artères* de la choroïde, venues des

ciliaires courtes postérieures, forment, comme nous l'avons vu plus haut, un plan sous-jacent au plan veineux. Ces artères se ramifient dans la choroïde et dans les deux anneaux qui la terminent, le muscle ciliaire et le corps ciliaire. Les *capillaires*, plus profonds, sillonnent la substance élastique qui sépare le pigment et les vaisseaux; le réseau constitué par ces vaisseaux est très-serré, et il offre des mailles arrondies.

FIG. 461. — Artères de la choroïde et de l'iris.

1, 1. Artères ciliaires courtes postérieures. — 2, 2. Artères ciliaires longues postérieures.—3, 3. Les mêmes artères se bifurquant en arrière de l'iris. — 4, 4. Artères ciliaires antérieures. — 5. Iris et vaisseaux de l'iris. — 6. Pupille.

Les *veines* sont les vaisseaux les plus superficiels; elles constituent les *vasa vorticosa*, dont il a déjà été question. Elles reçoivent les veines de l'iris, du muscle ciliaire, du corps ciliaire et de la choroïde. Le plexus veineux, qui constitue le *canal de Schlemm*, reçoit ses veines d'une portion du muscle ciliaire.

FIG. 462. — Veines iriennes et choroïdiennes.

1. Sclérotique. — 2, 2. Vasa vorticosa. — 3, 3. Fibres du muscle ciliaire. — 4. Iris. — 5. Pupille. — 6. Veines des procès ciliaires se jetant dans les vasa vorticosa.

Le seul point d'anastomose entre les artères de la choroïde et celles de la rétine est l'extrémité antérieure du nerf optique, où nous avons vu les artères ciliaires courtes postérieures s'anastomoser avec l'artère centrale de la rétine.

Les *nerfs* viennent des nerfs ciliaires; ils cheminent dans la lamina fusca et se bifurquent au moment où ils abordent le muscle ciliaire. Ils constituent un *plexus nerveux* dans l'épaisseur

du muscle. Les nerfs de ce plexus sont des nerfs à moelle; ils ont 7 μ u nne. H. Müller et Krause ont décrit, au milieu du plexus nerveux, des cellules ganglionnaires de 20μ environ. Dans l'épaisseur même de la choroïde, on trouve un réseau nerveux délicat (Müller, Kölliker), dans lequel Schweigger, avec Müller, ont vu des cellules ganglionnaires.

FIG. 463. — Œil dont on a fendu la sclérotique. Les lambeaux de cette membrane sont renversés pour laisser voir la choroïde, l'iris et les nerfs ciliaires.

§ 3. — Iris.

L'iris fait suite à la choroïde, et les deux membranes, à proprement parler, n'en forment qu'une seule, quoiqu'elles soient très-facilement séparables. Convexe en avant, comme le cristallin sur lequel il se moule, l'iris s'insère à un millimètre ou à un millimètre et demi en dehors et en arrière de la circonférence de la cornée, de sorte qu'une portion de la sclérotique est baignée par l'humeur aqueuse.

Cette membrane adhère à la paroi postérieure du canal de Schlemm, comme le muscle ciliaire; elle reçoit, en avant de sa grande circonférence, les faisceaux qui constituent le ligament pectiné. En arrière, elle adhère à la choroïde par les vaisseaux et les nerfs qui passent du muscle ciliaire dans l'iris, par la membrane pigmentaire qui se continue des procès ciliaires sur l'iris, et par des fibres musculaires, si elles existent.

Uvée. — Une *couche de pigment* à cellules superposées forme une membrane en arrière de l'iris : c'est l'*uvée* proprement dite. Une *couche irrégulière de cellules polyédriques* plus ou moins arrondies, se

trouve sur la face antérieure de l'iris; elles se continuent avec l'épithélium de la membrane de Descemet.

Tissu propre de l'iris. — Entre ces deux couches on observe le *tissu propre de l'iris*, formé d'un stroma, de fibres musculaires, de vaisseaux et de nerfs.

Le *stroma iridien* ressemble beaucoup à celui de la choroïde. C'est une substance conjonctive renfermant un grand nombre de corpuscules de tissu conjonctif anastomosés entre eux. Ces corpuscules sont incolores chez les albinos, peu colorés dans les yeux bleus, et chargés de granulations de pigment dans les yeux bruns ou noirs. Dans ces derniers on trouve souvent des granulations pigmentaires entre les éléments. Y a-t-il des fibres musculaires lisses dans le stroma iridien? On n'est pas bien fixé à cet égard.

Fibres musculaires. — Les fibres musculaires sont des fibres lisses Chez les oiseaux, elles sont striées. Ces fibres lisses sont : les unes circulaires, les autres radiées. Elles sont extrêmement difficiles à étudier chez l'homme.

Les fibres circulaires constituent le *sphincter pupillaire.* Ce muscle occupe le bord de la pupille; il a un millimètre de large; ses fibres s'entre-croisent à angle aigu. Le nerf moteur oculaire commun préside à sa contraction.

Les fibres radiées forment le *dilatateur de la pupille.* Ces fibres convergent de la grande circonférence de l'iris vers la petite. Elles s'entrecroisent avec les vaisseaux, qui ont la même direction, et leur extrémité interne se perd soit vers le bord externe du sphincter pupillaire, soit sur sa face postérieure. Le grand sympathique anime ce muscle.

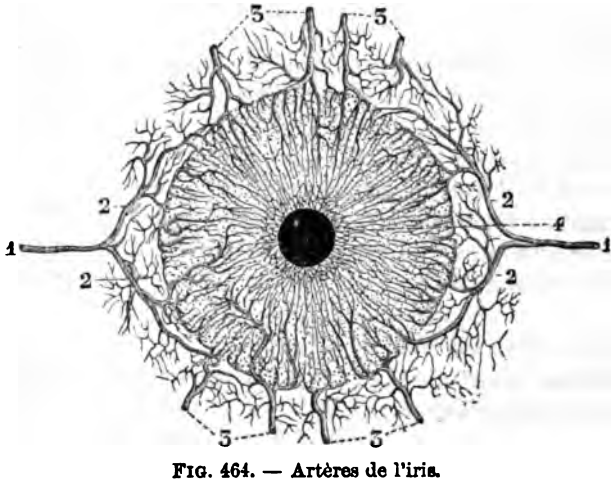

FIG. 464. — Artères de l'iris.

1, 1. Artères ciliaires longues postérieures. — 2, 2. Leurs branches de bifurcation. — 3, 3. Artères ciliaires antérieures formant, avec les précédentes, le grand cercle artériel de l'iris. — 4. Petit cercle artériel de l'iris.

Vaisseaux. — Les vaisseaux de l'iris sont très-nombreux; ils convergent vers la pupille comme les fibres radiées. Les *artères*, à peu près indépendantes de celles de la choroïde, viennent du grand *cercle artériel de l'iris*. Ce cercle artériel est formé, sur les côtés par les ciliaires longues postérieures, en haut et en bas par les ciliaires antérieures. De ce grand cercle, situé entre la sclérotique et la partie antérieure du muscle ciliaire, partent des rameaux qui convergent vers la pupille et qui s'anastomosent en formant des mailles capillaires autour des fibres musculaires. Chez le fœtus, ces vaisseaux pénètrent dans la membrane pupillaire qui ferme la pupille; au septième mois de la vie intra-utérine, la membrane disparaît, et les vaisseaux se rétractent vers le bord pupillaire, où ils se terminent par des anses formant un anneau plus ou moins complet, *petit cercle artériel de l'iris*. Les veines se portent vers la grande circonférence de l'iris; elles se mélangent aux veines des procès ciliaires, pour se jeter dans les *vasa vorticosa*.

Nerfs. — Les nerfs de l'iris sont formés de fibres pâles qui viennent du plexus nerveux contenu dans le muscle ciliaire. Ils convergent vers la pupille en s'anastomosant en plexus, et ils se terminent dans le sphincter pupillaire. Les filets nerveux sans moelle qui le constituent offrent de 3 à 4 μ, en moyenne.

§ 4. — Rétine.

La membrane nerveuse de l'œil fait suite au nerf optique et s'épanouit, sous forme d'une mince membrane, entre la choroïde et le corps vitré. Transparente chez le vivant, grisâtre et opaque après la mort, la rétine s'amincit à mesure qu'elle se porte en avant : son épaisseur est de 400 μ à son origine; puis elle n'est plus que de 200 μ. pour n'atteindre que 100 μ environ au niveau de sa terminaison. Lâchement unie aux parties voisines par ses deux faces, ayant une circulation indépendante, cette membrane offre certaines particularités anatomiques qu'il est impossible de passer sous silence.

Terminaison de la rétine. — La rétine se termine en avant, en deux points : 1° à l'ora serrata, où tous les éléments nerveux s'arrêtent; 2° à la circonférence de l'iris, jusqu'où s'étendent les éléments conjonctifs.

Papille. — La face interne de la rétine offre une tache blanche arrondie, d'un millimètre et demi de diamètre, située non pas dans l'axe antéro-postérieur du globe oculaire, mais à un millimètre au-dessous et à trois millimètres en dedans. C'est la *papille*, quelquefois déprimée, mais le plus souvent légèrement saillante (Sappey dit le contraire); c'est là qu'on voit les vaisseaux de la rétine s'épanouir sur cette membrane.

Tache jaune. — Au fond de l'œil, exactement sur le diamètre antéro-postérieur, par conséquent un peu en dehors de la papille, on voit une *tache jaune*, *macula lutea*, large de deux millimètres environ. La couleur jaune dorée est due à une matière colorante jaune qui imprègne les éléments de la rétine à ce niveau. Cette tache se montre sur un pli de la rétine qu'on décrivait autrefois sous le nom de *pli transversal;* il paraît que ce pli n'existe que sur le cadavre.

Fossette centrale. — Vers le milieu de la tache jaune, on trouve un point déprimé, un amincissement considérable de la rétine. Cette membrane devient tellement transparente à ce niveau, qu'on a cru à l'existence d'un trou : aussi a-t-on encore appelé cette fossette, *foramen centrale* de la rétine. Elle mesure 20 μ de largeur en moyenne.

Lorsqu'on étudie la *structure de la rétine*, on y trouve une infinité d'éléments de toutes sortes. On y rencontre : 1° une substance conjonctive spéciale qui sert de soutien, qui forme une sorte de *stroma* aux éléments nerveux de la rétine ; 2° des éléments nerveux disposés sur quatre couches bien nettes ; 3° des vaisseaux.

1° Substance conjonctive, stroma de la rétine.

Il ne faut pas croire que le dernier mot soit dit sur la structure de la rétine. Quoique nous connaissions un grand nombre de détails de sa structure, il reste encore des doutes sur la nature du stroma, sur les connexions des éléments nerveux entre eux, et sur les fonctions des différentes couches nerveuses.

Le stroma, la charpente de la rétine, est formé par un réticulum analogue à celui qui constitue la névroglie des centres nerveux. Au milieu de ce réseau de substance conjonctive, on voit des éléments particuliers qui ont été décrits par H. Müller sous le nom de *fibres radiées*, et qui traverseraient perpendiculairement les diverses couches de la rétine.

Vers la face interne de la rétine, les fibres radiées et le réticulum de substance conjonctive se terminent sur un pellicule amorphe très-mince, de 1 μ 5 d'épaisseur. Cette pellicule est décrite sous le nom de *membrane limitante interne*. Elle est transparente, sans structure, et elle constitue la face interne ou profonde de la rétine. Comme les membranes hyalines, élastiques, la membrane limitante résiste longtemps aux alcalis et aux acides; elle est considérée par Kölliker comme de la substance conjonctive homogène condensée.

Du côté de la surface externe de la rétine, ce réticulum et les fibres radiées se condensent et donnent naissance à la *membrane limitante externe*. Celle-ci n'est pas placée tout à fait en dehors de la rétine; la couche nerveuse superficielle, *couche des cônes et des bâtonnets*, la

dépasse. Elle paraît comme criblée d'ouvertures pour laisser passer les extrémités des bâtonnets. Du reste, elle est très-mince et homogène.

2° Éléments nerveux de la rétine.

Au niveau de la papille, les fibres du nerf optique s'épanouissent pour former, non pas la rétine, mais la couche la plus interne des éléments nerveux de la rétine. A cette couche s'en ajoutent trois autres qui se superposent de dedans en dehors. Immédiatement au-dessus de la couche formée par l'épanouissement du nerf optique, et nommée *couche fibreuse*, on trouve une *couche de cellules nerveuses*. Plus superficiellement, il existe une couche de petits granules, mélange de cellules et de noyaux, qu'on décrit sous le nom de *couche granuleuse*. Extérieurement, enfin, on rencontre des éléments nerveux particuliers, les uns coniques, les autres allongés, formant la couche la plus superficielle, *couche des cônes et des bâtonnets*.

FIG. 465. — Coupe perpendiculaire de la rétine de la perche.

1. Couche des bâtonnets. — 2. Couche granuleuse externe. — 3. Couche granuleuse intermédiaire. — 4. Couche granuleuse interne. — 5. Couche finement granulée. — 6. Couche de cellules nerveuses. — 7. Fibres du nerf optique. — 8. Membrane limitante.

a. Cellules pigmentaires de la choroïde qui masquent presque complétement la couche des bâtonnets. — *b*. Pointes des cônes. — *c*. Corps des cônes. — *d*. Prolongements des cônes, du côté de la couche granuleuse. — *e*. Limite de la couche des bâtonnets. — *f*. Corpuscules des cônes inclus dans la couche granuleuse externe. — *g*. Corpuscules des bâtonnets. — *h*. Renflement situé sur le trajet des filaments internes des corpuscules des cônes. — *k*. Fibres ou prolongements externes des cellules de la couche nerveuse. — *i*. Renflements situés sur le trajet de ces prolongements.

Ces deux dernières couches sont beaucoup plus épaisses que les autres ; chacune d'elles offre une épaisseur plus considérable que les deux autres réunies.

a. *Couche fibreuse.* — Les fibres du nerf optique partent de la papille, en divergeant *jusqu'à l'ora serrata*, où elles se terminent. *La tache jaune est dépourvue* de fibres ; à son niveau, celles-ci s'écartent en décrivant des arcs de cercle, pour devenir rectilignes plus loin. Quelques fibres s'arrêtent sur les bords de la tache jaune et s'unissent aux cellules qui s'y trouvent. (*Voy.* fig. 466.)

A partir de la papille, les fibres nerveuses, qui avaient les caractères

ordinaires dans tout le trajet du nerf optique, se montrent sous forme de filaments grisâtres, transparents, considérés comme des cylindres d'axe par Bowmann et Schultze. Ces filaments offrent 1 μ 5 en moyenne : 0 μ 4 minimum, 5 μ maximum. Ils sont réunis par faisceaux de 25 μ de largeur, en moyenne.

FIG. 466. — Trajet des fibres nerveuses dans le fond de l'œil (œil droit).

1. Papille. — 2. Tache jaune. — 3, 3. Fibres nerveuses décrivant des courbes autour de la tache jaune et quelques-unes s'y terminant. — 4. Fibres radiées en dehors de la papille.

L'épaisseur de cette couche, qui est de 200 μ près de la papille, diminue rapidement ; elle n'a pas plus de 5 μ à son bord terminal. Elle est aussi très-mince sur les bords de la tache jaune.

Les *fibres nerveuses de cette couche se terminent* toutes en s'anastomosant avec les cellules de la couche qui les recouvre, ce qu'il ne faut pas perdre de vue.

b. *Couche des cellules nerveuses.* — Cette couche est encore appelée *couche ganglionnaire, couche de substance grise*. Elle est très-mince ; elle recouvre la couche fibreuse, et elle offre la plus grande analogie avec la substance grise du cerveau. On y trouve un certain nombre de couches de cellules superposées.

Les *cellules nerveuses* sont multipolaires ; elles ont les mêmes caractères que celles de la substance grise du cerveau (*voy.* Cellules nerveuses) ; on y trouve le même noyau, les mêmes prolongements, deux à six, et elles manquent d'enveloppe. Elles s'en distinguent uniquement en ce qu'elles sont plus transparentes. Ces cellules sont petites ; elles ont de 10 à 40 μ.

Les cellules nerveuses s'anastomosent en réseau par leurs prolongements. Les prolongements des cellules qui regardent le centre de l'œil se continuent avec les fibres nerveuses de la couche fibreuse ; ceux des cellules les plus externes, qui regardent en sens contraire, se réunissent aux éléments des couches qui restent à étudier.

Entre les cellules, comme aussi entre les fibres de la couche fibreuse, on observe le réticulum de substance conjonctive ; celui-ci, en dehors de la couche des cellules, se mêle à une grande quantité de granulations, de sorte que la couche de cellules est recouverte d'une mince *couche granulée* qui ne mérite pas une description séparée.

c. *Couche granuleuse.* — Cette couche forme le tiers de l'épaisseur de la rétine. On y rencontre une grande quantité de petits grains d'où partent des prolongements qui les unissent entre eux et aux éléments

des deux couches voisines. Ces grains sont disposés sur deux plans, un plan interne et un plan externe.

Les *grains du plan interne* sont de petites cellules à noyau, ovoïdes, pourvues de deux prolongements; elles ressemblent à des cellules bipolaires : le prolongement interne se confond avec le prolongement des cellules nerveuses sous-jacentes; l'externe se porte vers les grains du plan externe, avec lesquels il est en communication.

Les *grains du plan externe* sont séparés des précédents par un plan intermédiaire, où l'on trouve les prolongements qui unissent les grains des deux plans et des filaments de tissu conjonctif. Ces grains qui sont tantôt des noyaux, tantôt des cellules, émettent des prolongements internes qui se portent vers les grains du plan interne. Extérieurement, ils s'unissent avec les cônes et les bâtonnets de la couche la plus extérieure. On appelle *grains de cônes* ceux qui sont en rapport avec les cônes; les autres sont nommés *grains de bâtonnets*.

Nous parlerons de leur union avec les cônes et les bâtonnets en décrivant ces éléments; nous ferons remarquer, avant de quitter cette couche, que les éléments qui la constituent sont entremêlés à un grand nombre de filaments du stroma conjonctif. C'est à la limite de cette couche, entre elle et la couche des cônes et des bâtonnets, que se trouve la *membrane limitante externe*, appartenant au stroma.

d. *Couche des cônes et des bâtonnets.* — Cette couche est la plus superficielle; elle est en rapport avec les cellules pigmentaires de la choroïde, qui offrent quelquefois de petites fossettes correspondant à ces éléments. La couche des cônes et des bâtonnets est formée uniquement d'éléments particuliers, allongés, de 45 μ de longueur environ, implantés perpendiculairement à la surface de la rétine. L'extrémité interne de ces éléments est unie aux grains de la couche granuleuse; l'extrémité externe forme la surface même de la rétine. Tous ces éléments sont juxtaposés; les cônes sont moins nombreux, excepté dans la tache jaune, où ils existent seuls (fig. 467). Étudions-les séparément.

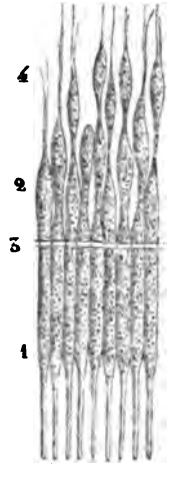

FIG. 467. — Cônes de la rétine pris au niveau de la fossette centrale.

1. Couche des cônes; leur extrémité externe regarde en bas, dans la figure. — 2. Grains de cônes unis aux cônes à travers la membrane limitante externe 3. — 4. Grains de cônes un peu éloignés de la base des cônes et unis à ces éléments par des prolongements (grossissement, 400), d'après M. Schultze.

Les *bâtonnets* ont 45 μ de long, ainsi que nous venons de le voir, et près de 2 μ de large. La substance qui les constitue est transparente et brillante comme de la matière grasse; elle est molle et cassante dès que la rétine n'est pas très-fraîche.

On considère aux bâtonnets deux moitiés : la moitié externe, *segment externe*, est très-brillante, un peu visqueuse, et souvent légèrement striée en long ; la moitié interne, *segment interne*, est un peu plus pâle, plus large et quelquefois granuleuse.

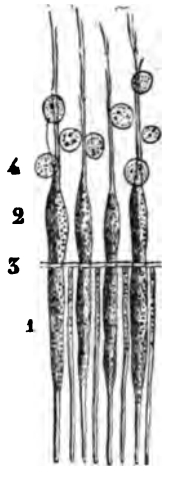

FIG. 468. — Cônes et bâtonnets de la superficie de la rétine, leur union avec les parties profondes.

1. Série de cônes et de bâtonnets ; les bâtonnets sont les plus minces. — 2. Grains des cônes séparés des cônes par la membrane limitante externe. — 3, 4. Grains des bâtonnets ; les fibres qui les unissent aux bâtonnets manquent dans le dessin. Ces éléments sont pris au bord de la tache jaune (grossissement, 400), d'après M. Schultze.

Les *réactifs les altèrent* facilement. La potasse et la soude les gonflent et les rendent jaunes ; ils deviennent rouges dans l'acide sulfurique et dans une solution saturée de sucre. Ils sont gonflés dans les acides chlorhydrique, sulfurique et acétique étendus. Ils se dissolvent dans l'acide acétique concentré, dans les acides minéraux et dans les alcalis.

Les *cônes* sont des bâtonnets dont le segment interne est renflé, ce qui leur donne l'aspect d'un cône ou d'une bouteille (fig. 468). La partie la plus large a de 4 à 7 μ ; l'autre portion mesure de 1 à 2 μ. Ils s'altèrent comme les bâtonnets, mais ils sont plus transparents.

L'*union des cônes et des bâtonnets avec les grains* sous-jacents se fait de la manière suivante : 1° les grains des cônes sont appliqués contre la membrane limitante externe, les cellules qui les constituent s'aplatissent du côté des cônes et se soudent avec la base de ces éléments ; les grains de bâtonnet sont moins externes ; ils sont un peu plus profonds que les autres ; ils s'unissent aux bâtonnets par un petit filament.

3° Vaisseaux.

L'*artère centrale de la rétine*, branche de l'ophthalmique, traverse la papille et se divise en deux branches principales, quelquefois en trois ou quatre. Ces branches se ramifient au-dessous de la membrane limitante interne, et forment un réseau capillaire dont les vaisseaux fins, de 4 à 7 μ, limitent des mailles arrondies. Le réseau capillaire siége dans la couche des fibres nerveuses, et surtout dans celle des cellules nerveuses. Les deux couches externes sont à peu près complétement dépourvues de vaisseaux. La partie la plus fine du réseau se trouve à la partie antérieure de la rétine. De ce réseau naissent les veines qui accompagnent les artères ; elles donnent nais-

sance à la veine centrale de la rétine qui traverse la papille avec l'artère. Il n'y a pas de valvules dans ces veines.

FIG. 469. — Aspect de la papille au fond de l'œil. Elle est quatre fois plus large que celle qu'on aperçoit avec l'ophthalmoscope.

a, a, a. Artère centrale de la rétine. — *v, v.* Veines centrales de la rétine. — *c.* Lame criblée. — *d.* Zone claire formant la périphérie de la papille (d'après Follin).

[Telle est la structure générale de la rétine. Il nous reste maintenant à examiner plusieurs points particuliers, tels que la *tache jaune* et la *portion ciliaire de la rétine*. Nous ajouterons quelques mots sur les *fonctions* de cette membrane.]

Tache jaune.

Sur les bords de la tache jaune, on voit les fibres nerveuses de la couche fibreuse s'unir aux prolongements des cellules de la tache jaune. Ces cellules, de même que les éléments de la couche granuleuse, diminuent de nombre et de volume à mesure qu'on se rapproche de la fossette centrale. Cependant, on y trouve encore trois couches de cellules, d'après H. Müller.

Il n'y a pas un seul bâtonnet au niveau de la tache jaune, comme l'a montré Henle; on n'y trouve que des cônes, mais des cônes qui se modifient au niveau de la fossette centrale. A ce niveau, leur partie large offre la moitié de la largeur ordinaire; leur longueur est plus considérable (*voy.* fig. 470).

En résumé, la fossette centrale serait constituée presque uniquement par des cônes; toutes les autres couches sont comme compri-

mées, très-amincies, à son niveau. Sur une coupe de la fossette centrale, on voit les fibres des cônes, c'est-à-dire les prolongements qui partent des grains de cônes, s'incliner et se rendre aux cellules des parties avoisinantes. Il est utile de se souvenir de ces détails pour comprendre le mécanisme des impressions lumineuses.

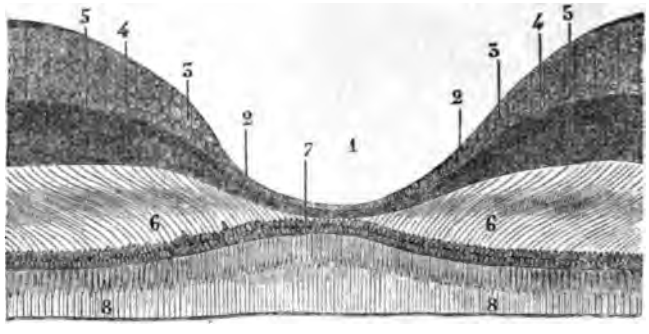

FIG. 470. — Coupe de la tache jaune et de la fossette centrale, d'après M. Schultze.

1. Fossette centrale. — 2, 2. Membrane limitante interne ; on voit sur les bords une portion des fibres nerveuses. — 3, 3, 3. Couche des cellules nerveuses diminuant d'épaisseur vers la fossette centrale. — 4, 4. Couche granulée recouvrant les cellules nerveuses et faisant partie de la même couche. — 5, 5. Plan interne des grains de la couche granuleuse. — 6, 6. Prolongements unissant les grains des deux plans et formant la couche intermédiaire de la couche granuleuse. — 7. Plan externe des grains de la couche granuleuse, ou bien grains des cônes. — 8, 8. Couche des cônes plus minces et plus longs au niveau de la fossette centrale.

Portion ciliaire de la rétine.

Nous avons vu que les éléments nerveux de la rétine s'arrêtent à l'ora serrata. La rétine se prolonge cependant jusqu'à la grande circonférence de l'iris sous forme d'une pellicule mince qui sépare les replis du corps ciliaire et la zone de Zinn. Il est difficile de démêler, à ce niveau, ce qui appartient à cette pellicule et à la zone de Zinn.

Selon Kölliker, cette pellicule aurait de 40 à 45 μ d'épaisseur. Sur des préparations à l'acide chromique, on reconnaîtrait que cette couche se compose de cellules cylindriques longues, contenant un noyau et rappelant l'aspect de cellules épithéliales. Elle serait la continuation de la membrane limitante interne. H. Müller prolonge cette pellicule jusqu'à la pupille, sur la face postérieure de l'iris.

Fonctions de la rétine.

La rétine est sensible aux impressions lumineuses. Les rayons lumineux la traversent, l'impressionnent, puis ils sont absorbés par le pigment choroïdien. L'absence de pigment entraîne un trouble considérable de la vision. On comprend, d'après cela, que la papille du

nerf optique ne soit pas sensible à la lumière ; c'est là le *punctum cæcum* des physiologistes.

On peut affirmer que ce ne sont pas les fibres nerveuses qui sont sensibles, puisqu'elles manquent dans la *tache jaune*, (dans la *macula lutea*), le seul point où se peignent les images. D'autre part, en considérant la situation de la tache jaune et de sa fossette centrale dans la direction antéro-postérieure de l'œil, on ne pourrait chercher ailleurs le point sensible de la rétine.

La tache jaune est donc le siége des images rétiniennes. Comment l'impression lumineuse était-elle perçue ? En ayant égard aux conditions de structure dont nous venons de parler et aux liens qui unissent les divers éléments de la rétine. on en est arrivé à supposer que les impressions sont perçues par la couche des cônes et des bâtonnets, par les cônes principalement, puisqu'il n'y a que des cônes dans la tache jaune (H. Müller, Kölliker).

Ces éléments, étant impressionnés, transmettent leur impression à la couche des cellules nerveuses, qu'on peut considérer comme un ganglion nerveux étalé en membrane. Du ganglion, l'impression est portée au cerveau par le nerf optique. Les conducteurs entre les cellules nerveuses de la rétine et le cerveau sont les fibres de la rétine ; celles qui vont de la couche des cônes et des bâtonnets aux cellules, sont les filaments découverts par H. Müller, et qui portent sur leur trajet les grains de cônes et de bâtonnets et les grains du plan interne de la couche granuleuse. Nous avons vu, en effet, que les éléments de toutes les couches sont en continuité.

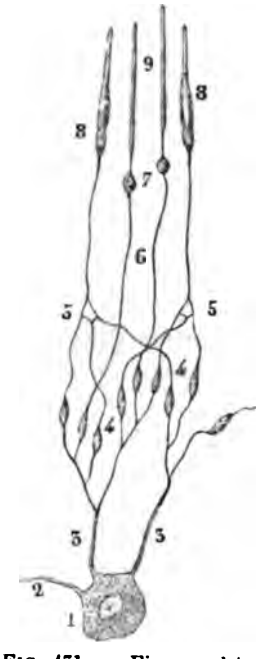

FIG. 471. — Figure schématique pour montrer la connexion des éléments des différentes couches de la rétine.

1. Cellule nerveuse multipolaire de la couche des cellules. — 2. Prolongement se continuant avec une fibre nerveuse de la couche fibreuse. — 3, 3. Prolongement de la cellule nerveuse vers les grains du plan interne de la couche granuleuse. — 4, 4. Grains du plan interne ou couche granuleuse interne. — 5, 5. Sorte de renflements formés par la réunion des prolongements de ces grains. — 6. Prolongements étendus entre les grains internes et les grains externes. — 7. Grains des bâtonnets. — 8, 8. Deux cônes et deux grains de cônes. — 9. Deux bâtonnets.

Schultze a exprimé cette hypothèse. que les bâtonnets reçoivent l'impression de la lumière, tandis que les cônes sont chargés de la perception des couleurs. D'après cet auteur, les animaux nocturnes ne possèdent pas de cônes, même au niveau de la tache jaune.

Du nombre des couches de la rétine.

Dans la description de la rétine, nous avons choisi la méthode qui nous a paru la plus simple, et nous avons, autant que nous l'avons pu, éliminé certaines dénominations qui ne servent qu'à rendre cette étude plus difficile. Ces quelques mots vont compléter la description.

Avant 1850, on ne connaissait qu'une couche à la rétine. C'est à cette époque qu'Albinus fit voir qu'il y avait deux couches dans cette membrane. En 1819, Jacob découvrit la couche des cônes et des bâtonnets, qu'on appelle encore, depuis, *membrane de Jacob*. Les trois couches connues alors étaient : la membrane de Jacob, la membrane nerveuse et la membrane interne, connue aujourd'hui sous le nom de membrane limitante interne.

En 1836, Langenbeck dédoubla la membrane nerveuse et décrivit la couche fibreuse et la couche des cellules nerveuses.

La couche granuleuse a été découverte depuis : nous devons les travaux les plus complets sur cette couche et sur les autres à H. Müller, à Kölliker et à M. Schultze.

Si l'on voulait être rigoureux, on pourrait aujourd'hui décrire 10 couches à la rétine, car la couche des cellules et la couche granuleuse sont formées de plusieurs plans d'éléments différents[1].

C'est ainsi qu'on aurait de dehors en dedans :

1° Couche des cônes et des bâtonnets. . . .	1. Couche des cônes et des bâtonnets.
2° Couche granuleuse, divisée en.	2. Membrane limitante externe. 3. Couche des grains de cônes. 4. Couche des grains de bâtonnets. 5. Couche intermédiaire. 6. Couche granuleuse interne.
3° Couche des cellules nerveuses, divisée en.	7. Couche finement granulée. 8. Couche des cellules nerveuses.
4° Couche fibreuse.	9. Couche fibreuse.
5° Couche limitante interne.	10. Membrane limitante interne.

Les divisions sont excellentes pour l'étude, mais il ne faut pas en abuser. Toutes ces couches se trouvent dans notre description : la première, la huitième et la neuvième, composées d'éléments nerveux, sont décrites avec les mêmes noms ; la deuxième et la dixième se trouvent décrites avec le stroma conjonctif rétinien. Il nous en reste cinq : la troisième et la quatrième constituent la couche granuleuse externe des auteurs ; la cinquième est formée par les prolongements qui unissent les grains du plan interne aux grains du plan

1. Certains auteurs décrivent 5 couches (Kölliker) ; Morel en décrit 6 ; Robin en indique 7. Au fond, leurs descriptions sont les mêmes.

externe : les auteurs lui ont donné le nom de couche intermédiaire (*voy.* Couche granuleuse); la sixième est constituée par les grains du plan interne de cette même couche ; enfin, la septième n'est autre que cette couche de granulations qui recouvre les cellules nerveuses et qu'on a nommée couche finement granulée.

On appelle *fibre de Müller*, du nom de l'anatomiste qui l'a découvert, le prolongement qui unit les cônes et les bâtonnets aux cellules nerveuses, et qui porte sur son trajet les grains internes et externes.

§ 5. — Corps vitré et zone de Zinn.

Le corps vitré est une substance de consistance muqueuse, qui remplit toute la partie du globe oculaire comprise entre le cristallin et la rétine. Il adhère très-peu au voisinage de la papille; il est simplement en contact avec la plus grande étendue de la rétine; mais, en avant, il est adhérent au cristallin et au corps ciliaire, à tel point que, si l'on vient à extraire le corps vitré, celui-ci entraîne le cristallin et une portion du pigment qui recouvre les procès ciliaires.

Le corps vitré a une enveloppe extrêmement mince, *membrane hyaloïde;* cette membrane envoie des prolongements, sous forme de cloisons, qui divisent l'intérieur du corps vitré en espaces plus ou moins considérables, remplis par l'humeur vitrée.

La membrane hyaloïde et ses prolongements offrent, chez l'embryon, la structure du tissu muqueux ou gélatineux. Ce tissu perd ses caractères dans le cours du développement, les cellules disparaissent, et la substance intercellulaire persiste seule. Cette substance est homogène selon les uns, fibroïde selon les autres : quelques-uns en nient l'existence. A la surface externe du corps vitré, on trouve quelques cellules étoilées anastomosées entre elles. Il existe des vaisseaux à l'intérieur du corps vitré de l'embryon.

On trouve dans la substance du corps vitré des cellules arrondies que Robin dit être des leucocytes.

Zone de Zinn. — Que l'on considère la zone de Zinn comme une membrane distincte ou comme un dédoublement de la membrane hyaloïde épaissie, il n'en est pas moins vrai que cette zone est une membrane de forme analogue à l'iris, entourant le cristallin qui remplit son ouverture centrale, et confondue avec la partie du corps vitré qui déborde le cristallin. Bowmann, en raison de l'usage de cette membrane, l'a fort justement nommée *ligament suspenseur du cristallin.*

Son bord antérieur, ou petite circonférence, se confond avec la périphérie de la cristalloïde antérieure, son bord postérieur se continue insensiblement avec la membrane hyaloïde : à ce niveau, qui corres-

pond à l'*ora serrata*, la membrane hyaloïde, la zone de Zinn et la partie antérieure de la rétine sont adhérentes, confondues et inséparables. La face postérieure de la zone de Zinn est confondue avec la membrane hyaloïde et la circonférence du cristallin. Entre ces deux parties, autour du cristallin, elle s'écarte de l'hyaloïde proprement dite, qui passe derrière le cristallin ; un canal circulaire, à coupe prismatique et triangulaire, résulte de cet écartement : c'est le *canal de Petit*. Ce canal est virtuel, ses parois se touchent; on ne le voit qu'après insufflation ou injection. La face antérieure de la zone de Zinn est confondue avec la partie antérieure, non nerveuse de la rétine, en arrière; elle devient libre en avant, où l'iris glisse sur elle.

Des fibres de tissu conjonctif constituent la zone de Zinn. Ces fibres naissent insensiblement sur la membrane hyaloïde ; elles se portent, en convergeant, vers le cristallin; elles se condensent et se multiplient de plus en plus jusqu'à la partie antérieure de la circonférence du cristallin, où elles se confondent avec la cristalloïde antérieure. On n'y trouve ni vaisseaux ni nerfs.

§ 6.— Cristallin.

Le cristallin est une lentille molle et élastique, plus convexe en arrière qu'en avant, fixée contre le corps vitré par la zone de Zinn, ou ligament suspenseur du cristallin. Il est entouré d'une membrane, la capsule cristalline. Nous avons à étudier la *capsule* et le *cristallin proprement dit*.

1° Capsule cristalline. — On désigne habituellement les deux portions, antérieure et postérieure, de cette membrane sous les noms de *cristalloïde antérieure* et de *cristalloïde postérieure*.

Cette membrane est formée d'une *substance amorphe*, homogène par conséquent, parfaitement transparente. La cristalloïde antérieure offre 15 μ d'épaisseur en moyenne; mais sur les bords du cristallin, au point d'insertion de la zone de Zinn, cette membrane s'amincit, de même que la cristalloïde postérieure; autrement dit, elle est plus mince, 2 à 4 μ, au niveau des points où elle est en contact avec les éléments de la membrane hyaloïde et de la zone de Zinn. On ne peut pas la séparer de la membrane hyaloïde en arrière.

Une couche épithéliale tapisse la face profonde de la capsule. Ces cellules sont difficiles à observer sur la cristalloïde postérieure, mais elles forment une couche simple très-régulière sur la cristalloïde antérieure. Ces cellules, polyédriques, de 15 à 18 μ de diamètre, ont un noyau arrondi.

2° Cristallin proprement dit. — Dépourvu de vaisseaux et de nerfs, transparent comme sa capsule, le cristallin, mesuré du pôle

antérieur au pôle postérieur, offre cinq millimètres. Sa circonférence est parfaitement arrondie ; son diamètre est de dix millimètres.

Deux éléments constituent le tissu du cristallin : une *substance amorphe*, transparente et granuleuse, et des *fibres*.

Substance amorphe. Elle occupe l'axe du cristallin, et s'étend du pôle antérieur au pôle postérieur. Cette substance envoie, vers la circonférence du cristallin, des prolongements en forme de lamelles qui divisent le cristallin en plusieurs *segments*. Ces lamelles se montrent à l'extérieur sous forme de lignes étendues, comme des méridiens, des pôles à la circonférence du cristallin, et sont nommés pour cela méridiens. L'ensemble de ces lignes divergentes forme une étoile.

FIG. 472. — Cristallin d'un nouveau-né.

a. Face antérieure. — *b*. Face postérieure.

Chez le fœtus et l'enfant, on observe une étoile à trois branches sur la face antérieure du cristallin, et une étoile à quatre branches sur la face postérieure (fig. 472). Chez l'adulte, les branches des étoiles de l'enfant se sont divisées, de sorte que les segments du cristallin se trouvent beaucoup plus nombreux (fig. 473). On ne connait pas la cause de cette différence dans la forme des étoiles chez le fœtus et chez l'adulte.



FIG. 473. — Cristallin d'un adulte, pour montrer les étoiles des deux faces.

1. Face antérieure. — 2. Face postérieure.

La substance amorphe des étoiles devient le siége de l'opacité dans la cataracte étoilée.

Fibres du cristallin. Les segments, séparés par les branches des étoiles, sont uniquement formés de fibres juxtaposées.

Les fibres du cristallin sont complétement transparentes; leur consistance est molle et un peu visqueuse. Elles ont une forme spéciale, et représentent de petites colonnes aplaties, prismatiques, à six pans. Comme elles sont juxtaposées, il en résulte que chaque fibre est en contact avec six fibres voisines (fig. 474).

Ces fibres offrent 8 μ de largeur et 3 μ d'épaisseur, en moyenne. Leur longueur est fort variable, selon qu'elles appartiennent à la surface du cristallin ou aux parties profondes. Chaque fibre appartient aux deux faces du cristallin; autrement dit, les fibres partent de la partie antérieure du cristallin, et contournent la circonférence, pour arriver à la face postérieure.

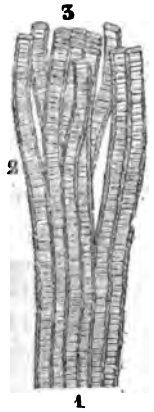

FIG. 474.— Fibres du cristallin.

1. Faisceau de fibres. — 2. Bords dentelés. — 3. Extrémités juxtaposées régulièrement et simulant un épithélium à cellules hexagonales.

Si l'on étudie la *structure des fibres*, on voit que ce sont des *tubes*, à paroi homogène et transparente, contenant une matière albumineuse qu'on peut faire sortir sous forme de gouttelettes transparentes. Vers les parties centrales du cristallin, la substance liquide contenue dans les tubes se voit plus difficilement, les fibres sont plus étroites et plus résistantes. Le *noyau* du cristallin est formé par ces fibres profondes; il ne diffère, du reste, du cristallin que par une consistance un peu plus grande [1].

La surface des fibres du cristallin n'est pas toujours régulière; on la trouve quelquefois hérissée de dentelures, plus marquées sur les bords. Il en résulte un véritable engrènement des fibres les unes dans les autres.

Au niveau de leur partie moyenne, qui correspond à la circonférence, ou mieux à l'équateur du cristallin, on observe un *noyau* sur beaucoup de fibres.

Ces noyaux ne se correspondent pas exactement sur toutes les fibres; ils occupent une certaine étendue qui constitue la *zone des noyaux* (fig. 475).

Robin a fait, des variétés de ces fibres, deux espèces différentes, sous les noms de *fibres nucléées* et de *fibres dentelées*. Pour cet auteur, les noyaux des fibres nucléées sont multiples; ils se montrent de distance en distance et offrent 6 μ de largeur.

Les *alcalis caustiques* dissolvent les fibres du cristallin; toutes les substances qui coagulent l'albumine rendent les tubes plus foncés et plus solides : *alcool*, *acide chromique*, *créosote*, etc.

La *direction* des fibres du cristallin est extrêmement compliquée. On peut affirmer : 1° qu'aucune fibre ne traverse la substance amor-

1. A la surface du cristallin proprement dit, on trouve après la mort une couche liquide qu'on appelait autrefois *humeur de Morgagni ;* elle résulte de la liquéfaction des cellules épithéliales de la cristalloïde antérieure, et de la pénétration d'un peu d'humeur aqueuse.

phe des étoiles; 2° que les fibres d'un segment ne se continuent pas avec celles d'un segment voisin; 3° qu'elles s'élargissent un peu en forme de massue à leurs extrémités; 4° que celles-ci s'arrêtent à la surface de la matière amorphe des étoiles; 5° qu'aucune fibre ne s'étend d'un pôle à l'autre, les extrémités s'arrêtant le plus souvent sur les branches des étoiles, si ce n'est pour les fibres les plus profondes.

D'après cette disposition, on doit comprendre que, sous l'influence des réactifs, le cristallin peut être séparé, au niveau des branches de l'étoile, en segments, comme une orange partagée en plusieurs parties. De plus, chaque segment se sépare en feuillets, comme s'il était composé de squames imbriqués, à la manière d'un oignon. La séparation en feuillets se comprend, car les fibres se superposent par leurs faces; en un mot, les faces des fibres sont antérieures et postérieures, et leurs bords sont latéraux.

Chez le fœtus, le cristallin est entouré par les ramifications vasculaires de l'artère capsulaire, branche de la centrale de la rétine. Ces artères, après avoir entouré la capsule cristalline, se confondent avec les vaisseaux iriens, au niveau de la membrane pupillaire. Elles s'atrophient au moment où la membrane pupillaire disparaît (7e mois).

FIG. 475. — Figure schématique pour montrer le développement des fibres du cristallin.

1, 1. Capsule cristalline. — 2. Cellules épithéliales de la cristalloïde antérieure. — 3. Extrémité renflée des fibres du cristallin adossée aux cellules. — 4, 5. Portion plus mince des fibres du cristallin. — 5. Zone des noyaux.

Développement. — La seule présence d'un noyau dans les fibres du cristallin suffit à Kölliker et à Meyer pour dire que chaque fibre provient d'une cellule embryonnaire unique (car, au début, le cristallin n'est composé que de fibres). Les noyaux de la *zone des noyaux* étant plus petits au centre du cristallin, ces auteurs en concluent que l'accroissement du cristallin se fait par de nouvelles fibres qui s'ajoutent en dehors des anciennes. Ce sont les cellules épithéliales qui tapissent la cristalloïde antérieure, qui seraient les cellules formatrices des fibres du cristallin, selon Kölliker. Après leur développement, les extrémités de ces fibres quittent la cristalloïde, et d'autres prennent naissance.

§ 7. — Organes accessoires du globe oculaire.

Nous ne pouvons, sans entrer dans les détails de l'anatomie descriptive, consacrer une large place aux organes accessoires de la

vision. Nous nous bornerons strictement à donner les indications histologiques indispensables.

1° Paupières.

Nous étudierons d'avant en arrière les tissus qui constituent les paupières.

a. Peau. — La peau des paupières, mince, demi-millimètre d'épaisseur au maximum, contient des follicules pileux de petit volume, des glandes sébacées et des glandes sudoripares, comme le reste de la peau. L'épiderme est mince et les papilles sont courtes.



FIG. 476. — Un cil avec son follicule pileux et ses glandes ciliaires.

Les *cils* des paupières sont de vrais poils pourvus de glandes sébacées, qui ont reçu le nom de *glandes ciliaires* (fig. 476).

b. Tissu sous-cutané. — Le tissu sous-cutané est un tissu conjonctif lâche, dans lequel la graisse ne s'accumule jamais; on y trouve seulement quelques vésicules graisseuses éparses.

c. Muscle orbiculaire. — Le muscle orbiculaire, situé entre la couche sous-cutanée et la couche fibreuse et cartilagineuse, est étendu du bord libre des paupières jusqu'au delà de la base de l'orbite. Il est formé de fibres striées plus fines et plus pâles, surtout vers le bord libre des paupières, que celles des autres muscles. Les trois portions, ciliaire, palpébrale et orbitaire, ne diffèrent pas, ci ce n'est que la portion ciliaire est assez adhérente à la partie inférieure des cartilages tarses.

d. Couche fibreuse et cartilagineuse. — Cette couche est formée par les cartilages tarses, les ligaments larges et des faisceaux fibreux de renforcement.

Les *cartilages tarses* sont constitués par du tissu conjonctif, dont les fibres ont une direction horizontale, parallèle au bord libre des paupières. On trouve au milieu de ces fibres quelques cavités et cellules de cartilage. Les glandes de Meïbomius sont situées dans leur épaisseur.

Les *ligaments larges* des paupières forment une membrane fibreuse étendue des cartilages tarses au périoste orbitaire, avec lequel ils se confondent. Le muscle orbiculaire repose sur eux ; ils sont placés au-devant des expansions tendineuses de certains muscles de l'orbite. Sur les côtés, au niveau des extrémités des cartilages tarses, ils sont renforcés par des faisceaux fibreux. Ces faisceaux, de même que les ligaments larges, sont formés de tissu conjonctif à fibres entrecroisées, et d'éléments élastiques.

e. Glandes de Meïbomius. — Ces glandes, situées dans l'épaisseur des cartilages tarses, sur la face postérieure desquels on les aperçoit sous forme de lignes jaunes, sont des glandes en grappe, allongées, dont le canal excréteur, à peu près rectiligne, s'ouvre sur la lèvre postérieure du bord libre des paupières.

Le canal offre 100 μ à 200 μ de largeur; sa paroi est formée de fibres de tissu conjonctif et d'éléments élastiques assez rares; les culs-de-sac, arrondis ou allongés, se jettent dans le canal excréteur commun, isolément ou réunis avec ceux du voisinage pour former un acinus (*voy.* fig. 477). Les culs-de-sac ont de 100 à 200 μ; ils offrent exactement la même structure que les glandes sébacées. Dans leur cavité, il se fait une production incessante de cellules d'apparence graisseuse, remplies de granulations et de gouttelettes graisseuses qui ne s'agglomèrent pas. Ces cellules, en se détruisant, forment un liquide qui humecte le bord libre des paupières et empêche l'écoulement des larmes sur la peau. Pour la plupart des auteurs allemands, la chassie serait fournie par ces glandes; Sappey la fait venir des glandes ciliaires.

FIG. 477. — Une glande de Meïbomius.

Muscles palpébraux. — H. Müller a découvert des fibres musculaires lisses étalées au-dessous de la conjonctive palpébrale, chez l'homme et les mammifères. Le palpébral supérieur est étendu du bord supérieur du cartilage tarse au muscle releveur de la paupière, avec lequel il semble se continuer; le palpébral inférieur se porte du bord inférieur du cartilage tarse au tissu conjonctif qui entoure le petit oblique. Ces deux muscles sont situés au-dessous de la conjonctive, et leurs faisceaux s'anastomosent en réseau. Sappey a décrit plus tard des fibres musculaires lisses dans la même région; il leur a donné le nom de *muscle orbito-palpébral.*

La *conjonctive* sera décrite plus loin; les *vaisseaux* et les *nerfs* n'offrent ici rien de particulier à noter.

2° Conjonctive.

Cette membrane muqueuse recouvre le quart antérieur du globe oculaire; puis elle se réfléchit de tous côtés pour tapisser la face posté-

rieure des paupières, en formant le *cul-de-sac oculo-palpébral.* A la partie interne, il n'y a pas de cul-de-sac, mais une saillie, *caroncule lacrymale*, déterminée par un groupe de follicules pileux qui soulèvent la membrane. Nous examinerons séparément la conjonctive bulbaire, qui recouvre le globe oculaire, la conjonctive palpébrale et la caroncule.

a. Conjonctive bulbaire. — Elle est tellement transparente, qu'on aperçoit la couleur des parties sous-jacentes; aussi semble-t-il que le globe oculaire soit directement exposé à l'air. On peut la faire glisser sur la sclérotique, parce que le tissu sous-muqueux est très-lâche ; mais, à mesure qu'on se rapproche de la cornée, on constate qu'elle devient adhérente, au point qu'on ne peut plus la séparer sur la cornée, où elle fait partie de la constitution de cette membrane.

La *conjonctive cornéenne* fait suite à la conjonctive scléroticale, mais elle est complétement transformée. Le derme n'existe plus ; on trouve à sa place la lame élastique de Bowmann. L'épithélium offre les trois couches qu'on rencontre dans l'épiderme : cellules plates à la surface, cellules plus ou moins arrondies au milieu, cellules polyédriques allongées à la partie profonde. Nous avons décrit les nerfs de cet épithélium. (*Voy.* Cornée.)

La conjonctive cornéenne est dépourvue de vaisseaux, excepté sur une zone étroite de 1 à 2 millimètres, située à la périphérie de la cornée, en avant du tissu cornéen. Cette zone, *anneau conjonctival*, reçoit des vaisseaux et des nerfs, que l'on décrit à tort comme appartenant à la cornée. (*Voy.* Cornée.)

La *conjonctive scléroticale* offre un *épithélium pavimenteux stratifié*, à cellules profondes, allongées, presque cylindriques. Ces cellules contiennent des granulations pigmentaires. Le *derme* est formé de tissu conjonctif et de fibres élastiques ; il n'offre ni papilles ni glandes muqueuses. Il glisse sur la sclérotique au moyen d'un tissu conjonctif lâche contenant une certaine quantité de cellules adipeuses. Kölliker signale la présence de *cellules lymphatiques* dans le derme de la conjonctive scléroticale ?

b. Conjonctive palpébrale. — Cette portion de conjonctive est très-adhérente, surtout vers le bord libre des paupières. Elle offre des papilles petites et coniques ; les plus grosses ne dépassent pas 220 μ en longueur ; elles se montrent vers les culs-de-sac.

Un *épithélium pavimenteux stratifié*, semblable à celui que nous avons indiqué pour la conjonctive bulbaire, forme la couche superficielle de la muqueuse; son épaisseur est de 90 μ. Le derme, mélange de tissu conjonctif et de quelques fibrilles élastiques, contiendrait, d'après Kölliker, des cellules lymphatiques.

c. Caroncule lacrymale. — A l'angle interne de l'œil, on trouve dix

à douze follicules pileux et autant de glandes sébacées qui leur sont annexées. Ces organes, groupés, constituent une petite masse qui soulève la muqueuse. Celle-ci offre la même structure que celle que nous avons signalée plus haut. H. Müller y a décrit des fibres musculaires lisses.

FIG. 478. — Glandes sébacées et follicules pileux de la caroncule lacrymale, grossis 7 fois.

En dehors de la caroncule, on voit un repli de la conjonctive en forme de croissant, à concavité externe. Ce repli, qui se dédouble, qui disparaît lorsque l'œil regarde en dehors, porte le nom de *pli semi-lunaire*.

d. Glandes de la conjonctive. — Chez l'homme, Sappey a décrit, en 1853, des *glandes muqueuses en grappe*, occupant le cul-de-sac conjonctival, mais sa moitié interne seulement. Ces glandes, disséminées, varient quant au nombre et au volume. On en trouve depuis 10 jusqu'à 40. Les plus volumineuses ne dépassent pas un demi-millimètre. Elles sont formées par un plus ou moins grand nombre de culs-de-sac et par un canal excréteur qui traverse la muqueuse, et qui verse à sa surface un liquide muqueux. Sappey ne décrit pas d'autres glandes dans la conjonctive.

Vers les cartilages tarses, Henle a décrit des *glandes en tube*, véritables utricules non contournés, qui paraissent ne pas exister.

Frey et Huguenin ont décrit, dans la conjonctive de l'homme, des *follicules lymphatiques*. Ces follicules, qu'on trouve aussi, en grand nombre, chez beaucoup de mammifères et chez les oiseaux, sont assez rares chez l'homme, et ils occupent principalement le tissu sous-conjonctival du sillon oculo-palpébral. Ces auteurs ne prennent pas les glandes de Sappey pour les follicules, puisqu'ils mentionnent également les glandes en grappe. Ces follicules ont la structure des autres follicules lymphatiques.

FIG. 479. — Section d'un follicule lymphatique de la conjonctive du bœuf, avec les canaux périphériques injectés, d'après Frey.

Chez les animaux, il existe d'autres glandes. La *glande de Harder* est une glande qui se montre, chez quelques animaux, à la partie interne du globe de l'œil. Elle semble formée par les petites glandes en

grappe que nous venons de décrire, réunies en une seule masse. Meissner a décrit chez les ruminants, dans le tissu sous-conjonctival du voisinage de la cornée, des *glandes en tube enroulées*, analogues aux glandes sudoripares, et terminées, près de leur embouchure, par un renflement en forme de massue; on en trouve 8 à 10 dans chaque œil.

Les *glandes de Manz* sont des glandes utriculaires, petites, décrites par l'anatomiste de ce nom, en dehors de la cornée, chez le porc.

La *plaque de Bruch* est une espèce de plaque de Peyer formée par une agglomération de follicules clos, au-dessous de la conjonctive de la paupière inférieure du bœuf.

e. Vaisseaux et nerfs. — Les vaisseaux sanguins n'offrent rien de spécial. On voit un réseau capillaire à mailles polygonales, plus serré dans la conjonctive palpébrale, envoyant une anse simple aux petites papilles et plusieurs anses en réseau aux papilles les plus volumineuses. Au niveau de la circonférence de la cornée, on voit des anses dont la convexité regarde le centre de cette membrane.

L'existence des *lymphatiques* paraît douteuse à Sappey. Arnold les a décrits; Teichmann également. Ces vaisseaux formeraient un réseau très-serré au niveau de la cornée et donnant naissance à plusieurs lymphatiques efférents. Frey décrit des canaux lymphatiques autour des follicules et dans leur intérieur. (*Voy.* fig. 479.) Les canaux lymphatiques varieraient, chez le bœuf, de 20 μ à 100 μ : ils entoureraient

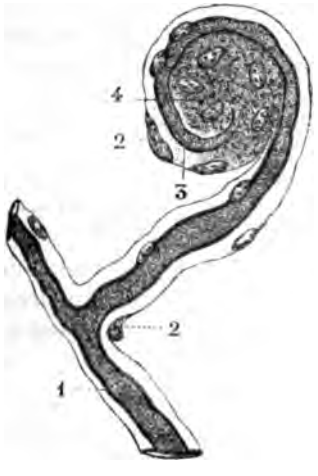

FIG. 480. — Corpuscule de Krause de la conjonctive, d'après Rouget.

1. Tube nerveux terminal, à moelle. — 2, 2. Gaîne de Schwann avec ses noyaux. — 3. Boucle nerveuse formée par la partie terminale pâle du tube nerveux. — 4. Corpuscule formé de substance nerveuse parsemée de noyaux.

FIG. 481. — Corpuscule de Krause, avec bifurcation du filament nerveux terminal.

1. Tube nerveux à moelle. — 2, 2. Gaîne de Schwann avec ses noyaux. — 3, 3. Terminaison du tube nerveux dépouillé de sa moelle. — 4. Substance nerveuse du corpuscule avec ses noyaux.

les follicules, et ils enverraient même de fins rameaux de 20 à 100 μ, en forme de culs-de-sac, au-dessous de l'épithélium. Enfin, au niveau de la plaque de Bruch, ils affectent des rapports analogues à ceux que nous avons vus dans les plaques de Peyer.

Les *nerfs* se terminent, pour la plupart, par des renflements en forme de massue, dits corpuscules de Krause (fig. 480 et 481).

3° Appareil lacrymal.

A. Glande lacrymale. — La glande lacrymale est une glande en grappe composée, dont la portion orbitaire et la portion palpébrale offrent la même structure. Les culs-de-sac glandulaires, qui mesurent de 50 à 100 μ, sont arrondis et constitués par une paroi propre et par un *épithélium pavimenteux simple*. Les conduits excréteurs, en nombre variable, de 5 à 10 μ, s'ouvrent dans la moitié externe et supérieure du cul-de-sac oculo-palpébral. La paroi de ces conduits est formée de tissu conjonctif et de fibres élastiques. L'épithélium qui en tapisse l'intérieur est un *épithélium cylindrique*.

FIG. 482. — Un lobule de la glande lacrymale, avec un conduit excréteur.

Les vaisseaux capillaires, fournis par l'artère lacrymale, donnent naissance, à la surface des culs-de-sac, à un réseau capillaire qui ne diffère pas de celui des glandes salivaires. Les lymphatiques sont inconnus.

On ne sait pas comment s'y terminent les nerfs. Ils viennent du lacrymal, branche du trijumeau.

B. Conduits lacrymaux. — Étendus de la conjonctive au sac lacrymal, ces conduits offrent deux couches : une couche d'*épithélium pavimenteux stratifié*, comme celui de la conjonctive, et une couche externe constituée par du tissu conjonctif condensé et de nombreuses fibres élastiques. Ces fibres sont encore plus multipliées, et le tissu offre plus de densité au niveau des *points lacrymaux*.

C. Sac lacrymal et canal nasal. — Ces deux parties sont pourvues également d'une couche externe, formée de tissu conjonctif condensé et contenant quelques fibres élastiques. A leur surface interne, on trouve un *épithélium cylindrique à cils vibratiles*, dans toute l'étendue du sac lacrymal et du canal nasal. Des glandes muqueuses existent dans le canal nasal, surtout dans sa moitié inférieure. Quant à l'existence des glandes du sac lacrymal, les auteurs ne sont pas d'accord sur ce point.

ARTICLE DEUXIÈME

OREILLE

L'appareil de l'audition est divisé, naturellement, en trois parties :

1° L'oreille externe recueille les ondes sonores et les dirige vers la membrane du tympan, qui constitue la partie la plus profonde de l'oreille externe.

2° L'oreille moyenne, *caisse du tympan*, qu'on peut considérer comme un diverticulum des voies respiratoires, est pleine d'air : la chaîne des osselets la traverse, pour transmettre au liquide du labyrinthe les oscillations de la membrane du tympan. La trompe d'Eustache, étendue du pharynx à la caisse du tympan, et les cellules mastoïdiennes, situées dans l'apophyse mastoïde, font partie de l'oreille moyenne.

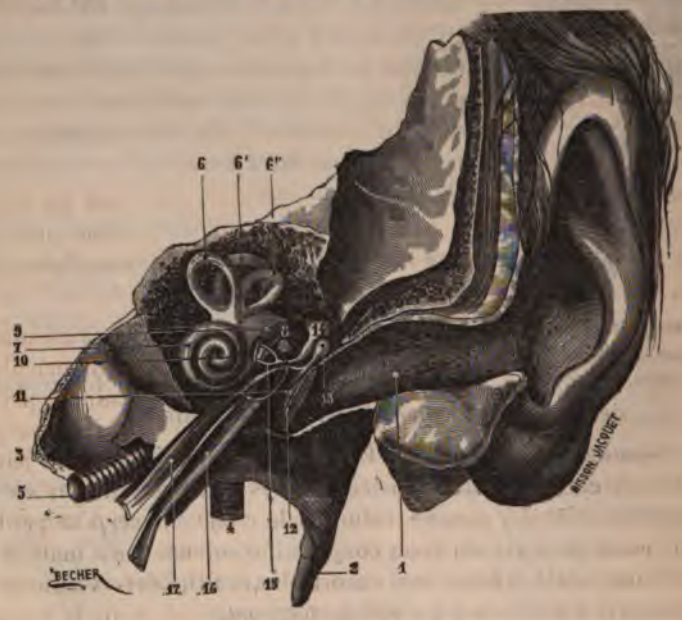

FIG. 483. — Appareil auditif.

1. Conduit auditif externe. — 2. Apophyse styloïde du temporal. — 3. Sommet du rocher. — 4. Carotide interne pénétrant dans le canal carotidien. — 5. Carotide passant du canal carotidien dans le crâne. — 6, 6', 6". Canaux demi-circulaires. — 7. Limaçon. — 8. Fenêtre ronde. — 9. Vestibule. — 10. Fenêtre ovale fermée par l'étrier. — 11. Face interne convexe de la membrane du tympan. — 12. Cercle tympanal. — 13. Marteau. — 14. Enclume. — 15. Étrier. — 16. Trompe d'Eustache. — 17. Muscle interne du marteau.

3° L'oreille interne, *labyrinthe*, située dans l'épaisseur du rocher, plus profondément que la caisse du tympan, est remplie de liquide. Le nerf auditif se termine dans sa cavité.

§ 1. — Oreille externe.

L'oreille externe comprend le pavillon et le conduit auditif externe.

Pavillon.

Le pavillon est constitué :

1° Par un cartilage qui se prolonge dans le conduit auditif pour former la portion cartilagineuse de ce conduit ; 2° par des ligaments et des muscles ; 3° par la peau ; 4° par des vaisseaux et des nerfs.

Cartilage. Le cartilage, qui appartient à la variété cartilage réticulé, offre une quantité considérable de cellules cartilagineuses, de 20 μ de diamètre en moyenne. Il est recouvert d'un périchondre, dans lequel on rencontre du tissu conjonctif, des fibres élastiques, des vaisseaux et des nerfs.

Ligaments et muscles. Les ligaments sont des masses de tissu fibreux situées au fond des gouttières du pavillon, et rattachant les saillies entre elles. Les muscles sont de petits muscles striés, disséminés au-dessous de la peau, et peu développés chez l'homme.

Peau. La peau offre ici la même structure que dans les autres parties du corps ; seulement, elle n'est doublée de graisse qu'au niveau du lobule, et ses glandes sébacées offrent de grandes dimensions dans la conque et dans la fosse scaphoïde.

Vaisseaux et nerfs. Les *artères* du pavillon sont les auriculaires antérieures, branches de la temporale superficielle, et l'auriculaire postérieure, branche de la carotide externe. Elles se terminent par un riche réseau capillaire dans la peau et le périchondre. Les *lymphatiques* sont extrêmement nombreux ; les uns se portent en avant et se jettent dans le ganglion situé en avant du tragus ; les autres, dirigés en arrière, se terminent aux ganglions sus-mastoïdiens. Les *nerfs* se perdent dans la peau ; on n'a pas constaté ceux du périchondre, mais il est probable que cette membrane en renferme. Ces nerfs viennent du trijumeau par l'auriculo-temporal, du nerf occipital et de la branche auriculaire du plexus cervical.

Conduit auditif externe.

Le conduit auditif externe, long de 20 à 22 millimètres, est un véritable cul-de-sac de la peau, étendu du pavillon à la membrane du tympan.

Dans la moitié externe, ou *portion cartilagineuse*, la peau du con-

duit auditif conserve tous ses caractères; elle est très-adhérente aux tissus sous-jacents. Dans la moitié interne, *portion osseuse*, elle est moins adhérente, et elle offre des modifications dans sa structure.

Portion cartilagineuse. L'épiderme offre tous les caractères de l'épiderme en général. Dans le derme, on trouve des follicules pileux contenant les racines des poils, des glandes sébacées, des glandes cérumineuses et des papilles.

Les *glandes sébacées* et les *follicules pileux* n'offrent ici rien de particulier.

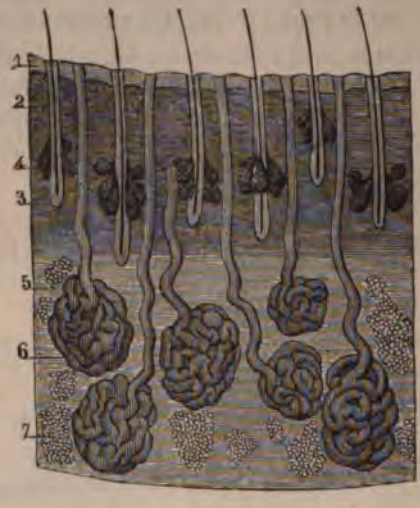

FIG. 484. — Coupe de la peau du conduit auditif externe

1. Epiderme. — 2. Derme. — 3. Follicule pileux. — 4. Glande sébacée. — 5. Tissu conjonctif sous-cutané. — 6. Glande cérumineuse. — 7. Cellules adipeuses.

Les *glandes cérumineuses* ont toutes les apparences des glandes sudoripares. Le corps de la glande offre, en moyenne, la grosseur d'un grain de millet; il est constitué par un tube pelotonné sur lui-même. Ces glandes sont situées au-dessous du derme, à des niveaux différents. Leur conduit excréteur, formé par le tube devenu rectiligne, s'ouvre à la surface de l'épiderme; mais quelquefois il s'ouvre dans la portion supérieure d'un follicule pileux.

La largeur du tube est de 100 μ, en moyenne, dans le corps de la glande et à son embouchure; elle est quelquefois moindre dans la portion rectiligne du conduit.

Deux couches constituent les glandes cérumineuses : une couche

externe, de 10 μ d'épaisseur, et une couche interne épithéliale, de même épaisseur, quelquefois un peu plus mince.

La *couche épithéliale* est constituée par un *épithélium polyédrique*, dont les cellules sont disposées sur une seule couche. Ces cellules ont 15 μ en moyenne; elles renferment des granulations graisseuses et pigmentaires, isolées ou réunies dans la même cellule.

Vers l'embouchure de la glande, l'épithélium devient pavimenteux, se compose de plusieurs couches, et se continue directement avec l'épiderme.

La *paroi externe* des glandes cérumineuses est formée de tissu conjonctif contenant des noyaux. Dans la portion non enroulée, qui sert de conduit excréteur, cette couche se mélange de quelques fibres élastiques fines. A sa face interne, sous l'épithélium, le conduit excréteur offre une couche de fibres musculaires lisses dirigées longitudinalement.

Les *vaisseaux sanguins* n'offrent aucune particularité ; les artères viennent de l'auriculaire postérieure et des parotidiennes. Les *lymphatiques* se mélangent à ceux du pavillon. Les *nerfs* sont fournis par l'auriculo-temporal et par la branche auriculaire du plexus cervical.

Portion osseuse. — Dans la portion osseuse, la peau s'amincit insensiblement, de manière à être réduite à la couche épidermique, au fond du conduit. L'épiderme se continue jusqu'à la membrane du tympan, sur laquelle il s'étale, pour former le fond du cul-de-sac représenté par le conduit auditif. Le derme est fort mince et ne contient que des papilles très-courtes; mais on n'y trouve ni follicules pileux, ni glandes d'aucune sorte; il est intimement confondu avec le périoste.

Les *vaisseaux* sont les mêmes que ceux de la portion cartilagineuse; les *nerfs* viennent du rameau auriculaire du pneumogastrique, qui donne aussi la sensibilité à la membrane du tympan.

§ 2. — Oreille moyenne.

L'oreille moyenne, ou *caisse du tympan*, véritable prolongement des voies respiratoires, offre à l'étude : 1° la membrane du tympan qui constitue la paroi externe; 2° la chaîne des osselets; 3° les muscles annexés à cette chaîne; 4° la membrane muqueuse, qui tapisse la caisse du tympan et ses dépendances.

Membrane du tympan.

La membrane du tympan, tour à tour relâchée ou tendue par un petit appareil musculaire, est une *membrane fibreuse*, d'un centimètre de diamètre environ, regardant en dehors, en avant et en bas.

FIG. 485. — Membrane du tympan vue par sa face externe. (Côté gauche.)

1. Portion écailleuse du temporal. — 2. Apophyse mastoïde. — 3. Apophyse zygomatique. — 4. Tubercule zygomatique. — 5. Apophyse styloïde. — 6. Cercle tympanal. — 7. Membrane du tympan. — 8. Tête du marteau. — 9. Son manche. En avant du manche et en bas, on voit le triangle lumineux de Wilde. — 10. Enclume. — 11. Sommet du rocher et canal carotidien.

Cette membrane fibreuse offre deux plans, deux couches de fibres : une couche externe, recouverte par le prolongement épidermique de la peau du conduit auditif externe, et une couche interne en rapport avec la muqueuse de la caisse du tympan.

Les *fibres externes* offrent une direction radiée; elles convergent de la circonférence au centre, et adhèrent au manche et au sommet du manche du marteau.

Les *fibres internes* sont circulaires, peu marquées vers le centre, mais très-accusées à la périphérie, où elles constituent un épaississement qui a les apparences du fibro-cartilage.

Ce tissu fibreux se confond avec le périoste du fond du conduit auditif, très-manifestement surtout à la partie supérieure, où le *cercle tympanal* fait défaut dans une petite étendue.

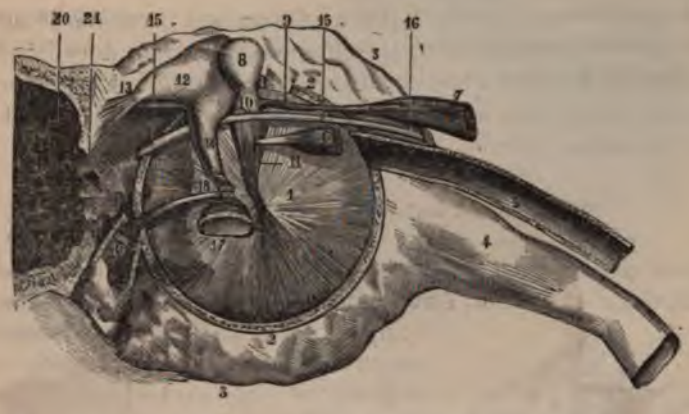

FIG. 186.— Membrane du tympan vue par sa face interne. (Paroi externe de la caisse du tympan.) Côté gauche. (Les fibres circulaires ont été omises par le dessinateur.)

1. Membrane du tympan. — 2, 2. Cercle tympanal sur lequel elle s'insère. — 3, 3. Portion osseuse formant les limites de la caisse du tympan. — 4. Trompe d'Eustache. — 5. Conduit du muscle interne du marteau. — 6. Muscle interne du marteau divisé avant son entrée dans le conduit. — 7. Muscle externe du marteau. — 8. Tête du marteau. — 9. Apophyse grêle du marteau. — 10. Col du marteau. — 11. Manche du marteau inséré dans la membrane du tympan. — 12. Enclume. — 13. Ligament qui unit l'enclume à la partie supérieure de la caisse du tympan. — 14. Grande branche de l'enclume.— 15, 15. Corde du tympan. — 16. Extrémité antérieure de la corde du tympan. — 17. Base de l'étrier. — 18. Tendon du muscle de l'étrier. — 19. Conduit du muscle de l'étrier (pyramide). — 20. Cellules mastoïdiennes. — 21. Orifice faisant communiquer la caisse du tympan avec les cellules mastoïdiennes.

Les minces faisceaux de tissu conjonctif qui constituent la membrane du tympan contiennent des corpuscules fusiformes de tissu conjonctif.

La couche mince d'épiderme qui double la membrane du tympan en dehors serait renforcée, en certains points, d'une mince couche en continuité avec le derme de la peau (Tröltsch).

Les *artères* de la membrane du tympan viennent de l'artère tympanique, et principalement d'un rameau de l'artère stylo-mastoïdienne, qui accompagne la corde du tympan jusqu'à son entrée dans la caisse.

Les *veines* s'anastomosent en plexus dans l'épaisseur de cette membrane.

Les *lymphatiques* ne sont pas connus.

Les *nerfs* viennent du rameau auriculaire du pneumogastrique; on ne sait pas comment ils se terminent. Ni la corde du tympan, appliquée sur la face interne de la membrane fibreuse, ni le rameau de Jacobson, ne donnent de nerfs à la membrane fibreuse du tympan.

Il existe, à la partie supérieure de la membrane du tympan, près de la base du manche du marteau, un petit orifice, que les uns regardent comme un produit accidentel, que les autres décrivent comme normal sous le nom de *foramen de Rivinus*.

Le *triangle lumineux* de Wilde n'offre aucune particularité en rapport avec la structure de la membrane; ce triangle, dont le sommet regarde l'extrémité du manche du marteau, est dû à la réflexion de la lumière sur la partie antérieure et inférieure du tympan, qui est concave sur sa face externe.

Chaîne des osselets.

Cette chaîne, qui comprend quatre os, le marteau, l'enclume, l'os lenticulaire et l'étrier, établit une continuité entre la membrane du tympan, sur laquelle s'insère le marteau, constituant l'extrémité externe de la chaîne, et la fenêtre ovale, sur les bords de laquelle s'articule l'étrier, le plus interne des osselets.

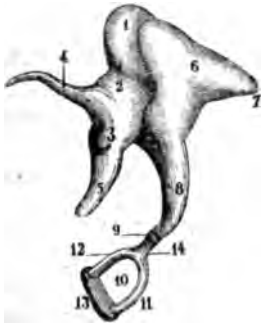

FIG. 487. — Osselets de la caisse du tympan du côté droit (grossis 4 fois). Ces os sont vus par leur partie supérieure et interne.

1. Tête du marteau. — 2. Col. — 3. Apophyse courte. — 4. Apophyse grêle. — 5. Manche du marteau. — 6. Corps de l'enclume. — 7. Petite branche. — 8. Grande branche. — 9. Os lenticulaire. — 10. Étrier. — 11. Branche postérieure. — 12. Branche antérieure. — 13. Base. — 14. Col.

Tous ces os sont formés de substance spongieuse revêtue d'une lame de substance compacte.

Ils s'articulent entre eux par des surfaces articulaires revêtues d'une mince couche de cartilage, dans lequel on peut constater l'existence des cellules cartilagineuses.

Les ligaments qui les unissent entre eux et avec les parois de la caisse du tympan sont constitués par du tissu fibreux analogue à celui des autres ligaments.

Des surfaces synoviales à épithélium pavimenteux revêtent la surface interne des ligaments articulaires et s'étendent un peu à la surface de l'os. Le périoste des osselets se confond avec le derme de la muqueuse de la caisse du tympan qui entoure la chaîne.

Le *marteau* offre une couche de cartilage hyalin sur toute la portion de cet os qui se trouve en rapport avec la membrane du tympan, reste probable du marteau cartilagineux du fœtus (Grüber).

L'*enclume* offre une portion fibro-cartilagineuse : c'est le sommet de la petite apophyse de cet os (Henle).

L'*os lenticulaire*, situé entre l'enclume et l'étrier, est tellement petit, qu'il semble perdu au milieu des ligaments qui viennent de ces deux os.

L'*étrier* est entouré, à sa base, par un petit bourrelet fibreux adhérent au périoste du vestibule (Henle).

FIG. 488. — Paroi interne de la caisse du tympan. (Côté gauche.) Grossissement, 4.

1. Nerf de Jacobson.— 2. Fenêtre ronde et son rameau nerveux. — 3. Fenêtre ovale et son rameau nerveux. — 4. Petit pétreux profond externe. — 5. Petit pétreux profond interne. — 6. Nerf carotico-tympanique.— 7. Nerf de la trompe d'Eustache.— 8. Pyramide.— 9. Tendon du muscle de l'étrier. — 10. Muscle interne du marteau. — 11. Cellules mastoïdiennes. — 12. Trompe d'Eustache. — 13, 13. Circonférence de la caisse du tympan. — 14. Orifice tympanique de la trompe d'Eustache. — 15. Orifice de communication entre la caisse du tympan et les cellules mastoïdiennes. — P. Promontoire.

Muscles des osselets.

Le muscle de l'étrier, les muscles interne et externe du marteau sont tous formés de fibres striées, à faisceaux primitifs étroits. Ils se confondent par l'une de leurs extrémités avec le périoste des parties osseuses, sur lesquelles ils prennent l'insertion fixe, sans intermédiaire de tendons. L'extrémité mobile de ces muscles, pourvue d'un tendon long et grêle, se confond avec le périoste des osselets. Ils reçoivent des rameaux du nerf facial, qui préside à leur contraction. Le muscle interne du marteau reçoit un rameau nerveux du ganglion otique (trijumeau); mais, en réalité, ce nerf vient du facial, puisqu'il se continue avec le nerf petit pétreux superficiel, branche du facial.

Membrane muqueuse de la caisse du tympan.

La membrane muqueuse de la caisse du tympan est très-mince, d'un blanc rosé, tellement adhérente au périoste de l'oreille moyenne, qu'on ne peut la détacher sans enlever, en même temps, le périoste. Elle recouvre toutes les parois de la caisse, la membrane du tympan, contre laquelle elle applique la corde du tympan, les osselets de l'ouïe et les tendons des muscles qui s'insèrent sur ces osselets.

La *couche profonde* de cette muqueuse est presque uniquement formée de tissu conjonctif, dans lequel on rencontre quelques fibres élastiques. Elle est recouverte d'un *épithélium* que l'on a dit pavimenteux. Kölliker a constaté, sur un supplicié, que les cellules épithéliales, polyédriques, se rapprochent beaucoup de la forme pavimenteuse, et que les plus superficielles sont recouvertes de cils vibratiles, excepté sur la membrane du tympan, où l'on trouve un épithélium pavimenteux [1]. Les cellules épithéliales sont disposées sur une seule couche ou sur deux couches. La vérité est que cet épithélium s'altère facilement après la mort.

Au niveau de la *trompe d'Eustache*, la muqueuse offre une plus grande épaisseur. L'épithélium qui la recouvre est un épithélium cylindrique stratifié, dont les cellules superficielles sont pourvues de cils vibratiles.

Dans les *cellules mastoïdiennes*, la muqueuse offre les mêmes caractères que dans la caisse du tympan; seulement, elle est plus mince.

Il n'y a pas de *glandes* dans cette muqueuse, excepté dans la moitié antérieure ou pharyngienne de la trompe. Ce sont des glandes muqueuses, ou mucipares, offrant la même structure que les glandules en grappe du pharynx.

Les *vaisseaux* n'offrent rien de particulier; le réseau capillaire est serré.

Les *lymphatiques* n'ont pu être injectés que dans la moitié antérieure de la trompe; ils se continuent avec ceux du voile du palais et avec ceux du pharynx (Sappey).

Les *nerfs* ne sont pas connus d'une manière précise. On sait que le rameau auriculaire du pneumogastrique se porte au tympan, qu'un filet du grand sympathique, *nerf carotico-tympanique*, se porte du canal carotidien à l'oreille moyenne, et que le rameau de Jacobson se ramifie sur la paroi interne de l'oreille moyenne, où il fournit ses six divisions bien connues. La question est de savoir si ces branches abandonnent des filaments à la muqueuse, avant de sortir de la caisse du tympan.

La *portion cartilagineuse* de la trompe d'Eustache est formée de cartilage réticulé, dont la substance fondamentale est plutôt striée que franchement réticulée.

1. D'après Kopen, l'épithélium serait vibratile une fois sur sept, sur le tympan.

§ 3. — Oreille interne.

L'oreille interne, qu'on appelle encore *labyrinthe*, à cause des nombreux détours de sa cavité, est constituée par un système de cavités osseuses, pleines de liquide, et situées au centre du rocher. Les parois ne sont pas osseuses dans toute leur étendue ; elles offrent une petite ouverture, *fenêtre ronde*, formée par le *tympan secondaire*. Un autre point de ces parois cède aussi un peu de sa rigidité : c'est la *fenêtre ovale*, fermée par l'étrier, qui jouit d'une certaine mobilité.

Les diverses cavités du labyrinthe sont : 1° une petite dilatation centrale, appelée *vestibule ;* 2° trois canaux qui s'ouvrent dans le vestibule par cinq ouvertures, *canaux demi-circulaires ;* 3° un tube contourné en hélice, *limaçon*. Toutes ces cavités communiquent ; la fenêtre ovale et la fenêtre ronde sont situées sur la paroi externe du vestibule qui sépare cette cavité de la caisse du tympan.

La surface interne du labyrinthe osseux est séparée du liquide qu'elle renferme, périlymphe, par une mince couche de tissu conjonctif fibrillaire, véritable *périoste*, dans lequel on trouve une quantité considérable de noyaux et de corpuscules étoilés de tissu conjonctif anastomosés entre eux.

Dans la région du limaçon, ce périoste offre des granulations pigmentaires, infiltrées au milieu des éléments qui le constituent, et une couche simple d'épithélium pavimenteux, ou plutôt polyédrique, formé de cellules délicates, de 18 μ environ.

Dans le vestibule et les canaux demi-circulaires, les anatomistes ne s'accordent pas au sujet de l'existence même de l'épithélium : les uns le nient, les autres doutent, quelques-uns, comme Corti, l'admettent, en faisant observer qu'il est très-délicat et facilement altérable.

Jusqu'ici, il n'est question que de la paroi même du labyrinthe. Avant de pénétrer dans la cavité, nous devons dire quelques mots des fenêtres.

Dans la *fenêtre ovale*, la base de l'étrier, entourée d'un petit cercle de tissu conjonctif, adhère au périoste du vestibule, qui passe sur cette base sous forme de couche très-mince.

Dans la *fenêtre ronde*, le tympan secondaire, qui ferme cette fenêtre, est une membrane fibreuse, renfermant des vaisseaux et des nerfs, et revêtue, à sa face externe, d'une couche d'épithélium pavimenteux. Le périoste du labyrinthe double la face interne du tympan secondaire ; la membrane muqueuse de la caisse du tympan adhère intimement à sa face externe.

On voit, d'après ce qui précède, que, en aucun point, la périlymphe ne se trouve en contact avec la substance osseuse ; elle en est séparée

partout par une lame de tissu conjonctif, pourvue ou non d'une couche épithéliale.

Si nous quittons les parois du labyrinthe pour pénétrer dans la cavité, nous trouvons le *labyrinthe membraneux*, presque flottant au milieu du liquide, et une lamelle qui divise l'intérieur du limaçon en deux parties : c'est la *lame spirale*.

Labyrinthe membraneux.

Le labyrinthe membraneux constitue un système de canaux et de vésicules fermé, excepté à la partie inférieure du saccule, où il communique avec les canaux de la lame spirale ; il est situé au milieu de la périlymphe. Un autre liquide, aussi transparent que le premier, le remplit : c'est l'*endolymphe*.

Le labyrinthe membraneux représente en partie le labyrinthe osseux ; il offre, comme ce dernier, trois canaux demi-circulaires, possédant un renflement ou *ampoule*, correspondant à l'ampoule des canaux osseux. Ces trois *canaux demi-circulaires membraneux* s'ouvrent, par cinq ouvertures, dans le vestibule membraneux.

Le vestibule membraneux, situé en dedans du vestibule osseux, est formé de deux vésicules superposées : le *saccule* et l'*utricule*. Le saccule est placé au-dessous de l'utricule.

Parois des canaux demi-circulaires, du saccule et de l'utricule.

L'épaisseur de ces parois est de 30 μ en moyenne ; elle est un peu plus considérable, 35 μ, dans le saccule et l'utricule.

1° La membrane qui constitue les parois est transparente, résistante et élastique. Elle offre une structure analogue à celle de la *lamina fusca*, c'est-à-dire qu'elle est composée de corpuscules de tissu conjonctif étoilés et anastomosés, pour la plupart, entre eux, et d'une matière amorphe qui les sépare. Un grand nombre de ces corpuscules renferment des granulations pigmentaires.

2° Une couche d'*épithélium pavimenteux simple*, dont les cellules, polyédriques, ont de 12 à 15 μ en moyenne, revêt la surface interne des parois. La couche épithéliale est partout continue et baignée, du côté de sa surface libre, par l'endolymphe.

3° Entre la paroi de tissu conjonctif et la couche d'épithélium, on trouve une lamelle transparente, hyaline, de 12 à 15 μ en moyenne. Cette couche transparente offre une grande analogie avec une *basement membrane ;* mais elle en diffère en ce qu'elle offre des stries longitudinales très-fines, et par l'apparition de noyaux allongés sous l'influence de l'acide acétique.

Il ne faudrait pas croire que le labyrinthe membraneux soit complétement flottant dans la périlymphe; ses parois offrent quelques adhérences qui les unissent aux parois du labyrinthe osseux. Le saccule, l'utricule et les trois ampoules des canaux demi-circulaires présentent des adhérences au niveau des points où ils sont traversés par les nerfs.

Des *vaisseaux* arrivent avec les nerfs au labyrinthe membraneux; on peut constater l'existence d'un riche réseau capillaire dans toute l'épaisseur de la paroi, excepté dans la couche épithéliale.

Les *nerfs* sacculaire, utriculaire et ampullaires se terminent de la même manière.

Taches auditives. Terminaison des nerfs dans le vestibule.— On voit, à la face interne de la paroi du vestibule membraneux, au niveau des points traversés par les nerfs, une tache blanche, *tache auditive*. Cette tache est due à la présence de petits corpuscules calcaires microscopiques, dont l'ensemble constitue la *poussière auditive*, encore appelée *otoconie*, ou *sable auditif*. Il existe deux taches auditives : l'une sur le saccule, l'autre sur l'utricule. Ces grains calcaires sont de petits prismes de carbonate de chaux, à six pans, terminés par des pyramides à six faces. (Chez les poissons osseux, on ne rencontre pas ces petits cristaux, mais des masses blanches, dures et cassantes comme du marbre, *pierres auditives*, *otolithes* de Breschet.)

Chez l'homme, l'épaisseur des taches auditives atteint presque 1/2 millimètre. Les cristaux sont plongés au milieu d'une substance homogène.

Une couche épithéliale revêt les taches auditives. Les cellules qui la constituent sont de deux espèces, selon Kölliker et Odenius (1864) : des cellules cylindriques et des cellules ciliées, disposées perpendiculairement à la surface des taches auditives.

Les cellules cylindriques ont une couleur légèrement jaunâtre; leur contenu est granuleux. Vers les limites de la tache, ces cellules se continuent insensiblement avec l'épithélium pavimenteux qui revêt le vestibule membraneux.

Les cellules ciliées sont disséminées au milieu des précédentes, comme les cônes au milieu des bâtonnets de la rétine. Ce sont des cellules fusiformes, parallèles aux cellules cylindriques qu'elles dépassent, du côté de l'endolymphe, en formant des pointes libres, de 24 μ de longueur en moyenne : ces pointes, qui flottent dans le liquide, sont les *cils auditifs*[1].

Le mode de terminaison des nerfs dans les taches auditives est encore à l'étude. On a constaté que les filaments nerveux pénètrent dans l'épithélium (M. Schultze, chez le chat et le chien ; Kölliker, chez

1. Sappey croit que les taches auditives sont dépourvues d'épithélium.

partout par une lame de tissu conjonctif, pourvue ou non d'une couche épithéliale.

Si nous quittons les parois du labyrinthe pour pénétrer dans la cavité, nous trouvons le *labyrinthe membraneux*, presque flottant au milieu du liquide, et une lamelle qui divise l'intérieur du limaçon en deux parties : c'est la *lame spirale*.

Labyrinthe membraneux.

Le labyrinthe membraneux constitue un système de canaux et de vésicules fermé, excepté à la partie inférieure du saccule, où il communique avec les canaux de la lame spirale ; il est situé au milieu de la périlymphe. Un autre liquide, aussi transparent que le premier, le remplit : c'est l'*endolymphe*.

Le labyrinthe membraneux représente en partie le labyrinthe osseux ; il offre, comme ce dernier, trois canaux demi-circulaires, possédant un renflement ou *ampoule*, correspondant à l'ampoule des canaux osseux. Ces trois *canaux demi-circulaires membraneux* s'ouvrent, par cinq ouvertures, dans le vestibule membraneux.

Le vestibule membraneux, situé en dedans du vestibule osseux, est formé de deux vésicules superposées : le *saccule* et l'*utricule*. Le saccule est placé au-dessous de l'utricule.

Parois des canaux demi-circulaires, du saccule et de l'utricule.

L'épaisseur de ces parois est de 30 μ en moyenne ; elle est un peu plus considérable, 35 μ, dans le saccule et l'utricule.

1° La membrane qui constitue les parois est transparente, résistante et élastique. Elle offre une structure analogue à celle de la *lamina fusca*, c'est-à-dire qu'elle est composée de corpuscules de tissu conjonctif étoilés et anastomosés, pour la plupart, entre eux, et d'une matière amorphe qui les sépare. Un grand nombre de ces corpuscules renferment des granulations pigmentaires.

2° Une couche d'*épithélium pavimenteux simple*, dont les cellules, polyédriques, ont de 12 à 15 μ en moyenne, revêt la surface interne des parois. La couche épithéliale est partout continue et baignée, du côté de sa surface libre, par l'endolymphe.

3° Entre la paroi de tissu conjonctif et la couche d'épithélium, on trouve une lamelle transparente, hyaline, de 12 à 15 μ en moyenne. Cette couche transparente offre une grande analogie avec une *basement membrane ;* mais elle en diffère en ce qu'elle offre des stries longitudinales très-fines, et par l'apparition de noyaux allongés sous l'influence de l'acide acétique.

Il ne faudrait pas croire que le labyrinthe membraneux soit complétement flottant dans la périlymphe; ses parois offrent quelques adhérences qui les unissent aux parois du labyrinthe osseux. Le saccule, l'utricule et les trois ampoules des canaux demi-circulaires présentent des adhérences au niveau des points où ils sont traversés par les nerfs.

Des *vaisseaux* arrivent avec les nerfs au labyrinthe membraneux; on peut constater l'existence d'un riche réseau capillaire dans toute l'épaisseur de la paroi, excepté dans la couche épithéliale.

Les *nerfs* sacculaire, utriculaire et ampullaires se terminent de la même manière.

Taches auditives. Terminaison des nerfs dans le vestibule.—On voit, à la face interne de la paroi du vestibule membraneux, au niveau des points traversés par les nerfs, une tache blanche, *tache auditive*. Cette tache est due à la présence de petits corpuscules calcaires microscopiques, dont l'ensemble constitue la *poussière auditive*, encore appelée *otoconie*, ou *sable auditif*. Il existe deux taches auditives : l'une sur le saccule, l'autre sur l'utricule. Ces grains calcaires sont de petits prismes de carbonate de chaux, à six pans, terminés par des pyramides à six faces. (Chez les poissons osseux, on ne rencontre pas ces petits cristaux, mais des masses blanches, dures et cassantes comme du marbre, *pierres auditives*, *otolithes* de Breschet.)

Chez l'homme, l'épaisseur des taches auditives atteint presque 1/2 millimètre. Les cristaux sont plongés au milieu d'une substance homogène.

Une couche épithéliale revêt les taches auditives. Les cellules qui la constituent sont de deux espèces, selon Kölliker et Odenius (1864) : des cellules cylindriques et des cellules ciliées, disposées perpendiculairement à la surface des taches auditives.

Les cellules cylindriques ont une couleur légèrement jaunâtre; leur contenu est granuleux. Vers les limites de la tache, ces cellules se continuent insensiblement avec l'épithélium pavimenteux qui revêt le vestibule membraneux.

Les cellules ciliées sont disséminées au milieu des précédentes, comme les cônes au milieu des bâtonnets de la rétine. Ce sont des cellules fusiformes, parallèles aux cellules cylindriques qu'elles dépassent, du côté de l'endolymphe, en formant des pointes libres, de 24 μ de longueur en moyenne : ces pointes, qui flottent dans le liquide, sont les *cils auditifs*[1].

Le mode de terminaison des nerfs dans les taches auditives est encore à l'étude. On a constaté que les filaments nerveux pénètrent dans l'épithélium (M. Schultze, chez le chat et le chien ; Kölliker, chez

1. Sappey croit que les taches auditives sont dépourvues d'épithélium.

l'homme). Tout ce qu'on pourrait ajouter de plus serait hypothétique. Ce point d'anatomie a été l'objet de longues recherches de la part de Reich, de Max Schultze et de Fr.-E. Schultze. Reich dit avoir constaté, sur le *Petromizon*, la pénétration des fibres nerveuses entre les cellules épithéliales de la tache auditive, et leur terminaison par des extrémités libres à la surface de l'épithélium. D'après le même auteur, on trouverait deux renflements sur ces filaments nerveux : l'un, ovoïde, pourvu d'un noyau et d'un nucléole, situé entre les cellules épithéliales; l'autre, beaucoup plus petit, 6 μ, placé tout près de la partie terminale des filaments nerveux.

Crêtes auditives. Terminaison des nerfs dans les ampoules. — Chacune des trois ampoules offre une crête auditive. On nomme ainsi une petite saillie de la paroi de l'ampoule, perpendiculaire à l'axe du canal; elle proémine dans la cavité; son épaississement est d'un demi-millimètre environ.

On trouve, dans la crête auditive, une substance conjonctive simple, des corpuscules calcaires et la même couche épithéliale que nous avons vue dans les taches auditives.

Les nerfs se ramifient et constituent un réseau dans la paroi fibreuse de l'ampoule; puis ils traversent la substance de la crête auditive, et passent entre les cellules épithéliales. Ils se terminent de la même manière que ceux du vestibule.

Limaçon et lame spirale [1] du limaçon.

On ne saurait comprendre les détails de structure de la lame spirale, si leur exposition n'était précédée d'une revue générale des diverses parties qui constituent le limaçon.

Le limaçon, ou cochlée, dont la surface extérieure seule rappelle celle d'une coquille de limaçon, offre une paroi osseuse enroulée autour d'un axe central ou noyau, et une cavité divisée en deux parties par une cloison.

L'*axe*, *noyau*, ou *columelle*, est un cône plein, dont la base correspond au fond du conduit auditif interne, et dont le sommet regarde en avant et en dedans. Ce cône, formé de substance osseuse, est traversé par les fibres nerveuses du limaçon, qui se portent dans le tube enroulé autour du noyau. Les orifices par lesquels les fibres nerveuses sortent du noyau forment une série régulière, décrivant une spirale qui parcourt la surface de ce noyau, de la base au sommet.

Le long de cette ligne spirale, on remarque un petit canal, à peu près cylindrique, étendu également de la base au sommet du noyau du

1. Le limaçon décrivant une spirale, on a pris l'habitude d'ajouter l'épithète *spiral* à la plupart des organes qui y sont contenus : *vaisseau spiral*, *ligament spiral*, etc.

limaçon. Ce canal, situé entre la surface du noyau et la paroi même du tube du limaçon, porte le nom de *canal spiral de Rosenthal*. On trouve dans sa cavité le *ganglion spiral* ou *ganglion de Corti;* ce ganglion de Corti est placé sur le trajet des fibres nerveuses. Comme celles-ci sortent de l'axe du limaçon en décrivant une spirale, on comprend que le ganglion et le canal qui le contient soient disposés aussi en spirale. Il est bien facile de comprendre également que le canal de Rosenthal est percé de trous en dedans et en dehors. Les premiers, situés du côté du noyau, laissent passer les fibres nerveuses du nerf cochléen, fibres afférentes du ganglion; les orifices qui regardent en dehors donnent passage aux fibres efférentes qui se rendent à la lame spirale du limaçon.

FIG. 489. — Nerf auditif et limaçon dont on a enlevé une portion de la paroi osseuse, pour montrer l'intérieur des rampes.

a. Limaçon. — *b*. Nerf auditif à son entrée dans le conduit auditif interne. — *c*, *c'*. Vaisseaux auditifs internes. — *d*, *d*. Leurs ramifications suivant celles du nerf auditif jusqu'au sommet du limaçon. — *e*. Tronc du nerf facial. — *f*. Nerf intermédiaire de Wrisberg. — *g*. Sommet du limaçon. — *h*, *h*. Nerfs pétreux venus du facial.

La *paroi osseuse* du limaçon, appelée aussi *lame des contours*, est un tube qui s'enroule en spirale autour du noyau et décrit ordinairement deux tours et demi à trois tours. Il s'amincit graduellement, et son sommet, appelé *coupole du limaçon*, se confond avec le sommet du noyau. L'extrémité, le sommet du tube dont il est question, offre une

solution de continuité; elle est ouverte en dedans du dernier demi-tour de spire, sur la face qui regarde le noyau.

La cavité de ce tube n'est pas unique; elle est divisée, de la base au sommet, par une cloison décrivant le même trajet, et nommée *lame spirale du limaçon*. Cette lame présente : un bord interne, correspondant au canal spiral de Rosenthal, situé un peu en arrière de ce bord; un bord externe confondu avec la partie excentrique de la paroi du limaçon; une face antérieure et une face postérieure en rapport avec la périlymphe qui remplit le tube du limaçon. Il résulte de cette disposition que la lame spirale divise la cavité du tube en deux parties, appelées *rampe tympanique* et *rampe vestibulaire* du limaçon.

A la base du limaçon, la rampe vestibulaire se confond avec le vestibule osseux, qui en est comme l'élargissement. La rampe tympanique arrive à la fenêtre ronde, qui forme sa limite. Les deux rampes sont complétement séparées par la lame spirale, dont la base ou l'origine est confondue avec la paroi inférieure du vestibule. La fenêtre ronde appartient donc uniquement au limaçon (rampe tympanique) ; elle ne s'ouvre pas dans le vestibule, comme la fenêtre ovale.

Les deux rampes sont indépendantes dans tout leur trajet, mais, au sommet du limaçon, elles communiquent. Cette communication se fait par une sorte d'orifice situé sur la partie terminale de la lame spirale. Celle-ci, au niveau du dernier demi-tour décrit par la paroi osseuse du limaçon, devient libre sur son bord interne, puisque la paroi interne du tube fait défaut. C'est ce bord interne concave, manquant de paroi osseuse pour s'appuyer, qui limite une petite ouverture mettant les deux rampes en communication.

De la lame spirale proprement dite.

La partie interne de la lame spirale, celle qui est placée du côté du noyau du limaçon, est formée de substance osseuse : on lui donne le nom de *portion osseuse* de la lame spirale. La partie externe, qui s'insère en dedans de la paroi extérieure du limaçon, ne renferme pas de substance osseuse : c'est la *portion membraneuse* de la lame spirale.

Il est indispensable de bien saisir la position de ces deux portions de la lame spirale pour comprendre les détails qui vont suivre.

A la base du limaçon, la portion osseuse est plus large que l'autre, mais elle diminue insensiblement de largeur jusqu'à la fin du second tour du limaçon, où son sommet se confond avec le sommet du noyau. Le sommet, en forme de pointe curviligne, porte le nom de *rostrum*, de *bec*. La portion membraneuse, au contraire, étroite à la base du limaçon, est plus large que la première vers le deuxième tour, et se prolonge jusqu'au sommet du limaçon.

Portion osseuse de la lame spirale.

La portion osseuse de la lame spirale offre un millimètre et demi de largeur à son origine, et un demi-millimètre à sa terminaison. Elle est formée de deux lames de substance osseuse compacte, entre lesquelles on observe un peu de substance spongieuse. Les deux lames compactes sont séparées de la périlymphe par une mince couche de périoste; elles se confondent, du côté de l'axe du limaçon, avec la paroi osseuse du tube du limaçon. La substance spongieuse de la lame spirale, correspondant au canal spiral de Rosenthal, et par conséquent au ganglion de Corti, reçoit les fibres du nerf du limaçon, ou branches efférentes du ganglion de Corti. Ces branches parcourent la portion osseuse de la lame spirale, de son bord interne vers son bord externe, pour se terminer dans la portion membraneuse de la même lame.

Portion membraneuse de la lame spirale.

La portion membraneuse de la lame spirale du limaçon est certainement le point le plus compliqué, mais aussi le plus curieux de l'anatomie. La plupart des détails de structure de cette région ont été découverts par Corti: Hensen, Kölliker, Schultze, Reissner, ont contribué à leur étude, et si nous ne connaissons pas encore le dernier mot de cette structure, nous pouvons dire que nous sommes bien près de la solution.

La portion membraneuse de la lame spirale offre un épaississement assez accusé à son point d'insertion sur la paroi osseuse du limaçon. Elle a donc la forme d'un prisme triangulaire, dont l'une des faces se confond avec cette paroi, les deux autres limitant les rampes et en rapport avec la périlymphe. Deux bords du prisme sont appliqués contre la paroi osseuse du limaçon; l'autre bord se continue avec la portion osseuse de la lame spirale. C'est donc un petit prisme triangulaire, décrivant une spirale, que nous avons à étudier.

Si l'on divise la lame spirale perpendiculairement à sa longueur, on peut voir, sur la surface de section de la portion membraneuse, un orifice triangulaire et un orifice quadrilatère, séparés par une cloison très-mince. L'orifice triangulaire est situé du côté de la rampe vestibulaire, dont il est séparé par une membrane très-mince. L'orifice quadrilatère est également séparé de la rampe tympanique par une cloison membraneuse. Enfin, on voit une troisième cloison qui sépare les deux ouvertures. Ces orifices, et les cloisons qui les limitent, ne sont autre chose que la coupe de deux canaux spiraux et de leurs parois. Le canal antérieur est appelé *canal cochléaire*, le postérieur est le *canal de*

Quant. Nous avons donc à étudier ces deux canaux, ainsi que leurs pr[illegible]ois.

sc

1° *Canal cochléaire*[1] *(canal spiral antérieur de la lame spirale membraneuse).*

Le canal cochléaire parcourt, en spirale, toute l'étendue du tube qui forme le limaçon. Il se termine, vers la coupole, par un cul-de-sac; du côté du vestibule, il offre également un cul-de-sac terminal au-dessous du saccule; mais, en examinant attentivement cette extrémité, on en voit partir un *canal de communication* fort étroit, qui établit une continuité entre la cavité du canal cochléaire et celle du saccule. Il en résulte que le canal cochléaire est plein d'endolymphe, comme le saccule.

Ce canal offre partout le même diamètre; chez un embryon de veau, Reichert a constaté qu'il dépasse de fort peu un demi-millimètre.

Le canal cochléaire a trois parois : une antérieure, qui le sépare de la rampe vestibulaire; une postérieure, qui le sépare du canal de Corti; une externe, constituée par la paroi osseuse du limaçon.

Paroi antérieure ou *membrane de Reissner*. — Découverte par Reissner en 1851, mieux appréciée et bien décrite en 1868 par Leewenberg, cette membrane, qui a la même étendue que le canal cochléaire, s'insère, par ses deux bords, sur le bord libre de la portion osseuse de la lame spirale et sur la paroi osseuse du limaçon.

La membrane de Reissner est très-tendue; elle est formée d'une lamelle de tissu conjonctif renfermant de nombreux capillaires, et se confondant avec le périoste qui tapisse la lame spirale osseuse et la paroi interne du limaçon. Elle est recouverte, sur sa face postérieure ou cochléaire, par une couche d'épithélium pavimenteux simple.

Paroi externe ou *osseuse*. Elle est formée par la paroi osseuse du tube du limaçon ou lame des contours, recouverte de périoste. Cette couche périostique est très-vasculaire; elle fait partie du ligament spiral. Quelques auteurs décrivent une lame cartilagineuse très-mince, sous-jacente à ce périoste[2].

Paroi postérieure, ou *membrane de Corti*. — Cette membrane, qui

1. On l'appelle aussi *canal de Reissner*, *canal de Leewenberg*.

2. Pour prouver que ces régions méritent d'être encore étudiées, nous ferons remarquer une différence importante entre la fig. 58 de l'*Histologie* de Kölliker et la fig. 728 de Sappey. Ce dernier auteur montre un canal cochléaire beaucoup plus petit que dans la fig. de Kölliker; la crête, sur laquelle il fait insérer la paroi postérieure du canal, est comprise par Kölliker dans le canal lui-même : il en résulte que le canal de Corti, que Sappey prolonge jusqu'à la lame des contours, n'atteint pas cette lame dans la figure de l'ouvrage de l'auteur allemand.

sépare le canal cochléaire du canal de Corti, se confond en dehors avec le bord interne de la membrane de Reissner; en dehors, elle s'insère sur une petite crête en spirale, nommée *bourrelet du ligament spiral*. On appelle encore la membrane de Corti, *membrane réticulaire*.

Le *ligament spiral* n'est autre chose qu'un épaississement du périoste interne du tube du limaçon, suivant la paroi externe du canal de Corti. Ce ligament spiral offre une partie plus épaissie, plus saillante par conséquent. Sur cette partie épaissie, on observe deux petites crêtes décrivant deux spirales parallèles : une crête antérieure qui donne attache à la membrane de Corti, et une crête postérieure pour l'insertion de la paroi postérieure du canal de Corti.

La membrane de Corti est épaisse à sa partie moyenne, mince sur ses deux bords.

Kölliker fait insérer son bord interne sur la membrane basilaire, tandis que, pour Sappey, elle se fixerait à la crête antérieure du ligament spiral.

Le canal cochléaire est tapissé par une couche d'épithélium pavimenteux simple; il est rempli par l'endolymphe.

2° *Canal de Corti (canal spiral postérieur de la lame spirale membraneuse).*

Ce canal forme une spirale située en arrière de la spirale décrite par le canal cochléaire. Il est beaucoup plus petit, et il se termine aussi par deux culs-de-sac, au même niveau que le canal cochléaire. De même que ce dernier, il communique avec le saccule par un petit conduit rétréci; il est donc rempli également par l'endolymphe.

Il offre quatre parois : l'antérieure est la membrane de Corti, qui le sépare du canal cochléaire; la postérieure est la *membrane basilaire*, qui le sépare de la rampe tympanique du limaçon; l'externe, étroite, est formée par la concavité du ligament spiral, qui sépare les deux crêtes; l'interne correspond au bord de la lame spirale osseuse : c'est là qu'on rencontre la *bandelette sillonnée*.

Nous trouvons dans ce canal la *bandelette sillonnée* et l'*organe de Corti*, que nous décrirons après les parois.

La *paroi antérieure* et la *paroi externe* nous sont déjà connues. (*Voy.* plus haut la membrane de Corti et le ligament spiral.)

Paroi postérieure ou *membrane basilaire*. — La membrane basilaire sépare le canal de Corti de la rampe tympanique. Son bord externe s'insère sur la saillie postérieure du ligament spiral; son bord interne se fixe sur la zone osseuse; sa face postérieure est en rapport avec le *vaisseau spiral*, qui est appliqué contre la partie interne de cette face.

Quant à la face antérieure, elle est en contact avec l'endolymphe, et présente une couche d'épithélium pavimenteux simple. Sur cette face se trouve la partie la plus importante de l'oreille, celle dans laquelle les nerfs se terminent, c'est-à-dire l'organe de Corti.

En dedans de l'organe de Corti, entre cet organe et le bord externe de la lame spirale osseuse, on trouve une série de trous décrivant une spirale parallèle à celles des deux parties que nous venons de nommer. Ces trous laissent passer les ramifications du nerf auditif, qui y arrivent après avoir traversé le ganglion spiral situé dans le canal de Rosenthal et la portion spongieuse de la lame spirale osseuse.

On divise la membrane basilaire en deux parties : une partie interne, lisse, *zone interne*, et une partie externe, striée, plus épaisse, *zone externe* ou *zone pectinée* de Todd et Bowmann.

Si nous passons dans la cavité du canal de Corti, nous trouvons l'endolymphe, un épithélium qui tapisse les parois, la *bandelette sillonnée* et l'*organe de Corti*.

A. *Bandelette sillonnée*. La bandelette sillonnée était connue autrefois sous le nom de zone cartilagineuse de la lame spirale. Elle est située au bord externe de la lame spirale osseuse, à la partie interne du canal de Corti. Elle décrit une spirale comme ce canal, qu'elle parcourt depuis la base du limaçon jusqu'à la coupole.

Elle a la forme d'un prisme triangulaire, dont l'épaisseur est d'un quart de millimètre à son origine, et de 150 μ environ vers la coupole du limaçon. En raison de sa forme, on peut lui considérer trois faces et trois bords.

Sa *face postérieure* est confondue avec la membrane basilaire.

Sa *face externe*, baignée par l'endolymphe contenue dans le canal de Corti, est creusée d'une gouttière appelée *sillon spiral interne*, et formant la paroi interne du canal de Corti.

Sa *face antérieure*, convexe, est en rapport avec le bord interne de la membrane de Corti. On y trouve une multitude de saillies disposées en séries linéaires, saillies dont le nombre est évalué à 2.500 environ, et dont la forme rappelle un peu celle des dents : c'est pour cela qu'on les appelle *dents auditives*. A l'origine de la bandelette, ces dents ont une longueur de 45 μ ; dans le second tour de la spirale, elles ne mesurent plus que 33 μ [1].

Le *bord interne* de la bandelette sillonnée est confondu avec la lame spirale osseuse; le *bord antérieur*, dentelé, est formé par la rangée la plus externe des dents auditives; il est en rapport avec la membrane de Corti. Le bord postérieur se confond avec la membrane basilaire.

La bandelette sillonnée est formée de tissu conjonctif dense ; elle a

1. Chez l'embryon, on trouve des cellules épithéliales à la place des dents. Hensen considère ces saillies comme des cellules épithéliales transformées.

une consistance presque cartilagineuse. On y trouve beaucoup de corpuscules étoilés.

B. *Organe de Corti.* L'organe de Corti décrit une spirale, comme tous les organes du limaçon. Il est étendu de la base au sommet du limaçon. Il a la forme d'une gouttière, dont les bords seraient adhérents à la membrane basilaire, gouttière limitant un espace entre sa propre concavité et la membrane basilaire elle-même. La partie convexe, ou saillante, de cette gouttière, arrive au contact de la membrane de Corti, d'où il résulte que le canal de Corti paraît divisé en deux canaux plus petits par l'organe de Corti.

La configuration et les rapports de l'organe de Corti étant connus, passons à sa structure.

Il est constitué par une série d'arcades juxtaposées, au nombre de 3.000 environ.

Vers le sommet de la gouttière, ces arcades sont adhérentes; vers les bords, elles s'écartent de manière à limiter de petites fentes. Les fentes qui séparent la partie interne des arcades sont plus minces que celles du côté opposé.

Chaque arcade résulte de la réunion de deux éléments distincts, qui constituent chacun la moitié de l'arcade. La moitié interne est formée par le *pilier interne*, l'autre moitié par le *pilier externe*.

Les piliers s'appellent encore *bâtonnets auditifs* [1]. — Chaque bâtonnet est étroit au milieu, renflé à ses deux extrémités et un peu contourné comme un S. Les bâtonnets auditifs internes et les bâtonnets externes s'insèrent sur la membrane basilaire par leur extrémité postérieure; ils se rapprochent insensiblement pour constituer la gouttière, et ils se réunissent par leur extrémité antérieure, de telle sorte que la concavité de l'un adhère à la convexité de l'autre. Autrement dit, la partie supérieure des deux S, représentés par les deux bâtonnets d'une même arcade, est disposée de telle manière, que la concavité de l'une embrasse la convexité de l'autre. Au sommet de l'arcade, on voit deux prolongements appartenant à l'extrémité antérieure des deux piliers; ces prolongements se portent en dehors, sous forme d'apophyses, et se confondent avec la membrane de Corti. Chez les animaux, la longueur des piliers internes est de 30 μ, celle des piliers externes est de 45 μ (Corti) [2].

1. Les bâtonnets ou piliers sont les mêmes que les *fibres de Corti* internes et externes. Les arcades sont les mêmes que les *arcs de Corti*. Hensen les appelle *fibres arquées*.

Kölliker regarde les bâtonnets auditifs comme des cellules épithéliales métamorphosées.

2. L'eau gonfle les piliers ou fibres de Corti; l'alcool et l'éther les ratatinent. L'acide acétique les gonfle et les rend grenues. Elles se dissolvent dans les alcalis caustiques et dans l'acide chlorhydrique un peu dilué.

Le long de l'organe de Corti, on trouve *plusieurs rangées de cellules :*

1° Du côté de la concavité de la gouttière. on observe deux rangées de cellules, à noyau très-apparent. Ces cellules sont situées contre le pied des piliers ou bâtonnets : autrement dit, il existe sur les bâtonnets une série de cellules, étendue d'un bout à l'autre du canal de Corti et située en dedans des deux bords de la gouttière formée par l'organe de Corti.

2° En dehors de la gouttière, on trouve des cellules étendues de la membrane basilaire à la membrane de Corti. Ces cellules comprennent les cellules de Corti et les cellules de Deiters; elles sont surmontées de cils rigides, comme les cellules des taches auditives. Ces fibres, qui forment deux séries le long des piliers internes et des piliers externes. sont mélangées et méritent d'être étudiées de nouveau.

Terminaison des nerfs dans le limaçon.

La *branche cochléenne* du nerf acoustique pénètre dans la base de l'axe du limaçon; les filets nerveux parcourent les canaux osseux innombrables dont cet axe est percé, et ils arrivent à la surface, d'où on les voit sortir par une série de trous décrivant une ligne spirale correspondant au bord interne de la lame spirale.

Les filets nerveux ont la structure des fibres à moelle ; ils ont de 5 à 10 μ. et ils sont très-altérables. Leur enveloppe conjonctive est fort mince. On rencontre, entre les tubes nerveux, des cellules nerveuses unipolaires ou bipolaires, analogues à celles du ganglion spiral de Corti.

Après avoir dépassé l'axe du limaçon, les filets nerveux du nerf cochléen pénètrent dans le *canal spiral de Rosenthal*, et traversent les cellules du *ganglion spiral de Corti.* Ce ganglion est formé de cellules nerveuses juxtaposées, constituant un cordon en spirale, cordon qui offre vers la base du limaçon un quart de millimètre de largeur. Les cellules dont il est composé sont presque toutes bipolaires, de 30 μ de longueur en moyenne.

Dès que les fibres ont traversé le ganglion spiral, elles s'inclinent un peu en avant et s'introduisent dans la substance spongieuse de la lame spirale osseuse, où elles s'anastomosent pour former un réseau. Elles continuent à suivre le même trajet de dedans en dehors ; elles quittent la lame spirale osseuse et passent en arrière de la bandelette sillonnée, entre cette bandelette et le périoste situé du côté de la rampe tympanique. Après avoir dépassé la bandelette sillonnée, les fibres s'introduisent dans une série de petits trous, décrivant une ligne spirale en dedans de l'organe de Corti, puis elles vont se terminer dans

cette espèce de piano à trois mille cordes, qu'on appelle organe de Corti.

On ne sait pas encore comment ces nerfs se terminent; on a constaté cependant que, vers leur terminaison, ces filaments deviennent pâles, très-fins, qu'ils pénètrent dans le canal de Corti, et qu'ils se dirigent vers l'organe de Corti. Selon Corti, la terminaison ultime se ferait par des extrémités libres.

ARTICLE TROISIÈME

PEAU

La peau, siége du toucher, est une membrane plus ou moins épaisse selon les régions, et composée de deux couches : une couche superficielle, l'*épiderme*, et une couche profonde, contenant des vaisseaux et des nerfs, le *derme*. Des organes nombreux sont annexés à la peau; ce sont : les *papilles*, les *glandes sudoripares*, les *glandes sébacées*, les *follicules pileux*, les *poils* et les *ongles*.

§ 1. — Épiderme.

L'épiderme constitue la couche la plus superficielle de la peau. Il est absolument dépourvu de vaisseaux et de nerfs, et il offre une insensibilité complète. Les ongles et les poils sont des productions épidermiques. L'épaisseur de l'épiderme est en moyenne de 100 à 200 μ; elle varie entre 30 μ et 3 millimètres 1/2.

Cette membrane est uniquement composée de cellules qui se renouvellent sans cesse. Ces éléments forment un grand nombre de couches stratifiées. A mesure qu'ils deviennent plus superficiels, ils s'aplatissent, se condensent et se dessèchent.

L'épiderme n'est formé, en somme, que par un seul élément; seulement celui-ci offre des caractères variables dans sa forme et dans sa structure, suivant qu'on l'observe dans la partie profonde ou dans la partie superficielle de la couche épidermique.

Il en résulte que l'épiderme peut être décomposé en deux lamelles : le *corps muqueux* et la *couche cornée*.

Pour séparer le corps muqueux de la couche cornée, on place un fragment de peau dans l'acide acétique très-dilué : 1 partie d'acide sur 100 d'eau distillée; au bout de deux à trois semaines, les deux couches peuvent être séparées avec facilité.

1° Couche cornée. — Cette lamelle, formée par les couches superficielles de l'épiderme, offre des cellules aplaties en forme d'écailles

épidermiques. Ce sont ces cellules qui déterminent l'épaississement de l'épiderme en certains points. Elles sont superposées et constituent un grand nombre de couches.

Dans la portion de couche cornée qui se continue avec le corps muqueux, les cellules ont une certaine analogie avec celles du corps muqueux ; mais plus superficiellement elles offrent la forme de lamelles aplaties, polygonales, à côtés assez réguliers. Dans les couches les plus superficielles, les bords de ces cellules se déchirent, se plissent et se ratatinent.

Ces cellules, au premier abord, paraissent formées d'une substance homogène. Si on les soumet à l'influence des alcalis caustiques ou de l'acide acétique, elles se gonflent et deviennent vésiculeuses. Leur diamètre est de 25 à 30 μ ; mais il peut varier depuis 15 μ jusqu'à 45 μ.

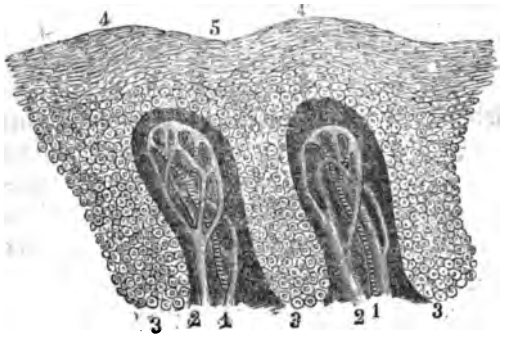

FIG. 490. — L'épiderme avec deux papilles.

1 et 2. Artère et veine de la papille. — 3, 3, 3. Jeunes cellules. — 4, 4, 5. Lamelles cornées de l'épiderme.

Ces cellules offrent un noyau plus ou moins atrophié, ovalaire, de 7 μ de longueur, sur 5 μ de largeur. Il est donc évident que les lamelles aplaties de la couche cornée sont d'anciennes cellules vésiculeuses aplaties [1].

2° Corps muqueux. — Le corps muqueux est uniquement composé de cellules formant des couches superposées. Ces cellules varient un peu selon qu'on examine les profondes, les moyennes ou les superficielles.

Les *cellules profondes* du corps muqueux sont directement appliquées contre le derme ; elles ont une forme allongée, comme les cellules d'épithélium cylindrique. Leur direction est perpendiculaire à la surface du derme, auquel elles adhèrent par l'une de leurs extrémités. Elles ont 10 μ de long, sur 5 de large. *Ces cellules forment une couche simple.* Mais, en quelques points, on trouve deux ou trois plans de cellules allongées : à la paume des mains, à la pointe des pieds, sous les ongles, etc.

Les *cellules moyennes* sont disposées sur plusieurs couches super-

1. Les lamelles épithéliales de la couche cornée sont très-adhérentes entre elles ; on les sépare facilement lorsqu'on a fait macérer ou bouillir dans l'eau la couche épidermique.

posées. Elles sont arrondies ou ovalaires, et mesurent 7 μ en moyenne.

Les *cellules superficielles* du corps muqueux sont polyédriques, à cause de la pression qu'elles exercent les unes sur les autres; leur hauteur diminue à mesure qu'elles se rapprochent de la couche cornée.

FIG. 491. — Cellules dentelées du corps muqueux de l'épiderme.

Toutes les cellules du corps muqueux se distinguent de celles de la couche cornée par leur petit volume et leur mollesse.

Elles sont constituées par une enveloppe délicate, très-mince, pâle, et un contenu liquide, finement granuleux, dont les granulations deviennent de plus en plus rares à mesure qu'on se rapproche de la couche cornée. Un petit noyau existe dans ces cellules; ce noyau présente un nucléole, et sa structure est *franchement vésiculeuse*.

Les cellules superficielles et moyennes du corps muqueux, vues au microscope, offrent une striation que Schrön a signalée le premier. M. Schultze a démontré que cet aspect strié doit être rapporté à des saillies qui hérissent les cellules à la manière d'épines, d'où le nom de *cellules épineuses* ou *cellules engrenées*. Ces cellules se montrent aussi dans l'épithélium de la cornée et de la vessie, ainsi que dans les épithéliums pavimenteux stratifiés des muqueuses (fig. 491).

FIG. 492. — Coupe de la peau de la troisième phalange du médius.

1. Cellules profondes allongées du corps muqueux, et pigment. — 2. Corps muqueux. — 3, 4, 5. Couche cornée de l'épiderme. — 6. Couche amorphe recouvrant le derme. — 7. Coupe du derme. — 8. Filet nerveux se rendant à un corpuscule du tact 9. — 10. Fibres élastiques du derme (grossissement, 400), d'après Morel et Villemin.

Pigment. — Le pigment est la matière qui colore la peau en brun. Il existe chez tous les hommes sous forme de granulations brunes, plus ou moins foncées,

qui infiltrent les cellules profondes de l'épiderme. Nous répétons ici que l'épiderme est uniquement composé de cellules; or, c'est dans les cellules de l'épiderme qu'on rencontre la matière pigmentaire.

Lorsqu'on dépouille la peau d'un nègre de son épiderme, on voit que le derme dénudé offre la même couleur que chez le blanc. Les cellules de l'épiderme du nègre sont exactement les mêmes que celles du blanc, et la différence de coloration tient uniquement à la quantité plus ou moins considérable de granulations pigmentaires contenues dans les cellules.

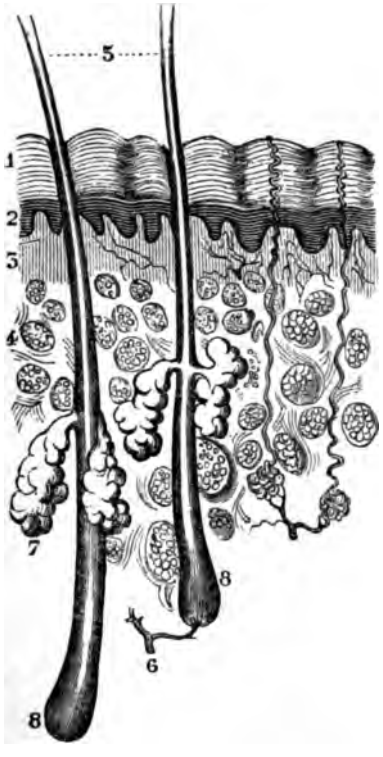

FIG. 493.— Coupe de la peau de la paume de la main.

1. Épiderme. — 2. Corps muqueux. — 3. Papilles. — 4. Lobules graisseux. — 5. Poils. — 6. Vaisseaux se rendant au bulbe des poils. — 7. Glandes sébacées. — 8. Bulbe du poil. On y voit aussi à droite deux glandes sudoripares.

Chez le nègre, ce sont surtout les cellules profondes du corps muqueux qui sont infiltrées de pigment; les cellules allongées les plus profondes en sont complétement remplies; à mesure qu'on se rapproche des couches superficielles du corps muqueux, la quantité de pigment diminue insensiblement. Les granulations pigmentaires sont extrêmement petites, arrondies et groupées autour du noyau.

Chez le blanc. les granulations pigmentaires existent également, dans toute l'étendue de la peau; seulement elles sont plus nombreuses en certaines régions : scrotum, pénis, mamelon, etc. Ces granulations sont encore plus fines que chez le nègre; elles sont, pour ainsi dire, dissociées. Selon Sappey, on peut leur donner le volume et la forme de celles du nègre, par l'action suffisamment prolongée de l'acide acétique au centième.

Oehl donne aux couches superficielles le nom de *stratum lucidum*. pour les distinguer des cellules profondes colorées.

§ 2. — Derme.

Le derme offre à étudier : son tissu propre, le tissu cellulo-graisseux sous-cutané, les vaisseaux et les nerfs.

1° Tissu propre du derme. — Le derme est composé principalement d'éléments de tissu conjonctif et de tissu élastique ; on y trouve des fibres musculaires lisses et des vésicules graisseuses.

Le *tissu conjonctif* est extrêmement abondant dans le derme. Il se montre sous forme de faisceaux ou de lamelles entre-croisés en divers sens. Ces faisceaux sont d'autant plus serrés qu'on se rapproche davantage de la surface épidermique; dans les parties profondes du derme, ils s'entre-croisent irrégulièrement, de manière à limiter des espaces, ou aréoles, qui logent les lobules graisseux. D'une manière générale, les faisceaux de tissu conjonctif sont parallèles à la surface de la peau ; mais, au niveau des canaux des glandes et des follicules pileux, ils offrent une direction perpendiculaire, comme les organes autour desquels ils sont placés.

Selon Langer, les faisceaux de tissu conjonctif s'anastomosent, pour former un réseau à mailles rhomboïdales, parallèles à la surface cutanée.

On trouve de nombreux *corpuscules de tissu conjonctif*, fusiformes ou étoilés, disséminés entre les faisceaux, ou dans leur épaisseur. On les rencontre aussi contre les vaisseaux, les nerfs et les glandes de la peau.

Le *tissu élastique*, quoique moins répandu que le précédent, se trouve néanmoins en grande quantité dans le derme. On rencontre des réseaux serrés de fibres élastiques et des fibres isolées, de moyenne et de petite dimension.

Le *tissu musculaire lisse* se montre en plusieurs points. Nous avons parlé des muscles lisses qu'on rencontre au scrotum, au pénis, au mamelon et à l'aréole, où ils constituent des membranes musculaires sous-cutanées; ici nous devons mentionner surtout les *muscles redresseurs des poils*.

FIG. 494. — Muscles redresseurs des poils.
1. Coupe du derme. — 2, 2. Follicules pileux. — 3, 3. Muscles redresseurs des poils.

Ces muscles, signalés par Kölliker, sont de petits faisceaux microscopiques, d'épaisseur variable : 100 μ en moyenne. Ces faisceaux prennent naissance à la surface même du derme, au-dessous des cellules pro-

fondes allongées du corps muqueux ; ils se dirigent obliquement vers le fond des follicules pileux, et ils s'insèrent soit sur le fond, soit tout près de ce point. Deux ou trois muscles se rendent à chaque follicule. Ce sont ces muscles qui se contractent et qui soulèvent le follicule pileux, en redressant le poil, dans le phénomène connu sous le nom de *chair de poule*.

La paume des mains, la plante des pieds, le pavillon de l'oreille, toute la portion de la face située au-dessous des sourcils, le derme sous-unguéal, sont dépourvus de faisceaux musculaires.

Les *vésicules graisseuses* n'existent pas dans les parties les plus superficielles du derme, mais on les rencontre plus profondément. Elles se montrent sous forme de vésicules isolées et de petits pelotons graisseux, dans le voisinage des follicules pileux. Plus profondément, elles constituent des lobules graisseux, de volume variable, logés dans les aréoles de la face profonde du derme, et en continuité avec les lobules graisseux de la couche sous-cutanée. Quant à la structure et à la disposition de cet élément, elles sont telles que nous les avons décrites à l'article : *Système adipeux*.

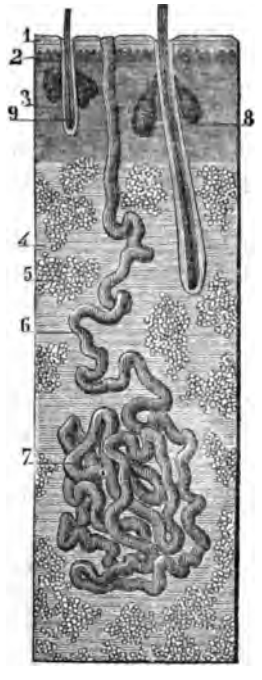

FIG. 495. — Coupe de la peau du creux axillaire. On y voit une grosse glande sudoripare, deux follicules pileux, avec leurs glandes sébacées, et des éléments graisseux.

2° Tissu cellulo-graisseux sous-cutané. — Ce tissu forme une couche au-dessous du derme ; elle constitue le *panicule graisseux*, la *membrane adipeuse*. On y trouve des pelotons graisseux au milieu des faisceaux de tissu conjonctif. Cette couche se confond avec la face profonde du derme. Du côté opposé, elle se continue avec un tissu conjonctif plus lâche, dit *fascia superficialis*.

Son épaisseur varie depuis 2 millimètres jusqu'à 1 centimètre 1/2.

Au scrotum, au pénis et aux paupières, on ne trouve que quelques vésicules graisseuses isolées dans cette couche, réduite au tissu conjonctif.

C'est dans cette région qu'on rencontre les bourses séreuses sous-cutanées, qui ne sont que des aréoles du tissu conjonctif, agrandies par suite de la déchirure des cloisons les plus voisines. Ces bourses séreuses, presque toujours dépourvues d'épithélium, sont du ressort de l'anatomie descriptive.

3° Vaisseaux et nerfs. — Le derme est abondamment pourvu de vaisseaux et de nerfs. Les *artères* traversent le tissu sous-cutané et les parties profondes du derme, en se ramifiant. Elles constituent, au-dessous de la couche des papilles, un réseau artériel d'où partent les capillaires destinés aux papilles, où ils se perdent en formant des anses simples dans les petites papilles et des anses ramifiées dans les papilles plus volumineuses. Les lobules graisseux, les follicules pileux, les glandes sébacées, les glandes sudoripares et les faisceaux musculaires lisses reçoivent des capillaires.

Les *veines*, nées des capillaires, s'anastomosent en réseau au-dessous de la couche des papilles, puis elles se jettent dans les veines qui rampent dans le tissu conjonctif sous-cutané.

Les *lymphatiques* naissent, d'après Sappey, par un réseau à mailles extrêmement serrées, à la surface même du derme. Les canaux lymphatiques qui constituent ce réseau auraient 18 à 54 μ, selon Teichmann; 110 à 150 μ, selon Krause. Teichmann dit avoir constaté que ces canaux envoient un prolongement qui se termine en cœcum, en cul-de-sac, au centre des papilles de la paume des mains et de la plante des pieds. Selon le même auteur, il existerait à la face profonde du derme un autre réseau lymphatique, à larges mailles, formé de vaisseaux plus gros, et en continuité avec le réseau lymphatique superficiel par des branches obliques. Les vaisseaux lymphatiques qui partent du réseau profond sont pourvus de valvules. On ne connaît pas les lymphatiques des glandes de la peau et des follicules pileux.

FIG. 496. — Vaisseaux lymphatiques de la peau.
1, 1. Réseau lymphatique. — 2, 2. Vaisseaux.

Les *nerfs* de la peau sont très-nombreux. Ils traversent la couche sous-cutanée, et pénètrent dans le derme, pour former un réseau dans le voisinage des papilles. De ce réseau partent des filaments nerveux qui s'anastomosent, de manière à constituer un réseau encore plus superficiel, véritable *plexus terminal*. C'est de ce plexus que partent des filaments extrêmement ténus, qui se terminent dans les papilles. Le diamètre de ces filaments est de 3 à 4 μ dans le plexus terminal, de 2 à 3 μ dans les papilles.

Il existe plusieurs modes de terminaison des nerfs de la peau. Indépendamment des nerfs qui se terminent dans les muscles lisses et dans les follicules pileux, on peut constater deux espèces de terminaison bien distinctes : dans les corpuscules du tact et dans les corpuscules de Pacini ou de Vater. Nous ne parlons pas ici des corpuscules de Krause qu'on observe dans les muqueuses, et qui offrent la plus grande analogie avec les corpuscules du tact ; ces derniers seront décrits avec les papilles.

Corpuscules de Pacini ou de Vater. — Ces corpuscules, dans lesquels se terminent les nerfs sensitifs, se montrent d'une manière constante sur les nerfs cutanés de la face palmaire des doigts et des orteils. Ils sont plus nombreux au niveau de la dernière phalange. On trouve encore quelques corpuscules de Pacini isolés sur d'autres points du corps. Herbst évalue à 600 environ le nombre des corpuscules de chaque main et de chaque pied.



FIG. 497. — Corpuscule de Pacini.

a. Capsules emboîtées, formant la masse du corpuscule, renfermant quelques noyaux, et adhérentes au névrilème par le pédicule. — *b*. Capsule la plus centrale et bulbe appliqués sur le tube nerveux et lui formant une gaîne continue avec le névrilème du pédicule. — *c*, *d*. Pédicule du corpuscule formé par un tube nerveux et son névrilème. — *e*. Tube nerveux se terminant dans le corpuscule.

Ces corpuscules sont ovoïdes ; leur longueur varie, chez l'homme, depuis 1 millimètre jusqu'à 4 millimètres 1/2.

Le corpuscule se compose d'une fibre nerveuse, d'un bulbe central et d'une enveloppe.

La *fibre nerveuse* pénètre dans le corpuscule, se porte au milieu du bulbe central, dont elle parcourt toute la longueur en s'aplatissant, et se termine à l'extrémité du corpuscule de Pacini. Cette fibre plate offre 13 μ de largeur et 9 μ d'épaisseur ; elle est très-pâle. A son extrémité terminale, on observe un renflement granuleux ; cette extrémité est tantôt simple, tantôt divisée en deux ou trois branches.

Le *bulbe central* entoure la fibre nerveuse sous forme d'un cordon granuleux parsemé de noyaux.

L'*enveloppe* se compose de plusieurs feuillets superposés, ou *capsules* emboîtées les unes dans les autres, au nombre de 20 à 60. Chacune de ces capsules est formée de tissu conjonctif et de corpuscules de tissu conjonctif. Sur les capsules les plus superficielles, on peut distinguer des fibres externes, à direction transversale, et des fibres profondes longitudinales. Entre les capsules, on observe des espaces plus ou moins considérables, remplis par un liquide transparent.

Quelquefois, les capsules ne sont pas complètes, et se continuent avec les capsules voisines. Les corpuscules de tissu conjonctif envoient parfois des prolongements qui traversent les espaces remplis de liquide, pour se continuer avec les corpuscules des capsules les plus rapprochées. A la face interne des capsules les plus superficielles, on peut constater que les corpuscules du tissu conjonctif forment parfois une couche régulière assez semblable à un revêtement épithélial.

FIG. 498. — Corpuscules de Pacini.

A, B. Deux nerfs portant plusieurs corpuscules de Pacini, de dimensions différentes. — C. Un corpuscule de Pacini considérablement grossi. — *a*, *b*. Deux tubes nerveux pénétrant dans la masse du corpuscule.

§ 3. — Papilles.

Les papilles sont des saillies de la surface du derme; leur ensemble constitue le *corps papillaire*. Elles sont revêtues d'une couche épidermique qui les recouvre à la manière d'un cornet. Ces organes sont coniques, et la largeur de leur base est ordinairement la moitié ou les trois quarts de leur longueur. Les plus volumineuses ont 150 à 200 μ de longueur en moyenne; elles siégent à la peau de la paume des mains, de la plante des pieds et du mamelon. Les plus petites se montrent à la face; elles mesurent de 40 à 50 μ.

Quoique les papilles soient de véritables élevures du derme, on n'y trouve pas partout une structure fibreuse manifeste; en plusieurs points, elles paraissent formées d'une substance homogène, recouverte d'une mince couche complétement transparente. Cependant, dans les papilles de la paume des mains et de la plante des pieds, on rencontre des fibres élastiques fines. D'après Meissner, il suffit de soumettre les papilles, en apparence homogènes, à l'action de la potasse caustique, pour y faire apparaître les fibres de tissu conjonctif.

La papille est *simple* si elle offre un seul sommet; *composée* si elle en présente plusieurs. Elle est *vasculaire* lorsqu'elle ne renferme que des vaisseaux; *nerveuse* si les nerfs sensitifs s'y terminent. Il est rare de voir des vaisseaux et des nerfs dans une même papille, à moins que celle-ci ne soit composée et ne renferme un corpuscule du tact dans l'un des sommets, et des vaisseaux dans les autres (fig. 499).

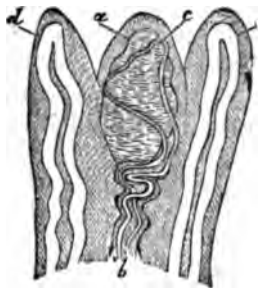

FIG. 499. — Une papille nerveuse et deux papilles vasculaires formant ensemble une papille composée.

a. Corpuscule du tact. — *b*. Filets nerveux. — *c*. Enroulement du filet nerveux. — *d*, *d*. Vaisseaux.

Les papilles ont une *anse vasculaire simple*, si elles sont petites; des anses ramifiées se montrent dans les papilles volumineuses.

Les nerfs des papilles se terminent dans des organes particuliers décrits sous le nom de *corpuscules du tact*.

Corpuscules du tact ou de Meissner. — Ces corpuscules se trouvent dans la substance même de la papille, au sommet de cette éminence. Leur forme est ovoïde; leur longueur moyenne est de 80 μ; ils peuvent atteindre 180 μ à la paume de la main; ils ne dépassent pas 40 μ à la face dorsale des doigts.

On observe les corpuscules du tact en plusieurs régions du corps, mais surtout aux mains et aux pieds.

On leur considère des fibres nerveuses terminales, un bulbe central et une enveloppe.

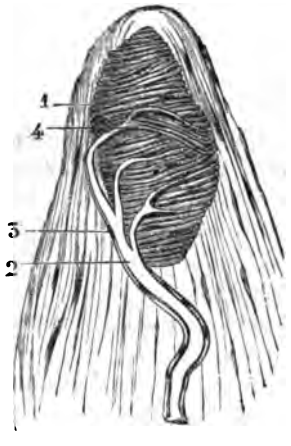

FIG. 500. — Corpuscule de Meissner, d'après Rouget.

1. Enroulement des tubes nerveux terminaux. — 2. Tube nerveux arrivant au corpuscule et se dépouillant de sa moelle. — 3. Il s'amincit. — 4. Il s'enroule.

Les *fibres nerveuses*, généralement au nombre de deux, trois ou quatre, se portent vers le corpuscule du tact, en parcourant sa surface en ligne droite et, le plus souvent, en s'enroulant autour du corpuscule, comme dans la fig. 500. Elles pénètrent à l'intérieur du corpuscule sous forme de fibres pâles, et s'y terminent par des *extrémités libres*.

Le *bulbe central* est formé par une substance transparente, homogène, contenant de fines granulations.

L'*enveloppe*, l'écorce, des corpuscules du tact, est composée d'une substance encore peu connue. Traitée par l'acide acétique, cette sub-

stance laisse voir un grand nombre de noyaux dirigés transversalement, et appartenant peut-être à des corpuscules de tissu conjonctif.

§ 4. — Glandes sudoripares.

Les glandes sudoripares, glandes de la sueur, existent dans toute l'étendue de la peau, excepté dans le conduit auditif externe, à la face concave du pavillon de l'oreille et dans le derme sous-unguéal.

Ces glandes sont formées par un tube mince enroulé sur lui-même à sa partie profonde, pour former le *corps* de la glande ou le glomérule, traversant ensuite la peau sous forme de *canal excréteur*, pour s'ouvrir à la surface de l'épiderme.

Le *volume* du corps de ces glandes est variable; leur *structure* varie également selon leur volume. Les plus petites descendent à 200 μ et même à 100 μ; elles sont mêlées aux grosses, et elles occupent quelques régions particulières: paupières, scrotum, nez, etc. Les plus volumineuses peuvent acquérir 2 à 3 millimètres: creux axillaire. Le chiffre moyen est de 1/2 millimètre, toutes les glandes étant prises d'une manière générale. Le tube qui constitue ces glandes est filiforme, très-mince; nous ferons connaître plus loin ses dimensions. Commençons par examiner la structure des glandes ordinaires.

FIG. 501. — Coupe schématique de la peau. On y voit l'épiderme, le derme avec ses papilles et des glandes sudoripares.

a, b, c. Couche cornée de l'épiderme. — *d.* Corps muqueux de Malpighi. — *e.* Couche des papilles. — *f, g, h.* Derme et tissu sous-cutané. — *h.* Corps de la glande sudoripare. — *i.* Cellules adipeuses entourant le corps de la glande.

Corps de la glande, ou glomérule. — Il est formé par l'enroulement du tube sur lui-même. Cet enroulement n'est pas un véritable pelotonnement, mais un amas de flexuosités assez analogues à celles des canalicules spermatiques et de l'épididyme (fig. 503).

Trois couches constituent les parois du tube enroulé. La *couche externe* est formée de tissu conjonctif parsemé de noyaux allongés; les fibres ont une direction longitudinale. Dans les glandes volumineuses, on y trouve des fibres élastiques très-fines et très-rares.

La *couche moyenne* est une membrane propre, amorphe et transparente.

La *couche interne* est constituée par des cellules épithéliales de 15 μ en moyenne. Ces cellules sont disposées le plus souvent sur un seul plan. Elles sont polyédriques, se continuent manifestement avec les cellules du corps muqueux de l'épiderme, dont elles peuvent être considérées comme un prolongement, et renferment des granulations pigmentaires peu foncées, groupées autour du noyau, ainsi que quelques granulations graisseuses.

FIG. 502. — Une glande sudoripare de la paume de la main.

Une couche de tissu conjonctif entoure le glomérule; quelques fibres traversent le glomérule en passant entre les flexuosités.

Des *capillaires* nombreux se détachent des artères de la peau et se rendent à la paroi du tube, en se ramifiant dans l'épaisseur de la couche externe, selon Sappey.

Les *lymphatiques* et les *nerfs* ne sont pas connus. Sappey affirme avoir vu un plexus nerveux autour du glomérule et des filaments, partis de ce plexus, se perdre dans l'épaisseur de la glande.

Canal excréteur. — Le canal excréteur fait suite au tube du glomérule et traverse les parties superficielles du derme, en décrivant de petites flexuosités. Il sort du derme entre les papilles, jamais en traversant une papille. Dans l'épiderme, ce canal se comporte d'une manière différente, selon les régions. A la paume des mains et à la plante des pieds, il décrit une spirale qui peut offrir plus de 30 demi-tours, selon Sappey. Dans les autres régions, le canal est à peine flexueux, et il s'ouvre à la surface de l'épiderme, en prenant une direction oblique au moment de sa terminaison.

FIG. 503. — Glomérule d'une glande sudoripare.

1. Tube et épithélium. — 2. Noyaux de l'épithélium. — 3. Tissu conjonctif périphérique.

Dans son trajet à travers le derme, le canal offre la même structure que le tube du glomérule; on y trouve les trois couches: conjonctive, amorphe et épithéliale.

Au moment où le canal atteint les cellules de l'épiderme, la couche conjonctive se confond avec la surface du derme, et la membrane amorphe disparaît. Les cellules épithéliales, qui forment deux ou trois couches superposées, et qui sont dépourvues de granulations pigmentaires dans l'épaisseur du derme, se confondent avec celles de l'épiderme.

FIG. 504. — Coupe longitudinale du canal d'une glande sudoripare.

1, 1. Tissu conjonctif de la paroi externe. — 2. Épithélium. — 3, 3. Couche amorphe.

De quelques glandes sudoripares en particulier. — Les glandes de la peau du *creux axillaire*, de la *racine du pénis* et de l'*aréole du mamelon*, offrent une structure particulière. Celles de l'aisselle présentent une division du canal dont les branches se subdivisent quelquefois en plusieurs ramifications tubulées. Ces glandes sont volumineuses et constituent une couche continue.

De même que celles de la racine du pénis et de l'aréole, les glandes sudoripares du creux axillaire offrent, indépendamment des couches que nous avons décrites, une mince couche de fibres musculaires lisses dirigées longitudinalement. Ces fibres, qui existent dans toute la longueur du tube jusqu'à la surface du derme, ont une longueur moyenne de 50 à 70 μ, et une largeur de 6 à 10 μ; elles sont situées au-dessous de la couche du tissu conjonctif.

Il est difficile d'établir une limite entre les glandes qui sont pourvues de fibres musculaires et celles qui n'en ont pas. Cet élément se perd insensiblement sur les conduits, à mesure que les glandes diminuent de volume. On trouve encore une paroi musculaire très-mince sur les glandes de la paume de la main, sur quelques glandes du scrotum, du dos, de la région de l'anus; tandis qu'on n'en trouve aucune trace dans les glandes de la jambe, de la cuisse, de la poitrine, de l'abdomen, du pénis, etc.

FIG. 505. — Coupe transversale du canal d'une glande sudoripare.

1. Lumière du canal. — 2. Épithélium. — 3. Paroi externe.

Les dimensions du tube des glandes sudoripares sont les suivantes : 1° petites glandes; tube, régulièrement calibré, 55 μ en moyenne; lumière du canal, 15 μ en moyenne; couche épithéliale, 14 μ; paroi, en dehors de l'épithélium, 6 μ. 2° Glandes volumineuses; tube, 200 μ (il peut aller jusqu'à 350 μ); couche conjonctive, 7 μ; couche musculaire, 7 μ; couche épithéliale, 20 μ; lumière du canal, 100 à 150 μ. On conçoit que ces chiffres ne peuvent être qu'approximatifs, vu le volume variable des glandes.

Développement. — Les glandes sudoripares se montrent vers le quatrième ou le cinquième mois de la vie fœtale. Au début, elles sont représentées par des prolongements du corps muqueux de l'épiderme, qui pénètrent dans l'épaisseur du derme sous forme de cordons pleins, uniquement composés de cellules. Au sixième mois, on voit déjà quelques flexuosités à l'extrémité du prolongement; au septième mois, le canal apparaît; enfin, elles se complètent avant la naissance.

FIG. 506. — Développement des glandes sudoripares.

1. Glande d'un embryon de trois mois; — 2. de quatre mois; — 3. de cinq mois.

La *longueur* du canal excréteur est variable, d'où il résulte que le corps de la glande occupe une *position* différente; le plus souvent, il siége dans les aréoles du derme, au contact des pelotons graisseux. Lorsque le conduit est plus long, le corps de la glande est situé dans le tissu conjonctif sous-cutané. On ne trouve point de glandes sudoripares dans les couches superficielles, condensées, du derme.

Le *nombre* de ces glandes est plus considérable à la paume des mains et à la plante des pieds. Dans ces régions, Sappey a trouvé 106 glandes pour un espace de 25 millimètres carrés, soit 240.000 pour les deux mains et les deux pieds. Sur les autres parties du corps, le même auteur indique un chiffre moyen de 30 par 25 millimètres carrés, soit 1,800,000. On peut donc admettre que la peau d'un homme renferme environ deux millions de glandes sudoripares.

§ 5. — Glandes sébacées.

Les glandes sébacées sont disséminées dans l'épaisseur de la peau. Elles sécrètent une matière grasse, qui se répand insensiblement à la surface de la peau et des poils qu'elle lubrifie. On les rencontre partout, excepté à la paume des mains, à la plante des pieds, à la face palmaire des doigts et à la face plantaire des orteils. On pourrait dire qu'on les trouve partout où il y a des poils développés ou des poils follets, s'il n'en existait en certaines régions dépourvues de follicules pileux : bord libre des lèvres, mamelon, vulve,

FIG. 507. — Glande sébacée et follicule pileux ayant une embouchure commune.

face interne du prépuce et couronne du gland. Nous ferons remarquer que, rigoureusement, ces parties, à l'exception du mamelon, sont recouvertes par une membrane muqueuse, et non par la peau.

Les glandes sébacées offrent la plus grande analogie avec un acinus, ou avec un lobule de glande en grappe, selon son volume. Ce sont, en effet, des *glandes en grappe* plus ou moins développées.

FIG. 508. — Glande sébacée recevant un follicule pileux.

Ce qu'elles offrent de remarquable, c'est leur connexion avec les follicules pileux, dont le développement est inverse; un follicule pileux volumineux est accompagné de glandes sébacées petites; les glandes les plus grosses sont annexées aux follicules pileux des poils follets. Il en résulte que, dans le premier cas, la glande s'ouvre dans le follicule [1], tandis que, dans le second, le follicule s'ouvre dans la glande. Quoi qu'il en soit, ces deux organes ont une ouverture commune sur la peau, ouverture qui laisse passer le poil et qui verse la matière sébacée.

La glande sébacée se compose de culs-de-sac glandulaires et d'un conduit excréteur.

Les *culs-de-sac glandulaires*, *vésicules glandulaires*, sont constitués par une membrane de tissu conjonctif, tapissée à sa face interne d'une couche épithéliale. Le tissu conjonctif paraît être un prolongement de la paroi du follicule pileux ou du tissu du derme. Les vésicules arrondies ont en moyenne 70 μ de diamètre; celles qui ont une forme allongée mesurent 170 μ de longueur et 70 μ de largeur.

Les *cellules épithéliales* forment une couche simple. Elles sont volumineuses, 30 à 60 μ, plus ou moins arrondies, et renferment un noyau et des granulations graisseuses. Les granulations se multiplient à mesure que les cellules sont plus anciennes; elles s'agglomèrent pour former des gouttelettes graisseuses; enfin, elles finissent, dans certains cas, par remplir complétement la cellule de substance grasse. Cet élément ressemble alors à une vésicule du tissu graisseux.

FIG. 509. — Cellules sébacées à divers degrés d'infiltration graisseuse.

Lorsque les cellules épithéliales sont plus ou moins chargées de graisse, elles se détachent pour être remplacées par de plus jeunes cellules; elles remplissent les culs-de-sac glan-

1. Plus des trois quarts des glandes sébacées se comportent ainsi.

dulaires. les conduits et le follicule pileux, sous l'aspect d'une matière jaunâtre qui a reçu le nom de *matière sébacée*. Lorsqu'on examine cette matière sébacée au microscope, on y trouve : des cellules remplies de matière grasse (cellules épithéliales devenues graisseuses). des gouttelettes grasses libres et des débris de cellules (cellules précédentes rompues, et des cellules d'épithélium polyédrique ou pavimenteux). qui se sont détachés du follicule pilo-sébacé dans le trajet que parcourt la matière sébacée, avant d'arriver à la surface cutanée.

Le *conduit* de la glande sébacée. que celle-ci s'ouvre dans le follicule pileux, ou sur la peau, offre une couche externe de tissu conjonctif, en continuité avec celle du follicule pileux ou avec le derme, et une couche interne épithéliale. Les cellules épithéliales sont plus aplaties que celles des culs-de-sac glandulaires ; à mesure qu'on passe des culs-de-sac dans les conduits, on voit que les granulations graisseuses diminuent de nombre, disparaissent même, pour être remplacées par des granulations pigmentaires. Au moment où le conduit s'ouvre dans le follicule pileux ou sur la peau, il offre plusieurs couches stratifiées de cellules polyédriques, à granulations pigmentaires, analogues à celles du corps muqueux.

Le conduit offre une longueur qui varie entre 1/2 millimètre et 3/4 de millimètre. Sa largeur est de 100 à 300 μ. La couche épithéliale qui le tapisse est épaisse de 50 μ, en moyenne.

Quelques *capillaires* rampent à la surface des glandes sébacées. On ne connaît ni leurs *vaisseaux lymphatiques*, ni leurs *nerfs*.

Développement. — Ces glandes se montrent au quatrième mois de la vie fœtale, sous forme de prolongements cylindriques, renflés à l'extrémité, en forme de bouteille. Ce prolongement, sorte d'excroissance de la paroi du follicule pileux (lequel prend son point de départ dans le corps muqueux de Malpighi), est uniquement constitué par des cellules, comme les glandes sudoripares au moment de leur formation. Les culs-de-sac glandulaires se forment par bourgeonnement des prolongements primitifs, par prolifération des cellules qui les constituent. Leur cavité résulte du ramollissement des cellules centrales.

FIG. 510. — Glande sébacée, formée par un cul-de-sac et recevant un follicule pileux.

Le nombre des glandes annexées aux follicules pileux est variable : quelques rares follicules en sont dépourvus ; dans un grand nombre, on ne trouve qu'une glande ; le plus ordinairement, chaque follicule offre deux glandes sébacées; aux grandes lèvres et au scrotum, le follicule pileux reçoit de 4 à 8 glandes sébacées, qui forment une sorte de couronne autour de cet organe.

Le *nombre* des glandes sébacées de la peau n'a pas été évalué ; il est au moins double de celui des follicules pileux.

Les *dimensions* de ces organes sont extrêmement variables. Celles du cuir chevelu n'atteignent pas 1/2 millimètre de diamètre (200 à 400 μ); celles qui sont annexées aux poils de la barbe, du creux axillaire et de la poitrine, offrent en moyenne 1/2 millimètre; au nez, à l'oreille et en plusieurs régions, les glandes sébacées ont un volume qui varie entre 1/2 millimètre et 2 millimètres.

Les glandes sébacées ne siégent pas au-dessous du derme, comme la plupart des glandes sudoripares; elles occupent l'épaisseur même du derme.

§ 6. — Follicules pileux.

Les follicules pileux sont de petits tubes fermés à leur extrémité profonde et contenant la racine des poils. Leur longueur, de 2 à 7 millimètres, varie selon la longueur du poil; ceux du cuir chevelu et de quelques autres régions sont tellement longs, que leur extrémité profonde dépasse le derme et se montre sous forme de brosse, lorsqu'on renverse la peau disséquée.

La surface externe des follicules est en rapport avec les glandes sébacées, les muscles redresseurs des poils et le tissu du derme. La surface interne présente, vers le fond, une saillie conique, en forme de papille, *papille* du poil. Elle est en rapport très-étroit avec la surface du poil, dont elle est à peine séparée par la couche mince de matière grasse que les glandes sébacées versent dans la cavité du follicule pileux.

La structure du follicule pileux comprend : une paroi externe, *paroi propre*, ou *follicule proprement dit ;* la *papille*, dépendance du follicule; une paroi interne, *épithélium ;* des *vaisseaux sanguins* et des *nerfs*. Les *lymphatiques* ne sont pas connus.

Paroi propre du follicule. — Cette paroi se compose de trois couches superposées, qui mesurent ensemble une épaisseur de 45 μ en moyenne.

1° La couche externe, la plus résistante, se confond avec le tissu du derme. Elle est formée de *tissu conjonctif à fibres longitudinales*, sans fibres élastiques, mais avec un grand nombre de corpuscules de tissu conjonctif, la plupart fusiformes. Cette couche se continue directement avec la paroi externe des glandes sébacées.

2° La couche moyenne, la plus épaisse, offre des éléments dirigés en travers. Ces derniers se composent d'une *substance fondamentale* fibrillaire, à stries transversales, et de corpuscules fusiformes de tissu conjonctif, dirigés en travers et disposés en plusieurs couches. Ces corpuscules offrent un noyau, dirigé aussi transversalement et allongé

en forme de bâtonnet. Cette couche n'existe que dans la moitié profonde du follicule; au-dessus de l'embouchure des glandes sébacées, on n'en trouve plus trace.

3° La couche interne est une membrane amorphe, très-adhérente à la précédente, et offrant seulement quelques stries longitudinales. On l'appelle encore *couche vitreuse.*

Papille du poil. — De forme plus ou moins conique, la papille offre une longueur qui varie entre 100 et 250 μ, et une largeur de 50 à 250 μ. On peut la considérer comme une excroissance de la paroi propre du follicule. Sa structure rappelle celle des papilles de la peau; elle est formée de substance conjonctive, parsemée de noyaux et de quelques granulations graisseuses. La papille est l'organe producteur du poil, et par conséquent la partie essentielle du follicule.

Épithélium. — L'épithélium du follicule se continue avec l'épiderme. De même que cette membrane, il présente une couche molle, profonde, *corps muqueux*, et une couche superficielle, *lame cornée.*

1° Les cellules de la couche molle sont exactement semblables à celles du corps muqueux de l'épiderme, et renferment, comme elles, des granulations pigmentaires. Au fond du follicule, ces cellules se continuent directement avec le poil. La couche formée par le corps muqueux constitue, selon quelques anatomistes, la *gaîne externe de la racine* du poil.

2° Les cellules de la lame cornée, décrites quelquefois sous le nom de *gaîne interne de la racine*, se continuent avec celles de l'épiderme et constituent une couche incomplète.

Vaisseaux et nerfs. — Les follicules sont très-vasculaires; le réseau capillaire pénètre dans les couches externe et moyenne; les vaisseaux de la couche externe sont dirigés longitudinalement, comme les fibres; ceux de la couche moyenne, beaucoup plus fins, ont de 6 à 7 μ de diamètre. On trouve quelques *filets nerveux* dans la paroi externe du follicule.

Le fond du follicule est plus riche en vaisseaux que le reste de ce cul-de-sac. La papille est vasculaire également; on n'y a pas encore rencontré de nerfs.

§ 7. — Poils et cheveux.

Les poils et les cheveux ont la même structure; ils ne diffèrent que par la forme et l'épaisseur. Ces filaments offrent : 1° un canal central, rempli d'une substance dite *tissu médullaire;* 2° le *tissu cortical*, qui constitue la paroi du canal; 3° une *couche épithéliale*, tapissant la sur-

face du cheveu ou d'un poil ; 4° un renflement terminal, du côté du follicule, le *bulbe* du poil.

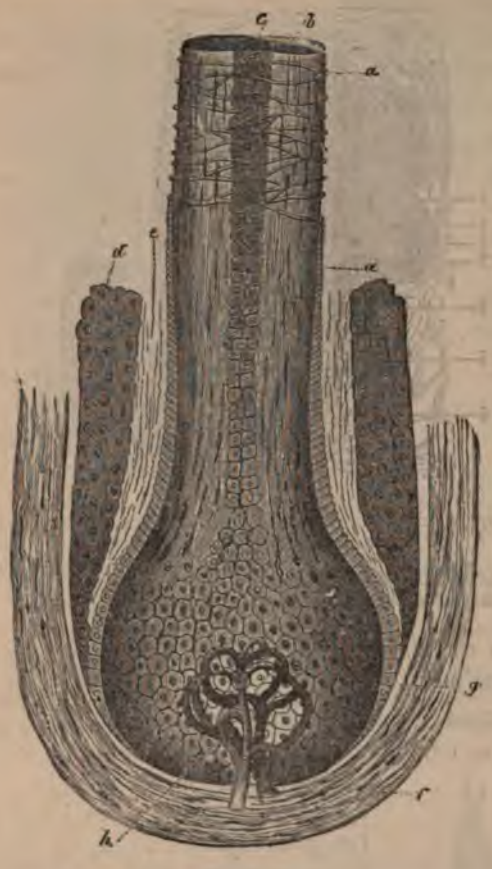

FIG. 511. — Racine d'un poil dans son follicule.

a, a. Revêtement épidermique du poil. — *b.* Substance fondamentale. — *c.* Substance médullaire. — *d.* Gaine interne de la racine. — *e.* Couche de la racine se terminant à l'orifice de la racine du poil. — *f.* Follicule pileux. — *g.* Couche amorphe du follicule. — *h.* Papille du poil avec ses vaisseaux.

Tissu médullaire. — Le canal médullaire occupe le tiers ou le quart de l'épaisseur du poil ; il est plus volumineux dans les poils courts et gros, plus mince dans les cheveux et les poils follets. On peut ouvrir le canal dans toute sa longueur, en déchirant un poil fendu à son extrémité. Pour observer la coupe d'un canal, il faut placer sous le microscope les petites tranches de poils, que l'on enlève en passant de nouveau le rasoir sur une barbe faite.

Le tissu médullaire est composé de cellules à noyau, et à granula-

tions pigmentaires, tout à fait semblables à celles du corps muqueux de l'épiderme et à celles du bulbe.



Fig. 512. — Coupe d'un cil et de son follicule pileux, d'après Morel et Villemin. (Grossissement, 220.)

1. Substance médullaire. — 2. Substance corticale. — 3. Gaine interne du poil, cuticule. — 4. Gaine externe du poil, épithélium du follicule. — 5. Paroi du follicule. — 6. Derme.

Les *cellules médullaires* sont le plus souvent polyédriques, de 16 à 22 μ de diamètre.

Tissu cortical. — La substance corticale du poil représente un cylindre creux, contenant le tissu médullaire, et revêtu à l'extérieur par la couche épithéliale. La surface de ce cylindre offre des stries longitudinales, que l'on peut séparer, au moyen de l'acide sulfurique concentré et de la chaleur, en fibres longues et aplaties, de 7 à 10 μ de largeur, irrégulièrement dentelées. Ces fibres sont formées par la réunion de cellules aplaties, sorte de petites plaques qui mesurent 60 μ en long et 4 μ en travers.

Fig. 513. — Cellules du tissu cortical du poil traitées par la potasse.

Epithélium. — Les cheveux et les poils sont recouverts, dans toute leur étendue, par une couche épithéliale allant depuis le bulbe du poil jusqu'à son extrémité libre. On lui donne encore le nom de *cuticule*. Les cellules de cette couche sont aplaties, de 25 à 45 μ de diamètre, et imbriquées de bas en haut, de sorte que chaque cellule,

recouvrant celle qui est immédiatement au-dessus, se termine par un bord libre, que l'on aperçoit à la surface du poil sous forme de stries transversales.

Bulbe du poil. — Le bulbe du poil est uniquement formé de cellules plus ou moins arrondies, qui se mettent en rapport avec les cellules de la papille, auxquelles elles ressemblent exactement, si ce n'est que celles de la papille sont vasculaires. Les cellules des trois couches du poil font suite à celles du bulbe, en se modifiant insensiblement ; les plus superficielles donnent naissance à la cuticule ; les plus centrales forment le tissu médullaire ; les autres constituent le tissu cortical.

FIG. 514. — Renouvellement des poils.

1, 6. Ancien poil. — 2. Poil nouveau. — 3. Papille du follicule fibreux. — 4. Glande sébacée. — 5. Fibres du derme.

Développement. — Les poils se développent, chez l'embryon, au commencement du quatrième mois. On voit les cellules du corps muqueux de Malpighi fournir un prolongement cylindrique qui s'enfonce dans l'épaisseur du derme. Les cellules externes de ce prolongement formeront la gaîne externe du poil, ou épithélium du follicule, tandis que les cellules centrales, en s'allongeant, donneront naissance au poil proprement dit.

Peu de temps après la naissance, les poils follets tombent. Ils sont repoussés par un autre poil qui remplit le follicule et détermine la chute du premier.

§ 8. — Ongles.

Les ongles sont des lames cornées, que l'on peut considérer comme un simple épaississement de la couche cornée de l'épiderme.

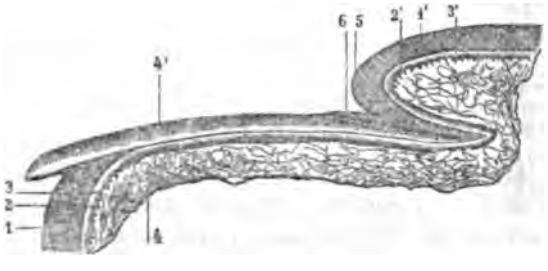

FIG. 515. — Rapports de l'ongle avec la peau.

1, 1'. Épiderme. — 2, 2'. Corps muqueux. — 3, 3'. Papilles. — 4. Ongle. — 5. Bord de la matrice de l'ongle. — 6. Épiderme adossé. (Grossissement, 6.)

Si l'on considère les *rapports* de l'ongle avec les parties voisines. on voit ce qui suit : 1° sur les bords de l'ongle, le derme constitue un repli; la couche cornée vient adhérer aux bords de l'ongle, avec lesquels elle se continue ; le corps muqueux passe au-dessous et constitue le corps muqueux sous-unguéal. 2° Au niveau du bord libre de l'ongle, on voit l'épiderme de la pulpe du doigt qui se divise en deux couches: le corps muqueux passe au-dessous de l'ongle, en remontant vers la racine. et concourt à la formation du derme sous-unguéal; la couche cornée forme une sorte de bourrelet, et se confond avec le tissu même de l'ongle. 3° Au niveau de la racine, la peau se déprime profondément pour constituer la *matrice* ou le *lit* de l'ongle. Cette matrice, dépression du derme, est tapissée, dans toute son étendue, par le corps muqueux, qui se porte au-dessous de l'ongle, en contournant la racine. La couche cornée de l'épiderme s'adosse à elle-même vers la lunule de l'ongle; puis elle se continue dans la cavité de la matrice, pour se confondre avec le tissu de l'ongle, vers la racine.

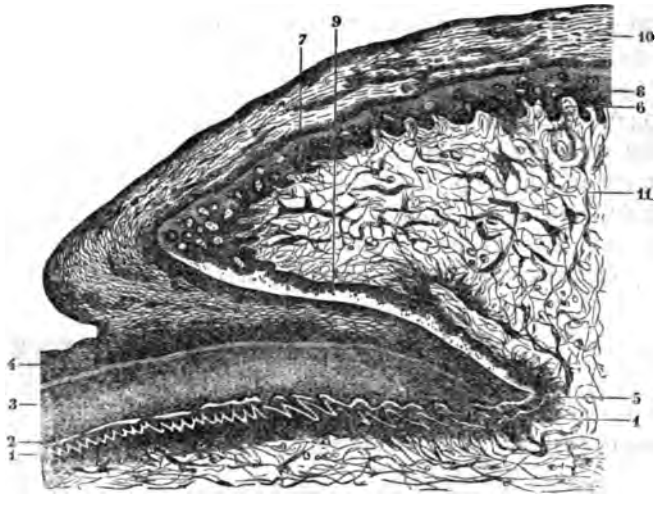

FIG. 516. — Coupe de la racine et de la matrice de l'ongle.

1. Papilles sous-unguéales. — 2. Corps muqueux — 3. Corps de l'ongle. — 4. Épiderme sus-unguéal. — 5. Fusion des deux couches précédentes.— 6. Papille. — 7. Corps muqueux. — 9, 11. Tissu du derme. — 10. Épiderme (grossissement, 25), d'après Morel et Villemin.

Relativement à sa *structure*, l'ongle est formé de lamelles épithéliales superposées et disposées en séries longitudinales et transversales. Il peut être considéré comme un renforcement de la couche cornée de l'épiderme. Selon Sappey, l'ongle serait constitué uniquement par les cellules du corps muqueux.

ARTICLE QUATRIÈME

MUQUEUSE PITUITAIRE

La muqueuse pituitaire, *membrane* de Schneider, tapisse les parois des fosses nasales et celles des divers prolongements de ces cavités, tels que cellules de l'ethmoïde, sinus frontaux, sphénoïdaux et maxillaires.

Le derme de cette muqueuse adhère intimement au périoste, surtout dans les cellules ethmoïdales et dans les sinus. C'est donc une fibro-muqueuse, dans laquelle nous aurons à étudier l'épithélium, le derme, les glandes, les vaisseaux et les nerfs.

Disons d'abord que la muqueuse pituitaire n'est pas influencée par les odeurs dans toute son étendue, mais seulement dans la région qui reçoit les divisions terminales du nerf olfactif, c'est-à-dire le tiers supérieur des parois des fosses nasales. Comme, en ce point, la membrane de Schneider est un peu différente, on lui donne le nom de *région olfactive*.

Epithélium. — L'épithélium diffère selon qu'on le considère dans la région olfactive ou dans les autres points de la muqueuse pituitaire.

1° Dans toutes les régions qui ne servent pas à l'olfaction (plancher des fosses nasales, cornet inférieur, méat inférieur et méat moyen, cellules ethmoïdales, sinus), on rencontre un *épithélium cylindrique à cils vibratiles, stratifié*, analogue à celui de la trachée. La couche épithéliale mesure une épaisseur de 80 à 100 μ; dans les cellules ethmoïdales, et dans les divers sinus qui prolongent les fosses nasales, cette couche s'amincit et n'atteint pas 40 μ.

FIG. 517. — Cellules cylindriques à cils vibratiles provenant d'une muqueuse pituitaire enflammée.

2° Dans la région olfactive, c'est-à-dire dans la portion de membrane de Schneider qui reçoit les ramifications terminales du nerf olfactif, et qui s'étend de la voûte des fosses nasales jusqu'au milieu du cornet moyen, l'épithélium n'est plus le même.

Chez les animaux, on trouve une couche d'*épithélium cylindrique* dépourvu de cils vibratiles.

Chez l'homme, les observateurs ne sont pas d'accord sur la question de savoir s'il existe ou non des cils vibratiles dans la région olfactive. Ce désaccord tient peut-être, comme le dit Leydig, à l'inégalité du

sens de l'odorat chez les divers individus et aux altérations produites par les inflammations si fréquentes de la muqueuse.

D'après M. Schultze, les cils vibratiles manqueraient chez le nouveau-né et chez les mammifères, comme chez les autres animaux. Chez l'adulte, on trouverait des points pourvus de cils vibratiles, et même, dans certains cas, toute la région olfactive offrirait une couche uniforme de cils, comme le reste de la muqueuse.

Dans ces derniers temps, M. Schultze et Eckhardt paraissent avoir démontré la nature de cet épithélium véritablement dépourvu de cils vibratiles.

Il y aurait, d'après ces auteurs, deux sortes d'éléments dans la couche épithéliale de la région olfactive : des cellules d'épithélium cylindrique et les cellules olfactives.

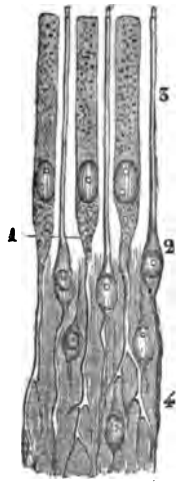

FIG. 518. — Cellules épithéliales et cellules olfactives, chez l'homme.

1. Cellules d'épithélium cylindriques, avec leur noyau et leur prolongement ramifié. — 2. Corps des cellules olfactives. — 3. Leur prolongement, en forme de bâtonnet, avec le petit appendice déterminé à leur sommet par la préparation. — 4. Prolongement profond des cellules olfactives.

Les *cellules cylindriques* sont disposées sur une seule couche ; elles offrent une longueur variable, selon les animaux, et pouvant dépasser 150 μ. Ces cellules sont pourvues d'un noyau ovalaire nucléolé, et renferment souvent, au milieu d'un protoplasma finement granuleux, des granulations pigmentaires jaunes ou brunes (fig. 518). Ces cellules se distinguent par la présence d'un prolongement filiforme situé à leur extrémité profonde et s'enfonçant dans l'épaisseur de la muqueuse, pour s'anastomoser quelquefois par ses ramifications avec les prolongements des cellules voisines. Ces prolongements ramifiés et anastomosés constituent un réseau incomplet, relié au plan des cellules épithéliales.

Les *cellules olfactives* sont des cellules spéciales, interposées aux cellules épithéliales que nous venons de décrire. Elles paraissent en rapport avec les filaments terminaux du nerf olfactif.

Ces cellules, que l'on peut voir dans la figure 518, ont une forme ovoïde, et sont pourvues de deux prolongements filiformes, dont l'un se porte du côté de la surface libre de la muqueuse, tandis que l'autre s'enfonce profondément.

Le corps de la cellule est situé un peu profondément, souvent au-dessous du corps des cellules épithéliales. Il est ovoïde et renferme un noyau arrondi et nucléolé.

Le prolongement qui se dirige vers la surface de la muqueuse

porte le nom de *bâtonnet;* il mesure 1 μ d'épaisseur au maximum, et se porte directement jusqu'au niveau de la surface libre de l'épithélium, en passant entre les cellules épithéliales. Son mode de terminaison varie avec les animaux. Chez la *grenouille*, l'extrémité du prolongement porte un petit bouquet de filaments ou poils, raides, analogues à des cils vibratiles, et doués de certains mouvements d'ondulation. Chez les *poissons*, on ne trouve pas ces filaments. Chez l'homme, on n'a pas pu les constater, et l'on admet, d'après M. Schultze, que le prolongement se termine par une extrémité libre, au niveau de la surface de l'épithélium. Sur des pièces traitées par l'acide chromique, on voit un petit corpuscule s'ajouter au sommet de ce prolongement, à la manière d'une petite cheville, phénomène qu'il faudrait rapporter à l'action du réactif, selon l'anatomiste que nous venons de nommer (fig. 518).

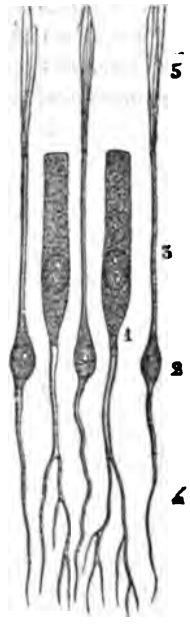

FIG. 519. — Cellules épithéliales et cellules olfactives de la grenouille.

1. Épithélium cylindrique. — 2 Corps des cellules olfactives. — 3. Prolongement externe ou bâtonnet. — 4. Prolongement interne. — 5. Pinceau de filaments à l'extrémite du bâtonnet.

Le *prolongement profond* part de l'extrémité profonde de la cellule et s'enfonce dans l'épaisseur de la muqueuse; il est plus mince que le prolongement superficiel, et il présente, de distance en distance, de petits renflements ovoïdes, analogues à ceux qu'on observe sur les tubes nerveux très-fins devenus variqueux.

Derme. — Le derme de la muqueuse est constitué par du tissu conjonctif, confondu avec celui du périoste des fosses nasales. On trouve dans le derme, surtout dans les parties profondes, un grand nombre de corpuscules de tissu conjonctif étoilés et anastomosés en réseau.

Nous avouons ne pas bien comprendre Sappey, lorsqu'il dit que ce réseau de cellules communique avec les vaisseaux sanguins et reçoit le plasma du sang! (Tome 3, page 653.)

L'épaisseur du derme varie depuis un demi-millimètre jusqu'à trois millimètres. La partie la plus épaisse se trouve dans les fosses nasales, principalement au bord libre des cornets; la muqueuse des sinus est la portion la plus mince et la plus adhérente.

Glandes. — Les glandes de la pituitaire sont nombreuses; elles existent dans les fosses nasales et dans les prolongements des fosses nasales. On les trouve aussi dans la région olfactive, mais avec des caractères particuliers.

Celles des fosses nasales et des sinus sont des glandes en grappe' qui ont été bien décrites par Sappey en 1853. D'après cet anatomiste, le nombre de ces glandes est considérable; on en trouverait de 30 (minimum) à 150 (maximum) par centimètre carré. Elles sont plus nombreuses sur la paroi externe des fosses nasales, et surtout au-devant des cornets inférieurs et moyens. Celles des sinus sont très-nombreuses également chez l'homme et les mammifères.

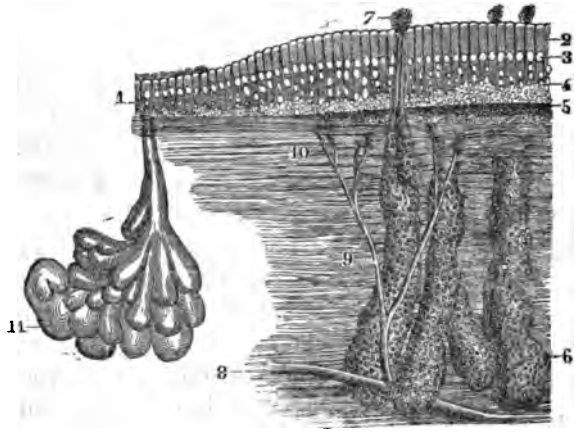

FIG. 520. — Coupe corticale de la région olfactive, chez le renard, d'après Ecker.

1. Cellules à cils vibratiles, appartenant à la muqueuse voisine de la région olfactive. On y voit une glande muqueuse en grappe 11. — 2. Épithélium cylindrique sans cils. — 3. Ses noyaux. — 4. Les petits points blancs ovales indiquent le corps des cellules olfactives. — 5. Surface du derme. — 6. Glande de Bowmann. — 7. L'orifice d'une glande de Bowmann. — 8, 9. Rameaux nerveux de l'olfactif. — 10. Division des rameaux.

Les glandes de la muqueuse pituitaire sont des glandes en grappe, de volume et de forme variables. Elles occupent l'épaisseur même de la muqueuse pituitaire, et quelques-unes arrivent jusqu'à sa face profonde.

Elles sont constituées par des vésicules glandulaires plus ou moins nombreuses et par un conduit excréteur. Le conduit est formé de tissu conjonctif condensé, sans fibres élastiques; il est tapissé par une couche simple d'épithélium cylindrique. Les culs-de-sac, les vésicules glandulaires, de 50 à 100 μ, sont échelonnés le long du conduit excréteur, dans lequel ils versent leur contenu, tantôt directement, tantôt après s'être réunis pour former de petits canaux excréteurs secondaires. L'épithélium qui tapisse les culs-de-sac est un épithélium cylindrique. Les *glandes rameuses* de Sappey sont celles dont le conduit excréteur se divise en plusieurs branches. Les autres affectent une forme plus ou moins sphérique.

Les *glandes de Bowmann* sont des glandes spéciales, situées dans la région olfactive de la muqueuse pituitaire. Elles ont été décrites par Bowmann comme des glandes en tube; mais Sappey et Robin en

nient l'existence. Pour ces deux anatomistes, les glandes de Bowmann ne différeraient nullement des glandes en grappe du reste de la pituitaire.

Il faut, ici, faire une distinction, Robin et Sappey ont parfaitement raison pour l'homme, mais non pour les animaux. On sait depuis longtemps que les glandes de la région olfactive de l'homme diffèrent à peine de celles que nous avons décrites plus haut : ce sont des glandes muqueuses en grappe. Mais, chez les animaux, ces glandes ont une forme spéciale ; ce sont des tubes de 40 à 50 μ de largeur, qui se rétrécissent légèrement au moment où ils vont s'ouvrir à la surface de la muqueuse. Ces glandes sont quelquefois contournées en forme de crochet ou de vrille vers leur partie profonde ; elles sont tapissées par une couche d'épithélium polyédrique de 15 μ d'épaisseur, dont les cellules renferment un certain nombre de granulations pigmentaires.

Vaisseaux. — Les vaisseaux de la pituitaire sont extrêmement nombreux. Les veines y sont très-développées ; elles s'anastomosent entre elles pour donner naissance à un réseau veineux serré, qui offre une certaine analogie avec les tissus érectiles.

Les *lymphatiques*, injectés en 1859 par Edmond Simon, naissent par un réseau très-fin et très-superficiel, à la surface de la muqueuse. Ce réseau donne naissance à deux troncs, dont l'un se jette dans un ganglion situé au-devant du corps de l'axis, tandis que l'autre se porte, en se bifurquant, dans deux ganglions placés aux environs des grandes cornes de l'os hyoïde.

Nerfs. — Des branches du *trijumeau* se distribuent à la muqueuse pituitaire.

L'*olfactif* se ramifie dans la région olfactive de cette muqueuse. A partir du bulbe du nerf olfactif, les ramifications de ce nerf sont formées de fibres pâles, aplaties, de 4 à 7 μ de largeur, et offrant, de distance en distance, de petits noyaux allongés. La gaîne de ces tubes nerveux présente une certaine résistance.

Ces fibres paraissent naître des cellules nerveuses du bulbe de l'olfactif (Leydig, M. Schultze).

Vers leur partie terminale, elles se réduisent à des filaments de 1 à 2 μ, qui se divisent et s'anastomosent en réseau.

FIG. 521. — Ramifications terminales du nerf olfactif, chez le chien, d'après Frey.

1, 1. Faisceau de fibres avec leurs noyaux. — 2. Fibrilles délicées.

Pages.

ART. 2. Tissu conjonctif, 69. — 1° Éléments du tissu conjonctif, 71. — 2° Mode de formation du tissu conjonctif, 80. — 3° Développement du tissu conjonctif, 82. — 4° Altérations. 83

CHAP. IV. — SYSTÈME ADIPEUX. 85

CHAP. V. — SYSTÈME FIBREUX. 91

CHAP. VI. — SYSTÈME SÉREUX. 99

1° Séreuses splanchniques ou grandes séreuses, 100. — 2° Séreuses articulaires, synoviales, 102. — 3° Séreuses tendineuses, 104. — 4° Séreuses sous-cutanées, bourses séreuses. 106

CHAP. VII. — SYSTÈME TENDINEUX. 107

Structure, 108. — Union des tendons au muscle et à l'os, 111. — Variétés de tendons. 112

CHAP. VIII. — SYSTÈME ÉLASTIQUE. 114

Propriétés générales, 114. — Distributions et fonctions. 117

CHAP. IX. — SYSTÈME CARTILAGINEUX. 120

CHAP. X. — SYSTÈME OSSEUX. 130

Composition chimique. — Structure du tissu osseux, 130. — 1° Des os à l'état sec (substance osseuse), 131. — 2° Des os à l'état frais (tissu osseux). 138

Périoste, 141. — Moelle des os. 148

Formation des os, 152. — 1° État muqueux, 153. — 2° État cartilagineux, 153. — 3° État osseux, 154. — *a*. Ossification dans le cartilage, 154. — *b*. Ossification dans le tissu conjonctif. 163

CHAP. XI. — SYSTÈME MUSCULAIRE. 167

a. Tissu musculaire lisse. Muscles lisses. 168. — *b*. Tissu musculaire strié, muscles striés. 172

CHAP. XII. — SYSTÈME NERVEUX. 188

1° Éléments du tissu nerveux, 188. — 2° Centres nerveux, substance blanche et substance grise, 201. — 3° Substance conjonctive des centres nerveux, 212. — 4° Vaisseaux de centres nerveux, 216. — 5° Nerfs. — Nerfs cérébro-spinaux, 219. — Nerf grand sympathique ou nerf ganglionnaire, 228. — 6° Ganglions nerveux, 230. — *a*. Ganglions spinaux, 230. — *b*. Ganglions sympathiques, 233. — *c*. Ganglions des nerfs périphériques. 235

SECTION TROISIÈME

HISTOLOGIE DES APPAREILS ET DES ORGANES EN PARTICULIER

Pages.

CHAP. I. — APPAREIL DE LA CIRCULATION. 239

ART. 1. Cœur, 239. — 1° Zones fibreuses, anneaux fibreux ou fibro-cartilagineux du cœur, 240. — 2° Fibres musculaires du cœur, 241. — 3° Vaisseaux du cœur, 247. — 4° Nerfs du cœur, 247. — 5° Péricarde, 248. — 6° Endocarde et valvules, 249. — 7° Développement. 251

ART. 2. Artères. 251

1° Tunique externe, 252. — 2° Tunique moyenne, 254. — 3° Tunique interne, 259. — 4° Vasa-vasorum, 263. — 5° Nerfs. 263

ART. 3. Veines. 268

a. Veines libres, 268. — *b*. Veines adhérentes. 273

ART. 4. Capillaires. 275

ART. 5. Sang, 283. — 1° Globules rouges, cellules sanguines, 284. — 2° Globules blancs, 288. — 3° Granulations graisseuses 293

ART. 6. Vaisseaux lymphatiques et canal thoracique, 294. — 1° Structure des vaisseaux lymphatiques, 296. — 2° Structure du canal thoracique, 298. — 3° Origine des vaisseaux lymphatiques, 299. — 4° Terminaison des vaisseaux lymphatiques, 307. — 5° Continuité des canaux et des vaisseaux lymphatiques. 307

ART. 7. Ganglions lymphatiques, 307. — Charpente fibreuse, 309. — Substance propre, 310. — Vaisseaux sanguins, 315. — Vaisseaux lymphatiques afférents et efférents, 316. — Fonctions. 317

ART. 8. Lymphe et chyle, 318. — 1° Lymphe, 318. — 2° Chyle. 322

CHAP. II. — APPAREIL DE LA RESPIRATION. 324

ART. 1. Larynx. 324

ART. 2. Trachée-artère et bronches. 329

ART. 3. Poumons, 332. — 1° Ramifications bronchiques, 332. - 2° Canalicules respirateurs ou pulmonaires, 335. — 3° Lobules pulmonaires, 337. — 4° Tissu conjonctif du poumon et matière noire pulmonaire, 347. — 5° Vaisseaux sanguins du poumon, 349. — 6° Vaisseaux et ganglions lymphatiques du poumon, 353. — 7° Nerfs du poumon. 354

ART. 4. Plèvres. 355

ART. 5. Corps thyroïde. 356

ART. 6. Thymus. 359

Pages.

CHAP. III. — APPAREIL DE LA DIGESTION. 365

ART. 1. Muqueuse buccale. 365

ART. 2. Langue, 370. — 1° Squelette de la langue, 370 — 2° Appareil musculaire de la langue, 371.— 3° Muqueuse linguale, 372.— 4° Glandes de la langue, 377. — 5° Vaisseaux de la langue, 380. — 6° Nerfs de la langue. 381

ART. 3. Dents, 382. — 1° Ivoire ou dentine, 383. — 2° Émail, 387. — 3° Cément, 388. — 4° Pulpe dentaire, 389. — 5° Développement des dents, 390. — A. Des mâchoires de l'embryon, avant l'apparition des follicules, 392. — B. Follicules dentaires, leur évolution et leur structure, 394. — C. Formation des tissus dentaires, 399. — Éruption des dents. 403

ART. 4. Amygdales ou tonsilles. 404

ART. 5. Pharynx. 407

ART. 6. Œsophage. 412

ART. 7. Estomac. 415

ART. 8. Intestin grêle, 425. — Couche séreuse, couche musculeuse, 425. — Couche celluleuse. Couche muqueuse, 426. — Vaisseaux et nerfs de l'intestin grêle. 440

ART. 9. Gros intestin, 455. — Rectum. 448

ART. 10. Glandes salivaires. 450

ART. 11. Foie, 457. — 1° Enveloppe du foie, 458. — 2° Lobules ou acini du foie. Ilots hépatiques, 459. — 3° Vaisseaux du foie, 460. — 4° Nerfs du foie, 464. — 5° Canaux excréteurs du foie, voies biliaires, 465. — 6° Examen microscopique du lobule, 468. — Résumé de la structure du foie. 474

ART. 12. Rate, 481. — 1° Charpente fibreuse, 481. — 2° Tissu splénique et corpuscules de Malpighi, 485. — 3° Vaisseaux et nerfs de la rate, 491. — Résumé de la structure de la rate chez l'homme, 495. — Hypothèses sur la structure de la rate, 497. — Fonctions de la rate. 498

ART. 13. Pancréas, 504. — 1° Tissu propre du pancréas, 504. — 2° Canaux excréteurs du pancréas, 506. — 3° Tissu conjonctif du pancréas, 508. — Vaisseaux et nerfs du pancréas, 508. — Pancréas d'Aselli et pancréas accessoire. 509

ART. 14. Péritoine. 510

CHAP. IV. — APPAREIL URINAIRE. 514

ART. 1. Reins, 514. — 1° Tissu glandulaire, 514. — Diverses espèces de canalicules urinifères, 518. — 2° Vaisseaux et nerfs du rein, 525. — Résumé de la structure du rein. 530

ART. 2. Capsules surrénales. 533

Pages.

ART. 3. Calices, bassinet, uretère. 537

ART. 4. Vessie. 539

CHAP. V. — APPAREIL GÉNITAL DE L'HOMME. 543

ART. 1. Testicule, 543. — 1° Charpente fibreuse, 544. — 2° Tissu glandulaire, 545. — 3° Vaisseaux et nerfs, 549. — Examen microscopique du sperme. 551

ART. 2. Conduit vecteur du sperme, 554 — 1° Réseau de Haller, 554. — 2° Canaux efférents, 555 — 3° Epididyme, 556. — 4° Canal déférent. 558

ART. 3. Vésicules séminales 560

ART. 4. Canaux éjaculateurs. 562

ART. 5. Les débris du corps de Wolff, chez l'homme, 563. — 1° Corps de Wolff, 563.— 2° Développement du testicule et du canal vecteur du sperme, 564. — 3° Débris du corps de Wolff et du conduit de Müller. 565

ART. 6. Urèthre, 568. — 1° Membrane muqueuse de l'urèthre, 569. — 2° Couche musculeuse de l'urèthre, 572. — 3° Prostate, 573. — 4° Corps spongieux de l'urèthre, gland et bulbe, 577. — 3° Vaisseaux et nerfs de l'urèthre. 578

ART. 7. Pénis, 580. — Corps caverneux, 580. — Enveloppes du pénis, 583. — Vaisseaux et nerfs du pénis. Erection. 584

CHAP. VI. — APPAREIL GÉNITAL DE LA FEMME. 586

ART. 1. Ovaires, 586. — 1° Enveloppe de l'ovaire, 586. — 2° Tissu ovarien, 587. — 3° Vaisseaux et nerfs, 590. — 4° Ovisacs, 591. — 5° Ovules ou œufs, 598. — Développement des ovaires, des ovisacs et des ovules. 603

ART. 2. Trompes de Fallope. 606

ART 3. Utérus, 608. — 1° Couche séreuse, 608. — 2° Couche musculeuse, 608. — 3° Couche muqueuse, 610. — 4° Vaisseaux et nerfs, 614. — Modifications de l'utérus pendant la menstruation, 617. — Modifications de l'utérus pendant la grossesse. 617

ART. 4. Vagin. 623

ART 5. Vulve et urèthre. 624

ART. 6. Débris du corps de Wolff et du conduit de Müller, chez la femme, 628. — 1° Développement des organes génitaux internes de la femme, 623. — 2° Débris du corps de Wolff et du conduit de Müller. 630

ART. 7. Glande mammaire de la femme. 632

Pages.

CHAP. VII. — APPAREIL DES SENS. 640

ART. 1. Œil et organes accessoires de l'œil, 640. — 1° Sclérotique et cornée, 642. — 2° Choroïde, 653. — 3° Iris, 659. — 4° Rétine, 661. — 5° Corps vitré et zone de Zinn, 671. — 6° Cristallin, 672. — 7° Organes accessoires du globe oculaire. 675

ART. 2. Oreille, 683. — 1° Oreille externe, 683. — 2° Oreille moyenne, 685. — 3° Oreille interne. 690

ART. 3. Peau, 70. — 1° Épiderme, 704. — 2° Derme, 707. — 3° Papilles, 711. — 4° Glandes sudoripares, 713. — 5° Glandes sébacées, 716. — 6° Follicules pileux, 719. — 7° Poils et cheveux, 720. — 8° Ongles, 723.

ART. 4. Muqueuse pituitaire, 725.— Épithélium, 725.— Derme, 727.— Glande, 727. — Vaisseaux, 729. — Nerfs, 729.

FIN DE LA TABLE DES MATIÈRES.

POITIERS. — TYPOGRAPHIE DE HENRI OUDIN.

NOUVELLES PUBLICATIONS

DE LA

LIBRAIRIE ADRIEN DELAHAYE

PARIS, PLACE DE L'ÉCOLE-DE-MÉDECINE.

AGABEG. **De l'épilepsie et de sa guérison**, traduit de l'anglais. In-12 de 40 pages. 1 fr.

Agenda-Formulaire des médecins-praticiens, publié sous la direction de M. le docteur Bossu, paraissant tous les ans, du 1er au 10 décembre, 1 vol. in-18 de 400 pages, broché. 1 fr. 75
Reliures depuis 3 fr. jusqu'à 9 fr.

ALLING. **De l'absorption par la muqueuse vésico-uréthrale.** In-8. 1 fr. 50

Almanach général de médecine et de pharmacie, pour la France, l'Algérie et les colonies, publié par l'administration de l'*Union médicale*, paraissant tous les ans du 1er au 10 décembre. 1 vol. in-12 d'environ 600 pages. 4 fr.

AMANIEU. **Vertiges, siége et causes.** In-8. 1 fr. 50

ANGER (B.). **Pansement des plaies chirurgicales.** In-8 de 230 pages. 3 fr. 50

ANNER. **Étude des causes de la mortalité excessive des enfants pendant la première année de leur existence, et des moyens de la restreindre; recherches sur l'infanticide.** 1 vol. in-12. 2 fr. 50

ANNER. **Guide des mères et des nouveau-nés.** Ouvrage couronné par la Société protectrice de l'enfance de Paris en séance publique du 23 janvier 1870. 1 vol. in-18 de 200 pages. 2 fr.

ARMAINGAUD. **Pneumonies et fièvres intermittentes pneumoniques.** In-8 de 40 pages, et tracés thermographiques. 2 fr.

AUDHOUI. **Réflexions sur la nature des varioles observées aux ambulances de Grenelle pendant le siége de Paris.** In-8 de 63 pages. 1 fr.

BACCELLI, professeur de clinique médicale à l'Université de Rome. **Leçons cliniques sur la Perniciosité**, précédées d'une lettre du professeur Teissier (de Lyon), traduites de l'italien par L. Jullien, interne des hôpitaux de Lyon, in-8. 2 fr.

BACCELLI. **Leçons de clinique médicale**, 2e fascicule : de l'empyème vrai; de la fièvre subcontinue, traduites de l'italien par G. Jullien, interne des hôpitaux de Lyon. 2 fr.

BARQUISSAU. **De l'éclampsie puerpérale.** In-8. 2 fr.

BARTHAREZ. **Du traitement des hémorrhagies de matrice par le sulfate de quinine.** In-8 de 42 pages. 1 fr. 50

BASSAGET. **Le matérialisme et le vitalisme en médecine**, étude comparée. In-8. 2 fr.

ENVOI FRANCO PAR LA POSTE, CONTRE UN MANDAT.

BAZIN. **Leçons théoriques et cliniques sur la syphilis et les syphilides**, professées à l'hôpital Saint-Louis par le docteur BAZIN, publiées par le docteur DUBUC, revues et approuvées par le professeur, 2e édition considérablement augmentée, 1 vol. in-8 accompagné de 4 magnifiques planches sur acier, figures coloriées. 10 fr.
Sépia. 8 fr.

BAZIN. **Leçons sur le traitement des maladies chroniques en général, et des affections de la peau en particulier, par l'emploi comparé des eaux minérales, de l'hydrothérapie et des moyens pharmaceutiques**, professées à l'hôpital Saint-Louis par le docteur BAZIN, rédigées et publiées par E. MAUREL, interne des hôpitaux, revues par le professeur. 1 vol. in-8 de 480 pages. Prix, broché, 7 fr.; cartonné en toile. 8 fr.

BELINA (DE). **De la transfusion du sang défibriné**, nouveau procédé pratique. In-8 de 66 pages. 2 fr.

BÉRENGER FÉRAUD. **Traité de l'immobilisation directe des fragments osseux dans les fractures.** 1 vol. in-8 de 768 pages, avec 102 figures dans le texte. 10 fr.
— **Traité des fractures non consolidées ou pseudarthroses.** 1 vol. in-8 de 700 pages, avec 102 figures dans le texte. 10 fr.

BERGERON (G.). **Des caractères généraux des affections catarrhales aiguës.** In-8 de 73 pages. 2 fr.

BERTIN. **Étude clinique de l'emploi et des effets du bain d'air comprimé dans le traitement des maladies de poitrine**, etc. 2e édition, 1 vol. in-8 de 741 pages, et 1 planche. 7 fr. 50

BERTIN. **Étude critique de l'embolie dans les vaisseaux veineux et artériels.** 1 vol. in-8 de 492 pages. 8 fr.

BES. **De l'érythème noueux dans certaines maladies.** In-8 de 80 pages. 2 fr.

BEVERLEY. **De la thrombose cardiaque dans la diphthérie.** In-8 de 113 pages. 2 fr. 50

BILHAUT. **Étude sur la température dans la phthisie pulmonaire.** In-8 de 51 pages et 4 planches. 1 fr. 75

BLANC. **Étude sur le cancer primitif du larynx.** In-8 de 92 pages et 1 planche. 2 fr. 50

AQUART. **Étude critique sur la digitaline au point de vue chimique et hysiologique.** In-8 de 94 pages. 2 fr.

BŒHM. **De la thérapeutique de l'œil, au moyen de la lumière colorée**, traduit de l'allemand par KLEIN, traducteur de l'*Optique physiologique* de Helmholtz, avec 2 planches coloriées. 1 vol. in-8. 4 fr.

BOILLET. **Malades et médecins.** 1 vol. in-12. 1 fr. 50

BOILLET. **Les instincts des malades peuvent-ils servir à leur guérison?** In-12. 1 fr. 25

ENVOI FRANCO PAR LA POSTE, CONTRE UN MANDAT.

BOREL. **Optique pathologique. Des lunettes après l'opération de la cataracte.** In-8. 1 fr.

BOSSU. **Anthropologie**, étude des organes, des fonctions et des maladies de l'homme et de la femme, contenant l'anatomie, la physiologie, l'hygiène, la pathologie, la thérapeutique et les principales notions de médecine légale. 2 forts vol. in-8 compactes, accompagnés d'un atlas de 20 planches d'anatomie gravées sur acier. *Sixième édition*, revue, corrigée et augmentée. Avec figures noires. 15 fr.
Avec figures coloriées. 21 fr.

BOSSU. **Traité des plantes médicinales indigènes**, précédé d'un cours de botanique. 3e édition. 1 vol. in-8 et atlas. Avec figures noires. 13 fr.
Avec figures coloriées. 22 fr.

BOUGARD. **Les eaux chlorurées sodiques thermales de Bourbonne-les-Bains et les eaux similaires d'Allemagne.** In-8. 1 fr.

BOURDIN. **Médecine et matérialisme.** In-18 de 16 pages. 50 c.

BOURGEOIS. **De la congestion pulmonaire simple.** In-8 de 92 pages. 2 fr.

BOURGOIN. **De l'alimentation des enfants et des adultes dans une ville assiégée, et en particulier de la viande de cheval.** In-8. 1 fr.

BOURGOIN. **Du blé, sa valeur alimentaire en temps de siége et de disette.** In-8. 75 cent.

BOURNEVILLE. **Études cliniques et thermométriques sur les maladies du système nerveux.** 1 vol. in-8 accompagné de 40 figures dans le texte.

BOURNEVILLE. **De l'antagonisme de la fève de Calabar et de l'atropine.** In-8. 75 cent.

BOURNEVILLE et VOULET. **De la contracture hystérique permanente.** In-8 de 107 pages. 2 fr. 50

BOURGOUGNON. **Notes pour servir à l'étude de la coralline.** In-8 de 16 p. 75 c.

BOYER (JULES). **Guérison de la phthisie pulmonaire et de la bronchite chronique à l'aide d'un traitement nouveau.** *Neuvième édition*, in-8 de 136 pages. 1 fr. 50

BRÉBANT. **Le Charbon**, ou Fermentation bactéridienne chez l'homme, physiologie pathologique et thérapeutique rationnelle. In-8 de 140 pages. 2 fr.

BRINTON (W.). **Traité des maladies de l'estomac.** Ouvrage traduit par le docteur A. RIANT, précédé d'une Introduction par M. le professeur Ch. LASÈGUE. 1 vol. in-8 de 520 pages, avec figures dans le texte. Prix du volume cartonné en toile. 7 fr.

BRUC (de). **Formulaire médical des familles.** 2e édition, 1 vol. in-12 de 595 pages. 5 fr.

BRUC (de). **Guérison du cancer.** Découverte d'un traitement spécifique. In-8. 2 fr.

BUCQUOY. **Leçons cliniques sur les maladies du cœur**, professées à l'Hôtel-Dieu de Paris. *Deuxième édition*, 1 vol. in-8 de 170 pages, avec figures dans le texte. Prix du volume cartonné. 4 fr.

ENVOI FRANCO PAR LA POSTE, CONTRE UN MANDAT

BURILL. **De l'ivrognerie et des moyens de la combattre.** In-8 de 88 pages. 2 fr.

BUYS (Léopold). **Traitement des kystes de l'ovaire, du pyothorax, de l'hydrothorax, des plaies, etc., par la compression et l'aspiration continue, procédés et appareils nouveaux.** 1 vol. in-8, avec 3 grandes planches lithographiées et coloriées. 3 fr.

CADE. **Avantages de la dépresse-réclinaison et des divers procédés opératoires à l'aiguille dans le traitement de la cataracte.** In-8 de 16 pages. 50 cent.

CAIZERGUES. **Les microzymas, ce qu'il faut en penser.** In-8 de 84 pages et 5 planches. 3 fr. 50

CAMPOS BAUTISTA. **De la galvanocaustique chimique comme moyen de traitement des rétrécissements de l'urèthre.** In-4 de 162 pages avec figures dans le texte. 3 fr. 50

CARLET. **Du rôle des sciences accessoires et en particulier des sciences exactes en médecine.** In-8 de 63 pages. 2 fr

CASTAN. **Traité élémentaire des diathèses.** 1 vol. in-8 de 467 pages. 6 fr.

CASTAN. **Traité élémentaire des fièvres.** 2e édition. 1 vol. in-8. 7 fr

CAULET. **Étude médicale sur la cure de Carsbald (Bohême).** In-8. 1 fr.

CERVIOTTI. **Étude sur les vêtements chez l'homme et chez la femme dans leurs rapports avec l'hygiène.** In-8 de 86 pages. 2 fr.

CHALLAND. **Étude expérimentale et clinique sur l'absinthisme et l'alcoolisme.** In-8. 2 fr.

CHALVET. **Des moyens pratiques d'obvier à la mortalité des enfants nouveau-nés.** In-8. 1 fr.

CHANTREUIL. **Du cancer de l'utérus au point de vue de la conception, de la grossesse et de l'accouchement.** In-8 de 96 pages. 2 fr. 50

CHANTREUIL. **Des applications de l'histologie à l'obstétrique.** 1 vol. in-8 de 190 pages. 3 fr. 50

CHARCOT. **Leçons sur les maladies du système nerveux,** recueillies et publiées par le docteur Bourneville. 1er et 2e fascicules in-8 avec fig. Prix de chacun. 2 fr.

CHARPENTIER, interne en médecine et en chirurgie des hôpitaux de Paris. **Étude sur le scorbut en général, l'épidémie de 1871 en particulier.** In-8. 1 fr. 75

CHARPENTIER (A.), professeur agrégé à la Faculté de Paris, etc. **De l'influence des divers traitements sur les accès éclamptiques.** In-8 de 148 pages. 3 fr.

CHARVOT. **Température, pouls, urines dans la crise et la convalescence de quelques pyrexies, pneumonie, fièvre typhoïde, rhumatisme articulaire.** In-8 de 62 pages et 14 planches. 2 fr. 50

CHAVÉE. **Petit essai philosophique de médecine pratique,** à l'adresse des gens instruits. 1 vol. in-8. 5 fr.

ENVOI FRANCO PAR LA POSTE, CONTRE UN MANDAT.

CHÉRON (JULES). **Du traitement du rhumatisme articulaire chronique, primitif, généralisé ou progressif, par les courants continus constants.** In-8 de 44 pages. 1 fr.

CHÉRON (JULES) et MOREAU-WOLF. **Des services que peuvent rendre les courants continus constants dans l'inflammation, l'engorgement et l'hypertrophie de la prostate.** In-8 de 31 pages. 1 fr.

CLAPARÈDE. **Inflammations et catarrhe de la vessie, gravelle, des divers moyens de combattre ces affections.** 1 vol. in-8 de 268 pages avec 60 figures intercalées dans le texte et 3 planches. 4 fr.

COLETTE. **Sur une forme d'arthropathie.** In-8 de 56 pages. 1 fr. 50

Comptes rendus des séances et Mémoires de la Société de biologie. Tome II° de la 5ᵉ série, année 1870, 22ᵉ de la collection. 1 vol. avec 4 planches lithographiées. 7 fr.

Conférence médicale de Paris. Discussion sur la variole et la vaccine, par MM. Caffe, Dally, Gallard, Marchal (de Calvi), Lanoix, Tardieu, Revillout, etc. 1 vol. in-8 de 192 pages. 3 fr. 50

CORNILLON. **Des accidents des plaies pendant la grossesse et l'état puerpéral.** In-8 de 70 pages. 2 fr.

COURTAUX. **De la fièvre syphilitique.** In-8 de 75 pages. 2 fr.

COUYBA. **Des troubles trophiques consécutifs aux lésions traumatiques de la moelle et du nerf.** In-8, 66 pages. 2 fr.

CREVAUX. **De l'hématurie chyleuse ou graisseuse des pays chauds.** In-8 de 62 pages. 2 fr.

CULOT. **De l'inflammation primitive aiguë de la moelle des os.** In-8. 2 fr.

DANET. **De l'alcool dans le traitement des maladies puerpérales,** suites de couches et de la résorption purulente. In-8 de 36 pages. 1 fr. 25

DEBOUT, médecin-inspecteur. **Des eaux minérales de Contrexéville** et de leur emploi dans le traitement de la goutte, la gravelle et le catarrhe vésical. 2ᵉ édition. In-8. 2 fr.

DEBRAY. **De l'Eucalyptus globulus.** In-8. 2 fr.

DÉGLAT. **De la curation des maladies de la peau,** spécialement des maladies comprises sous le nom de *dartres*, à l'aide de la nouvelle médication phéniquée. In-12. 2 fr.

DELAPORTE. **De la gastrotomie dans les étranglements internes.** In-8 de 80 pages. 2 fr.

DELBARRE. **De la dénudation des artères.** In-8 de 66 pages. 1 fr. 50

DELENS. **De la communication de la carotide et du sinus caverneux** (anévrysme artérioso-veineux). In-8 de 90 pages, avec 2 planches coloriées. 3 fr. 50

DELENS. **De la sacro-coxalgie.** 1 vol. in-8 de 118 pages et 2 planches. 3 fr.

DELSTANCHE. **Étude sur le bourdonnement de l'oreille.** In-8 de 100 p. 2 fr.

ENVOI FRANCO PAR LA POSTE, CONTRE UN MANDAT.

DEMEULES, interne des hôpitaux de Paris, etc. **Pronostic et traitement des fractures de jambe compliquées de plaie.** In-8. 2 fr.

DEPAUL. **Leçons de clinique obstétricale** professées à l'hôpital des Cliniques, rédigées par M. le docteur DE SOYRE, chef de clinique. 1 vol. in-8 avec figures intercalées dans le texte. Prix de l'ouvrage complet pour les souscripteurs. 14 fr.
La 2e partie paraîtra au mois de mai 1873.

DEPAUL. **Sur la vaccination animale.** In-8. 2 fr.

DEPAUL. **Sur la vaccination animale et la syphilis vaccinale.** In-8. 1 fr. 50

DEPAUL. **De la rétention d'urine chez l'enfant pendant la vie fœtale,** étudiée surtout comme cause de dystocie. In-8. 1 fr. 50

DEPAUL. **Rapport sur des accidents graves,** suite de la vaccination, qui se sont produits dans le département du Morbihan. In-8. 50 cent.

DERLON. **De l'influence des progrès des sciences sur la thérapeutique.** Étude des connaissances chimiques et pharmacologiques nécessaires au traitement des maladies. 1 vol. in-8 de 174 pages. 3 fr.

DESNOS. **Considérations sur le diagnostic, le pronostic et la thérapeutique de quelques-unes des principales formes de la variole.** Grand in-8 de 8 pages. 50 c.

DESNOS et HUCHARD. **Des complications cardiaques dans la variole et notamment de la myocardite varioleuse.** In-8. 1 fr. 50

DESPRÈS, chirurgien de l'hôpital de Lourcine, professeur agrégé, etc. **Traité iconographique de l'ulcération et des ulcères du col de l'utérus.** 1 vol. in-8, avec planches lithographiées et coloriées. 5 fr.

DIEULAFOY. **De la contagion.** In-8 de 148 pages. 3 fr.

DUBREUIL (E.). **Étude anatomique et histologique sur l'appareil générateur du genre Hélix.** In-8 de 60 pages et 1 planche. 2 fr.

DUFOUR (E.). **De l'encombrement des asiles d'aliénés,** étude sur l'augmentation toujours croissante de la population des asiles d'aliénés; ses causes, ses inconvénients, et des moyens d'y remédier. Mémoire couronné par la Société de médecine de Gand. In-8 de 107 pages. 2 fr.

DUPIERRIS. **De l'efficacité des injections iodées dans la cavité de l'utérus pour arrêter les métrorrhagies qui succèdent à la délivrance,** et de leur action comme moyen préservatif de la fièvre puerpérale. In-8 de 96 pages. 2 fr.

DUPUY (PAUL). **Du libre arbitre.** Grand in-8 de 64 pages. 2 fr.

DUSART. **Recherches expérimentales sur le rôle physiologique et thérapeutique du phosphate de chaux.** 1 vol. in-12 de 158 pages. 2 fr.

EMIN. **Études sur les affections glaucomateuses de l'œil.** 1 vol. in-8 de 131 pages, avec 4 planches coloriées. 5 fr.

ENVOI FRANCO PAR LA POSTE, CONTRE UN MANDAT.

EUSTACHE. **Apprécier l'influence des travaux modernes sur la connaissance et le traitement des maladies virulentes en général.** In-8 de 90 pages. 2 fr. 50

FAID. **Des troubles de la sensibilité générale dans la période secondaire de la syphilis**, et notamment de l'analgésie syphilitique. In-8 de 132 pag. 3 fr. 50

FANO, professeur agrégé à la Faculté de médecine de Paris. **Traité élémentaire de chirurgie.** 2 forts vol. in-8 avec 307 figures dans le texte. 28 fr.

FERRAS. **De la laryngite syphilitique.** In-8 de 86 pages. 2 fr.

FIGUEROA. **Des obstacles que le col utérin peut apporter à l'accouchement.** In-8 de 99 pages. 2 fr.

FLAMAIN. **Étude sur les procédés opératoires applicables à l'amputation tibio-tarsienne.** In-8. 1 fr. 50

FORT. **Anatomie descriptive et dissection**, contenant un précis d'embryologie, la structure microscopique des organes et celle des tissus. 2e édition très-augmentée. 3 vol. in-12, avec 662 figures intercalées dans le texte. 25 fr.

FORT. **Résumé d'anatomie.** 1 vol. in-32 de 520 pages, avec 73 figures intercalées dans le texte. 5 fr.

FORT. **Traité élémentaire d'histologie.** 2e édition. 1 vol. in-8 avec 500 figures intercalées dans le texte. 14 fr.

FORT. **Anatomia descriptiva y disseccion con un resumen de embriologia y generacion y la estructura microscopica de los tejidos y de los organos.** Traduccion espanola de la francesa bejo la direccion del autor por el Doctor R. de Armas y Cespedes, 2 tomos con figuras intercaladas en el texto. 16 fr.

FOUCHER, professeur agrégé à la Faculté de médecine de Paris, chirurgien des hôpitaux, etc. **Traité du diagnostic des maladies chirurgicales**, avec appendice, et **Traité des tumeurs**, par A. DESPRÈS, professeur agrégé à la Faculté de médecine de Paris, chirurgien des hôpitaux. 1 vol. in-8 de 1162 pages et 57 figures intercalées dans le texte, avec un joli cart. en toile. 18 fr.

FOUILLOUX. **Essai sur le pansement immédiat des plaies d'amputation par le perchlorure de fer.** In-8 de 57 pages. 1 fr. 50

FOURCY (Eugène de), ingénieur en chef du corps des mines. **Vade-mecum des herborisations parisiennes**, conduisant sans maître aux noms d'ordre, de genre et d'espèce de toutes les plantes spontanées ou cultivées en grand dans un rayon de 25 lieues autour de Paris. 3e édition comprenant les mousses et les champignons. 1 vol. in-18 de 309 pages. 4 fr. 50

FOURNIÉ (ÉDOUARD). **Physiologie de la voix et de la parole.** 1 vol. in-8 de 816 pages, avec figures dans le texte. 10 fr.

FOURNIÉ (ED.). **Physiologie du système nerveux cérébro-spinal d'après l'analyse physiologique des mouvements de la vie.** 1 vol. in-8 de 832 pages avec un joli cart. en toile. 12 fr.

ENVOI FRANCO PAR LA POSTE, CONTRE UN MANDAT.

FOURNIER (ALFRED), professeur agrégé, médecin de l'hôpital de Lourcine. **Leçons cliniques sur la syphilis** étudiées plus particulièrement chez la femme. 1 fort vol. in-8.

FOURNIER (ALFRED). **Fracastor : la Syphilis, 1530; le Mal français, 1546;** traduction et commentaires. 1 vol. in-12 de 210 pages. 2 fr. 50

FOURNIER. **Diagnostic général du chancre syphilitique.** Leçon recueillie et rédigée par Gripat, interne des hôpitaux. 1 fr. 25

FOURNIER. **Note sur un cas de gomme syphilitique.** 50 cent.

FREDET. **Étude médico-légale des effets de la foudre sur l'homme.** Leçons anatomiques observées sur le cadavre d'un foudroyé. 75 cent.

FREIDRICH. **Traité pratique des maladies du cœur.** Ouvrage traduit de l'allemand par le docteur DOYON. 1 vol. in-8.

GAUTIER (JULES). **De la fécondation artificielle dans le règne animal,** et de son emploi contre la stérilité. 1 vol. in-12 de 46 pages. 1 fr.

GAYAT. **Étude sur les corps étrangers de la conjonctive et de la cornée.** In-8. 1 fr. 25

GEORGESCO. **Du scorbut.** Épidémie observée pendant le siége de Paris. In-8 de 76 pages. 2 fr.

GIGARD. **Deux points de l'histoire du favus.** In-8 de 51 pages et 2 planches. 1 fr.

GIMBERT. **L'Eucalyptus globulus;** son importance en agriculture, en hygiène et en médecine. Grand in-8 de 102 pages et 3 planches. 3 fr. 50

GIRARD. **Les matières glucogènes et les sucres au point de vue chimique et physiologique.** In-8 de 80 pages. 2 fr. 50

GIRAUD. **Du délire dans le rhumatisme articulaire aigu.** In-8, 110 p. 2 fr.

GIRAULT. **Étude sur la génération artificielle dans l'espèce humaine.** In-8 de 16 pages. 1 fr.

GLATZ. **Résumé clinique sur le diagnostic et le traitement des différentes espèces de néphrites et de la dégénérescence amyloïde du rein.** In-8 de 62 pages et 2 planches. 2 fr.

GOURVAT. **Physiologie expérimentale sur la digitale et la digitaline.** In-8. 2 fr.

GRAEFE (DE). **Des paralysies du muscle moteur de l'œil,** traduit de l'allemand par A. SICHEL, revu par le professeur. 1 vol. in-8 de 220 pages. 3 fr. 50

GRAVES. **Leçons de clinique médicale,** ouvrage traduit et annoté par le docteur Jaccoud, précédé d'une introduction par le professeur Trousseau. 3e édition, 2 vol. in-8. 20 fr.

GREMION-MENUAUD. **Étude sur la réduction de luxations anciennes d'origine traumatique par les machines.** In-8 de 62 p. avec 2 pl. dans le texte. 2 fr.

GUÉNIOT. **De l'opération césarienne à Paris,** et des modifications qu'elle comporte dans son exécution. In-8. 75 cent.

ENVOI FRANCO PAR LA POSTE, CONTRE UN MANDAT.

GUÉNIOT. **De la guérison par résorption des tumeurs dites fibreuses de l'utérus.** In-8. 50 cent.

GUÉRIN (J. C.). **La santé ;** hygiène et régime à suivre pour se bien porter ; comment on peut rétablir sa santé. 2e édition. 1 vol. in-8. 2 fr.

GUICHARD (AMBROISE). **Recherches sur les injections utérines en dehors de l'état puerpéral.** Grand in-8 de 184 pages. 3 fr. 50

HALLOPEAU. **Des accidents convulsifs dans les maladies de la moelle épinière.** In-8. 2 fr.

HAMEL. **Du rash variolique** (*Variolus rash* des Anglais). In-8 de 100 pages. 2 fr.

HAYEM. **Études sur le mécanisme de la suppuration.** In-8 de 32 pages. 1 fr.

HAYEM. **Des hémorrhagies intra-rachidiennes.** In-8 de 232 pages. 4 fr.

HŒPFFNER. **De l'urine dans quelques maladies fébriles.** In-8 de 94 pages et 8 tableaux. 2 fr. 50

HERVIEUX, médecin de la Maternité de Paris. **Traité clinique et pratique des maladies puerpérales, suites de couches.** 1 vol. in-8 de 1165 pages, avec figures dans le texte. Le volume cartonné. 16 fr.

HESTRÈS. **Étude sur le coup de chaleur.** Maladie des pays chauds. In-8 de 135 pages. 2 fr. 50

HUCHARD. **Étude sur les causes de la mort dans la variole.** In-8 de 70 pages. 2 fr.

HUTIN et BOTTENTUIT. **Guide des baigneurs aux eaux minérales de Plombières.** 1 vol. de 224 pages avec figures dans le texte. Cart. 2 fr. 50

HYBORD. **Du zona ophthalmique et des lésions oculaires qui s'y rattachent.** In-8 de 160 pages et 4 planches. 3 fr. 50

INZANI. **Recherches sur la terminaison des nerfs dans les muqueuses des nerfs, dans les muqueuses des sinus frontaux et maxillaire.** In-8 75 cent.

JACCOUD, professeur agrégé à la Faculté de médecine de Paris. **Traité de pathologie interne.** 2 vol. in-8 avec 33 planches en chromolithographie. 2e édition. 25 fr.

JOB. **Malades et blessés** : ambulance de l'hôpital Rothschild pendant le siége de Paris. In-8. 1 fr. 50

LACASSAGNE. **De la putridité morbide et de la septicémie.** Histoire des théories anciennes et modernes. In-8 de 138 pages. 3 fr. 50

LAFFITTE (L). **Essai sur les aphonies nerveuses et réflexes.** In-8 de 70 pages 2 fr.

LAFITTE. **Des kystes des parties molles de la jambe.** In-8 de 80 pages. 2 fr.

LAMBERT (DE). **De l'emploi des affusions froides dans le traitement de la fièvre typhoïde et des fièvres éruptives.** In-8 de 75 pages. 2 fr.

LAMBLIN. **Étude sur la lèpre tuberculeuse, ou éléphantiasis des Grecs.** 1 vol. in-8, ouvrage orné de gravures dans le texte. 3 fr. 50

ENVOI FRANCO PAR LA POSTE, CONTRE UN MANDAT.

FOURNIER (ALFRED), professeur agrégé, médecin de l'hôpital de Lourcine. **Leçons cliniques sur la syphilis** étudiées plus particulièrement chez la femme. 1 fort vol. in-8.

FOURNIER (ALFRED). **Fracastor : la Syphilis, 1530; le Mal français, 1546;** traduction et commentaires. 1 vol. in-12 de 210 pages. 2 fr. 50

FOURNIER. **Diagnostic général du chancre syphilitique.** Leçon recueillie et rédigée par Gripat, interne des hôpitaux. 1 fr. 25

FOURNIER. **Note sur un cas de gomme syphilitique.** 50 cent.

FREDET. **Étude médico-légale des effets de la foudre sur l'homme.** Lésions anatomiques observées sur le cadavre d'un foudroyé. 75 cent.

FREIDRICH. **Traité pratique des maladies du cœur.** Ouvrage traduit de l'allemand par le docteur DOYON. 1 vol. in-8.

GAUTIER (JULES). **De la fécondation artificielle dans le règne animal,** et de son emploi contre la stérilité. 1 vol. in-12 de 46 pages. 1 fr.

GAYAT. **Étude sur les corps étrangers de la conjonctive et de la cornée.** In-8. 1 fr. 25

GEORGESCO. **Du scorbut.** Épidémie observée pendant le siége de Paris. In-8 de 76 pages. 2 fr.

GIGARD. **Deux points de l'histoire du favus.** In-8 de 51 pages et 2 planches. 2 fr.

GIMBERT. **L'Eucalyptus globulus;** son importance en agriculture, en hygiène et en médecine. Grand in-8 de 102 pages et 3 planches. 3 fr. 50

GIRARD. **Les matières glucogènes et les sucres au point de vue chimique et physiologique.** In-8 de 80 pages. 2 fr. 50

GIRAUD. **Du délire dans le rhumatisme articulaire aigu.** In-8, 110 p. 2 fr.

GIRAULT. **Étude sur la génération artificielle dans l'espèce humaine.** In-8 de 16 pages. 1 fr.

GLATZ. **Résumé clinique sur le diagnostic et le traitemen des différentes espèces de néphrites et de la dégénérescence amyloïde d reins.** In-8 de 62 pages et 2 planches. 2 fr.

GOURVAT. **Physiologie expérimentale sur la digitale et la digitaline.** In-8. 2 fr.

GRAEFE (DE). **Des paralysies du muscle moteur de l'œil,** traduit de l'allemand par A. SICHEL, revu par le professeur. 1 vol. in-8 de 220 pages. 3 fr. 50

GRAVES. **Leçons de clinique médicale,** ouvrage traduit et annoté par le docteur Jaccoud, précédé d'une introduction par le professeur Trousseau. 3e édition, 2 vol. in-8. 20 fr.

GREMION-MENUAUD. **Étude sur la réduction de luxations anciennes d'origine traumatique par les machines.** In-8 de 62 p. avec 2 pl. dans le texte. 2 fr.

GUÉNIOT. **De l'opération césarienne à Paris,** et des modifications qu'elle comporte dans son exécution. In-8. 75 cent.

ENVOI FRANCO PAR LA POSTE, CONTRE UN MANDAT.

GUÉNIOT. **De la guérison par résorption des tumeurs dites fibreuses de l'utérus.** In-8. 50 cent.

GUÉRIN (J. C.). **La santé ;** hygiène et régime à suivre pour se bien porter ; comment on peut rétablir sa santé. 2e édition. 1 vol. in-8. 2 fr.

GUICHARD (Ambroise). **Recherches sur les injections utérines en dehors de l'état puerpéral.** Grand in-8 de 184 pages. 3 fr. 50

HALLOPEAU. **Des accidents convulsifs dans les maladies de la moelle épinière.** In-8. 2 fr.

HAMEL. **Du rash variolique** (*Variolus rash* des Anglais). In-8 de 100 pages. 2 fr.

HAYEM. **Études sur le mécanisme de la suppuration.** In-8 de 32 pages. 1 fr.

HAYEM. **Des hémorrhagies intra-rachidiennes.** In-8 de 232 pages. 4 fr.

HŒPFFNER. **De l'urine dans quelques maladies fébriles.** In-8 de 94 pages et 8 tableaux. 2 fr. 50

HERVIEUX, médecin de la Maternité de Paris. **Traité clinique et pratique des maladies puerpérales, suites de couches.** 1 vol. in-8 de 1165 pages, avec figures dans le texte. Le volume cartonné. 16 fr.

HESTRÈS. **Étude sur le coup de chaleur.** Maladie des pays chauds. In-8 de 135 pages. 2 fr. 50

HUCHARD. **Étude sur les causes de la mort dans la variole.** In-8 de 70 pages. 2 fr.

HUTIN et BOTTENTUIT. **Guide des baigneurs aux eaux minérales de Plombières.** 1 vol. de 224 pages avec figures dans le texte. Cart. 2 fr. 50

HYBORD. **Du zona ophthalmique et des lésions oculaires qui s'y rattachent.** In-8 de 160 pages et 4 planches. 3 fr. 50

INZANI. **Recherches sur la terminaison des nerfs dans les muqueuses des nerfs, dans les muqueuses des sinus frontaux et maxillaire.** In-8 75 cent.

JACCOUD, professeur agrégé à la Faculté de médecine de Paris. **Traité de pathologie interne.** 2 vol. in-8 avec 33 planches en chromolithographie. 2e édition. 25 fr.

JOB. **Malades et blessés** : ambulance de l'hôpital Rothschild pendant le siége de Paris. In-8. 1 fr. 50

LACASSAGNE. **De la putridité morbide et de la septicémie.** Histoire des théories anciennes et modernes. In-8 de 138 pages. 3 fr. 50

LAFFITTE (L). **Essai sur les aphonies nerveuses et réflexes.** In-8 de 70 pages 2 fr.

LAFITTE. **Des kystes des parties molles de la jambe.** In-8 de 80 pages. 2 fr.

LAMBERT (de). **De l'emploi des affusions froides dans le traitement de la fièvre typhoïde et des fièvres éruptives.** In-8 de 75 pages. 2 fr.

LAMBLIN. **Étude sur la lèpre tuberculeuse, ou éléphantiasis des Grecs.** 1 vol. in-8, ouvrage orné de gravures dans le texte. 3 fr. 50

ENVOI FRANCO PAR LA POSTE, CONTRE UN MANDAT.

NADAUD. **Paralysies obstétricales des nouveau-nés.** In-8 de 60 pages. 1 fr. 50

NAUDIER. **De l'obstruction des voies lacrymales.** In-8 de 91 pages. 2 fr.

NEPVEU. **Contribution à l'étude des tumeurs du testicule.** In-8 de 60 pages et 2 planches en chromolithographie. 2 fr. 50

NIÉPCE. **Quelques considérations sur le crétinisme.** In-8. 1 fr. 75

NIEDERKORN. **Contribution à l'étude de quelques-uns des phénomènes de la rigidité cadavérique chez l'homme.** 91 pages et 33 tableaux. 2 fr. 50

NONAT. Ancien médecin de la Charité, agrégé libre de la Faculté de Paris. **Traité pratique des maladies de l'utérus, de ses annexes et des organes génitaux externes.** 2e édition revue et augmentée avec la collaboration du docteur LINAS. 1 fort vol. in-8, avec figures dans le texte. 15 fr.

NYSTROM. **Du pied et de la forme hygiénique des chaussures,** avec une Préface du professeur SANTESSON, traduction de la 2e édition suédoise. In-8 de 46 pages, avec figures dans le texte. 1 fr. 50

OFF. **Des altérations de l'œil dans l'albuminurie et le diabète.** In-8 de 180 pages, avec 2 planches en chromolithographie. 4 fr. 50

OLLIER DE MARICHARD et PRUNER-BEY. **Les Carthaginois en France, la Colonie libo-phénicienne du Liby.** Gr. in-8 de 50 pages, avec 2 tableaux et 6 planches. 5 fr.

OLLIER DE MARICHARD. **Recherches sur l'ancienneté de l'homme dans les grottes et monuments mégalithiques du Vivarais.** 1 vol. in-8 avec 13 planches en partie coloriées. 7 fr.

PATÉZON. **Des coliques hépatiques.** et de leur traitement par les eaux minérales de Vittel (Vosges). In-8. 75 cent.

PÉAN et MALASSEZ. **Étude clinique sur les ulcérations anales.** 1 vol. in-8, avec figures et 4 pl. coloriées. 6 fr.

PELTIER. **L'ambulance n° 5.** In-8 de 109 pages. 1 fr. 50

PELTIER. **Pathologie de la rate.** In-8 de 110 pages. 2 fr. 50

PELTIER. **Étude sur les épanchements traumatiques primitifs de sérosité.** In-8. 1 fr. 50

PÉNIÈRES. **Des résections du genou.** In-8, de 120 pages. 3 fr.

PERIER. **Le château de Bourbon-l'Archambault.** Notice historique. In-8 avec 9 planches. 1 fr. 25

PERIER (G.). **Guide aux eaux de Bourbon l'Archambault descriptif et médical.** 1 vol. in-12 de 242 pages. 2 fr. 50

PÉRONNE (CHARLES). **De l'alcoolisme dans ses rapports avec le traumatisme.** In-8 de 155 pages. 3 fr. 50

PÉTRASU. **De la tuberculose péritonéale étudiée principalement chez l'adulte** (Anatomie pathologique et forme clinique). In-8 de 78 pages. 2 fr.

PÉTRINI. **Des injections hypodermiques de chlorhydrate de morphine.** In-8, avec tracées sphygmographiques. 2 fr.

ENVOI FRANCO PAR LA POSTE, CONTRE UN MANDAT.

PHÉLIPPEAUX. **Étude pratique sur les frictions et le massage**, ou Guide du médecin masseur. In-8 de 187 pages. 3 fr.

PIORRY. **Clinique médico-chirurgicale de la ville**, résumé et exposition de la doctrine et de la nomenclature organo-pathologique, observations et réflexions cliniques. 1 vol. in-8. 6 fr.

PLANCHE. **Apprécier l'influence des travaux modernes sur la connaissance de la fièvre, exposer les applications thérapeutiques résultant de cette étude.** In-8 de 68 pages. 2 fr.

POLACZEK. **De l'opportunité des grandes opérations.** In-8 de 67 pages. 2 fr.

POULIOT. **De la cystite du col**, de ses divers modes de traitement, et en particulier des instillations au nitrate d'argent. In-8 de 128 pages. 2 fr. 50

POUZOL. **Essai sur l'ictère.** In-8 de 107 pages. 2 fr. 50

PRAT. **Du panaris.** In-8 de 104 pages. 2 fr.

PUTÉGNAT. **Quelques faits d'obstétricie.** 1 vol. in-8. 7 fr.

QUINQUAUD. **Essai sur le puerpérisme infectieux chez la femme et chez le nouveau-né.** 1 vol. in-8 de 276 pages et 17 fig. intercalées dans le texte. 3 fr. 50

RATHERY. **Essai sur le diagnostic des tumeurs intra-abdominales chez les enfants.** In-8 de 136 pages. 2 fr. 50

RAYMOND (TH.). **Opérations préliminaires à l'extirpation des tumeurs** (écrasement linéaire, — galvanocaustie). De leur combinaison. In-8 de 100 pages. 2 fr.

REBATEL. **Recherches sur la circulation dans les artères coronaires.** In-8 de 32 pages avec 8 tracés sphygmographiques dans le texte. 1 fr. 50

REGNAULT (PAUL). **De l'hygroma du genou.** Traitement par la ponction suivie d'injection iodée. In-8 de 58 pages. 1 fr. 50

RELIQUET. **Action des courants électriques continus sur les spasmes de la vessie, de l'urèthre et des uretères causés par des graviers rénaux.** Grand in-8 de 7 pages. 50 c.

— **Incrustations calcaires de la paroi vésicale et pierre volumineuse immobile non adhérente** In-8 de 15 pages. 50 c.

— **Traité des opérations des voies urinaires.** 1 vol. in-8 de 820 pages, avec figures dans le texte. Le volume cartonné en toile. 11 fr.

Ouvrage couronné par l'Académie de médecine.

REVILLIOD. **Étude sur la variole.** In-8 de 38 pages et 1 tableau. 1 fr. 50

REZARD DE WOUVES. **Causes de l'abandon et de la mortalité des nouveau-nés et des moyens de les restreindre.** In-8 de 22 pages. 1 fr.

RIGAUD (ÉMILE). **Examen clinique de 396 cas de rétrécissement du bassin observés à la Maternité de Paris de 1860 à 1870.** In-8 de 143 pages. 3 fr.

RIZZOLI. **Clinique chirurgicale.** Mémoire de chirurgie et d'obstétrique. Ouvrage traduit par le docteur ANDREINI. 1 vol. in-8 avec 103 figures intercalées dans le texte. 12 fr.

ENVOI FRANCO PAR LA POSTE, CONTRE UN MANDAT.

ROBIN. **Travaux de réforme dans les sciences naturelles et médicales, etc.** Tome Ier. Fascicules 1 et 2, prix de chaque 2 fr. 50
T. II, 1er fascicule. 1 fr. 75

ROCHARD. **Projet de création d'un hôpital sur l'eau.** In-8. 1 fr. 25

ROGER et DAMASCHINO. **Recherches anatomo-pathologiques sur la paralysie spinale de l'enfance** (paralysie infantile). In-8 de 51 pages et 4 planches. 3 fr. 50

ROMMELAERE. **De la pathogénie des symptômes urémiques.** Étude de physiologie pathologique. In-8 de 80 pages avec 2 planches. 2 fr. 50

ROALDÈS (de). **Des fractures compliquées de la cuisse par armes à feu.** In-8. 2 fr.

ROUBAUD (Félix). **Les eaux minérales dans le traitement des affections utérines.** In-8 de 190 pages. 2 fr. 50

ROUDANOWSKY. **Études photographiques sur le système nerveux de l'homme et de quelques animaux supérieurs, d'après les coupes de tissu nerveux congelés.** In-8 de 64 pages, avec atlas in-folio de XVI planches contenant 165 photographies. *Deuxième édition*, revue et corrigée. 170 fr.
Le texte se vend séparément. 3 fr.
Demi-reliure maroquin de l'atlas in-folio, monté sur onglets. 10 fr.

ROUGE, chirurgien de l'hôpital cantonal de Lausanne. **L'uranoplastie et les divisions congénitales du palais.** In-8, avec figures intercalées dans le texte. 3 fr.

ROUVILLE (Paul de). **Session de la Société géologique de France à Montpellier** (octobre 1868). Compte rendu. In-8 de 154 pages, avec 21 planches. 7 fr.

SAISON. **Diagnostic des manifestations secondaires de la syphilis sur la langue.** In-8. 1 fr. 50

SAPPEY, professeur d'anatomie à la Faculté de médecine de Paris, etc. **Traité d'anatomie descriptive,** avec figures intercalées dans le texte. *Deuxième édition*, entièrement refondue. Tome Ier : Ostéologie et Arthrologie. 1 vol. in-8 avec 226 fig. — Tome II : Myologie et Angiologie. 1 vol. avec 204 figures noires et coloriées. — Tome III : Névrologie et Organes des sens. 1 vol. in-8, avec 304 figures.
Prix des tomes I, II et III. 36 fr.
Tome IV, 1re partie. **Splanchnologie**, avec fig. 6 fr.
— 2e partie. **Embryologie**, avec fig. *Sous presse.*

SCAGLIA. **Des différentes formes de l'ovarite aiguë.** In-8 de 116 pages. 2 fr.

SENTEX. **Étude statistique et clinique sur les positions occipito-postérieures.** In-8 de 150 pages. 3 fr.

SERRE. **Classification clinique des tumeurs.** In-8 de 130 pages. 3 fr.

SERVAJAN. **De l'aquapuncture.** In-8 de 56 pages. 1 fr. 50

SILHOL. **Pièces et documents sur la dernière peste languedocienne de 1721-22, suite de celle de Marseille.** In-8. 2 fr. 50

SOULIGOUX. **De la durée du traitement thermal à Vichy.** In-8 de 15 pag. 50 c.

STAUB. **Traitement de la syphilis par les injections hypodermiques de sublimé à l'état de solution chloro-albumineuse.** In-8 de 100 pages. 2 fr.

ENVOI FRANCO PAR LA POSTE, CONTRE UN MANDAT.

SUCHARD. **De l'expression utérine appliquée au fœtus.** In-8 de 83 pages. 2 fr.

SUCQUET. **De l'embaumement chez les anciens et chez les modernes, et des conservations pour l'étude de l'anatomie.** 1 vol. in-8. 5 fr.

TACHARD. **De l'électricité appliquée à l'art des accouchements.** In-8. 1 fr. 50

TAMIN DESPALLES. **Alimentation du cerveau et des nerfs.** 1 vol. in-8 avec 3 planches. 7 fr.

TARDIEU. **Huitième ambulance de campagne de la Société de secours aux blessés (campagnes de Sedan et Paris. 1870-71).** Rapport historique médical et administratif. In-8 de 107 pages. 2 fr.

TARNOWSKY. **Aphasie syphilitique.** In-8 de 131 pages. 3 fr.

TASSET. **Nouvelles considérations pratiques sur le typhus, la fièvre jaune, les fièvres intermittentes pernicieuses paludéennes et la verrue péruvienne.** In-8 de 64 pages. 2 fr.

THOMPSON. **Traité des maladies chroniques**, trad. de l'anglais. In-12 de 72 pages. 1 fr.

TOUTAIN. **Nouvelle méthode d'application de l'électricité pour la guérison des maladies.** 1 vol. in-12 de 352 pages. 5 fr.

TROELTSCH (DE). **Traité pratique des maladies de l'oreille**, traduit de l'allemand sur la 4e édition (1868), par les docteurs A. KUHN et D. M. LEVI. 1 vol. in-8 de 560 pages, avec figures dans le texte. Le volume cartonné en toile. 8 fr. 50

VALCOURT (D.). **Impressions de voyage d'un médecin.** Londres, Stockholm, Pétersbourg, Moscou, Nijni-Novgorod Méran, Vienne, Odessa. In-8 de 48 p. 1 fr. 50

VERDUN. **Essai sur la diurèse et les diurétiques.** In-8 de 67 pages et 1 planche. 1 fr. 75

VERWAEST. **Étude générale et comparative des pharmacopées d'Europe et d'Amérique.** In-8 de 90 pages et 1 tableau. 2 fr. 50

VÉTAULT. **Considérations étiologiques sur l'hydrocèle des adultes.** In-8 de 62 pages. 1 fr. 50

VILLARD. **Du hachish.** Étude clinique, physiologique et thérapeutique. 2 fr.

VILLARD. **Étude sur le cancer primitif des voies biliaires.** In-8. 1 fr. 50

VISCA. **Du vaginisme.** In-8 de 148 pages. 2 fr. 50

VOYET. **De quelques observations de thoracentèse chez les enfants.** In-8 de 100 pages. 2 fr.

WATELET. **De la ponction de la vessie à l'aide du trocart capillaire et de l'aspiration pneumonique.** In-8 de 46 pages et 2 planches. 1 fr. 50

WEBER. **Des conditions de l'élévation de la température dans la fièvre.** In-8 de 80 pages. 2 fr.

WECKER et JÆGER. **Traité des maladies du fond de l'œil.** 1 vol in-8, accompagné d'un atlas de 29 planches en chromolithographie. 35 fr.

WECKER, médecin-oculiste de la maison Eugène-Napoléon, professeur de clinique ophthalmologique, etc. **Traité théorique et pratique des maladies des yeux.**

ENVOI FRANCO PAR LA POSTE, CONTRE UN MANDAT.

2e édition revue et augmentée, accompagnée d'un grand nombre de figures dans le texte et planches lithographiées. 2 forts vol. in-8 avec un joli cartonnage en toile. 26 fr.

WECKER. **Clinique ophthalmologique.** Relevé statistique de 1871. In-8. 1 fr.

WECKER. **De la greffe dermique en chirurgie oculaire.** In-8. 50 cent.

WILLIÈME. **Des dyspepsies dites essentielles.** Leur nature et leurs transformations, théorie et pratique. 1 vol. in-8 de 620 pages. 8 fr.

WOILLEZ. **Traité clinique des maladies aiguës des organes respiratoires.** 1 vol. in-8 de 700 pages, avec 93 figures intercalées dans le texte et 8 planches en chromolithographie. 13 fr. broché. Cartonné. 14 fr.

Bulletins de la Société anatomique de Paris. Anatomie normale, anatomie pathologique, clinique. Abonnement à l'année courante. 1 vol. in-8. 7 fr.

Comptes rendus des séances et Mémoires de la Société de biologie. Abonnement à l'année courante. 1 vol. in-8 avec figures coloriées. 7 fr.

Revue photographique des hôpitaux de Paris. Abonnement à l'année courante. 1 vol. in-8 avec 36 photographies. 20 fr.

— Année 1869. Grand in-8 de 192 pages avec 36 photographies et figures dans le texte. Relié en 1 vol. demi-chagrin non rogné et doré en tête. 25 fr.

— Année 1870. Grand in-8 de 256 pages avec 32 photographies et figures intercalées dans le texte Rel. 25 fr.

— Année 1871. Grand in-8 de 320 pages et 36 photographies. Rel. 25 fr.

Sous presse pour paraître prochainement :

Clinique médicale de l'Hôtel-Dieu, par Noël Gueneau de Mussy. 2 vol. in-8.

Leçons de clinique médicale faites à l'hôpital de Lariboisière par le docteur Jaccoud. 1 vol. in-8 avec planches lithographiées.

Traité des maladies de la peau, par le docteur Gailleton, médecin de l'Antiquaille de Lyon. 1 vol. in-8.

Traité élémentaire d'anatomie et physiologie pathologique, par le docteur Lancereaux. 2 vol. in-8 avec figures dans le texte.

Manuel de pathologie et de chirurgie de l'appareil urinaire, par le docteur Mallez. 1 vol. in-12 avec figures et planches en chromolithographie.

Traité des maladies du larynx et des régions circonvoisines visibles au laryngoscope, par le docteur Charles Fauvel. 1 vol. in-8 avec planches coloriées.

Études cliniques sur la paralysie générale, par le docteur Magnan, médecin de l'asile Sainte-Anne. 1 vol. in-8.

Traité de médecine légale, par le docteur Bergeron (Georges), professeur agrégé à la Faculté de médecine de Paris. 1 volume in 8 avec planches.

Guide des Européens dans les pays chauds, par le Dr Saint-Vel. 1 vol. in-12.

ENVOI FRANCO PAR LA POSTE, CONTRE UN MANDAT.

PARIS. — IMPRIMERIE DE E. MARTINET, RUE MIGNON, 2.

LANE MEDICAL LIBRARY

To avoid fine, this book should be returned on or before the date last stamped below.

E551 Fort, J.A.
F73 Traité élémentaire
1873 d'histologie 45364

NAME

DATE DUE